



Экология животных / Ecology of animals
Оригинальная статья / Original article
УДК 574.24
DOI: 10.18470/1992-1098-2015-4-76-84

ПАТОЛОГИИ РЕПРОДУКТИВНЫХ ОРГАНОВ САМОК КАСПИЙСКИХ ТЮЛЕНЕЙ (PHOCA CASPICA, GMELIN, 1788)

¹Виктория В. Володина, ²Надежда Н. Федорова, ²Мария П. Грушко*

¹лаборатория ихтиопатологии, Каспийский научно-исследовательский институт рыбного хозяйства, Астрахань, Россия

²кафедра гидробиологии и общей экологии,
Астраханский государственный технический университет,
Астрахань, Россия, mgrushko@mail.ru

Резюме. Цель. Сравнить морфофункциональное состояние яичников и маток самок каспийского тюленя поколений конца XX и начала XXI столетия. **Методы** Проанализированы органы репродуктивной системы 16 самок нерп в октябре – ноябре 2011, 2012 и 2014 гг. Биологический материал обрабатывали по общепринятым в гистологии методикам. Диагностику и оценку степени патологических изменений в органах нерп осуществляли по классификации Л.А. Лесникова и И.Д. Чинаревой. **Результаты.** У половозрелых самок каспийского тюленя происходило раннее старение гонад в связи с развитием синдрома склеро-кистозных яичников. В матке регистрировался некроз клеток эпителия, выявлялись признаки отека ткани матки. В миометрии органа имелись довольно значительные кровоизлияния. Характер и степень морфофункциональных нарушений, обнаруженных в репродуктивных органах самок каспийского тюленя, можно классифицировать как хроническое токсическое поражение. **Выводы.** Ранее проведенные исследования указывают на симптомы эндометрита в матке самок ластоногих поколения конца XX века. У этих же особей выявлен синдром склеро-кистозных яичников. Степень патологических процессов соответствовала II-III баллам. Характер и степень (III-IV степень) морфофункциональных нарушений, обнаруженных в яичниках и матках самок каспийского тюленя поколения XXI столетия, указывают на идентичность патологических проявлений в репродуктивных органах, однако современные особи имели более высокую степень необратимых морфофункциональных нарушений, что свидетельствует о деградации популяции *Phoca caspica*.

Ключевые слова: каспийский тюлень, самки, экологические факторы, гонады, яичники, морфофункциональное состояние, нарушение.

Формат цитирования: Володина В.В., Федорова Н.Н., Грушко М.П. Патологии репродуктивных органов самок каспийских тюленей (*Phoca Caspica*, Gmelin, 1788) // Юг России: экология, развитие. 2015. Т.10, N4. С.76-84. DOI: 10.18470/1992-1098-2015-4-76-84

PATHOLOGIES OF REPRODUCTIVE ORGANS OF CASPIAN FEMALE SEALS (PHOCA CASPICA, GMELIN, 1788)

¹Victoria V. Volodina, ²Nadezhda N. Fedorova, ²Maria P. Grushko*

¹Laboratory of Ichthyopathology, Caspian research institute of fisheries, Astrakhan, Russia

²Department of Hydrobiology and General Ecology, Astrakhan State Technical University,
Astrakhan, Russia, mgrushko@mail.ru

Abstract. The aim is to compare morphofunctional conditions of the ovaries and uteruses of Caspian female seals born between the end of XX and beginning of XXI centuries. **Methods.** We have analyzed the reproductive organs of 16 female seals in the periods of October - November of 2011, 2012 and 2014. Biological material has been treated in accordance with conventional techniques in histology. Diagnosis and assessment of pathological changes in the bodies of seals have been carried out by classifications of L.A. Lesnikov and I.D. Chinareva.

Results. We have identified early aging of gonads in sexually mature Caspian female seals due to the development of sclera-cystic ovary syndrome. Besides we have detected the necrosis of epithelial cells in the uterus as well as



signs of uterine tissue edema. The myometrium has signs of quite significant bleeding. The nature and degree of morphological and functional disturbances detected in the reproductive organs of the Caspian female seals can be classified as chronic toxic damage. **Conclusions.** Earlier studies show the symptoms of endometriosis in the uterus of female pinnipeds born during the late XX century. These same individuals also suffered from sclera-cystic ovary syndrome. The pathological processes correspond to degrees II and III. The nature and extent of (III and IV degrees) morphological and functional disorders found in the ovaries and uterus of Caspian female seals born in XXI century indicate the identity of the pathologic features in the reproductive organs, but modern individuals have a higher degree of irreversible morphological and functional disorders indicating the degradation of the population *P. caspica*.

Keywords: Caspian seal, females, environmental factors, gonads, ovaries, morphofunctional state, disorder.

For citation: Volodina V.V., Fedorova N.N., Grushko M.P. Pathologies of reproductive organs of Caspian female seals (*Phoca Caspica*, Gmelin, 1788). *South of Russia: ecology, development*. 2015, vol. 10, no. 4, pp. 76-84. (in Russian) DOI: 10.18470/1992-1098-2015-4-76-84

ВВЕДЕНИЕ

Антропогенное загрязнение окружающей среды приводит к возникновению у теплокровных животных токсикозов комбинированного характера за счет одновременного воздействия токсикантов природного и техногенного происхождения. Эффект комбинированного действия ксенобиотиков зависит от путей их поступления в организм, уровней доз и соотношения, токсикокинетики, биотрансформации и механизма действия отдельных компонентов комбинации [1]. Токсические вещества действуют на организм не изолировано, а в сочетании с различными факторами.

Самым опасным для популяции или локального стада является поражение репродуктивной системы и, как следствие этого, возникновение аборт, выкидышей, зарастание шейки матки и общее понижение функции воспроизводства [2].

МАТЕРИАЛЫ И МЕТОДЫ ИССЛЕДОВАНИЯ

Сбор материала осуществлялся вблизи острова Малый Жемчужный в 2011, 2012 и 2014 году во время проведения научно-исследовательских экспедиций на предзимние залежки зверя. Обследованы органы воспроизводительной системы (яичники, матка) шестнадцати каспийских ластоногих. Средняя масса проанализированных животных составила $51,1 \pm 4,7$ кг, длина - $126,0 \pm 3,4$ см, возраст варьировал от 1 до 18 лет, в среднем соответствовал $10,3 \pm 5,4$ лет.

Материал обрабатывали по общепринятым в гистологии методам [5]. Диагностику и оценку степени патологических изменений в органах гидробионтов осуществляли по методике Л.А. Лесникова и И.Д. Чинаревой [6].

Степень ранжировки:

С середины 80-х гг. XX столетия популяция каспийского тюленя находится в критическом положении. Первые признаки депрессии воспроизводства были обнаружены в 1989-1990 гг. [3]. По результатам патолого-анатомического обследования животных перед сезоном размножения был обнаружен высокий уровень яловости самок. Ранее установлено, что патологические процессы, наблюдаемые у каспийских тюленей, имеют сложный, комбинированный механизм, обусловленный многими факторами, и в первую очередь, антропогенным прессингом на экосистему Каспийского моря [4].

В связи с этим целью настоящей работы явилась оценка морфофункционального состояния репродуктивных органов (матки и яичников) самок каспийского тюленя во временном аспекте.

I балл – Реакция организма, не связанная с его повреждением.

II балла – Легкие повреждения. Слабая гиперемия сосудов, отеки.

III балла – Повреждения средней тяжести. Гиперемия сосудов, периваскулярные и перицеллюлярные отеки, очаговые кровоизлияния.

IV балла – Тяжелые повреждения. Множественные очаговые кровоизлияния, значительные отеки, дистрофия, некроз до 30 % тканей.

V баллов – Симптомы летального отравления. Наличие значительных повреждений внутренних органов при действии относительно невысоких концентраций токсических веществ, приближающихся к хроническим летальным концентрациям, и по-



чти полное отсутствие симптомов повреждения при высоких летальных концентра-

циях, но за короткое время.

ПОЛУЧЕННЫЕ РЕЗУЛЬТАТЫ И ИХ ОБСУЖДЕНИЕ

Гистологические исследования показали, что у всех исследованных самок имелся синдром склерокистозных яичников. В корковом веществе были обнаружены многочисленные кистозно расширенные полости, диаметр которых варьировал от $542,5 \pm 4,3$ мкм до $4000,0 \pm 11,2$ мкм (рис. 1).

Гибель фолликулов происходила путем атипичной дегенерации, которая начиналась с изменений в ооцитах. Вначале отмечался пикноз и лизис ядра яйцеклеток, затем в их цитоплазме выявлялась вакуолизация, приводящая к деформации клетки.

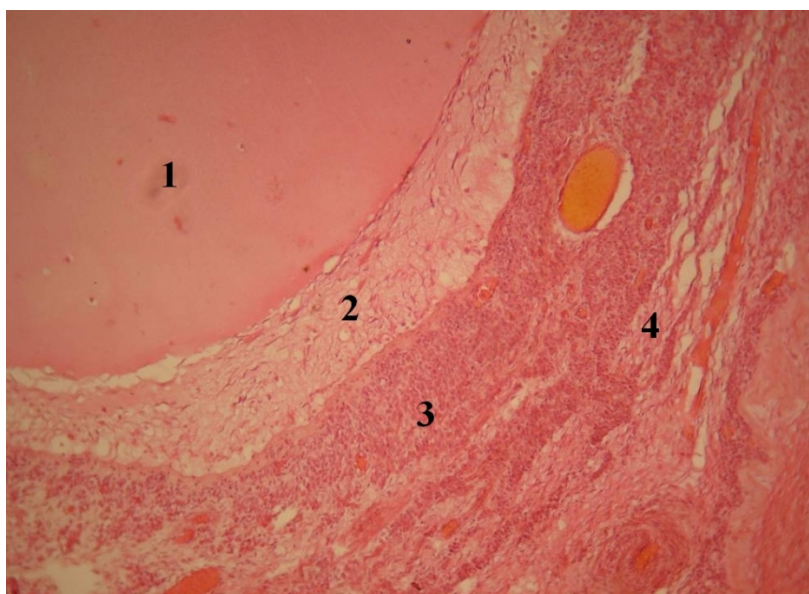


Рис. 1. Яичник тюленя. Гематоксилин-эозин. х 400.

1. Кистозно расширенная полость дегенерировавшего фолликула. 2. Прозрачная оболочка.

3. Фолликулярная оболочка. 4. Текальная оболочка

Fig. 1. Ovary of seal. Hematoxylin-eosin. x 400.

1. Cystically extended cavity of the degenerated follicle. 2. Transparent membrane.

3. Follicular membrane. 4. Thecal membrane

Примордиальные и созревающие фолликулы без видимой патологии были очень редки. Полости дегенерировавших фолликулов чаще всего были округлыми или овальными, реже щелевидными. Стенки этих полостей были образованы пролиферирующими клетками фолликулярного эпителия и текальными эндокриноцитами. Диаметр этих стенок составлял по $2,2 \pm 0,3$ мкм. В некоторых случаях кистозные образования были лишены эпителиального слоя; иногда атрезия фолликулов проявлялись в виде формирования фибринозно-атретических тел. Обнаружена гиперплазия текальных эндокриноцитов в кистозных и фибринозно-атретических фолликулах. Параллельно процессу гибели фолликулов и изме-

нениям интерстициальной ткани происходили изменения состояния соединительной ткани. Соединительнотканная строма разрасталась и занимала большую площадь яичника (рис. 2). Активное замещение клеток органа приводит к резкому снижению его функциональности [7].

Отмечено, что вокруг кистозно расширенных полостей отмечалось значительное разрастание рыхлой волокнистой неоформленной соединительной ткани. Таким образом, зарегистрированные изменения в яичниках самок каспийских тюленей указывали на склероз коркового и мозгового вещества в этом органе. Характер и степень морфофункциональных нарушений, обнаруженных в яичниках животных соответ-



стествовали III-IV баллам. Следовательно, у самок каспийских нерп поколения XXI века происходило раннее старение гонад в связи

с развитием синдрома склеро-кистозных яичников.

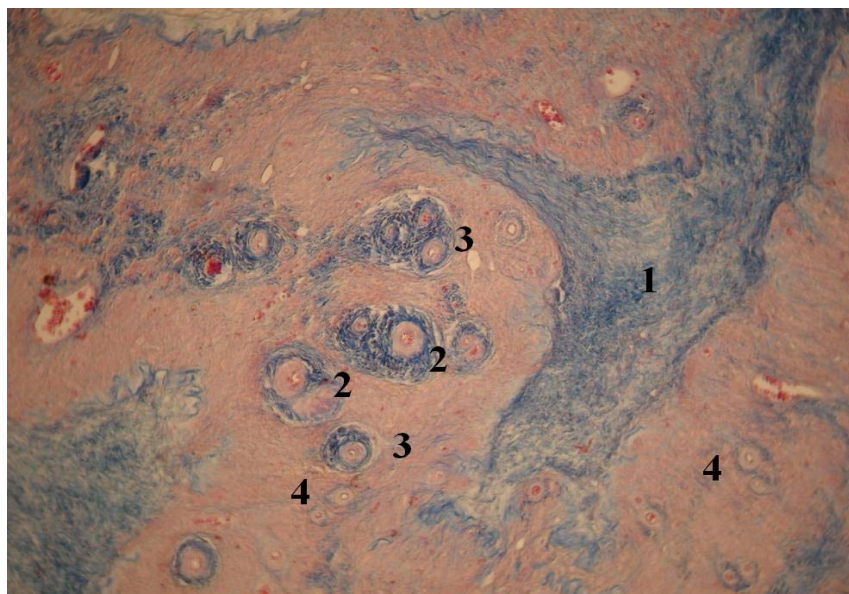


Рис. 2. Яичник тюленя. Маллори. x 100.

1. Соединительная ткань. 2. Вторичный фолликул. 3,4. Первичный фолликул

Fig. 2. Ovary of seal. Mallory. x 100.

1. Connective tissue. 2. Secondary follicle. 3,4. Primary follicle

Исследование матки тюленей показало, что состояние оболочек матки исследуемых самок соответствовало стадии секреции (рис. 3). Однослойный цилиндрический, мерцательный, многоядный эпителий эндометрия, выстилающий полость органа был отёчен, на многих его участках микроворсинки слущены. На отдельных участках эпителия, обнаруживался некроз клеток, вплоть до базальной мембраны. На боковых участках отдельных маточных желез был выявлен некроз всего эпителиального слоя вместе с базальной мембраной. Устья желез широко открыты в полость матки. Стволы желез извиты, довольно длинные, донные отделы доходят до миометрия.

В собственной пластинке слизистой оболочки из рыхлой волокнистой неоформленной соединительной ткани выявлялись лимфоциты, макрофаги, многочисленные

ядра фибробластов, она богато васкуляризирована. Сосуды эндометрия неравномерно расширены, заполнены ФЭК (эритроцитами) (рис. 4).

За собственной пластинкой следует миометрий, в составе, которого три слоя: внутренний циркулярный, наиболее мощный, сосудистый слой миометрия, в котором мышечные пучки идут в разных направлениях; наружный слой миометрия преимущественно косо-продольный. Миометрий состоит из слоев гладкой мышечной ткани, между которыми располагаются прослойки рыхлой волокнистой неоформленной соединительной ткани. Между слоями мышечной ткани имелись значительные просветы – признаки отека ткани матки. В миометрии имелись довольно значительные кровоизлияния.

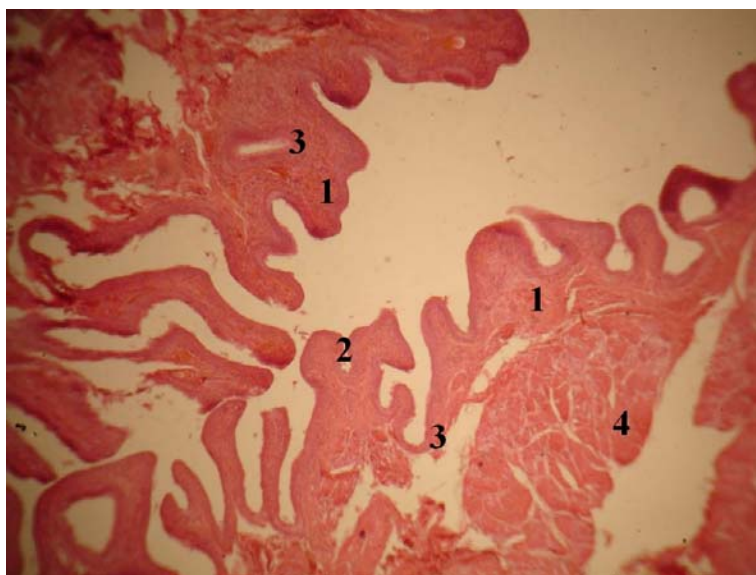


Рис. 3. Участок стенки матки тюленя. Гематоксилин-эозин. х 100. 1. Эндометрий .
2. Однослойный призматический эпителий. 3. Железы эндометрия. 4. Миометрий
Fig. 3. Part of the uterine wall of seal. Hematoxylin-eosin. x 100. 1. Endometrium.
2. Single-layered prismatic epithelium. 3. Endometrial glands. 4. Myometrium

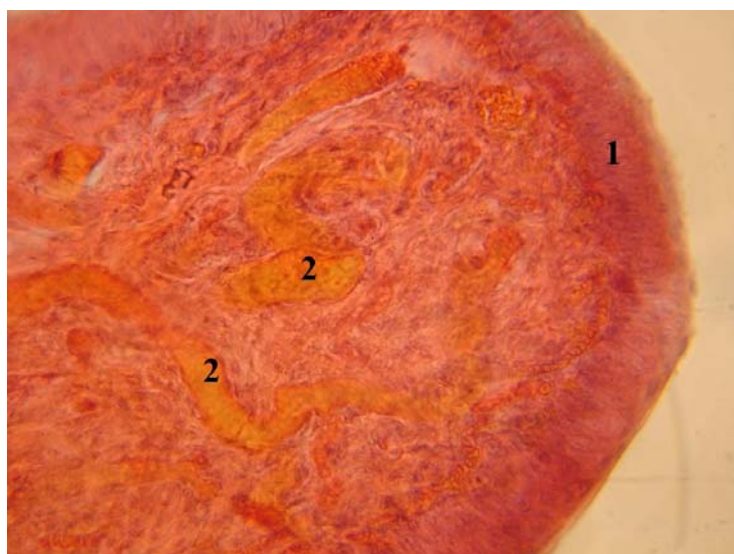


Рис. 4. Фрагмент эндометрия матки тюленя. Гематоксилин-эозин. х 400.
1. Однослойный призматический покровный эпителий.
2. Расширенная спиральная артерия эндометрия

Fig. 4. A fragment of the uterine endometrium of seal. Hematoxylin-eosin. x 400.
1. Single-layered prismatic surface epithelium. 2. Extended spiral arteries of the endometrium

Согласно исследованиям, проведенным в 1989, 1991 гг. Крючковым и др. [8] в корковом слое яичника самок каспийских тюленей был зарегистрирован комплекс нарушений. В тканях придатков яичника отмечалось расширение кровеносных сосудов, сопровождавшееся отеком окружающих тканей. В расширенных артериях, артериолах, венах и капиллярах скапливалось зна-

чительное количество форменных элементов крови. Были обнаружены многочисленные кровоизлияния вокруг сосудов в мозговом веществе яичников разной величины, формы. В некоторых из них имелись гранулы гемосидерина. Стенки капилляров сосудов были истончены. Имелась лейкоцитарная инфильтрация ткани мозгового вещества вокруг стенок сосудов. Во всех случаях от-



мечалась гибель отдельных фолликулов. Гибель фолликуллов происходила частично путем атрезии, соответствующей физиологическому состоянию яичников. На разрезах в корковом веществе визуально определялись в большом количестве кистозно расширенные полости, диаметром до 8 мм, содержавшие опалесцирующую жидкость. При гистологическом исследовании выявлялось утолщение капсулы яичников, которая была образована из плотной волокнистой соединительной ткани. Примордиальных и первичных фолликулов в корковом веществе яичников было мало, фиксировался очаговый склероз стромы коркового и склероз мозгового вещества яичника. Степень патологических проявлений в этом органе соответствовала II–III баллам.

Гистологический анализ маток самок каспийских ластоногих в 1989, 1991 гг. показал, что у всех обследованных особей обнаружены патологические изменения, которые были выражены в отечности эндометрия, особенно был заметен отек на границе с эпителием, в расширении мелких сосудов,

инфильтрации лейкоцитами их стенок. Патология проявлялась в виде плазморрагий в сторону эндометрия, слущивания эпителия желез. В стенках сосудов регистрировались периваскулярные отеки, амилоидоз [9].

Несмотря на различия эстрального цикла обследованных самок, у них отмечено нарушение микроциркуляции крови в матке, трофическая, дыхательная и защитная функции которой имеют для эмбриона первостепенное значение. Морфофункциональные изменения классифицированы как умеренно тяжелые и соответствовали II–III баллам [9].

Обнаруженные патологические изменения в этом органе авторами были оценены как среднетяжелые и тяжелые, согласно ранжировке Л.А. Лесникова и И.Д. Чинаревой (1987) соответствовали III–IV степени.

Выявленные патологии в репродуктивных органах морских млекопитающих соответствуют признакам хронического токсического поражения, описанным рядом авторов [10–13].

ЗАКЛЮЧЕНИЕ

Патоморфологическое исследование репродуктивных органов каспийского тюленя свидетельствовало о склеро-кистозных нарушениях в яичниках самок. У животных выявлены массовые атрезии развивающихся фолликулов в корковом слое яичника, образование кист, резкое разрастание соединительной ткани. Наиболее характерным признаком негативных процессов было нарушение микроциркуляции в органах. Нормальный метаболизм в тканях возможен только при достаточном кровоснабжении органа. Застой крови является первым симптомом патологического процесса. Как следствие, возникают разнообразные отеки, геморрагии и плазморрагии различной величины. Практически во всех обследованных органах были отмечены воспалительные процессы. Все зарегистрированные патологии приводят к яловости самок, снижению уровня рождае-

мости, быстрому старению детородных органов. Состояние исследуемых органов у самок нерп могло быть причиной яловости самок. Если уровень яловости половозрелых самок в 1989–1991 гг. варьировал от 43,3 до 64,5 % [14], то в 2011–2014 гг. доля продуцирующих самок в популяции изменялась от 17,0 до 21,0 % [15, 16].

В целом, сравнение состояния органов репродуктивной системы каспийских тюленей с интервалом в 20 лет, показало, что органы данной системы имеют идентичные патологические проявления, соответствующие хроническому токсическому поражению, однако у тюленей поколения XXI века они имели более высокую степень необратимых морфофункциональных нарушений, что указывает на деградацию популяции *Phoca caspica*.

БИБЛИОГРАФИЧЕСКИЙ СПИСОК

1. Ежкова А.М., Яппаров А.Х., Ежков В.О., Яппаров И.А., Шаронова Н.Л., Дегтерева И.А., Хисамутдинов Н.Ш., Биккинина Л.М.-Х. Изготовление наноразмерного бентонита, изучение его структуры, токсичных свойств и определение безопасных доз

применения // Российские нанотехнологии. 2015. Т. 10. N1-2. С. 100–105.

2. Королев Б.А., Никишов А.Н. Экономическое обоснование ущерба, причиняемого симптоматическим бесплодием коров-рожеиц // Вестник Госу-



дарственного аграрного университета Северного Зауралья. 2013. N4 (23). С. 61-63.

3. Захарова Н.А. Количественное содержание микроэлементов в тканях каспийского тюленя // Вестник Астраханского государственного технического университета. 2004. N2 (21). С.169-171.

4. Володина В.В., Грушко М.П., Федорова Н.Н. Морфофункциональная характеристика паренхиматозных органов каспийского тюленя (*Pusa caspica*) в условиях антропогенного прессинга // Зоологический журнал. 2015. Т. 94 N7. С. 861. DOI: 10.7868/S0044513415070120

5. Волкова О.В., Елецкий Ю.К. Основы гистологии с гистологической техникой. Москва: Медицина, 1982. 304с.

6. Лесников Л.А., Чинарева И.Д. Патогистологический анализ состояния рыб при полевых и экспериментальных токсикологических исследованиях // Тезисы докладов I всесоюзного симпозиума по методам ихтиотоксикологических исследований. Ленинград, 1987. С. 81-82.

7. Володина В.В., Грушко М.П., Федорова Н.Н. Анализ гистологического состояния паренхиматозных органов каспийского тюленя // Актуальные вопросы ветеринарной биологии. 2014. N1(21). С.74-81.

8. Крючков В.Н., Абдурахманов Г.М., Федорова Н.Н. Морфология органов и тканей водных животных. Москва: Наука, 2004. 144 с.

9. Крючков В.Н., Федорова Н.Н., Земков Г.В., Антонова Л.А. Патологические изменения внутренних органов тюленя на фоне накопления хлороорганических соединений // Вестник Астраханского государственного технического университета. 1994. N1. С.99.

10. Солнцева Г.Н. Влияние загрязнений черноморского бассейна на развитие патологических

процессов в органах дельфинов (*TURSIOPS TRUNCATUS*, *DELPHINUS DELPHINUS*) // Морские млекопитающие, Москва, 2002. С. 433-441.

11. Брюхин Г.В., Сизоненко М.П. Роль экспериментального поражения печени матери в развитии физиологической незрелости потомства // Бюллетень экспериментальной биологии и медицины. 2012. Т. 154. N11. С.544-546.

12. Шелудько В.В. Морфофункциональные изменения в мочеполовой системе женщин при алкогольной интоксикации // Астраханский медицинский журнал. 2013. Т. 8 N1. С. 319-321.

13. Сивочалова О. В., Гайнуллина М.К., Якупова А.Х., Каримова Л.К., Ирмякова А.Р. Оценка уровня гинекологической заболеваемости, этиологически обусловленная воздействием на работниц токсических веществ // Медицина труда и экология человека. 2015. N2 (2). С. 33-38.

14. Хураськин Л.С., Почтоева Н.А. Состояние воспроизводства каспийского тюленя // Тезисы докладов первой международной конференции «Биологические ресурсы Каспийского моря», Астрахань, сентябрь, 1992. С.454-456.

15. Харконен Т., Баймуханов М.Т., Бигнерт А., Веревкин М.В., Вилсон С., Дмитриева Л.Н., Касымбеков Е.Б., Юсси И., Юсси М., Гудман С. Значительные межгодовые колебания рождаемости у каспийского тюленя, *Phoca caspica*, в период 2005-2010 гг. и последствия для сокращающейся популяции // Морские млекопитающие Голарктики, 2010. С. 596-598.

16. Кузнецов В.В., Черноок В.И., Шипулин С.В. Оценка численности популяции каспийского тюленя в современный период // Защита окружающей среды в нефтегазовом комплексе. 2013. N5. С. 86-91.

REFERENCES

1. Ezhkova A.M., Yapparov A.Kh., Ezhkov V.O., Yapparov I.A., Sharonova N.L., Degtereva I.A., Khisamutdinov N.Sh., Bikkinina L.M.-Kh. Fabrication of nanosized bentonite, the study of its structure, toxic properties and determination of safe doses of application Rossiiskie nanotekhnologii [Russian nanotechnology]. 2015, vol. 10, no. 1-2, pp. 100-105. (in Russian)

2. Korolev B.A., Nikishov A.N. Economic evaluation of damage caused by symptomatic infertility cows-mothers. Vestnik Gosudarstvennogo agrarnogo universiteta Severnogo Zaural'ya [Bulletin of State agrarian University of Northern Zauralye]. 2013, no. 4 (23), pp. 61-63. (in Russian)

3. Zakharova N.A. The quantitative content of trace elements in tissues of Caspian seals Vestnik Astrakhanского gosudarstvennogo tekhnicheskogo universi-

teta [Vestnik of Astrakhan state technical University]. 2004, no. 2 (21), pp. 169-171. (in Russian)

4. Volodina V.V., Grushko M.P., Fedorova N.N. Morphological and functional characteristics of the parenchymal organs of the Caspian seal (*Pusa caspica*) in conditions of anthropogenous pressure. Zoologicheskii zhurnal [Zoologicheskii magazine]. 2015, vol. 94, no. 7, pp. 861. (in Russian) DOI: 10.7868/S0044513415070120

5. Volkova O.V., Eletskaia Yu.K. *Osnovy gistologii s gistologicheskoi tekhnikoi* [Fundamentals of histology with histological techniques]. Moscow, Meditsina Publ., 1982, 304 p.

6. Lesnikov L.A., Chinareva I.D. Patogistologicheskii analiz sostoyaniya ryb pri polevykh i eksperimental'nykh toksikologicheskikh issledovaniyakh. [Histopathological analysis of fish condition in the field and



- experimental Toxicological researches]. *Tezisy dokladov I vsesoyuznogo simpoziuma po metodam ikhtio-toksikologicheskikh issledovaniy* [Abstracts of I all-Union Symposium on methods ichthyologically research]. Leningrad, 1987, pp. 81-82. (in Russian)
7. Volodina V.V., Grushko M.P., Fedorova N.N. Analysis of the histological status of the parenchymatous organs of the Caspian seal. *Aktual'nye voprosy veterinarnoi biologii* [Actual questions of veterinary biology]. 2014, no. 1(21), pp.74-81. (in Russian)
8. Kryuchkov V.N., Abdurakhmanov G.M., Fedorova N.N. *Morfologiya of bodies and tissues of water animals* [The morphology of organs and tissues of aquatic animals]. Moscow, Nauka Publ., 2004, 144 p.
9. Kryuchkov, V.N., Fedorova N.N., Zemkov G.V., Antonova L.A. Pathological changes of internal organs of a seal on the background of accumulation of organochlorine compounds. *Vestnik Astrakhanskogo gosudarstvennogo tekhnicheskogo universiteta* [Vestnik of Astrakhan state technical University]. 1994, no. 1, pp. 99. (in Russian)
10. Solntseva G.N. *Vliyaniye zagryaznenii chernomorskogo basseina na razvitie patologicheskikh protsessov v organakh dellfinov (TURSIOPS TRUNCATUS, DELPHINUS DELPHHIS). Morskije mlekopitayushchie*. [Influence of contamination of the black sea basin on the development of pathological processes in the organs of dolphins (TURSIOPS TRUNCATUS, DELPHINUS DELPHHIS). Marine mammals]. Moscow, 2002, pp. 433-441. (in Russian)
11. Bryukhin G.V., Sizonenko M.P. The role of experimental liver injury of the mother in the development of physiological immaturity of the offspring. *Bulletin of experimental biology and medicine*. [Bulletin of experimental biology and medicine]. 2012, vol. 154, no. 11, pp. 544-546. (in Russian)
12. Sheludko V.V. Morphological and functional changes in the urogenital system of women during alcohol intoxication. *Astrakhanskii meditsinskii zhurnal*. [Astrakhan medical journal]. 2013, vol. 8, no. 1, pp. 319-321. (in Russian)
13. Sivochalova O.V., Gainullina M.K., Yakupova A.Kh., Karimova L.K., Irmyakova A.R. Assessment of the level of gynecological morbidity, etiologically caused by exposure of workers to toxic substances. *Meditsina truda i ekologiya cheloveka*. [Occupational medicine and human ecology]. 2015, no. 2 (2), pp. 33-38. (in Russian)
14. Khuras'kin L.S., Pochtoeva N.A. Sostoyaniye vosproizvodstva kaspiskogo tyulenyia [The state of the reproduction of the Caspian seal]. *Tezisy dokladov pervoi mezhdunarodnoi konferentsii «Biologicheskie resursy Kaspiiskogo morya», Astrakhan', sentyabr', 1992* [Abstracts of the first international conference "Biological resources of the Caspian sea" Astrakhan, September, 1992]. Astrakhan, 1992, pp. 454-456. (in Russian)
15. Harkonen T., Baymukanov M.T., Bignert A., Verevkin M.V., Vilson S., Dmitriyeva L.N., Kasymbekov E.B., Yussi I., Yussi M., Gudman S. Significant interannual fluctuations of the birth rate of the Caspian seal, *Phoca caspica*, in the period 2005-2010 and the implications for dwindling populations. *Morskije mlekopitayushchie Golarktiki*. [Marine mammals of the Holarctic]. 2002, pp. 433-441. (in Russian)
16. Kuznetsov V.V., Chernook V.I., Shipulin S.V. The estimates of population size of the Caspian seal in the modern period. *Zashchita okruzhayushchei sredy v neftegazovom komplekse* [Environmental protection in oil and gas complex]. 2013, no. 5, pp. 86-91. (in Russian)

СВЕДЕНИЯ ОБ АВТОРАХ
Принадлежность к организации

Виктория В. Володина – кандидат биологических наук, заведующая лабораторией ихтиопатологии ФГБНУ «Каспийский научно-исследовательский институт рыбного хозяйства», тел.: 8(512)25-86-36. Почтовый адрес: Россия 414056, Астрахань, ул. Савушкина, 1. E-mail: vo-vik5@yandex.ru

Надежда Н. Федорова – доктор медицинских наук, профессор кафедры «Гидробиология и общая экология» ФГБОУ ВПО «Астраханский государственный технический университет».

Мария П. Грушко* – доктор биологических наук, профессор кафедры «Гидробиология и общая экология» ФГБОУ ВПО «Астраханский государственный технический университет», Тел.: 8(512) 60-06-04

AUTHOR INFORMATION
Affiliations

Victoria V. Volodina - Cand. Sc. (Biology), Head of the Laboratory of Ichthyopathology, FSBSI Caspian Research Institute of Fisheries. tel. : +7 512 25-86-36. Mailing address: 1 Savushkina st., Astrakhan, 414056 Russia. E-mail: vo-vik5@yandex.ru

Nadezhda N. Fedorova - Doctor of Medical Science, Professor of the Department of Hydrobiology and General Ecology, FSBEI HPE Astrakhan State Technical University, Astrakhan, 414056 Russia

Maria P. Grushko* - Doctor of Biological Sciences, Professor of the Department of Hydrobiology and General Ecology, FSBEI HPE Astrakhan State Technical University. Tel.: 8(512) 60-06-04. Mailing address: 16 Tatishcheva st., Astrakhan,



Почтовый адрес: Россия 414056 Астрахань, ул. Татищева, 16. E-mail: mgrushko@mail.ru 414056 Russia

Критерии авторства

Виктория В. Володина собирала биологический материал, анализировала полученные данные; Надежда Н. Федорова выявила патологии в матке тюленей; Мария П. Грушко занималась описательной частью яичников ластоногих. Авторы в равных долях имеют отношение к написанию рукописи и одинаково несут ответственность за плагиат.

Конфликт интересов

Авторы заявляют об отсутствии конфликта интересов.

Поступила 22.10.2015

Contribution

Victoria V. Volodina collected biological material; analyzed the data obtained; Nadezhda N. Fedorova identified abnormalities in the uterus of seals; Maria P. Grushko was engaged in description of the ovaries of pinnipeds. Authors are equally responsible for the manuscript and for avoiding the plagiarism.

Conflict of interest

The authors declare no conflict of interest.

Received 22.10.2015