

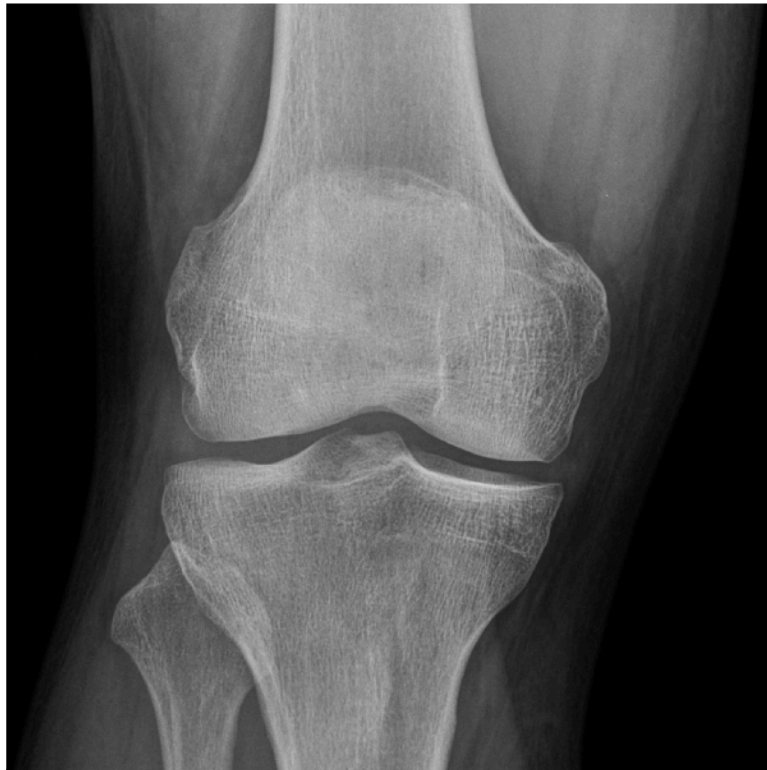

UNIVERSIDAD DE CHILE

---

# Rodilla

---



---

Carlos Infante Calvo  
Maximiliano Barahona Vásquez  
Miguel Palet Bonell  
Álvaro Zamorano Cadenas

---



---

# Traumatología de la Rodilla

---

**Traumatología de la Rodilla**

Carlos Infante Calvo

Maximiliano Barahona Vásquez

Miguel Palet Bonell

Álvaro Zamorano Cadenas

**Universidad de Chile**

Primera edición

Abril de 2021

Santiago de Chile

ISBN:978-956-404-067-7

Registro propiedad intelectual: 2021-A-4204

Imágenes de Portada:

Fotografías clínicas con consentimiento del paciente

Departamento de Ortopedia y traumatología  
Facultad de medicina  
Universidad de Chile  
Hospital Clínico Universidad de Chile, HCUCH  
Dr. Carlos Lorca Tobar (ex Santos Dumont) 999  
Oficina 4052, cuarto piso  
Independencia, Santiago de Chile  
[www.traumatologiadelarodilla.cl](http://www.traumatologiadelarodilla.cl)

---

# Traumatología De la Rodilla

---

Traumatología y Ortopedia de la Rodilla enfocado en residentes de la especialidad y traumatólogos generales

---

Carlos Infante Calvo  
Maximiliano Barahona Vásquez  
Miguel Palet Bonell  
Álvaro Zamorano Cadenas

---





# Índice

<b>Prólogo</b>	<b>11</b>
<b>Colaboradores</b>	<b>13</b>
Semiología de rodilla	17
Escalas funcionales en patología de rodilla	41
Anatomía quirúrgica artroscópica	49
Biomecánica de la rodilla	55
Generalidades de la artroscopía	63
Simulación en Traumatología	77
Abordajes para patologías de rodilla	85
Dolor anterior de rodilla y síndrome de disfunción patelofemoral	99
Inestabilidad patelofemoral	117
Lesiones por sobrecarga y fracturas por estrés alrededor de la rodilla	135
Edema óseo y osteonecrosis en la rodilla	143
Terapias biológicas en patología de rodilla	153
Evaluación y manejo de urgencia de una rodilla aguda	161
Fractura de rótula y lesiones del aparato extensor	179
Fractura de fémur distal	189
Fractura de platillos tibiales	207
Fractura de espinas tibiales en niños	223



Fracturas de tuberosidad anterior de la tibia	235
Lesiones condrales y osteocondrales de rodilla	249
Lesiones meniscales	263
Manejo kinésico de una sutura meniscal	279
Lesiones de ligamentos colaterales	285
Ligamento cruzado anterior	299
Manejo de lesiones de ligamento cruzado anterior con fisis abierta	319
Rehabilitación post reconstrucción de ligamento cruzado anterior	331
Ligamento cruzado posterior	341
Lesiones multiligamentarias	357
Anatomía y estudios de ejes en extremidad inferior	375
Artroplastía de rodilla	399
Prótesis unicompartimental	415
Rehabilitación kinésica en prótesis de rodilla	425
Cirugía asistida por computador y cirugía robótica de rodilla	431
Tumores alrededor de la rodilla	443
Crédito de las figuras	459
Acerca de los editores	461



# Prólogo

Con orgullo presentamos este libro de Rodilla, que es el fruto del trabajo en equipo de múltiples y destacados especialistas en cirugía de rodilla. El alero común que nos reúne es el Departamento de Ortopedia y Traumatología de la Universidad de Chile. Existen representantes de los distintos centros que lo componen permitiendo recoger la experiencia de médicos con larga trayectoria, pero también de jóvenes con una gran motivación y con sólidas formaciones.

Hemos tratado de recoger el abanico completo de los problemas más frecuentes que le toca ver a un traumatólogo o un especialista en rodilla. En un próximo libro abordaremos los problemas más complejos de la subespecialidad.

Nos mueve estar al día y poder ofrecer una guía para quienes se forman en Ortopedia y Traumatología y para quienes dan sus primeros pasos en la subespecialidad. Nuestro compromiso es sumar a este libro material complementario en videos, técnicas y casos clínicos que estarán disponibles de manera online.

Paralelamente a este trabajo el grupo de radiólogos musculoesqueléticos de la Clínica Las Condes realizó un libro de Imágenes en Rodilla que recomendamos absolutamente como material complementario al que podrán encontrar en este texto.

Buscaremos la forma de hacer la retroalimentación necesaria para poder ir mejorando cada versión con la sugerencia de quienes lo lean y seguramente iremos incorporando nuevos capítulos y responsables de cada uno de ellos.

Los invitamos a disfrutar y aprender en las siguientes páginas.

Editores



# Colaboradores

**Carlos Albarrán Rodríguez**

ORCID: 0000-0002-1974-9949

**Luis Bahamonde Muñoz**

ORCID: 0000-0002-0109-3072

**Maximiliano Barahona Vásquez**

ORCID: 0000-0001-7878-8625

**Claudio Chamorro Lange**

ORCID: 0000-0002-6703-8842

**Aníbal Debandi Cuadra**

ORCID: 0000-0003-0068-6463

**Rodrigo Díaz Peraíta**

ORCID: 0000-0003-2112-4996

**Jaime Duboy Urbina**

ORCID: 0000-0003-4842-3806

**Francisca Echeverría Beuer**

ORCID: 0000-0002-5158-5841

**Gonzalo Ferrer Aguayo**

ORCID: 0000-0003-2005-7154

**Nicolás Gaggero Goldzveig**

ORCID: 0000-0003-4351-3802

**Jaime Hinzpeter Cohen**

ORCID: 0000-0002-1845-3695

**Carlos Infante Calvo**

ORCID: 0000-0001-8058-6459

**Magaly Íñiguez Cuadra**

ORCID: 0000-0001-8573-0093

**Nicolas Melgarejo Alcántara**

ORCID: 0000-0001-8101-3513

**Carlos Montes Montes**

ORCID: 0000-0002-8060-1345

**Roberto Negrín Vyhmeister**

ORCID: 0000-0002-8106-1926

**Edgardo Neira Ramiro**

ORCID: 0000-0002-1434-9874

**Joaquín Orizola Goldzveig**

ORCID: 0000-0001-9054-9109

**Miguel Palet Bonell**

ORCID: 0000-0002-3341-4256

**Cristian Ramírez Galindo**

ORCID: 0000-0002-3709-2290

**Nicolás Reyes Larraín**

ORCID: 0000-0003-4351-3802

**Rodrigo Sandoval Pooley**

ORCID: 0000-0002-2796-0592

**Rodrigo Suárez Sánchez**

ORCID: 0000-0001-7580-6170

**Matias Vaccia Abarca**

ORCID: 0000-0002-8903-2257

**Hugo Vásquez Díaz**

ORCID: 0000-0003-4851-6738

**Mauricio Wainer Elizalde**

ORCID: 0000-0002-2777-3762

**Álvaro Zamorano Cadenas**

ORCID: 0000-0003-2691-8664

**Pierluca Zechetto Benvenuto**

ORCID: 0000-0002-3612-0173









# Semiología de rodilla

Manifestaciones clínicas de las principales enfermedades de la rodilla. Del cómo buscarlas e interpretarlas.

Dr. Miguel Palet Bonell

ORCID: 0000-0002-3341-4256

## Introducción

La semiología es una ciencia derivada de la filosofía que estudia las propiedades de los sistemas de signos para comprender toda la actividad humana. Esta ciencia aplicada en medicina se conoce como semiología médica y tiene como principal objetivo la construcción de síndromes clínicos, mediante la identificación de síntomas y signos. El proceso o método clínico comienza con la identificación de los síntomas, a través de la anamnesis, y los signos por medio del examen físico. Luego se deben interpretar y jerarquizar y para obtener un síndrome clínico que permite al médico dirigir estudios específicos o iniciar tratamientos.

Este capítulo busca describir hallazgos característicos de patologías de rodilla, incluyendo síntomas, signos y mecanismos de lesión. Finalmente proponemos síndromes clínicos que el cirujano de rodilla se enfrenta habitualmente y la forma en que sugerimos enfrentarlos.

## Anamnesis

### Antecedentes

Los antecedentes del paciente previo a sus molestias actuales son importantes para un buen diagnóstico y tratamiento. En particular, en ortopedia y traumatología es relevante conocer lesiones previas tanto del mismo segmento, como del contralateral o de otra articulación. El antecedente de cirugías ortopédicas debe ser interrogado, intentando conocer los detalles de la cirugía incluyendo gestos quirúrgicos, año en que realizó, abordajes, insumos ocupados, cicatrices y complicaciones ocurridas.

Otro punto relevante son aquellos factores que aumentan riesgo de algunas lesiones o condicionan la recuperación como el tipo de actividad laboral y el tipo y volumen de deporte. Se debe indagar en la carga de entrenamiento, cambios recientes en volumen o frecuencia, gesto deportivo, calzado u órtesis. Además, en especial en deportistas de alto rendimiento, es importante familiarizarse con el calendario de competencia.

Finalmente, por ser una especialidad quirúrgica es de suma relevancia factores de riesgo para infección (p.e diabetes, tabaco, inmunosupresión), uso de fármacos (anticoagulantes, inmunomoduladores) y riesgo tromboembólico (tromboembolismo venoso profundo previo, discrasia sanguínea).

## Mecanismo de lesión

El mecanismo de lesión es muy relevante en semiología de rodilla, en especial en lesiones agudas, dado que permite plantear hipótesis de las estructuras comprometidas. Cuando el paciente no relaciona su patología a un mecanismo de lesión particular, se debe sospechar lesiones de una evolución más larga, probablemente del desarrollo o degenerativa, según la edad del paciente o lesiones sistémicas como un debut de una artritis reumatoide, por ejemplo. Podemos clasificar el mecanismo de lesión en dos dimensiones, primero por agudas o crónicas y luego por el grado de energía involucrada.

Aquellos mecanismos de lesión agudos hacen consultar en forma precoz, muy probablemente en proporcionalidad a la energía involucrada. Aquellos mecanismos crónicos hacen referencia a gestos o exceso de trabajo o entrenamiento que provocan lesiones de sobrecarga, por ejemplo, la rodilla del trotador, que corresponde a un pinzamiento de la banda iliotibial. Estimar la energía involucrada en el mecanismo de lesión es clave, siendo los accidentes de tránsito son la principal causa de lesiones graves en pacientes jóvenes. Sin embargo, es posible observar lesiones graves por mecanismos de menor energía, dado por la osteoporosis en los ancianos y en la obesidad, donde la propia masa aumentada del sujeto amplifica la energía del suceso.

En el caso de una fuerza axial aguda sobre la rodilla se debe sospechar una fractura de platillo tibial, el grado de energía involucrado y el estado basal del hueso determinaran la magnitud de esta fractura. En la misma línea un paciente sometido a cargas axiales crónicas y cíclicas se debe sospechar una fractura por stress (runners, por ejemplo) o fractura por insuficiencia (paciente meniscectomizado o con artrosis avanzada).

En caso de que el mecanismo involucrado sea un valgo forzado lo más frecuente es el compromiso del ligamento colateral medial (LCM) aislado o en conjunto con una lesión del ligamento cruzado anterior (LCA); Si el valgo es de mayor energía se produce una lesión por compresión en el compartimento lateral, o bien frente a mayor energía y/o mayor edad se generarán fracturas de platillos tibiales, sobretodo del platillo lateral. Las lesiones que se producen un varo forzado, mecanismo muy poco frecuente de manera aislada, serán lesiones del ligamento colateral lateral (LCL), aislado, asociado a estructuras de la esquina posterolateral (EPL) o ligamentos cruzados.

El mecanismo lesión más frecuente de un ligamento cruzado anterior es un mecanismo indirecto que se produce al aplicar una fuerza en rotación interna y valgo al tener una flexión de cadera y rodilla de aproximadamente 30°, mecanismo conocido como *pivot shift* y que es lo que busca reproducir la prueba del examen físico homónimo. Otro mecanismo habitual de rotura de ligamento cruzado anterior es un freno brusco, por ejemplo, en esquí, o en mecanismos que incluyen fuerzas de rotación externa, en este último caso, generalmente se asocia a lesiones de las esquinas posteromediales o posterolaterales.

Un mecanismo de hiperextensión se asocia a lesiones del ligamento cruzado posterior (LCP) o fracturas por impactación de la parte anterior de los platillos tibiales si se asocia a carga axial. Un golpe directo por anterior de la rodilla y en flexión aumenta el riesgo de rotura del LCP y de fractura conminuta de la patela, especialmente en el polo inferior.

Otro mecanismo involucrado en las lesiones de la rodilla son las contracciones excéntricas violentas del mecanismo extensor, como cuando el paciente realiza fase de apoyo de la extremidad luego de una desestabilización brusca.

En este mecanismo se pueden producir desgarros de uno de los vientres del cuádriceps o lesiones del resto del aparato extensor como fracturas de rasgo transverso en la patela o avulsiones del tendón patelar, habitualmente proximales. Las lesiones del tendón cuadriceps también ocurren por el mismo mecanismo, pero suelen ser de menor energía y presentarse en pacientes mayores de 40 años y patología de base, en especial, insuficiencia renal.

### **Repercusión funcional**

Estimar la repercusión funcional del paciente nos permite valorar la energía involucrada en el mecanismo lesional, a plantear hipótesis diagnóstica y planificar la urgencia que requiere iniciar el tratamiento. Es clave establecer un correlato lógico entre mecanismo de lesión, energía involucrada y repercusión funcional producida. Por una parte, un número no menor de pacientes relaciona síntomas con traumas antiguos, y se debe establecer bien la lógica de ellos para no cometer errores de interpretación, por ejemplo, una caída importante hace 12 meses con inicio de síntomas hace 3 meses.

Si el relato es poco claro, es de ayuda sopesar la impotencia funcional que tenemos en el paciente, el dolor muy intenso y persistente, la pérdida de la capacidad de cargar peso en la extremidad y la disminución del rango articular deben hacer sospechar lesiones importantes. La imposibilidad de cargar peso asociada a dolor puede traducir fracturas o edema óseo; también existen pacientes reacios a bipedestar por sensación de inestabilidad al apoyar la extremidad lesionada.

La disminución de rango por dolor se asocia a artritis/sinovitis (derrame articular), existen casos de disminución del rango por efecto mecánico, tal es el caso del derrame a tensión que imposibilita llegar a los rangos extremos, sobre todo la flexión máxima. La pérdida de la extensión completa por tope mecánico puede ser producida por lesiones meniscales en asa de balde luxadas que hacen efecto de masa en el compartimento intercondíleo.

La manera en la que el paciente consulta también revela su pérdida funcional y la gravedad que él mismo le asigna a su trastorno, por un lado, tenemos pacientes que son llevados al servicio de urgencia por terceras personas ya que no son capaces de caminar o manejar y por el otro, pacientes que entran caminando a una consulta ambulatoria programada sin acompañante.

### **Dolor**

El dolor es el principal motivo de consulta aún cuando la patología sea atraumática. Es de especial relevancia indagar en sus características las cuales incluyen: temporalidad, intensidad, evolución, irradiación, presencia de factores que lo modifiquen (gatillantes o atenuantes) y ubicación en la rodilla. Para los factores que modifican el dolor es importante recopilar información del tipo de trabajo del paciente, deporte que realiza y la calidad del gesto deportivo, siendo esto de especial relevancia en lesiones por sobrecarga. Por otra parte, que el paciente logre identificar la ubicación del dolor nos permite acotar las estructuras que pueden estar comprometidas, sugerimos analizar la ubicación dividiendo la rodilla en cuatro cuadrantes: anterior, medial, lateral y posterior, lo que permite sistematizar la obtención de la historia, el examen físico y agrupar las causas de dolor según ubicación.

El dolor anterior de rodilla se asocia a lesiones en el mecanismo extensor, hiperpresión patelar y lesiones extraarticulares.

Es importante inspeccionar la piel para identificar puercas de entradas que pueden explicar una celulitis, por otra parte, la identificación de aumentos de volumen debe hacer sospechar bursitis, en especial en trabajadores que apoyan la rodilla en el piso, como un gáster.

La causa más frecuente de dolor anterior de rodilla es la disfunción patelofemoral, que en general, se exacerba cuando el paciente está sentado por períodos prolongados, lo que es conocido como signo de la butaca, o el dolor al caminar en desnivel, sobre todo en descensos, al igual que subir o en mayor grado bajar escaleras. Otras causas habituales son las tendinopatías insercionales cuadrícipital y patelar, asociadas a deportes que involucran saltos (patelar) o movimientos repetitivos como embriagar un auto (cuadrícipital). El dolor anterior en pacientes mayores debe hacer sospechar artrosis patelofemoral, en especial si está asociada a crépitos e historia de larga data de alteraciones patelofemorales.

El dolor ubicado en la región medial debe ser abordado tiene múltiples causas. Posterior a mecanismos de valgo es importante palpar todo el trayecto del ligamento colateral medial, siendo más frecuente el compromiso proximal, otra ubicación debe hacer sospechar lesiones asociadas como menisco (si dolor en zona media) o tipo *Stener* si dolor en la zona más distal. Cuando el motivo de consulta es dolor medial insidioso, la palpación de la inserción de la pata de ganso - medial y distal a TAT- es perentoria. Así mismo, si el dolor es de reciente inicio y se reproduce a la palpación ósea del platillo se debe sospechar fracturas por stress o insuficiencia. Otra causa frecuente son las lesiones del menisco medial, en este caso el dolor se localizará en la interlinea medial y será gatillado por maniobras de rotación y carga axial con rodilla en flexión. Cuando el dolor medial es difuso y proximal se debe sospechar gonartrosis en el compartimiento medial, fractura subcondral y osteonecrosis espontánea. Finalmente, en caso de dolor medial y proximal es importante palpar eminencias óseas como el tubérculo adductor y el tendón adductor.

Una de las causas más frecuentes de dolor lateral de rodilla es por fricción de la banda ilirotibial, patología frecuente en corredores y que se caracteriza por inicio insidioso, habitualmente después de la práctica deportiva o al final de ésta, y por un dolor en la zona más prominente del cóndilo femoral lateral (CFL). Otra causa de dolor en la cara lateral de la rodilla es por lesiones meniscales, siendo habitual el hallazgo de dolor a la palpación de la línea articular y gatillado con maniobras de rotación y compresión axial con rodilla en flexión. En particular en niños y adolescentes es importante recordar que la etiología del dolor puede ser un menisco discoideo roto o un menisco hiper móvil. Una etiología frecuente de dolor patelar, en especial en mujeres entre 15 y 35 años es la hiperpresión patelar lateral, que se manifiesta con dolor en el retináculo lateral y a distal, justo lateral al tendón patelar por pinzamiento del cuerpo graso de *Hoffa*. En el caso de dolor lateral asociado a trauma de mediana-alta energía se debe recordar que el platillo lateral es el más frecuentemente comprometido en fracturas de la epífisis superior de la tibia. Así mismo, en caso de luxación patelar es frecuente que los pacientes consulten por dolor en relación con el cóndilo femoral lateral, dado que se produce un edema por contragolpe de la patela en dicha zona.

El dolor posterior de rodilla es poco habitual como motivo de consulta aislada. Se debe inspeccionar la rodilla en busca de aumento de volumen. En caso de consulta aguda se debe sospechar trombosis venosa profunda o rotura de quiste de Baker, esta última causa muy invalidante. En contexto de pacientes con dolor de inicio insidioso se debe sospechar tendinopatía poplítea, roturas meniscales y lesiones de LCP que no es infrecuente que pasen inadvertidas en un inicio.

El dolor global o difuso de rodilla puede traducir enfermedades degenerativas como artrosis o fenómenos inflamatorios como artritis de diferente origen. La gradualidad e intensidad del dolor podrá diferenciar la una de la otra.

La localización del dolor orienta a ciertas patologías y es el examen físico la siguiente etapa que aumenta los antecedentes para seguir construyendo la hipótesis diagnóstica.

## Examen físico

Es a nuestro entender la herramienta más importante para la construcción de la hipótesis diagnóstica, que se basa en el conocimiento anatómico profundo que todo especialista debe tener. Es muy frecuente que un importante porcentaje de pacientes en su primera consulta con el especialista de rodilla, ya tienen un resultado de imagen de resonancia magnética, con un informe que describe una lista de hallazgos que por sí solos no constituyen enfermedad o no son necesariamente la causa del motivo de consulta, siendo importantísimo que esa información siga siendo usada como un complemento a la anamnesis y examen físico. Sólo mediante la anamnesis y el examen físico anatómico y sistemático, se podrá saber qué estructura es la que genera molestias al paciente y así poder jerarquizar la información, llegar a un diagnóstico acertado y dar tratamiento a lo que realmente genera molestias.

La particularidad del examen físico ortopédico es la presencia de múltiples pruebas especiales que se agregan a la inspección y palpación clásicas de la semiología. Se describirán estas últimas para luego agrupar las pruebas especiales según la condición clínica que buscan demostrar.

### Inspección

La inspección se inicia en el momento que el paciente entra a la consulta, evaluando el tipo de marcha, si requiere de asistencias técnicas y el grado de dolor o dificultad que demuestra. Para un correcto examen físico debemos de solicitar al paciente descubrir ambas extremidades inferiores.

Lo primero que debe llamar la atención es el eje de la extremidad, el que se evalúa mejor con el paciente de pie frente nuestro. Con el objeto de revelar deseos dinámicos, se debe pedir al paciente que camine, prestando igual atención a alteraciones de la marcha de origen proximal en cadera o distal en tobillo y pie.

Con el paciente en decúbito supino se debe inspeccionar la presencia de aumento de volumen de la rodilla. En el caso del derrame, es decir presencia de líquido intraarticular, los recesos suprapatelares son ocupados, borrando el contorno superior de la patela. Se debe hacer la diferencia con la bursitis prepatelar, patología extraarticular, que se caracteriza por un aumento de volumen redondeado circunscrito en la zona patelar o infrapatelar, sin extensión a proximal.

Las características de la piel deben ser investigadas, se debe buscar cicatrices de trauma o quirúrgicas, signos inflamatorios clásicos como eritema, o signos de secuela de injurias como equimosis o heridas. Por último, se le debe pedir al paciente que eleve la pierna extendida para constatar integridad del aparato extensor y que realice flexoextensión de rodilla para consignar su rango articular activo.

Es de importancia hacer una estimación del trofismo muscular, molestias de larga data producen atrofia muscular asociada al dolor y desuso, así mismo, la recuperación de lesiones o cirugías debe llevar aparejado un aumento de la masa muscular en cada control. Las atrofias musculares marcadas se asocian a trastornos neurológicos.

Con la rodilla en 90 grados y desde una visión lateral se debe observar la posición relativa de la tibia sobre el fémur. La tibia normalmente sobresale por lo menos 1 cm. a los cóndilos femorales.

## Palpación

Se debe palpar sistemáticamente toda la rodilla, en el mismo orden para no cometer omisiones o errores. Con la rodilla en extensión, se debe precisar la existencia de derrame. Para esto con una mano se presiona el receso suprapatelar con tal de que el líquido intraarticular migre a inferior y aleje a la patela de la cara anterior del fémur. Con la otra mano se debe presionar la patela intentando deprimirla, por la poca resistencia que proporciona el líquido descenderá hasta sentir un tope firme que es el encuentro con el fémur. Este signo es llamado tecla, témpano o similares.

El rango pasivo se objetiva tomando la extremidad del paciente y gentilmente llevándola a extensión y flexión máximas, se debe consignar el rango logrado, si se presenta dolor y además se debe observar la excursión patelar y la presencia de crépitos.

Se sugiere que la palpación exhaustiva se realice en decúbito con la rodilla en flexión de 90 grados con el pie apoyado en la camilla. Por el lado medial se debe palpar dirigidamente el epicóndilo medial y el tubérculo adductor, la línea articular y la inserción de la pata de ganso.

En la cara anterior se sugiere comenzar de proximal a distal palpando la inserción del cuádriceps, el origen del tendón patelar justo distal al polo inferior de la patela y la inserción distal del tendón patelar en la TAT. En caso de sospecha de lesión aguda del mecanismo extensor se debe palpar cuidadosamente buscando el sector del gap tanto a nivel del tendón cuadriceps, tendón patelar o en la patela.

En casos de disfunción patelofemoral, la palpación de estructuras puede no gatillar dolor, sin embargo, algunos pacientes presentan dolor a la palpación y una mayor tensión del retináculo lateral que se manifiesta con un menor desplazamiento hacia medial de la patela, la imposibilidad de tratar de evertirla o el dolor al intentar hacerlo.

Por lateral se debe palpar la banda iliotibial y seguir su trayecto de proximal a distal buscando dolor en su paso sobre el epicóndilo, en donde más que producirse fricción se tensan las fibras de *Kaplan* que unen la banda con el epicóndilo y que pueden hacerse sintomáticas. El borde lateral de la patela y el retináculo lateral son estructuras dolorosas en el caso de disfunción patelofemoral. La patela normalmente lateralizada esconde el CFL. El epicóndilo lateral es el origen del LCL, el que en personas delgadas puede ser palpado al tensarlo con un ligero varo de rodilla y flexión de rodilla (posición conocida como "figura de 4" en artroscopia de rodilla), su inserción distal en la cabeza de la fíbula es anterior a la llegada del tendón del músculo bíceps femoral que en caso de tendinopatías, se hace doloroso.

La línea articular debe ser palpada en toda su extensión buscando dolor y pequeños aumentos de volumen blando que pueden corresponder a quistes parameniscales asociados a roturas, estos quistes se encuentran con mayor frecuencia en roturas meniscales laterales cercanos a las mismas. En el lado medial la íntima relación del LCM con el menisco dificulta la aparición de quistes parameniscales.

La zona posterior de la rodilla rara vez es sintomática por lo que de rutina no se aconseja examinarla a fondo, como tamizaje en el examen de rutina se pueden palpar los tendones del bíceps femoral, los isquiotibiales y la zona poplíteica buscando aumentos de volumen o dolor. Si el motivo de consulta del paciente es dolor posterior o existe algo en la historia que nos haga pensar en la existencia de alteraciones en esa zona de la rodilla, se debe examinar al paciente en decúbito prono, buscando pulso poplíteico, signos de lesión como equimosis o hematomas y se debe palpar la zona en busca de aumentos de volumen o signos inflamatorios locales.

## Pruebas especiales de estabilidad

### Pruebas especiales para detectar inestabilidad anterior

Todo el examen físico y por ende las pruebas de estabilidad deben ser realizadas gentilmente, con el examinador del mismo lado de la rodilla lesionada y con la extremidad descubierta, dejando para el final del examen las pruebas que pudieran generar mayor dolor.

#### Prueba de Lachman

La prueba de Lachman se realiza en 30° de flexión, tomando la tibia proximal por su cara medial con la misma mano que la rodilla lesionada, es decir, mano derecha para rodilla derecha, con la otra mano se toma el muslo distal por lateral firmemente<sup>1</sup>. La maniobra consiste en intentar desplazar la tibia hacia anterior con el muslo fijo, hacia el cuerpo del examinador y no hacia el cenit. Se evalúa la magnitud del desplazamiento. El desplazamiento no debe ser muy rápido ni repentino ya que se producirá una contracción muscular del paciente pudiendo invalidar la prueba. Se recomienda siempre comparar con el lado contralateral, lo que es muy útil en especial en caso de dudas.

Una rodilla normal presenta una pequeña traslación anterior que termina con un tope firme, seco e indoloro. Si existe una traslación aumentada o no hay tope hacia adelante estamos en presencia de una prueba positiva que traduce lesión del LCA. La prueba de Lachman es la prueba de mayor sensibilidad y especificidad para el diagnóstico de rotura de LCA, reportándose ambos parámetros por sobre el 80%.

Un escenario confundente se da en aquellos pacientes con lesión crónica de LCP, quienes presentan una tibia subluxada a posterior, lo que puede llevar al examinador a sentir un falso positivo al realizar la prueba, dado que estará reduciendo la tibia a su posición habitual y no desplazando la tibia hacia anterior. Es por esto, que hacemos hincapié en que una prueba por si sola no es suficiente para el diagnóstico, por lo que el mecanismo de lesión, la inspección y las pruebas de cajones servirán para evitar este error particular del Lachman.

Las ventajas de la prueba de Lachman es que se puede realizar en el contexto agudo dado que solo requiere una flexión de 30° en comparación con la de cajón anterior que requiere 90°, lo que es difícil cuando el paciente consulta por una rodilla traumática aguda. Además, esta prueba se altera menos que la de cajón anterior por el tono de los músculos isquiotibiales.

Se ha intentado clasificar la prueba de Lachman según la magnitud de la traslación anterior, principalmente en contexto de investigación y para objetivar la estabilidad post reconstrucción del LCA. Un método para esto es el KT- 1000 que permite medir en milímetros el desplazamiento anterior de la tibia respecto al fémur.

En el contexto clínico, para efectos diagnóstico de la rotura de LCA, se sugiere una aproximación de todo o nada frente a esta prueba, es decir, con o sin inestabilidad, ya que ésta es la que guiará el tratamiento.

### **Cajón anterior**

Prueba descrita en 1845. Para realizar el cajón anterior se sitúa al paciente acostado con la rodilla flectada en 90°, el examinador se sienta en la camilla por el lado ipsilateral de la lesión y sobre el pie del paciente para dejarlo fijo. Se debe inspeccionar la rodilla de lado con tal de objetivar una correcta relación de la tibia, que está algo anterior al fémur.

Se procede a colocar los dedos pulgares cerca de la tuberosidad anterior de la tibia y el resto de los dedos en la región posterior de la pantorrilla, se aconseja que los dedos índices estén palpando los tendones del semimembranoso y bíceps femoral, con tal de que estén relajados para evitar que el tono de estos tendones no permita una correcta evaluación.

La maniobra consiste en que en esta posición se mueve la tibia proximal hacia adelante y al igual que la prueba de Lachman se debe prestar atención a la magnitud del desplazamiento y las características del final del movimiento.

En una rodilla normal existe un pequeño grado de traslación anterior que termina con un tope firme. La evaluación del tope final no es tan precisa en esta prueba como en el Lachman. Cuando hay lesión del LCA hay aumento del desplazamiento anterior y el movimiento termina sin tope alguno.

Esta prueba debe hacerse de rutina, sin embargo, adquiere relevancia al examinar pacientes voluminosos en los que la prueba de Lachman se torna dificultosa.

### **Pivot shift**

La prueba de pivot shift es una prueba funcional que busca reproducir el mecanismo más habitual por el cual se lesiona el ligamento cruzado anterior<sup>2</sup>.

La posición inicial de la prueba es con el paciente supino y la rodilla extendida, el examinador toma la pierna y lleva la tibia a una posición anterior, con leve valgo y rotación interna con tal de subluxar el platillo lateral hacia anterior, luego se debe flectar la rodilla.

En una prueba positiva al llegar a una flexión de 30° a 40° se produce un resalte que traduce la reducción de la subluxación por tracción de la banda iliotibial que cambió su eje de tracción hacia posterior. Esta prueba es más útil en un paciente con semanas de evolución, ya que en una rodilla traumática aguda por el dolor y el aumento de volumen es difícil de realizar.

Es la prueba más específica de lesión de LCA, pero tiene baja sensibilidad. Si se logra realizar es una gran ayuda, sin embargo, en muy pocos casos es posible. Además de entregar información sobre inestabilidad anterior su positividad revela inestabilidad rotacional, la que debe ser buscada, ya que en casos selectos podría determinar la necesidad de agregar gestos quirúrgicos para su resolución.



En la Tabla 1 se presenta la sensibilidad y especificidad de las diferentes pruebas para comprobar inestabilidad anterior de rodilla por lesión del LCA. La prueba de Lachman tiene una sensibilidad de hasta 96% y una especificidad de hasta 93%. En cuanto al cajón anterior, la precisión de la prueba baja un poco con la mejor sensibilidad reportada de 48% y una especificidad de hasta 87%, mucho más específico es el test de pivot shift, que si se logra realizar adecuadamente se acerca al 100% de especificidad.

Existen otras pruebas para inestabilidad anterior y modificaciones de las pruebas clásicas, sin embargo, ninguna logra ser mejor que el Lachman por lo que no se aconseja su realización sistemática.

<b>Tabla 1</b>		
<b>Prueba</b>	<b>Sensibilidad</b>	<b>Especificidad</b>
Lachman	81 a 96%	81 a 93%
Cajón anterior	38 a 48%	81 a 87%
Pivot shift	61 a 86%	81 a 97%

*Tabla1. Sensibilidad y especificidad de las pruebas clásicas de inestabilidad anterior. Tomado de Bronstein & Schaffer, 2017 y Jackson, O'Malley & Kroenke, 2003.<sup>3</sup>.*

## **Pruebas especiales para detectar inestabilidad posterior**

### **Cajón posterior**

La prueba de cajón posterior se realiza en la misma posición que el cajón anterior, es decir, con la rodilla flectada 90° y el pie del paciente fijo, sin embargo, en este caso la fuerza se ejerce hacia posterior. La prueba es positiva si hay desplazamiento hacia posterior asimétrico y sin tope. En lesiones crónicas la tibia ya se encuentra subluxada hacia posterior, lo que debe ser tomado en cuenta ya que se podría producir un falso negativo.

Es posible clasificar la magnitud de la traslación posterior: un grado 1 o una + significa una traslación aumentada, pero sin que la tibia pase a posterior de la zona distal de los cóndilos femorales. Si la tibia queda a nivel se clasifica como grado 2 o ++. Si la tibia termina posterior a los cóndilos femorales la lesión es grado 3 o +++.

Actualmente se prefiere un acercamiento mucho más preciso y reproducible como es la evaluación de la inestabilidad con radiografías con estrés.

La sensibilidad de la prueba aumenta a mayor tiempo de lesión, en agudo es de alrededor de 50%, en lesiones crónicas aumenta hasta un 90%.

### Posterior sag sign

Esta prueba también ha sido llamada "*tibial step back*". En casos de lesiones crónicas del LCP, la tibia en reposo se subluxa a posterior. En condiciones normales en flexión de 90 grados la tibia está al menos 1 cm. por anterior de los cóndilos femorales. En esta prueba solicitamos al paciente que coloque ambas rodillas flectadas en 90° con el pie apoyado en la camilla para poder constatar la asimetría y el desplazamiento a posterior de la tibia en reposo.

No debe olvidarse hacer esta evaluación de manera sistemática para no cometer errores en la interpretación de los hallazgos de las pruebas de cajón. Este signo está presente en pocos casos, sobre todo en roturas crónicas. Su utilidad es tener una especificidad casi del 100%<sup>3</sup>, ya que de estar la tibia subluxada a posterior del fémur no hay otra causa que no sea la rotura del LCP.

### Prueba de activación del cuádriceps

Denominada también "*cuádriceps active test*". La prueba de contracción activa del cuádriceps consiste en reducir la subluxación a posterior de la tibia en las lesiones crónicas del LCP gracias a la tracción que ejerce este músculo a través del tendón patelar en la tuberosidad anterior de la tibia<sup>4</sup>. Es la prueba que de manera lógica debe seguir a la pesquisa de un "*posterior sag sign*".

Con el paciente con la rodilla flectada en 90° se le pide que contraiga lentamente el cuádriceps, la acción muscular logrará reducir la tibia a su posición normal. También se puede realizar a través del reflejo patelar. Posee baja sensibilidad, pero alta especificidad.

En la Tabla 2 se observan las cifras de especificidad y sensibilidad de las diferentes pruebas específicas para lesiones del cruzado posterior.

El cajón posterior tiene una especificidad del 99%, step back de la tibia 100% y el test activo cuádriceps 97%. Como cifras generales las maniobras poseen una sensibilidad de 81% y una especificidad del 95%<sup>5</sup>.

<b>Prueba</b>	<b>Sensibilidad</b>	<b>Especificidad</b>
Cajón posterior	51 a 90 %	99 %
Posterior sag sign	79 %	100 %
Quadiceps active test	54 a 98 %	97 a 100 %

*Tabla 2. Sensibilidad y especificidad de las pruebas clásicas de inestabilidad posterior. Referencia de Bronstein & Schaffer, 2017<sup>3</sup>.*

## Pruebas especiales para detectar inestabilidad coronal

Las pruebas de bostezo son las pruebas clásicas para la evaluación de la estabilidad de la rodilla en el plano coronal. En el caso de ser positivas traducen una lesión de los ligamentos colaterales y deben alertar al clínico de descartar dirigidamente el compromiso de las esquinas posteromedial o lateral.

El bostezo medial sirve para evaluar la indemnidad del ligamento colateral medial. Consiste en hacer maniobras de estrés en valgo. El examinador se posiciona en el lado de la camilla que corresponde a la rodilla lesionada del paciente, usando su mano de la misma lateralidad del paciente, toma el tobillo ipsilateral con la palma apoyada en el maléolo medial y la otra mano la ubica en el muslo por lateral. En ese momento se aplica una fuerza con la mano apoyada en el tobillo intentando alejarlo de la línea media del paciente (sentido de valgo) usando la mano proximal como tope.

Esta maniobra debe realizarse comparativamente con la rodilla en extensión completa y 30° de flexión. La prueba es positiva para inestabilidad si se produce un aumento del espacio articular por medial, por el contrario, si sólo se produce dolor se está frente a una lesión parcial del LCM.

Existe una gran variabilidad de la normalidad en la magnitud del desplazamiento en el bostezo medial, por lo que es de suma importancia comparar con la rodilla contralateral. La función del LCM se aísla en los 30° de flexión, por tanto, una rodilla con bostezo medial negativo a 0° y positivo a 30° traduce una lesión en el LCM, cuando este bostezo es positivo a 0° y 30° se debe sospechar una lesión asociada al LCM que puede ser del pivote central - LCA más frecuentemente- o una rotura de la esquina posteromedial.

El bostezo lateral, como contraparte del bostezo medial, busca tensar las estructuras laterales de la rodilla y su positividad traduce lesión del LCL. Se realiza cruzándose por sobre la rodilla, colocando la mano de la misma lateralidad de la rodilla a examinar en la cara medial de la rodilla, la otra mano en el tobillo por lateral aplicará una fuerza intentando llevar el tobillo hacia la línea media del paciente (varo). También debe hacerse en 0° y 30°. Si es positivo solo a 30° se interpreta como una lesión aislada del LCL, lo que es muy poco frecuente. Si la prueba es positiva a 0° y 30° se debe sospechar una rotura asociada al LCL que puede ser del pivote central - LCP más frecuentemente- o una rotura de la esquina posterolateral (EPL). La sola provocación de dolor sin aumento de la movilidad en el bostezo traduce lesión parcial del LCL.

## Pruebas especiales para detectar inestabilidad rotacional

La importancia de la correcta evaluación de la estabilidad rotacional es que puede detectar lesiones multiligamentarias que pueden pasar desapercibidas, se debe recordar que las luxaciones de rodilla son solo la punta del iceberg de este tipo de lesiones.

Las pruebas de estabilidad incluyen el pivot shift, el cual no solo traduce una inestabilidad anterior de la tibia, si no que prueban la inestabilidad ante fuerzas de rotación interna.

Las pruebas descritas a continuación estresan la rodilla con fuerzas de rotación externa, buscando subluxar hacia anterolateral el platillo medial (lesiones esquina posteromedial) o hacia posterolateral el platillo lateral (lesiones esquina posterolateral). Éstas maniobras no son parte del examen físico rutinario de la rodilla, por tanto, el mecanismo de lesión y la energía involucrada deben hacer sospechar la lesión de más de una estructura estabilizadora la que debe ser buscada en el examen. Además, se recomienda realizarlas siempre que se encuentre una prueba de estabilidad en el plano coronal o anteroposterior.

Parte de las fallas de las cirugías de reconstrucción ligamentaria ocurren por no advertir, y por ende no tratar, una inestabilidad rotacional.

### **Inestabilidad rotatoria anteromedial**

#### **Cajón anteromedial**

Esta prueba busca objetivar la inestabilidad rotacional externa del platillo medial de la rodilla debido a lesión de las estructuras de la esquina posteromedial: principalmente el ligamento oblicuo posterior (POL) y la cápsula posteromedial. Se realiza de la misma manera que un cajón anterior, es decir, aplicando una fuerza hacia anterior, pero con el pie rotado 15 grados a externo.

Una traslación hacia anteromedial asimétrica revela lesión preferentemente del POL.

Se debe tener en consideración que, si al realizar un cajón anterior clásico se pesquiza una traslación aumentada, esta no sea por la rotación del platillo medial que por una real traslación anterior de la tibia o una suma de ambos movimientos, por lo tanto ante el hallazgo de un cajón anterior positivo se recomienda realizar esta maniobra.

### **Inestabilidad Posterolateral**

#### **Cajón posterolateral**

El cajón rotacional posterolateral intenta hacer patente una inestabilidad en rotación externa secundario a una lesión de la esquina posterolateral (EPL)<sup>6</sup>. Las estructuras constantes de la EPL son: el LCL, el tendón del músculo poplíteo y el ligamento popliteofibular. La prueba se realiza tal como el cajón posterior, es decir aplicando una fuerza hacia posterior en la meseta proximal de la tibia, pero con el pie en rotación externa de 15°.

Se debe hacer la diferencia entre desplazamiento con traslación a posterior y desplazamiento rotacional, al igual que lo comentado para el cajón anteromedial, pero en este caso con el cajón posterior y el LCP.

En una lesión aislada del LCP habrá mayor traslación a posterior, en cambio, en una lesión de la EPL tendrá más desplazamiento rotacional que traslación a posterior.

#### **External rotation recurvatum test**

El "*external rotation recurvatum test*" consiste en evaluar el grado de hiperextensión y varo que presentan rodillas con lesiones de la EPL<sup>6</sup>. Se realiza tomando el pie desde el hallux y elevando la pierna, usando la otra mano en el muslo para evitar que se levante de la camilla. Se debe comparar la hiperextensión que logra cada rodilla y si existe deseje en varo. La prueba tiene una sensibilidad de 33% a 94%<sup>7</sup>.

Últimamente se ha relacionado la presencia de un "External rotation recurvatum test" a la coexistencia de una lesión del LCA y EPL más que a una lesión aislada de la EPL<sup>8</sup>.

### Dial test

Esta prueba intenta determinar el grado de rotación externa de la tibia respecto al fémur. Se sugiere que la prueba se realice con el paciente en decúbito prono, con las rodillas en 30° de flexión, se deben rotar externo ambos pies en dorsiflexión. En esta posición se debe comparar la magnitud de la rotación de los pies, diferencias de más de 10° son significativas y hacen la prueba positiva. Una prueba positiva a sólo a 30° traduce un aumento patológico, lo que traduce lesión de la esquina posterolateral o medial. La prueba debe repetirse con la rodilla en 90° de flexión, en caso de mantenerse la asimetría patológica debe sospecharse una lesión asociada del ligamento cruzado posterior. Esta prueba es de suma importante en lesiones de alta energía y lesiones del LCP.

### Marcha con impulso en varo

Si bien no es una prueba especial del examen físico sino más bien la observación de un patrón alterado de la marcha, el "*varus thrust gait*" se produce por lesiones crónicas de la esquina posterolateral y puede llegar a ser muy incapacitante. Se produce la fase de apoyo de la marcha, en la que cuando el paciente carga el peso de su cuerpo se produce una apertura patológica del compartimiento lateral de la rodilla, deseje en varo y recurvatum.

Se describen tres grados crecientes de varo la primera corresponde a un deseje en varo por disminución del espacio articular medial, típico de la artrosis unicompartimental medial<sup>9</sup>. En el doble varo se genera además una apertura del espacio lateral, por insuficiencia de las estructuras estabilizadoras laterales y posterolaterales. El triple varo corresponde la marcha con impulso en varo descrita, que además de tener las dos condiciones anteriores posee un recurvatum de la rodilla en la fase de apoyo de la marcha.

### Pivot shift reverso

A diferencia de la prueba de pivot shift para inestabilidad anterior, el pivot shift reverso busca inestabilidad posterolateral. En la inestabilidad posterolateral el platillo tibial lateral se encontrará subluxada a posterior en flexión y la banda iliotibial lo reducirá en extensión.

La prueba comienza en flexión de rodilla, se aplica ligero valgo y carga axial, a medida que la rodilla se extiende cercano a los 30° habrá una reducción súbita de la tibia hacia anterior. La especificidad de la prueba es baja. Hasta 35% de los pacientes con rodilla sana pueden tener pivot shift reverso bajo anestesia<sup>7</sup>.

## Pruebas especiales para detectar lesiones meniscales

Las pruebas especiales para detectar lesiones meniscales comparten el este tipo de lesiones intentan reproducir el dolor de origen capsular asociado al pinzamiento de un menisco que ha perdido su integridad, no permitiendo un deslizamiento de baja resistencia de los cóndilos femorales.

Existe una gran cantidad de pruebas con sus epónimos respectivos, todas similares. Se sugiere utilizar una o dos como rutina en el examen general de la rodilla y sólo realizar más pruebas si existe una sospecha fundada de lesión meniscal, por una historia sugerente que no ha sido posible corroborar con el examen, o bien, frente a disociación entre clínica e imágenes.

Lesiones meniscales de importancia, inestables, de reciente ocurrencia o la exacerbación mecánica de lesiones previas estarán asociadas a derrame articular leve a no más que moderado.

El bloqueo articular verdadero, es decir, la pérdida de la movilidad pasiva y activa de la articulación, puede ocurrir con lesiones meniscales inestables como roturas en asa de balde del menisco medial. Dicho bloqueo puede ser intermitente, e incluso, aquellos pacientes con lesiones de larga data suelen aprender maniobras para lograr una autorreducción.

Ante una rodilla traumática aguda, en el caso de lesiones meniscales aisladas habrá dolor en la línea articular y ausencia de pruebas de inestabilidad. En agudo difícilmente se podrán hacer pruebas específicas por el dolor, falta de rango y rechazo del paciente, un examen más fino se deberá diferir para un control a futuro.

Las maniobras para gatillar dolor de origen meniscal comparten el principio de aplicar una carga axial y rotación a una rodilla en 90° de flexión, mecanismo muy habitual en el cual se producen lesiones meniscales. A continuación, se describen las pruebas clásicas más recomendadas.

### **Dolor de la línea articular**

Se debe palpar la línea articular en toda su extensión, de medial a lateral con la rodilla en 90° de flexión. La aparición de dolor al palpar la línea articular es muy sensible para roturas meniscales, pero poco específico. La palpación dolorosa de quistes parameniscales aumenta mucho la especificidad del examen.

### **Prueba de McMurray**

La prueba de McMurray<sup>10</sup>, con algunas variaciones se ha mantenido como la prueba de rutina más utilizada. Tiene un alto poder de discriminación en roturas del cuerno posterior. La maniobra consiste en intentar atrapar el menisco entre tibia y fémur, con el paciente en decúbito supino, el examinador debe colocar una mano en la línea articular y otra en el tobillo del paciente, con esto realizar maniobras de flexoextensión de rodilla y rotación interna y externa. La prueba originalmente se describió como positiva al sentir un chasquido, sin embargo, actualmente se considera positiva si produce dolor en la interlinea examinada. La prueba de Mc Murray tiene una amplia variación reportada de sensibilidad y especificidad, siendo más específico que sensible.

Dado que la palpación de la línea articular es más sensible que específica a diferencia del Mc Murray, estas pruebas son complementarias, por lo que se insta a hacer ambas de rutina.

## Prueba de Apley

La prueba de Apley<sup>11</sup>, busca hacer patente lesiones meniscales, pero además diferenciarlas de dolor proveniente de estructuras extraarticulares como tendinitis o esguinces. Consta de dos partes, la primera de compresión en que se intentará comprimir los meniscos y una segunda parte de distracción que libera la carga de los meniscos, pero tensiona las estructuras capsuloligamentosas.

La prueba se realiza con el paciente en decúbito prono con la rodilla en 90°, aplicamos compresión axial sobre la pierna desde el pie y aplicamos movimientos de rotación interna y externa, esto comprime la lesión meniscal y al rotarla se pueden producir desplazamiento de fragmentos meniscales rotos y tracción capsular.

La prueba es positiva para lesión meniscal si hay dolor en la compresión, la rotación interna comprime el menisco lateral y la externa el medial. Para facilitar la interpretación, la prueba examina el compartimento hacia donde apunta el talón rotado. La segunda fase en la que la rodilla se distrae se realiza fijando el muslo por posterior con una mano y realizando tracción axial de la pierna con la otra, de haber dolor se debe indagar la ubicación. Si hay dolor a la distracción, la prueba es positiva para dolor de estructuras extraarticulares, principalmente tendinitis o esguinces de colaterales.

La prueba de Apley es algo engorrosa, requiere fuerza del examinador y cooperación y relajación del examinado, no se recomienda hacer de rutina, sin embargo, puede ser útil para diferenciar la causa del dolor ante más de una estructura lesionada en el mismo compartimento, como sería el caso de una tendinitis de la pata de ganso y rotura del menisco medial en la que se desee saber cuál de estas dos estructuras es la más sintomática.

## Otras pruebas meniscales

Ninguna prueba meniscal por sí sola es mejor que la suma de las mencionadas anteriormente. En efecto, algunos autores<sup>12,13</sup>, propugnan que frente a la positividad de 2 o más pruebas meniscales se podría indicar una artroscopía sin necesidad de imágenes, siendo más certero aún con una rodilla con derrame y sin artrosis radiográfica. La conducta anterior no es la recomendada por nuestro grupo de trabajo, se sugiere avanzar en un relato lógico entre anamnesis, examen físico e imágenes, considerando un tratamiento conservador en muchos casos. En vista de lo anterior, la añadidura de más pruebas meniscales resulta fútil, sin embargo, se describirán brevemente para conocimiento ortopédico general.

La prueba de *Thessaly*<sup>14</sup> consiste en que el paciente estando de pie, con la rodilla en flexión de 20°, realice una carga monopodal ipsilateral y gire el tronco con la ayuda del examinador. La prueba es positiva si aparece dolor en la interlínea articular, reportándose buena sensibilidad y especificidad. En jóvenes puede ser una buena alternativa, en personas mayores la destreza que requiere limita su correcta ejecución.

La prueba de *Steinmann* consiste en aplicar alternadamente rotación interna y externa de la pierna con la rodilla flectada en 90°, la prueba es positiva si hay dolor en la línea articular con las rotaciones. Se describe que el menisco medial roto dolerá por medial con la rotación externa y por el contrario en el caso de un menisco lateral roto se producirá dolor lateral en la rotación interna. Existe una segunda parte de la prueba en la que el dolor cambiará de ubicación hacia anterior con la extensión y hacia posterior con la flexión de la rodilla<sup>15</sup>.

La maniobra combinada de Cabot-Moragas corresponde a un McMurray símil, con un ligero varo o valgo según sea el caso, presión digital de la línea articular y movilidad en todo el rango, con una flexión máxima inicial que buscará la aparición de dolor originado en el cuerno posterior del menisco, luego una extensión en la que si hay dolor cercano a los 90° se interpreta como lesión del cuerpo, dolor a mayor grado de extensión se traduce como una lesión del cuerno anterior<sup>16</sup>.

Finalmente, cada traumatólogo a lo largo de su práctica clínica va adaptando las pruebas según su experiencia, además de sacar el máximo provecho al corto tiempo de examinación superponiendo gestos y pruebas. Es así como una prueba meniscal de McMurray puede además revelarnos el rango articular de rodilla y de cadera, o al poner al paciente en prono de puede evaluar rápidamente con un sólo gesto Apley, dial y rotación interna de caderas. Sólo la práctica logrará pulir el examen físico.

En la actualidad, con la masificación que ha tenido el estudio con imagen de resonancia magnética, las pruebas meniscales deben ser utilizadas para contextualizar los hallazgos de las imágenes. La resonancia de rodilla es un examen con alta definición que rara vez será normal, es el juicio clínico el que debe primar por sobre la simple lectura de un informe radiológico, con tal de contrastar las lesiones demostradas con imágenes con los signos encontrados en el examen físico. Así se evitará tratar imágenes y no pacientes y se podrá dar solución a las lesiones que realmente sean sintomáticas, sobretodo en el contexto de patología meniscal en que el péndulo se está alejando del tratamiento quirúrgico generalizado.

<b>Tabla 3</b>		
<b>Prueba</b>	<b>Sensibilidad</b>	<b>Especificidad</b>
Dolor línea articular	63,3 %	77,4 %
McMurray	70,5 %	71,1 %
Apley	60,7 %	70,2 %
Thessaly	64 %	53 %
Steinmann	17 a 48 %	86 a 91 %

*Tabla 2: Sensibilidad y especificidad de las pruebas para patología meniscal. Referencia de Hegedus et al 2007 y Antunes et al. 2017<sup>15</sup>.*

En la Tabla 3 se muestran la sensibilidad y especificidad de las pruebas meniscales, ninguna por sí sola posee gran precisión por lo que realizar más de una prueba ayudará a mejorar el examen en busca de esta patología.



## Pruebas especiales patelofemorales

La patología patelofemoral continúa siendo un terreno oscuro. Para llegar a buen puerto es mandatorio una correcta evaluación clínica ya que guiará los estudios necesarios y el tratamiento. Los trastornos patelofemorales deben ser clasificados en dos grandes grupos: dolor anterior o inestabilidad patelar.

En el caso del dolor anterior de rodilla, disfunción patelofemoral o síndrome de dolor patelofemoral, no existen pruebas especiales que sean de utilidad. Estudios de validez no han demostrado precisión en las pruebas, además que no existe un estándar con el que comparar, ya que no hay tampoco exámenes de imágenes o alteraciones artroscópicas que confirmen la enfermedad. Las pruebas como el test de Zholen buscan evidenciar daño condral patelar o condromalacia, la que no siempre tiene correlación clínica con dolor. En el caso de la inestabilidad patelar existen signos que pueden ser de mayor utilidad.

### Prueba de Zholen

La prueba de Zholen descrita en 1942, también es conocida como prueba de Clarke, “*grind test*” o una variedad de distintos nombres. La prueba se realiza con el paciente supino y consiste en realizar presión a la patela desde su polo superior con el primer espacio interdigital del examinador. La prueba puede dividirse en dos partes. La primera consiste en objetivar la aparición de dolor a la palpación con el cuádriceps relajado. En la segunda parte se le solicita al paciente que contraiga el cuádriceps y se evalúa si se produce dolor. La prueba tiene poco valor diagnóstico, con sensibilidad de 39% y especificidad de 67% para daño condral patelar<sup>17</sup>, además de ser una prueba claramente dolorosa. No se recomienda su uso de rutina y se insta a no realizar la segunda parte del examen que es la más dolorosa, se recomienda por el contrario realizar gentilmente la movilización pasiva de la patela tanto para evaluar dolor como la magnitud del desplazamiento medio-lateral.

### Prueba de deslizamiento patelar

Esta prueba no posee una nominación especial, pudiendo ser descrita también como prueba de movilización pasiva o de deslizamiento. Corresponde al movimiento pasivo que hace el examinador de la patela de medial a lateral, con la rodilla en una flexión de rodilla de 20° a 30°. Un retináculo tenso impide que la patela pueda ser desplazada al menos un cuadrante de su ancho, lo que hace la prueba positiva y puede traducir hiperpresión patelar con dolor anterior y pinzamiento del Hoffa.

### Tilt patelar

La prueba se realiza con el paciente supino y la rodilla en extensión completa, el examinador intenta evertir la patela levantando su faceta lateral y medial. La prueba es subjetiva y se define como positiva si existe la impresión de un retináculo tenso que impide la rotación en el plano transversal. Su positividad traduce lo mismo que la prueba de deslizamiento patelar.

## Ángulo Q

El ángulo Q se forma uniendo una línea desde la espina iliaca anterosuperior y desde la TAT a nivel del centro de la patela. Este ángulo traduce el vector de tracción de la patela por parte del cuádriceps, mientras mayor sea el ángulo el vector muscular intentará lateralizar la patela en cada contracción interpretándose como un factor de riesgo anatómico para luxación patelar. Un valor de 20° o más se considera claramente alterado. En el examen de rutina no se registra el ángulo Q, pero si se insta a evaluar el eje de la extremidad, ya que un aumento del ángulo Q estará presente en rodillas con valgo, siendo el eje de la extremidad un parámetro que debe buscarse y registrarse rutinariamente.

## Signo de la Jota

El signo llamado de la jota es en realidad el de una J invertida, se realiza observando la excursión de la patela mientras se realiza una flexoextensión pasiva de la rodilla, un signo de la J positivo se produce por una tracción a lateral de la patela en la extensión máxima que luego se reduce en los primeros grados de flexión al encajar en la tróclea femoral. Traduce subluxación patelar. En patología patelofemoral orienta más a inestabilidad que a dolor anterior.

## Aprehensión

La prueba de aprehensión descrita en 1937, se realiza con el paciente supino con la rodilla en extensión máxima, el examinador intenta lateralizar la patela de manera inesperada pero no brusca, la prueba es positiva si el paciente se queja por una inminente luxación, lo que puede expresar verbalmente o puede retirar la pierna o intentar retirar la mano del examinador<sup>18</sup>. El dolor por sí sólo no hace positiva la prueba. Esta prueba es muy específica, 70% a 92% para inestabilidad patelar<sup>19</sup>, una persona que ha sufrido la luxación de su patela no permitirá que ocurra nuevamente y tendrá aprehensión frente al movimiento que eventualmente puede reproducir lo sucedido, lo que juega en contra de esta prueba es su baja sensibilidad, de alrededor del 30%, sin embargo, es una herramienta de gran valor y debe ser realizada siempre que se sospeche inestabilidad patelar.

## Unidad diagnóstica

Habiendo realizado la anamnesis -explorado síntomas, mecanismo de lesión y antecedentes- y realizado el examen físico, se debe construir una unidad diagnóstica que permite plantear etiologías, exámenes a solicitar o iniciar un tratamiento. Es importante llegar a un diagnóstico acertado en un inicio, sin embargo, no siempre es posible, dado que los cuadros no se manifiestan de manera típica o porque el origen es una patología atípica.

Para evitar errores, es indispensable que el diagnóstico sindromático esté correcto y en caso de sospecha de lesiones graves descartarlas con la premura que se requiere.

Los diagnósticos más habituales en rodilla son: disfunción patelofemoral, inestabilidad patelar, lesiones agudas del mecanismo extensor, tendinopatías, lesiones agudas de rodilla que

denominaremos rodilla traumática aguda, inestabilidad crónica de rodilla, lesiones meniscales, artrosis, monoartritis y dolores referidos.

A continuación, se resume la presentación clínica de cada una de ellas y el manejo inicial que sugerimos.

**Disfunción patelofemoral:** Causa muy habitual de consulta, se presenta en personas entre 20-40 años, especialmente en mujeres que han disminuido su cantidad de ejercicio. El dolor se caracteriza por aumentar al usar escaleras y al caminar en pendientes, y además, se produce dolor al levantarse después de estar un tiempo importante sentado, lo que se conoce como signo de la butaca. En el examen es importante descartar otras etiologías de dolor anterior de rodilla como tendinopatía cuadricepsal o patelar. Además, el desafío está en determinar la magnitud del daño condral, grado de inflamación del tejido graso de Hoffa y la presencia de malalineamiento como anatomía basal. No infrecuentemente, pacientes con síndrome patelofemoral consultan por crisis de dolor posterior a un ejercicio extenuante, como el trekking, en este escenario es habitual encontrar derrame de leve a mediana cuantía y un dolor anterior difuso. Sin embargo, se debe tener en cuenta que el examen puede ser anodino o incluso normal. No requiere estudio de laboratorio y el estudio de imágenes debe reservarse por sospecha de lesiones condrales o para planificación quirúrgica por fracaso de tratamiento. En algunas ocasiones, en especial en pacientes con años de dolor, es necesario incluir un estudio con radiografía para ver el espacio articular. La tomografía computada ha sido una herramienta para objetivar la anatomía que conlleva tanto un malalineamiento patelofemoral como de la extremidad, lo anterior asociado a la telerradiografía para objetivar el valgo también es de utilidad.

**Inestabilidad patelar:** Ocurre generalmente en mujeres entre 10 y 30 años. Habitualmente el primer episodio provoca una consulta de urgencia, se presentará una paciente con dolor intenso, dependiendo de la temporalidad podrá haber derrame. Habitualmente hay dolor en el retináculo medial y en la cara lateral del cóndilo femoral lateral por edema de contragolpe producido por la luxación de la patela. En el contexto de urgencia se solicitará una radiografía, que además de descartar otras lesiones productoras de derrame traumático precoz podría mostrar subluxación patelar lateral y avulsiones o cuerpos libres. La forma de seguir la evolución de estos pacientes es por el grado de aprensión que relatan y que se objetiva en el examen físico, esto también es relevante para pacientes que consultan por más de un episodio. Habitualmente se solicita un estudio con resonancia magnética la cual ayuda para ver el lugar de lesión del ligamento patelofemoral medial, muestra la magnitud del edema por contragolpe del cóndilo femoral lateral, cuerpos libres y el estado del cartílago patelar. En caso de que el paciente requiere cirugía por la inestabilidad se deben identificar factores que aumentan el riesgo de luxación, la radiografía lateral de rodilla es importante para determinar el grado de displasia troclear y la altura patelar, mientras que la tomografía computada ayuda a determinar si existe malalineamiento.

**Lesiones agudas del mecanismo extensor:** Se caracterizan porque el paciente no puede realizar flexión activa de cadera mientras mantiene extendida la rodilla. El paciente consultará de urgencia por dolor e incapacidad de marcha normal, al examen habrá derrame y un gap palpable en la zona comprometida. En caso de lesiones del tendón patelar se hace evidente una patela alta al examen. Las lesiones de tendón patelar y las fracturas de patela ocurren tras contracciones excéntricas violentas del cuádriceps al saltar, trastabillar o pisar un desnivel. El estudio con radiografía es útil en este escenario ya que mostrará el tipo de rasgo de la fractura de patela o una patela alta por tracción del cuádriceps e incluso, si se observa con detalle se podría visualizar la silueta del tendón patelar roto, habitualmente desinserto a nivel de la patela y con una forma sinusoidal.

Las lesiones del tendón cuadricipital ocurren en mayores de 40 años, generalmente con patología asociadas como insuficiencia renal, la clínica será similar, sin embargo, son más frecuentes las lesiones incompletas, por lo que no siempre habrá gap. La ecografía toma valor cuando se sospecha lesiones parciales del tendón cuadricipital, por cuanto, el paciente puede activar el mecanismo extensor y no se encontrará el gap, por lo tanto, aporta en confirmar la lesión.

**Tendinopatías:** Se caracterizan por dolor insidioso, que se desencadena en un principio después de la práctica deportiva y que pueden ir progresando a dolor al final del deporte, durante o constante. Las tendinopatías más frecuentes alrededor de la rodilla son la de la pata de ganso y del mecanismo extensor. La tendinitis de la pata de ganso ocurre en mujeres de mediana edad, que consultan por dolor medial de rodilla, al examen habrá dolor a la palpación de la inserción de la pata de ganso. Se debe considerar que la mayoría de las veces no corresponde a una lesión aislada, por lo tanto, se debe ser exhaustivo en el examen físico. La tendinopatía del cuádriceps es habitual en pacientes que realizan movimientos repetitivos de flexoextensión como conductores de autos, mientras que la del tendón patelar en deportes de salto como el basquetbol y el voleibol.

**Rodilla traumática aguda:** El paciente con trauma agudo de rodilla de importancia acudirá al servicio de urgencia. El concepto de rodilla traumática aguda alude al paciente que ha sufrido un trauma de rodilla al que se asocia impotencia funcional y/o derrame, lo que hace sospechar alguna lesión intraarticular que puede corresponder a fracturas, lesiones capsuloligamentosas, meniscales o combinación de ellas. En el caso de fracturas con compromiso articular habrá derrame precoz, que se instala en instantes, por lo general en menos de dos horas, imposibilidad de carga de peso por dolor y deformidad de la extremidad. En agudo no es posible realizar un examen físico acabado, pero se debe sospechar lesiones importantes por el mecanismo de lesión descrito por el paciente, grado de dolor, derrame y deformidad de la extremidad. Se sugiere inicialmente objetivar el derrame, el rango activo y las mínimas pruebas de estabilidad que no produzcan discomfort importante al paciente, que habitualmente son Lachman y bostezos. La evaluación de urgencia debe incluir una radiografía de rodilla AP, lateral y axial de patela. La radiografía es importante para confirmar si hay una fractura, especialmente aquellas que son inestables. Si, por el contrario, la radiografía no se observan alteraciones o sólo muestra derrame, se puede ahondar en el examen físico lo cual puede ser inmediato o habitualmente diferido con la rodilla más fría. Según el grado de sospecha se sugiere complementar el análisis con una resonancia magnética.

**Inestabilidad crónica de rodilla:** La lesión ligamentaria más frecuente en la rodilla es el esguince del LCM sin inestabilidad, el que deja pocas secuelas. Por el contrario, la lesión que con mayor frecuencia produce inestabilidad de la rodilla es la lesión del LCA. Una vez superado el evento inicial, los pacientes consultan por fallos articulares los cuales pueden ocurrir en contexto de actividades de la vida diaria o en la práctica deportiva, lo que denota el grado de inestabilidad. El paciente habitualmente no tiene derrame, salvo que consulte muy cercano a un episodio de fallo articular, pero generalmente tiene una importante atrofia del cuádriceps. Es importante realizar las pruebas de inestabilidad anteroposterior y bostezos, de encontrar hallazgos positivos, es importante evaluar la inestabilidad rotacional, tanto interna (por ejemplo, pivot shift) como externa (por ejemplo, dial test).

**Rotura meniscal:** En lesiones agudas, los pacientes tendrán un cuadro de rodilla traumática aguda. En los casos de lesiones degenerativas, el dolor es más bien insidioso, sin recordar un evento preciso cuando empezó el dolor y se presentarán con dolor localizado en el compartimento lesionado, gatillado por rango de movilidad extremo o giros con carga axial.

Al examen podrán tener derrame leve y pruebas meniscales positivas, destacando el dolor de la línea articular, McMurray y Apley. Se debe tener especial atención con pacientes sobre 50 años, que relatan un dolor agudo en el compartimiento medial (habitualmente) ante un movimiento específico de carga axial, asociado a un "click" y que desde entonces quedan con un dolor insidioso, en este escenario se debe sospechar lesión de la raíz meniscal. Estos pacientes deben ser evaluados con resonancia magnética.

Artrosis: La artrosis de rodilla más frecuente es la primaria. Los pacientes con daño articular en mayor o menor grado acudirán habitualmente por un factor desencadenante que aumente su dolor, tendrán una historia de dolor de larga data que aumenta al iniciar el movimiento y cede al cabo de unos minutos, asociado a rigidez matinal de menos de 30 minutos. Pueden además consultar por cuadros de sinovitis de rodilla tras un ejercicio extenuante, que se caracteriza por una pérdida de "solo" los rangos extremos de extensión y flexión, sin bloqueo articular. Según el grado de severidad de la enfermedad se presentará derrame, disminución del rango articular, deseje de la extremidad, deformidad y dolor global por el compromiso periarticular. El estudio frente a estados avanzados de daño articular debe incluir radiografías AP y lateral de rodilla en carga; En caso de sospecha, en especial en pacientes menores de 65 años, es importante solicitar el estudio radiográfico con la proyección de Rosemberg ya que permite observar el desgaste posterior de la rodilla, que habitualmente es donde se inicia la artrosis primaria. La telerradiografía de EEII AP es útil en la planificación quirúrgica, ya sea para osteotomía o artroplastía, pero tiene cada día mas indicación para objetivar el eje alterado que sospechamos clínicamente. La resonancia se solicita para el evaluar si existe la presencia de edema óseo, fracturas subcondrales, necrosis avascular o ante una artrosis inicial con sospecha de dolor mecánico por rotura meniscal.

Las articulaciones corresponden a un órgano, por lo tanto, para identificar etiología de artrosis secundarias se debe tener en consideración todas aquellas condiciones que alteran la homeostasis: post fracturas, inestabilidad ligamentaria, insuficiencia meniscal, infecciones, enfermedades metabólicas, isquemia/necrosis, alteraciones de la coagulación, tumores, inmunológicas/reumáticas y iatrogénicas.

Dolor referido: frente a cuadros de dolor de rodilla atípicos o con hallazgos de la historia que no se corroboren con el examen físico o estudio imagenológicos, se debe sospechar un dolor referido. El dolor puede ser sólo de rodilla, o ser un dolor de muslo y rodilla, o pierna y rodilla, al que el paciente asigna mayor severidad o importancia a la rodilla obviando el origen proximal o distal del dolor. En el caso del muslo y rodilla por anterior se debe tener en cuenta la meralgia parestésica, las radiculitis femorales altas, el dolor esclerotógeno irradiado desde zona lumbar y glútea, el dolor muscular por DOMS, miositis piógena que se da en contextos hiperglicémicos. Dolor de pierna por anterior con compromiso de rodilla puede corresponder a periostitis tibial o contractura del tibial anterior. El dolor lateral puede ser irradiado desde proximal por bursitis/tendinitis trocantérica. Dolor de rodilla y pierna por lateral se puede presentar en contractura de peroneos, o atrapamiento del nervio peroneo común. Por medial, en caso de dolor de muslo y rodilla se puede mencionar la tendinitis del aductor magno, síndrome de atrapamiento del safeno o del nervio obturador. En el caso de dolor posterior o proximal de la pierna por posterior sospechar trombosis venosa, claudicación radicular intermitente, claudicación vascular o síndrome compartimental crónico. Si hay dolor de ambas extremidades sospechar polineuropatías o raquiostenosis.

## Conclusiones

En la medicina moderna no debe perderse el foco principal que es el paciente. Todos los adelantos tecnológicos deben ser tomados con entusiasmo, pero en ningún caso podrán sustituir a la semiología. La particularidad de la semiología de rodilla es la asociación directa entre el mecanismo de lesión y las alteraciones anatómicas que produce. Con respecto al examen físico, los estudios demuestran que manos entrenadas tienen una precisión similar a los mejores exámenes de imágenes o la visualización articular directa por artroscopía. La mayoría de las estructuras de la rodilla están al alcance de la mano, esperando que podamos entender su idioma para revelarnos los diagnósticos de cada paciente. Las rodillas están esperando poder hablar con los traumatólogos que quieran prestarles atención.

## Referencias

1. Torg JS, Conrad W, Kalen V. Clinical diagnosis of anterior cruciate ligament instability in the athlete. *The American journal of sports medicine*. 1976;4(2):84-93.
2. Galway R. A clinical sign of symptomatic anterior cruciate insufficiency. *J Bone Joint Surg*. 1972;54:763.
3. Bronstein RD, Schaffer JC. Physical examination of knee ligament injuries. *JAAOS-Journal of the American Academy of Orthopaedic Surgeons*. 2017;25(4):280-287.
4. Daniel DM, Stone M, Barnett P, Sachs R. Use of the quadriceps active test to diagnose posterior cruciate-ligament disruption and measure posterior laxity of the knee. *JBJS*. 1988;70(3):386-391.
5. Jackson JL, O'Malley PG, Kroenke K. Evaluation of acute knee pain in primary care. *Annals of internal medicine*. 2003;139(7):575-588.
6. Hughston JC, Norwood Jr LA. The posterolateral drawer test and external rotational recurvatum test for posterolateral rotatory instability of the knee. *Clinical orthopaedics and related research*. 1980(147):82-87.
7. Larsen MW, Toth A. Examination of posterolateral corner injuries. *The journal of knee surgery*. 2005;18(2):146-150.
8. LaPrade RF, Ly TV, Griffith C. The external rotation recurvatum test revisited: reevaluation of the sagittal plane tibiofemoral relationship. *The American journal of sports medicine*. 2008;36(4):709-712.
9. Noyes FR, Dunworth LA, Andriacchi TP, Andrews M, Hewett TE. Knee Hyperextension Gait Abnormalities in Unstable Knees: Recognition and Preoperative Gait Retraining. *The American journal of sports medicine*. 1996;24(1):35-45.
10. McMurray T. The semilunar cartilages. *British Journal of Surgery*. 1942;29(116):407-414.
11. APLEY AG. The diagnosis of meniscus injuries: Some new clinical methods. *JBJS*. 1947;29(1):78-84.
12. Galli M, Ciriello V, Menghi A, Aulisa AG, Rabini A, Marzetti E. Joint line tenderness and McMurray tests for the detection of meniscal lesions: what is their real diagnostic value? *Archives of physical medicine and rehabilitation*. 2013;94(6):1126-1131.
13. Bronstein RD, Schaffer JC. Physical examination of the knee: meniscus, cartilage, and patellofemoral conditions. *JAAOS-Journal of the American Academy of Orthopaedic Surgeons*. 2017;25(5):365-374.
14. Karachalios T, Hantes M, Zibis AH, Zachos V, Karantanas AH, Malizos KN. Diagnostic accuracy of a new clinical test (the Thessaly test) for early detection of meniscal tears. *JBJS*. 2005;87(5):955-962.
15. Antunes LC, Souza JMGd, Cerqueira NB, Dahmer C, Tavares BAdP, Faria ÂJNd. Evaluation of clinical tests and magnetic resonance imaging for knee meniscal injuries: correlation with video arthroscopy. *Revista brasileira de ortopedia*. 2017;52(5):582-588.
16. Hernández JV, Peral MD, Cabezas AO, et al. Protocolo de valoración de la patología de la rodilla. *SEMERGEN-Medicina de Familia*. 2004;30(5):226-244.
17. Doberstein ST, Romeyn RL, Reineke DM. The diagnostic value of the Clarke sign in assessing chondromalacia patella. *Journal of athletic training*. 2008;43(2):190-196.
18. Fairbank H. Internal derangement of the knee in children and adolescents. In: SAGE Publications; 1937.
19. Cook C, Mabry L, Reiman MP, Hegedus EJ. Best tests/clinical findings for screening and diagnosis of patellofemoral pain syndrome: a systematic review. *Physiotherapy*. 2012;98(2):93-100.





# Escalas funcionales en patología de rodilla

Maximiliano Barahona Vásquez  
ORCID: 0000-0001-7878-8625

Miguel Palet Bonell  
ORCID: 0000-0002-3341-4256

## Introducción

En la última década, el reporte de satisfacción del paciente sobre su cirugía (PROM por sus siglas en inglés) a tomado gran importancia, posicionándose como un importante instrumento de comparación de distintos procedimientos quirúrgicos. Más aun, en publicaciones de resultados de tratamiento de nuestra especialidad se ha puesto a la par, e incluso superior, a resultados objetivos por las imágenes <sup>1</sup>.

Muchas instituciones, sobre todo en Estados Unidos han incorporado las escalas funcionales en sus seguimientos, entregándole la responsabilidad al paciente de calificar el resultado de la cirugía. Esta evaluación se hace más poderosa en la medida en que es posible comparar con el estado del paciente previo a la cirugía. Las escalas de evaluación no sólo sirve para fines de investigación, también son útiles para mostrar al paciente sus avances y como herramienta para predecir resultados a pacientes nuevos <sup>2</sup>.

Por otra parte, las instituciones pueden a partir de estos datos, objetivar los resultados de sus cirujanos, compararse con otras instituciones y posicionarse frente a prestadores de salud (FONASA e ISAPRES) para establecer convenios, dado que puede certificar sus resultados quirúrgicos <sup>2,3</sup>.

## Escalas funcionales: Generalidades

En la actualidad existe un exceso de instrumentos que permiten medir los resultados funcionales de un tratamiento, los cuales se pueden agrupar en dos: aquellos que debe aplicar el médico y aquellos que pueden ser autoadministrados <sup>4</sup>. Las escalas autoadministradas son los más utilizados, por consumir menor tiempo para el médico y porque quitan el sesgo de que un médico relacionado al tratamiento realizado haga la evaluación.

Más allá del gran número existente, lo importante es que las escalas estén validadas en el idioma del paciente, en nuestro caso español<sup>5</sup>, y que sus atributos psicométricos hayan sido rigurosamente probados: fiabilidad ("*reliability*"), validez ("*validation*") y capacidad de mostrar cambios ("*responsiveness*") <sup>6</sup>.

Fiabilidad hace referencia a que la escala tenga consistencia interna y consistencia al volver a aplicarla, esto se conoce como "*test-retest*" <sup>7</sup>.

La consistencia interna hace referencia a que cada pregunta de una dimensión de la escala sea respondida en forma similar, es decir si hay dos preguntas sobre dolor las respuestas sean similares. La herramienta más usada para esto es el coeficiente de correlación *alpha de Cronbach*. *Test-retest* mide la consistencia de un encuestado para responder la misma escala en un plazo de tiempo donde su condición no ha cambiado, por ejemplo, al día siguiente. Generalmente para esto se utiliza el coeficiente de correlación intraclass (ICC) o el coeficiente de LIN (CCC) <sup>8</sup>. El *alpha de Cronbach* se considera aceptable si es > 0.70 mientras que ICC o CCC se consideran aceptables si son mayores a 0.75 <sup>4</sup>.

Validez se define como la capacidad del instrumento para medir lo que efectivamente se desea que mida. Para esto, es necesario comparar el instrumento con un *gold standard*. En general, lo que se utiliza es otra escala conocida y previamente testada, dado que es difícil establecer un estándar <sup>9</sup>.

La capacidad de detectar cambios hace referencia a la capacidad de detectar cambios cuando el paciente realmente los ha tenido. Es decir, si un paciente mejora, determinar si la escala es capaz de detectarlo. Se calcula con el efecto de tamaño "*effect size*" (cambio observado/desviación estándar del *baseline* del score) y con la "respuesta promedio estandarizada" (cambio observado/desviación estándar del cambio). Esto es importante de entender ya que muchos estudios comparan dos tratamientos y encuentran que es significativo una diferencia de 10 o menos puntos en el promedio de una determinada escala, cuando del punto de vista de la escala puede que no lo sea.

A continuación, describiremos escalas funcionales que recomendamos utilizar en el estudio de patologías de rodilla.

### Knee injury and Osteoarthritis outcome score (KOOS)

Este instrumento de evaluación consta de 42 preguntas en 5 dimensiones: Síntomas, dolor, función, actividades cotidianas y calidad de vida <sup>10</sup>. Se recomienda usar tanto en pacientes jóvenes como en pacientes mayores, en distintas patologías como lesión de ligamento cruzado y evolución posterior a prótesis de rodilla. Es autoadministrado y está disponible en español. Su mayor limitante es que es extenso, lo cual puede producir baja adherencia a contestar la encuesta, existe una versión corta de 12 preguntas, también en español, pero requiere mayor estudio para demostrar iguales estándares psicométricos <sup>11</sup>.

### Kujala

Fue inicialmente descrita en 1993 y validada para determinar la funcionalidad en pacientes con dolor anterior de rodilla <sup>12</sup>. Corresponde a un instrumento que es reportado por el paciente, está disponible y validado en español <sup>13</sup>. Es absolutamente recomendable su uso en pacientes con alteración patelofemoral cuyo principal síntoma es el dolor anterior de rodilla <sup>14</sup>. Se debe usar con cautela al evaluar pacientes con inestabilidad patelar, por cuanto no ha sido construida ni medida para este propósito, además no ha sido validada en personas menores de 18 años <sup>15</sup>.

## Norwich Patellar Instability Score

Este es un instrumento auto reportado diseñado para evaluar pacientes con inestabilidad patelar <sup>16</sup>. Ha sido evaluado para pacientes con tratamiento no quirúrgico <sup>17</sup> y para pacientes con más de un episodio <sup>18</sup>. En una reciente revisión sistemática de instrumentos para evaluar pacientes con inestabilidad de patela, fue considerado el test con mejores valores psicométricos para inestabilidad patelar <sup>13,15</sup>. Esta validado en portugués <sup>19</sup>, sin embargo, lamentablemente aún no ha sido validado para su aplicación en español.

## Lysholm-Tegner scale

Escala autoadministrada construida por *Tegner y Lysholm*, publicada en 1985 para la evaluación de lesiones ligamentarias de la rodilla <sup>20</sup>. Ha resistido el paso del tiempo a pesar de demostrar consistentemente valores límites de consistencia interna, con valores de *alfa de Cronbach* entre 0.67 y 0.73 <sup>4</sup>. Sin embargo, su amplia difusión en trabajos de ligamento cruzado induce a seguir utilizándola para realizar comparaciones con publicaciones previas. Otra ventaja es que es rápido de responder y está validado en español <sup>21</sup>. Por otra parte, si bien originalmente fue descrito para lesiones ligamentarias ha sido validado para patología meniscal y condral <sup>22,23</sup>.

## WOMAC

El *Wester Ontario and MacMaster Universities Osteoarthritis Index* fue construido para evaluar artrosis en pacientes de mayores de 60 años. Tiene la característica de ser enfermedad específico y no articulación específica, por lo que se puede utilizar en artrosis de cadera, rodilla y tobillo <sup>24</sup>. Está validado en español y evalúa tres dimensiones: Dolor, Rigidez y función <sup>25</sup>. A partir de esta escala fue desarrollado el KOOS, el cual es una adaptación de WOMAC para poder ser usado en pacientes más jóvenes <sup>26</sup>. Su valor en pacientes sanos varía según edad, género e índice de masa corporal <sup>27</sup>.

## Forgotten joint score

Esta escala fue descrita en 2012 y su nombre hace mención a un objetivo anhelado posterior a una artroplastía: que el paciente "olvide" que su articulación fue operada <sup>28</sup>. Es reportado por el paciente y no es específico de una articulación en particular, posee alta fiabilidad y validez interna<sup>29</sup>. Su versión corta consta de 12 preguntas que relacionan actividades y la percepción que tiene el paciente de su articulación operada cuando realiza la acción. Si bien inicialmente fue ideado para artroplastía recientemente fue validado para reconstrucción y reparación de ligamento cruzado anterior <sup>30,31</sup>. Su aplicación para comparar procedimientos en inestabilidad de rodilla aún no esta estrictamente validada y además no esta validada en español <sup>32</sup>.

## Oxford Knee scale (OKS)

Esta escala, de la que también existe una versión de cadera, fue desarrollada en 1998 <sup>33</sup>. Está diseñada para ser aplicada en casos de artrosis o post artroplastías. Es un cuestionario autoadministrado corto y fácil de responder, consta de 12 preguntas que son contestadas en base a 5 alternativas tipo *Likert*, abarca temas como dolor, movilidad y funcionalidad. Está validada en español para su aplicación en Latinoamérica <sup>34</sup>. Su mayor utilidad radica en su simplicidad, asegurando altas tasas de respuesta.

## Conclusiones

El uso de escalas funcionales reportadas por el paciente es una herramienta que permite comparar resultados de tratamientos, incluidas las cirugías, y objetivar la evolución de los síntomas y repercusión funcional a lo largo del tiempo. Su uso debe ser masificado, pero con la cautela que amerita todo proceso que busca la objetividad. La elección de la escala que evalúa la función de un paciente debe ser testeada tanto internamente: fiabilidad, validez y capacidad de detectar cambios; como externamente: idioma, cultura y tipo de patología, además de ser una opción consensuada con su grupo de trabajo o servicio. Se insta a comenzar a aplicar las escalas mencionadas en este breve resumen.

## Referencias

1. Fidai MS, Saltzman BM, Meta F, Lizzio VA, Stephens JP, Bozic KJ, et al. Patient-Reported Outcomes Measurement Information System and Legacy Patient-Reported Outcome Measures in the Field of Orthopaedics: A Systematic Review. *Arthroscopy: The Journal of Arthroscopic & Related Surgery*. 2017.
2. Brook E, Glerum K, Higgins L, Matzkin E. Implementing Patient-Reported Outcome Measures in Your Practice: Pearls and Pitfalls. *American journal of orthopedics (Belle Mead, NJ)*. 2017;46(6):273-8.
3. Hamilton D, Giesinger J, Giesinger K. It is merely subjective opinion that patient-reported outcome measures are not objective tools. *Bone and Joint Research*. 2017;6(12):665-6.
4. Wang D, Jones MH, Khair MM, Miniaci A. Patient-reported outcome measures for the knee. *The journal of knee surgery*. 2010;23(03):137-51.
5. Gómez-Valero S, García-Pérez F, Flórez-García MT, Miangolarra-Page JC. Revisión sistemática de los cuestionarios autocumplimentados adaptados al español para la valoración funcional de pacientes con afecciones de rodilla. *Rev Esp Cir Ortopédica Traumatol*. 2017;61(2):96-103. doi:10.1016/j.recot.2016.11.002
6. Tangarife JL, Arias JAC. Construcción y validación de escalas de medición en salud: revisión de propiedades psicométricas. *Archivos de medicina*. 2015;11(3):1.
7. Carvajal A, Centeno C, Watson R, Martínez M, Sanz Rubiales Á, editors. ¿Cómo validar un instrumento de medida de la salud? *Anales del sistema sanitario de Navarra*; 2011: SciELO Espana.
8. Lawrence I, Lin K. A concordance correlation coefficient to evaluate reproducibility. *Biometrics*. 1989:255-68.
9. Sánchez R, Echeverry J. Validación de escalas de medición en salud. *Revista de Salud pública*. 2004;6:302-18.
10. Roos EM, Roos HP, Lohmander LS, Ekdahl C, Beynnon BD. Knee Injury and Osteoarthritis Outcome Score (KOOS)—Development of a Self-Administered Outcome Measure. *J Orthop Sports Phys Ther*. 1998;28(2):88-96. doi:10.2519/jospt.1998.28.2.88
11. Collins N, Prinsen C, Christensen R, Bartels E, Terwee C, Roos E. Knee Injury and Osteoarthritis Outcome Score (KOOS): systematic review and meta-analysis of measurement properties. *Osteoarthritis and Cartilage*. 2016;24(8):1317-29.
12. Kujala UM, Jaakkola LH, Koskinen SK, Taimela S, Hurme M, Nelimarkka O. Scoring of patellofemoral disorders. *Arthroscopy: The Journal of Arthroscopic & Related Surgery*. 1993;9(2):159-63.
13. Gil-Gámez J, Pecos-Martín D, Kujala UM, Martínez-Merinerio P, Montañez-Aguilera FJ, Romero-Franco N, et al. Validation and cultural adaptation of "Kujala Score" in Spanish. *Knee Surgery, Sports Traumatology, Arthroscopy*. 2016;24(9):2845-53.
14. Infante C, Melgarejo N, Hinzpeter J, Barahona M. tibial tubercle osteotomy for patelofemoral pain a systematic review. *Journal of Orthopedic Research and Therapy*. 2020.
15. Hiemstra LA, Page JL, Kerslake S. Patient-reported outcome measures for patellofemoral instability: a critical review. *Current reviews in musculoskeletal medicine*. 2019;12(2):124-37.
16. Smith TO, Donell ST, Clark A, Chester R, Cross J, Kader DF, et al. The development, validation and internal consistency of the Norwich Patellar Instability (NPI) score. *Knee Surgery, Sports Traumatology, Arthroscopy*. 2014;22(2):324-35.
17. Smith T, Chester R, Hunt N, Cross J, Clark A, Donell S. The Norwich Patellar Instability Score: validity, internal consistency and responsiveness for people conservatively-managed following first-time patellar dislocation. *The Knee*. 2016;23(2):256-60.
18. Smith T, Choudhury A, Navratil R, Hing C. Psychometric properties of the Norwich Patellar Instability Score in people with recurrent patellar dislocation. *The Knee*. 2019;26(6):1192-7.

19. Arrebola LS, Campos TVdO, Smith T, Pereira AL, Pinfildi CE. Translation, cross-cultural adaptation and validation of the Norwich Patellar Instability score for use in Brazilian Portuguese. *Sao Paulo Medical Journal*. 2019;137(2):148-54.
20. Tegner Y, Lysholm J. Rating systems in the evaluation of knee ligament injuries. *Clinical orthopaedics and related research*. 1985(198):43-9.
21. Arroyo-Morales M, Martin-Alguacil J, Lozano-Lozano M, Cuesta-Vargas AI, Fernández-Fernández AJ, González JA, et al. The Lysholm score: Cross cultural validation and evaluation of psychometric properties of the Spanish version. *PloS one*. 2019;14(8).
22. Briggs KK, Kocher MS, Rodkey WG, Steadman JR. Reliability, validity, and responsiveness of the Lysholm knee score and Tegner activity scale for patients with meniscal injury of the knee. *JBJS*. 2006;88(4):698-705.
23. Kocher MS, Steadman JR, Briggs KK, Sterett WI, Hawkins RJ. Reliability, validity, and responsiveness of the Lysholm knee scale for various chondral disorders of the knee. *JBJS*. 2004;86(6):1139-45.
24. Roos MK, LS Lohmander, EM. WOMAC Osteoarthritis Index: Reliability, validity, and responsiveness in patients with arthroscopically assessed osteoarthritis. *Scandinavian journal of rheumatology*. 1999;28(4):210-5.
25. Clement ND, Bardgett M, Weir D, Holland J, Gerrand C, Deehan DJ. What is the minimum clinically important difference for the WOMAC index after TKA? *Clinical orthopaedics and related research*. 2018;476(10):2005.
26. Roos EM, Toksvig-Larsen S. Knee injury and Osteoarthritis Outcome Score (KOOS)-validation and comparison to the WOMAC in total knee replacement. *Health and quality of life outcomes*. 2003;1(1):17.
27. Marot V, Murgier J, Carrozzo A, Reina N, Monaco E, Chiron P, et al. Determination of normal KOOS and WOMAC values in a healthy population. *Knee Surgery, Sports Traumatology, Arthroscopy*. 2019;27(2):541-8.
28. Behrend H, Giesinger K, Giesinger JM, Kuster MS. The "forgotten joint" as the ultimate goal in joint arthroplasty: validation of a new patient-reported outcome measure. *The Journal of arthroplasty*. 2012;27(3):430-6. e1.
29. Robinson PG, Rankin CS, Lavery J, Anthony I, Blyth M, Jones B. The validity and reliability of the modified forgotten joint score. *Journal of orthopaedics*. 2018;15(2):480-5.
30. Behrend H, Giesinger K, Zdravkovic V, Giesinger JM. Validating the forgotten joint score-12 in patients after ACL reconstruction. *The Knee*. 2017;24(4):768-74.
31. Vermeijden HD, van der List JP, O'Brien R, DiFelice GS. Patients Forget About Their Operated Knee More Following Arthroscopic Primary Repair of the Anterior Cruciate Ligament Than Following Reconstruction. *Arthroscopy: The Journal of Arthroscopic & Related Surgery*. 2020.
32. Siegel MG. Editorial Commentary: The Forgotten Joint Score—Don't Compare Apples to Oranges. Elsevier; 2020.
33. Dawson J, Fitzpatrick R, Murray D, Carr A. Questionnaire on the perceptions of patients about total knee replacement. *J Bone Joint Surg Br*. 1998;80(1):63-69. doi:10.1302/0301-620x.80b1.7859
34. Martínez J, Arango A, Castro A, Rondanelli M. Validación de la versión en español de las escalas de Oxford para rodilla y cadera. *Revista Colombiana de Ortopedia y Traumatología*. 2016; 30(2):61-6.







# Anatomía quirúrgica artroscópica

Joaquín Orizola Goldzveig

ORCID: 0000-0001-9054-9109

En este capítulo abordaremos la realización de una artroscopia diagnóstica, describiendo las estructuras anatómicas que se deben visualizar en cada compartimiento.

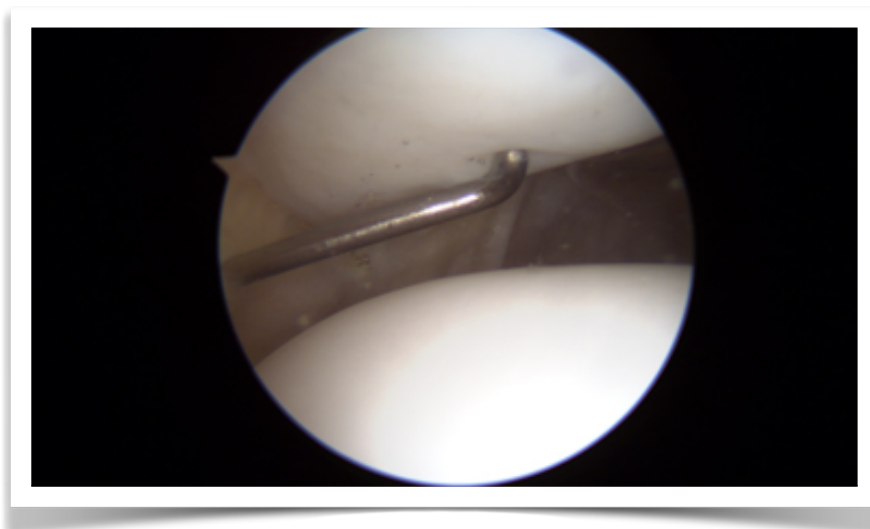
Lo primero para realizar una correcta artroscopia es lograr una visualización adecuada, para lo cual es imprescindible realizar portales artroscópicos y utilizar correctamente los grados de inclinación que tiene la óptica, que habitualmente son 30°. El segundo punto importante es ser sistemático para revisar la rodilla, recomendándose realizar la artroscopia siempre en el mismo orden, para disminuir el riesgo de pasar por alto alguna lesión. Finalmente, la artroscopia diagnóstica debe incluir la palpación como complemento.

Revisaremos la anatomía artroscópica de la rodilla siguiendo el orden habitual usado por el autor:

## Patelofemoral

Este compartimiento debe ser explorado con la rodilla en extensión. En caso de necesitar una mayor visualización se pueden utilizar portales accesorios suprapatelares. (figura 1).

**Figura 1**



*Figura 1. Visualización desde el portal anterolateral de la patela con la rodilla izquierda en extensión. La óptica está a las 10 horas con lo que se enfoca gran parte de la patela y la tróclea.*

Patela: Se reconocen tanto la faceta medial, como la faceta lateral de la patela y se puede correlacionar con descripción radiográfica de Wiberg. Además, se puede en la medida que del cirujano flecta la rodilla ir observando el tracking patelar. La palpación del cartílago es fundamental para valorar su estado.

Retináculo lateral: Corresponde a la porción más profunda del compartimento lateral y es un estabilizador secundario de la patela.

Tróclea: Al realizar la visualización de la tróclea, se tienen que buscar lesiones condrales, signos de displasia y el *tracking* patelofemoral.

Gotera medial: Siempre visualizar de manera correcta para descartar presencia de cuerpos libres o lesión meniscal en *flap* hacia la gotera.

### Compartimento femorotibial medial

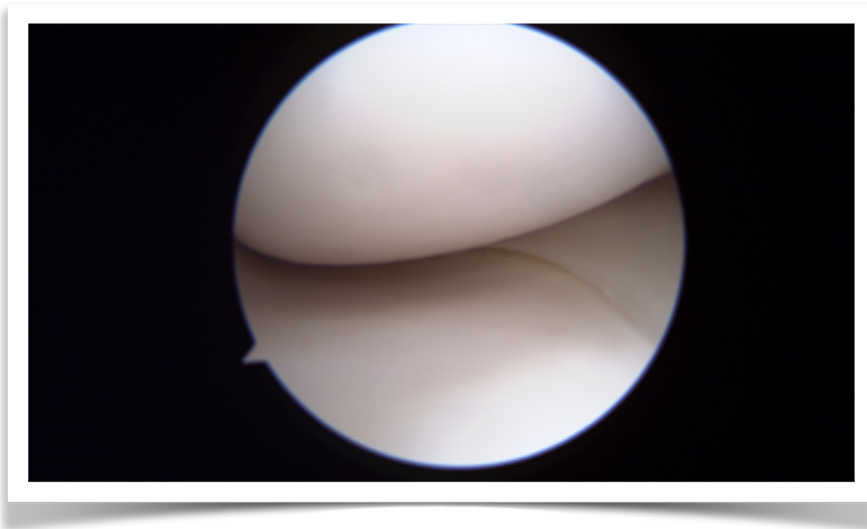
Menisco medial: Menisco con forma de "C" con su división anatómica en raíz anterior, cuerno anterior, cuerpo, cuerno posterior y raíz posterior. La raíz posterior se define anatómicamente desde el margen hasta 9 mm hacia el cuerno posterior<sup>1</sup>. Se debe utilizar el palpador tanto para evaluar la porción superior como inferior del menisco. El Menisco medial tiene un diámetro anteroposterior mayor al del platillo medial, por lo cual es normal ver el signo de la "ola" o "fonola"<sup>2,3</sup>.

Cóndilo femoral: Realizar inspección del cartílago articular, y de existir alguna lesión, esta debe ser medida (se puede utilizar el palpador como medidor) además de ver su profundidad. Para eso se pueden usar distintas clasificaciones como la ICRS o la clasificación de Outerbridge<sup>4</sup>. Figura 2.

Platillo tibial: Evaluar condición del cartílago articular.

---

**Figura 2**



*Figura 2. Visualización desde el portal anterolateral del compartimento medial con la rodilla en 90°. Se logra ver el cóndilo femoral, platillo lateral y menisco medial.*

---

## Surco intercondíleo

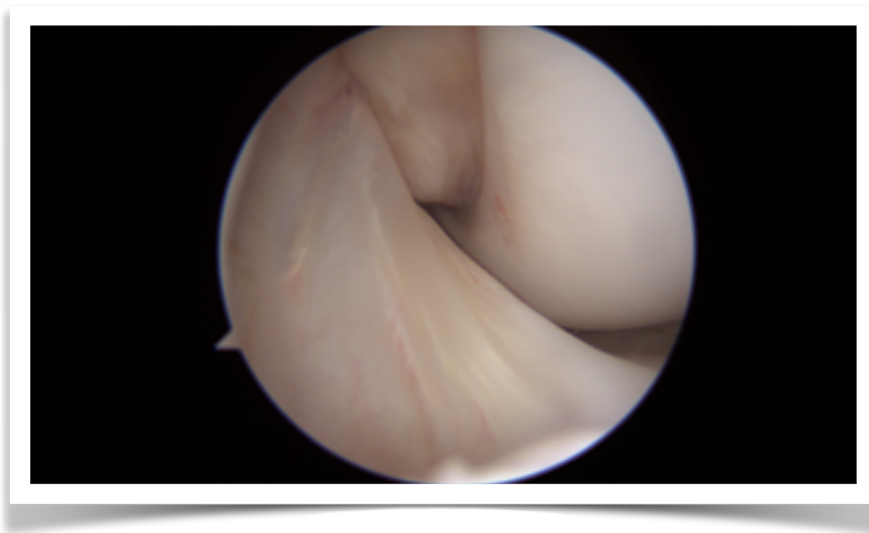
Hoffa: Se encuentra en la porción anterior del surco intercondíleo. Su inserción proximal es a través del ligamento suspensorio o mucoso. Durante la artroscopía hay que evitar resecarlo mientras se pueda, para disminuir el riesgo de sangrado y de dolor post operatorio <sup>5</sup>.

Ligamento cruzado anterior (LCA): Compuesto por 2 bandas, anteromedial y posterolateral (de acuerdo a su inserción tibial). Su origen femoral se encuentra en la zona posterior del cóndilo. Si uno logra visualizar la pared lateral del cóndilo femoral (signo de la "pared vacía"), se asocia a una rotura del ligamento cruzado anterior <sup>6</sup>.

Ligamento cruzado posterior (LCP): Al igual que el LCA está compuesto por 2 bandas, anterolateral y posteromedial con su inserción en platillo tibial, que se puede apreciar posterior y distal a las fibras blancas del menisco medial ("*Shinny White Fibers*") <sup>7</sup>.

Menisco medial: A través de una visión transcondílea, se puede y se debiese examinar el cuerno posterior del menisco medial en búsqueda de una lesión menisco-capsular (lesión ramp) <sup>8</sup>.

**Figura 3**



*Figura 3. Visualización desde el portal anterolateral del surco intercondíleo con la rodilla en 90°. Se aprecia el LCA a la izquierda y el cóndilo femoral medial y la inserción proximal del LCP*

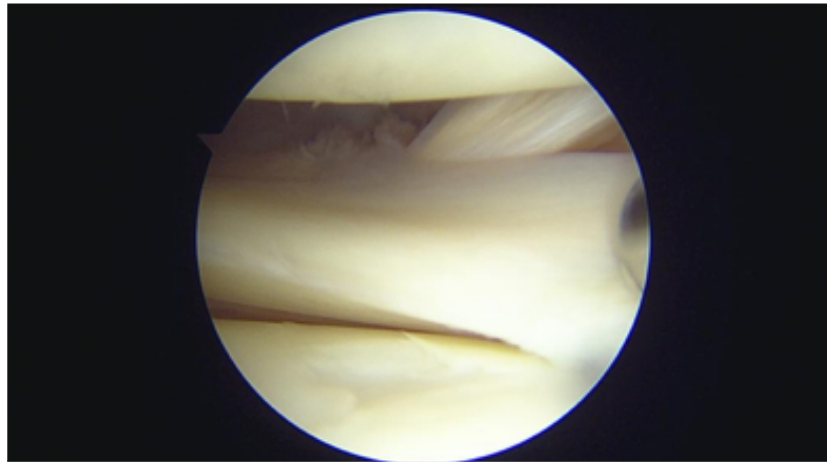
## Compartimento lateral

Menisco Lateral: A diferencia del menisco medial, el menisco lateral tiene una porción a nivel de la unión del cuerpo con el cuerno posterior sin fijación a la cápsula conocida como hiato poplíteo. Este hiato tiene hacia anterior un ligamento menisco poplíteo superior y a posterior un ligamento menisco poplíteo inferior y contiene la porción intraarticular del tendón poplíteo. Figura 4.

La presencia del hiato, da la característica mayor movilidad de este menisco comparado con el medial. Sin embargo, se debe tener presente una movilidad atípica, en que más de la mitad del menisco excursione durante la flexoextensión, considerándose esta patológica (menisco hipermóvil) <sup>9</sup>.

---

**Figura 4**



*Figura 4. Visualización desde el portal anterolateral del compartimento lateral con la rodilla en posición de cuatro, flexión y varo. Se logra ver en la parte superior el cóndilo femoral lateral, en la zona inferior el platillo tibial lateral con una lesión condral, en el centro de la foto el cuerpo del menisco y la porción intraarticular del tendón poplíteo.*

---

## Referencias

1. LaPrade CM, James EW, Cram TR, Feagin JA, Engebretsen L, Laprade RF. Meniscal Root Tears: A Classification System Based on Tear Morphology. *The American Journal of Sports Medicine*. 2015;43(2):363-369. doi:10.1177/0363546514559684
2. Gupta Y, Mahara DP, Lamichhane AP. Validity of flounce sign to rule out medial meniscus tear in knee arthroscopy. *BMC Musculoskeletal Disorders*. 2015;16(1). doi:10.1186/s12891-015-0800-2
3. Blake MH, Lattermann C, Johnson DL. MRI and Arthroscopic Evaluation of Meniscal Injuries.; 2017. [www.sportsmedarthro.com](http://www.sportsmedarthro.com).
4. D. J, C. D. Management of Knee Articular Cartilage Injuries. In: *Modern Arthroscopy*. InTech; 2011. doi:10.5772/36021
5. Dragoo JL, Johnson C, Mcconnell J. Evaluation and Treatment of Disorders of the Infrapatellar Fat Pad.
6. Bach BR, Warren RF. "Empty Wall" and "Vertical Strut" Signs of ACL Insufficiency. Vol 2.
7. Pache S, Aman ZS, Kennedy M, et al. CURRENT CONCEPTS REVIEW Posterior Cruciate Ligament: Current Concepts Review. Vol 8.; 2018. <http://abjs.mums.ac.ir/theonlineversionofthisarticleabjs.mums.ac.ir>.
8. Thaunat M, Fayard JM, Guimaraes TM, Jan N, Murphy CG, Sonnery-Cottet B. Classification and Surgical Repair of Ramp Lesions of the Medial Meniscus. *Arthroscopy Techniques*. 2016;5(4):e871-e875. doi:10.1016/j.eats.2016.04.009
9. Shin HK, Lee HS, Lee YK, Bae KC, Cho CH, Lee KJ. Popliteomeniscal Fascicle Tear: Diagnosis and Operative Technique. *Arthroscopy Techniques*. 2012;1(1). doi:10.1016/j.eats.2012.04.004



# Biomecánica de la rodilla

Dr. Edgardo Neira Ramiro

ORCID: 0000-0002-1434-9874

## Introducción

La biomecánica es una ciencia que estudia el efecto de la energía y las fuerzas en sistemas biológicos. Los fundamentos de la biomecánica se basan en la mecánica clásica, aplicando las tres leyes básicas de Newton: la ley de inercia que implica que un cuerpo cambia su estado de reposo solo si se le aplica una fuerza; la aceleración de un cuerpo es proporcional a la magnitud de la fuerza que se le aplique; y el principio de acción y reacción en que un objeto que ejerce una fuerza sobre un objeto, este recibe una fuerza de igual magnitud y dirección, pero en dirección opuesta.

La Biomecánica consta de dos aspectos: la estática y la dinámica. La primera estudia los cuerpos en estado de equilibrio, por el contrario, la segunda se encarga del estudio del comportamiento de los cuerpos en movimiento o fuera de su estado de equilibrio. La dinámica describe los movimientos independientes de las fuerzas que intervienen en él (cinemática) o según la intervención de éstas (cinética).

Si bien la rodilla puede ser dividida en tres compartimientos, tibiofemoral, patelofemoral y tibiofibular proximal, es la interacción entre fémur, tibia y patela la que permite el complejo movimiento de la rodilla propiamente tal, siendo la tibiofibular proximal más importante en la cinemática del tobillo. La congruencia ósea es mayor en extensión, sin embargo, está lejos de ser tan congruente como en la cadera. El fémur tiene dos cóndilos asimétricos, siendo el cóndilo medial más largo (diámetro anteroposterior) y con una proyección más distal (línea articular es oblicua); mientras que el cóndilo lateral está orientado más anterior dado por la torsión interna del fémur, lo que ayuda a centrar la patela, hueso sesamoideo que está en constante tensión hacia lateral por el valgo fisiológico del fémur, entre otras fuerzas. Así mismo, los platillos tibiales también son asimétricos, siendo el platillo medial cóncavo hacia la superficie articular, mientras que el lateral es convexo. La osteología de la rodilla permite rango de movilidad en varios planos, pero al costo de requerir mayor soporte de los tejidos blandos de la rodilla. Es así como los meniscos permiten aumentar la superficie de contacto en el compartimiento, así como el disipar fuerzas de compresión y son restrictores secundarios de la estabilidad anteroposterior y rotacional. La rodilla tiene 4 grandes complejos ligamentarios, en el centro de la rodilla tiene 2 ligamentos cruzados, también conocidos como pivote central, y las esquinas posterolaterales y posteromediales, los cuales juegan un rol importantísimo en la estabilidad de la articulación. Finalmente, los músculos alrededor de la rodilla - cuádriceps, isquiotibiales, gastrocnemios y poplíteo- son muy importantes para la estabilidad de la rodilla durante la marcha y otras actividades de la vida diaria.

## Biomecánica tibiofemoral

El rango de movimiento de este compartimiento es en promedio 150° de flexión, 5° de extensión (-5°), 6° de rotación interna, 30° de rotación externa, 0° abducción y 10° aducción.

Los modelos cinemáticos de la rodilla partieron describiendo el movimiento en el compartimiento tibio femoral como una bisagra, lo cual dista mucho de la realidad. Actualmente el modelo más aceptado es el de 6 grados de libertad, el cual considera los movimientos que tiene la rodilla en seis planos: traslación anteroposterior, traslación medio-lateral, traslación cefalocaudal, rotación en flexo-extensión, rotación interna y externa e inclinación en varo y valgo. El modelo helicoidal es una variación, en la cual el movimiento se describe punto a punto según el grado de traslación o rotación a través de un eje helicoidal. Finalmente, al modelo se ha descrito otra variación en la cual se considera que ambos cóndilos tienen un centro rotación propio con radio distinto cuyos ejes de rotación van variando en la medida que la rodilla se va flectando, esta variante del modelo se conoce como "sistema de dos ruedas".

Esto explica lo que ocurre durante la flexión, en el cual en cada grado en que se avanza, el punto de contacto entre el fémur y la tibia se va desplazando hacia atrás en una combinación entre rotación y desplazamiento posterior lo cual explica el grado de flexión que es capaz de alcanzar la rodilla y permite una eficiente función del mecanismo extensor. Esto se conoce como "*roll back*".

En extensión ocurre un fenómeno conocido como "*screw home*", el cual consiste en que la tibia rota externo desde los últimos 15° de flexión a la extensión máxima. Este fenómeno ocurre debido a que la superficie articular de la meseta tibial medial tiene un diámetro anteroposterior mayor que la lateral. Este fenómeno es responsable de la mayor estabilidad ósea de la rodilla, limitando la rotación y el varo/valgo de la rodilla en extensión.

En cuanto a la cinética normal de la articulación tibiofibular se debe considerar que es una articulación constantemente sometida a fuerzas varizantes, las cuales se generan por la distancia entre el eje de gravedad del miembro inferior y el centro de rodilla, el cual es aproximadamente 45mm. Puede dividirse en 2, intrínsecas, entre el eje mecánico y el centro de la rodilla, y extrínsecas, entre línea de gravedad y el eje mecánico. La compresión frontal o carga axial de esta articulación corresponde a la resultante de la fuerza ejercida por el peso corporal y la acción muscular. Finalmente, esta articulación está sometida a fuerzas de cizallamiento dado por el contacto, deslizamiento y rotación entre fémur y tibia.

## Biomecánica Patelofemoral

Las propiedades biomecánicas más importantes de estos compartimientos son aumentar el brazo de palanca del mecanismo extensor y que la transmisión de la fuerza del cuádriceps se realiza con una pérdida mínima por fricción, esto último es sumamente relevante con la rodilla en flexión.

La cinética de esta articulación describe tres tipos de fuerza que afectan este compartimiento: Fuerzas de lateralización en el plano frontal dado por la orientación del mecanismo extensor, que va desde la espina iliaca anteroinferior a la tuberosidad anterior de la tibia, lo cual se conoce como ángulo Q (por Quadriceps), siendo el vértice de este ángulo el centro de la rótula; Fuerzas de compresión, las cuales aumentan en la medida que aumenta la flexión de rodilla y comprimen la patela contra la tróclea; y fuerzas en el plano horizontal dados por el alineamiento axial del fémur distal y tibia proximal.



En extensión, no hay contacto entre la patela y el fémur, la patela inicia su deslizamiento sobre el surco troclear entre los 20 a 30° de flexión, siendo los 90° de flexión el punto de mayor contacto. El vector de fuerza hacia lateral sobre la patela dado por el ángulo Q, es estabilizado por restrictores estáticos y dinámicos. Los primeros corresponden a la congruencia articular y el retináculo medial cuyo principal componente es el ligamento patelofemoral medial el cual contribuye en un 60%, y en especial, en los primeros grados de flexión. Otro contribuyente es el ligamento patelotibial lateral, el cual ha tomado relevancia sobre todo en pacientes cuya luxación ocurre durante la flexión profunda.

## Biomecánica Meniscal

Ambos meniscos tienen forma de cuña teniendo más altura hacia la periferia y menor altura hacia la porción central de la articulación, esto permite aumentar la congruencia articular. Están conformados por colágeno tipo 1, que corresponden al 60-70% del peso seco, estando las fibras dispuestas en sentido longitudinal y radial, lo cual permite disipar fuerzas del *hoop stress* y expandirse ante fuerzas de compresión. Esta disposición permite que tenga un módulo de elasticidad y fuerza 10 veces mayor al cartílago.

El menisco medial disipa el 50% de las cargas del compartimiento medial en extensión mientras que el menisco lateral el 70% de las cargas del compartimiento lateral. En flexión esto cambia, y el menisco medial soporta el 85% de la carga y el lateral el 90% de su respectivo compartimiento. Una meniscectomía total medial aumenta la carga en el compartimiento en un 100%, mientras que en el compartimiento lateral entre un 200 a 350%.

Los meniscos además cumplen un rol en la estabilidad de la rodilla. Se considera un rol secundario tanto para la estabilidad anteroposterior como en la estabilidad rotacional. Una meniscectomía en ausencia de ligamento cruzado anterior aumenta la traslación anterior de la tibia, especialmente en flexión profunda. Por otro lado, el cuerno posterior se considera parte de la esquina posteromedial.

## Biomecánica Ligamentos

En este siglo, los esfuerzos por mejorar resultados en la reconstrucción ligamentaria han estado por recuperar la estabilidad rotacional de la rodilla, para lo cual el rol de los ligamentos es crucial.

Tradicionalmente se ha dado gran importancia al rol del ligamento cruzado anterior en el control de la traslación anterior de la tibia, sin embargo, la atención en su rol como estabilizador de la rotación interna ha ido en incremento. La presencia de *pivot shift* positivo en el examen es un indicador directo de la inestabilidad a la rotación interna de una rodilla. Para esta inestabilidad es esencial que el ligamento cruzado anterior este deficiente, sin embargo, estudios biomecánicos han mostrado que en modelos con grados elevados de pivot shift una lesión aislada de cruzado anterior es insuficiente. Esto ha dejado en evidencia el rol de la cápsula anterolateral como restrictor secundario de la rotación interna, si bien no hay consenso anatómico (ligamento anterolateral, fibras profundas de la banda iliotibial, engrosamiento capsular, etc), no hay duda del rol biomecánico de la esquina anterolateral de la rodilla. Otras estructuras que aumentan la inestabilidad son lesiones longitudinales del menisco lateral, lesiones de la banda iliotibial, aumento de la pendiente posterior del platillo tibial y un platillo tibial de menor tamaño.

Por otra parte, la estabilidad en rotación externa es fundamental para la homeostasis de la rodilla. Un aumento de la rotación externa se hace manifiesta por un *dial test* positivo (ver capítulo de semiología) y puede estar dado por dos fenómenos: una rotación antero-externa del platillo medial o una rotación postero-externa del platillo lateral. En el primer caso corresponde a una lesión de la esquina posteromedial y se conoce como "*anteromedial rotatory instability*" (AMRI). En el segundo caso, corresponde a lesiones de la esquina posterolateral (EPL). Un estudio cadavérico mostró que las lesiones aisladas de la esquina posterolateral aumentan la rotación externa de la rodilla 13° en 30° de flexión mientras que solo 5.3° en flexión de 90°, mientras que una rotura aislada del ligamento cruzado posterior (LCP) no aumenta la rotación externa. Sin embargo, una rotura combinada de EPL y LCP aumenta la rotación en todos los rangos de flexión. De esto se puede deducir que el LCP juega un rol secundario en la estabilidad rotacional en 90°, sin mayor importancia en grado menores, y que el rol de las esquinas posteromedial y posterolateral es ser el restrictor primario de la rotación externa.

Finalmente, es importante describir la estrecha relación biomecánica entre el pivote central (LCA y LCP) y la pendiente posterior de la tibia proximal. A mayor pendiente tibial posterior se observa una mayor traslación anterior de la tibia a igual carga axial, poniendo en mayor tensión el ligamento cruzado anterior. Estudios realizados en pacientes con pendiente tibial mayor a 12 grados tienen mayor tasa de re-rotura, esto se explica por la mayor tensión ante la carga axial y por un aumento en la inestabilidad en rotación interna. Por otra parte, en una menor inclinación posterior de la tibia ante igual carga axial se observa una mayor traslación posterior de la tibia, sometiendo a mayor carga al ligamento cruzado posterior. Esto se ha utilizado en lesiones crónicas de ligamento cruzado posterior, en las cuales se aumenta la pendiente tibial mediante una osteotomía con el fin de disminuir la inestabilidad posterior.

## Rodilla durante la marcha

Para una correcta marcha se requiere un arco de movilidad de la rodilla de extensión máxima (0°), 70° grado de flexión y 10° de rotación interna/externa. La marcha consta de 2 fases: apoyo (*stance*) y balance (*swing*). La primera se divide en tres: contacto talón, *mid-stance* e impulso. Durante la fase de apoyo de la marcha se produce un momento (torque) de flexión de 20° en la cadera y de extensión en la rodilla, siendo ambos resistidos por una contracción excéntrica de los músculos isquiotibiales, esto produce un aumento en la carga de la rodilla de aproximadamente 2 a 4 veces el peso corporal. En esta fase la rodilla está en extensión, alcanzando su máxima estabilidad por varias razones. Primero, por el mecanismo "*screw home*", siendo el espacio articular entre el fémur y la tibia el menor, lo que aumenta el contacto entre la espina tibial y el surco intercondíleo. Segundo el radio de curvatura de los cóndilos es el mayor en extensión y la inclinación tibial de la carilla articular en extensión de la meseta tibial medial es hacia anterior, lo cual produce que aumente la tensión en los ligamentos colaterales. Finalmente, el ligamento cruzado posterior impide que el fémur se traslade hacia anterior disminuyendo la cantidad de fuerza que debe realizar el cuádriceps al momento del apoyo del talón durante la marcha.

Luego durante el "*mid stance*", la rodilla comienza a flectarse por contracción isométrica de los isquiotibiales y el *rollback* tibiofemoral, aquí la rodilla no tiene la misma estabilidad que en la fase anterior, en que la rodilla se encontraba en extensión, permitiendo mayores grados de rotación en la rodilla.

Esto se produce porque en flexión el espacio articular es mayor entre fémur y tibia, perdiéndose el contacto entre espina tibial y surco; el radio de curvatura de los cóndilos es menor y la carilla articular de flexión de la tibia tiene una inclinación posterior; y el *rollback* aumenta el contacto entre el fémur y la tibia disminuyendo la tensión de los ligamentos.

Cuando la pierna contralateral que se encuentra en la fase de balance pasa hacia anterior, la rodilla vuelve a extensión máxima por acción del cuádriceps, alcanzándose un segundo *peak* de carga en la rodilla. Durante ambos movimientos de flexión de la rodilla el ligamento cruzado anterior es de suma importancia para detener el movimiento hacia posterior de los cóndilos femorales.

Finalmente, en la fase de despegue la rodilla alcanza unos 50° de flexión, dados inicialmente por un movimiento en rotación y luego por desplazamiento entre el fémur y la tibia. En este movimiento participan los gastrocnemios lo cuales no solamente permiten la flexión plantar, sino que activamente estabilizan la rodilla. En este momento, se produce el tercer *peak* de carga en la rodilla que también equivale a 2-4 veces el peso del cuerpo.

Respecto a la articulación patelofemoral, caminar y andar en bicicleta produce una carga equivalente a 0.5 el peso corporal. Sin embargo, actividades como bajar escaleras o cerros, correr y realizar sentadillas aumentan la carga entre 5 a 7 veces el peso corporal. Más aún el realizar sentadillas profundas aumenta la carga en este compartimiento en 20 veces el peso corporal.

## Bibliografía

1. Cantin O, Magnussen RA, Corbi F, Servien E, Neyret P, Lustig S (2015) The role of high tibial osteotomy in the treatment of knee laxity: a comprehensive review. *Knee Surgery, Sports Traumatology, Arthroscopy* 23:3026-3037
2. Chhabra A, Elliott CC, Miller MD (2001) Normal anatomy and biomechanics of the knee. *Sports medicine and arthroscopy review* 9:166-177
3. Dejour D, Saffarini M, Demey G, Baverel L (2015) Tibial slope correction combined with second revision ACL produces good knee stability and prevents graft rupture. *Knee Surgery, Sports Traumatology, Arthroscopy* 23:2846-2852
4. Frank JB, Youm T, Meislin RJ, Rokito AS (2007) Posterolateral corner injuries of the knee. *Bulletin of the NYU hospital for joint diseases* 65:106-114
5. Giffin JR, Vogrin TM, Zantop T, Woo SL, Harner CD (2004) Effects of increasing tibial slope on the biomechanics of the knee. *The American journal of sports medicine* 32:376-382
6. Koga H, Nakamae A, Shima Y, Iwasa J, Myklebust G, Engebretsen L, et al. (2010) Mechanisms for noncontact anterior cruciate ligament injuries: knee joint kinematics in 10 injury situations from female team handball and basketball. *The American journal of sports medicine* 38:2218-2225
7. Panesso MC, Trillos MC, Tolosa Guzmán I. *Biomecánica clínica de la rodilla*. Editorial Universidad del Rosario;2008. 1794-1318.
8. PJ JH, ER GM, RJ SR (2005) *Biomecánica de la rodilla Biomechanics of the knee*. *Patología del Aparato Locomotor* 3:189-200
9. Rao AJ, Erickson BJ, Cvetanovich GL, Yanke AB, Bach Jr BR, Cole BJ (2015) The meniscus-deficient knee: biomechanics, evaluation, and treatment options. *Orthopaedic journal of sports medicine* 3:2325967115611386
10. Smith N, Costa M, Spalding T (2015) Meniscal allograft transplantation: rationale for treatment. *The bone & joint journal* 97:590-594
11. Stewart T, Hall R (2006) (iv) Basic biomechanics of human joints: Hips, knees and the spine. *Current Orthopaedics* 20:23-31
12. Tanaka M, Vyas D, Moloney G, Bedi A, Pearle A, Musahl V (2012) What does it take to have a high-grade pivot shift? *Knee Surgery, Sports Traumatology, Arthroscopy* 20:737-742





# Generalidades de la artroscopía

Miguel Palet Bonell

ORCID: 0000-0002-3341-4256

## Historia

Desde inicios del siglo XIX se pueden encontrar registros de exploración de cavidades del cuerpo mediante aparatos, destacando la nasoscopia, cistoscopia y la gastroscopia como pioneros.

Respecto a la visualización de articulaciones el primero en realizar una artroscopia formal fue el japonés Kenji Takagi, quien en 1918 realizó la inspección intraarticular de la rodilla de un cadáver, utilizando un cistoscopio de 7,3 mm, el que fue perfeccionando hasta el que llamó panendoscopio de 3,5 mm, utilizaba solución salina para la distensión articular. Para el año 1938 ya había podido fotografiar en color y grabar películas del interior de articulaciones de pacientes aquejados por distintas enfermedades.

El suizo Eugen Bircher para 1921 se encontraba realizando artroscopías con el laparoscopio de Jacobeus, utilizaba gas para la distensión articular. En 1931 Finkelstein y Mayer lograron realizar biopsias bajo visión directa con un artroscopio de 8 mm usando gas y líquido intraarticular.

En 1934 se publica el trabajo "artroscopia de rodilla", por Burman, Finkelstein y Mayer, en el que se describe la técnica de la artroscopia con uso de solución de Ringer.

Los mayores avances de la artroscopia se dieron en Japón, llevados a cabo por Masaki Watanabe, continuador de la obra de Takagi. Watanabe modificó el panendoscopio de Takagi versión número 13, hasta su versión número 21 que incorporaba una lámpara eléctrica de tungsteno, abandonando el uso de velas, lámparas de gas e incluso luciérnagas en los inicios de la técnica. Además, rediseñó el instrumental quirúrgico artroscópico y comenzó a utilizar más de un portal para poder usar instrumentos bajo la visión del artroscopio. En 1962 realizó la primera meniscectomía artroscópica.

A finales de la década de 1960 Robert Jackson, pionero de la artroscopia en Norteamérica, comenzó a utilizar un televisor para las imágenes artroscópicas. En 1974 publicó el primer libro con contenido exclusivo sobre artroscopia. Desde esa fecha la artroscopia se convierte en una técnica terapéutica, no sólo diagnóstica y en una subespecialidad formal de la cirugía ortopédica.

Si bien es el deseo de exploración de los pioneros en la cirugía ortopédica el que sustenta los avances en la artroscopia hay ciertos hitos tecnológicos que facilitaron la realización de la técnica y que finalmente la hacen ubicua. Primero se debe nombrar a la luz eléctrica, luego a la televisión, la fibra óptica y la motorización del instrumental.

## Componentes del equipo

La artroscopía se caracteriza por la visualización indirecta del interior de una articulación a través de un artroscopio introducido por pequeñas incisiones llamadas portales, que proyecta la imagen a un monitor. Por un portal distinto al de la cánula se introduce el instrumental artroscópico. Todo el equipamiento está ubicado al lado del paciente en una torre de artroscopía.

Los componentes de la torre de artroscopía son la fuente de luz, el monitor, el procesador de imágenes, el motor de la pieza de mano, la bomba de líquido y un sistema de radiofrecuencia. Figura 1.

La fuente de luz fría permite una excelente visualización de la articulación, pudiendo ser regulada su intensidad. El procesador de imágenes actualmente corresponde a un pequeño computador, que recibe las imágenes desde la cámara que manipula el cirujano y las transmite a un monitor, tiene la capacidad de almacenar fotografías y videos, lo que puede ser accionado desde la cámara por el mismo cirujano, convirtiéndose en un registro gráfico de la intervención de cada paciente.

La cámara que permite registrar imágenes se une a la óptica, posee controladores en su cabezal para la grabación de imágenes y video, y el control de zoom y brillo. En la actualidad los monitores son capaces de desplegar imágenes en alta resolución y duplicar pantallas para tener más de uno funcionando en distintas direcciones.

Una torre de artroscopía se completa con una consola motorizada, conectada a una pieza de mano que en nuestro medio es llamada "shaver", permite regular el sentido del giro u oscilación y la velocidad de la misma. La consola de radiofrecuencia le da la energía al equipo que opera el cirujano, regulando la intensidad de corte y coagulación. Los sistemas de bomba de líquido, de uso opcional, permiten regular la presión que se desea mantener dentro de la articulación, son más útiles en las articulaciones que no pueden ser intervenidas bajo isquemia como hombro y cadera.

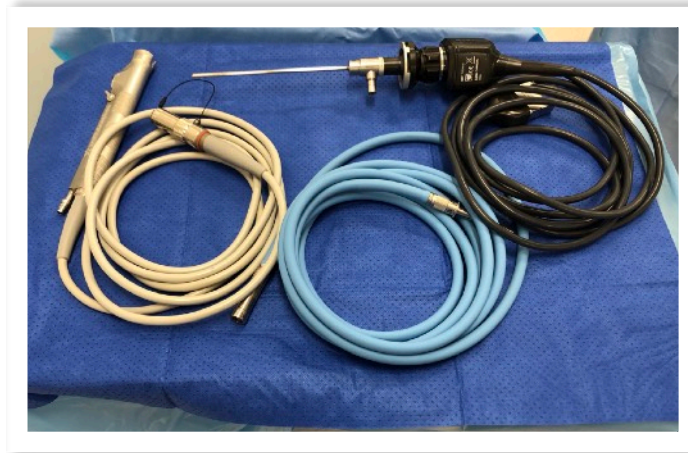
Figura 1



Figura 1. Torre de artroscopía



**Figura 2**

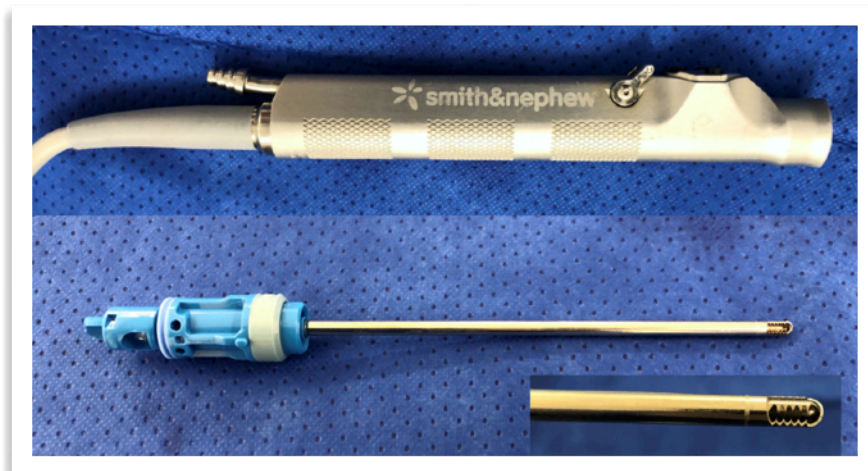

*Figura 2. Instrumental artroscópico. Shaver, cámara con óptica y cable de fibra óptica para la fuente de luz.*

El equipamiento estéril propio de la artroscopía incluye la cámara, el *shaver*, la óptica, el cable de fibra óptica para la fuente de luz, la radiofrecuencia y la cánula de artroscopía. Figura 2.

La pieza de mano del *Shaver* se conecta a una cánula desechable cuya punta es ranurada, en el interior de la primera cánula hay otra que es la que se desplaza, en un sólo sentido u oscilante, a través de la punta se succiona el líquido con lo que se atrae a los tejidos a la zona de corte. El cirujano puede regular la magnitud de la aspiración, y accionar o detener el motor. Existen fresas o puntas de *shaver* tanto para trabajar el hueso (*bone burr*) como las partes blandas. El *shaver* se muestra en la figura 3.

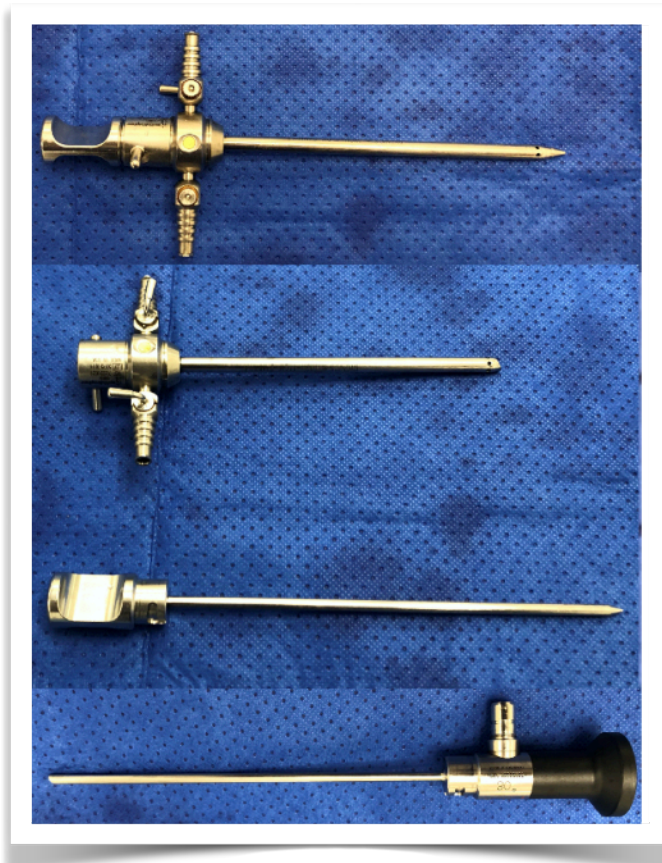**Figura 3**



*Figura 3. Shaver. Pieza de mano del motor y cánula desechable*

El artroscopio en sí mismo es una cánula metálica por la que se introduce un haz de fibra óptica rígido. Está conectado mediante un cable a una fuente de luz fría y a una cámara de video que a través de otro cable llega al procesador de imágenes. Figura 4.

**Figura 4**



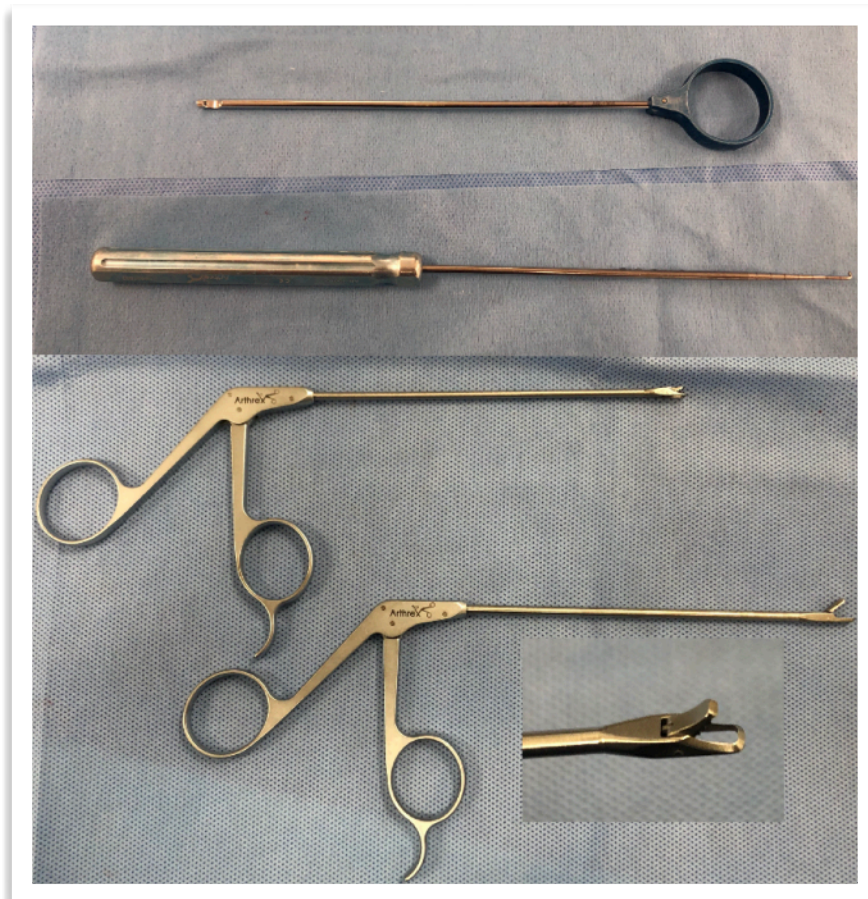*Figura 4. Cánula de artroscopía y óptica de 30 grados.*

El artroscopio cuenta con la cánula de inserción articular con su respectivo obturador, el que se cambia por la óptica una vez dentro de la articulación. La cánula metálica habitualmente es de 4,5 mm para grandes articulaciones, a ésta se conecta la bajada de suero para el ingreso de líquido a la articulación, el que puede ser impulsado por la gravedad o por bomba de infusión.

Las ópticas varían en grosor, desde los 2 a los 7 mm, siendo las más usadas las de 2,7 mm para pequeñas articulaciones y las de 4 mm para las grandes. Otra variable es el bisel de la punta de la óptica, que determina un ángulo de visión que varía de 0°, 30° y 70°, permitiendo aumentar el grado de visualización articular usando puntos de entrada fijos como son los portales, pudiendo en la mayoría de los casos hacer una artroscopía con sólo dos de ellos dependiendo de la articulación a intervenir.

El instrumental artroscópico habitual corresponde a un palpador, un bajanudos, las pinzas artroscópicas: *Basket* para reseca segmentos de tejido en sus diferentes angulaciones, *Grasper* para asir tejidos y tijeras artroscópicas. Figura 5.

**Figura 5**



*Figura 5. Instrumental artroscópico. De superior a inferior: bajando, palpador, pinza basket, con una ampliación de la zona distal.*


El palpador ("*probe*") que permite tocar y evaluar la estabilidad de los tejidos es la mano del artroscopista dentro de las articulaciones. Corresponde a una pieza metálica lineal que termina con una curva de 90 grados y un extremo de 3 mm de largo generalmente, por tanto, el largo del extremo curvo distal es de 4 mm incluido el diámetro fuera de la curva y de 3 mm sin incluir la curva. Permite por ende estimar el tamaño de las estructuras, las que al ser representadas con aumento en el monitor dificultan la estimación subjetiva.

Las pinzas para realizar meniscectomía son conocidas como "*Basket*" en nuestro medio. Dichas pinzas al ser cerradas producen pequeños sacabocados de tejido que quedan dentro de la articulación y que posteriormente deben ser removidos con el *shaver*.

Las pinzas pueden tener diferente orientación de su cabezal terminal, las más frecuentes son las rectas o las anguladas a superior 10 a 15° con tal de quedar paralelas a la superficie articular tibial insertadas desde portales algo superiores. Además, se cuenta con pinzas curvas a izquierda o derecha de 45 a 90 grados. Pinzas toma secuestros o "grasper", utilizadas para el agarre firme de tejidos y que habitualmente cuentan con un sistema de bloqueo del cierre de la pinza, se utilizan para extracción de cuerpos libres o toma de biopsias.

En la figura 6 se muestra un set de pinzas artroscópicas.

**Figura 6**



*Figura 6. Set de pinzas artroscópicas, palpador y bajando.*

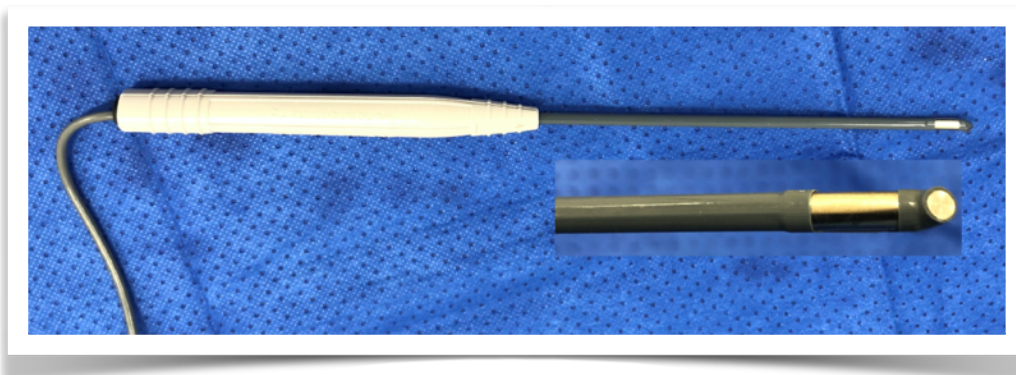
Adicionalmente se puede contar con instrumental como las tijeras artroscópicas para el corte de tejidos o suturas. Sistemas baja nudos para poder realizar nudos artroscópicos. Instrumental automático de corte de hilos de sutura, ya sea aislados o acoplados a un sistema de baja-nudos. El instrumental es versátil y se pueden ir adicionando instrumentos dependiendo de la complejidad del procedimiento, que clásicamente han sido usados en otras articulaciones.

El hombro agrega instrumentos pasadores y rescatadores de sutura usados para la reparación del manguito rotador. Tanto la artroscopía de hombro como cadera utilizan cánulas plásticas para colocación en los portales.

En cadera se utilizan guías de nitinol y trócares canulados para el cambio de instrumental de un portal a otro. Todos estos instrumentales deben estar en la mente del artroscopista cuando planifica una cirugía, para solicitarlos con antelación en la planificación preparatoria, mandatoria para casos mas complejos.

En las articulaciones que no son subsidiarias de isquemia es muy recomendable el uso de coaguladores de radiofrecuencia, siendo opcional en el resto de las articulaciones dependiendo del gesto quirúrgico a realizar. Figura 7.

**Figura 7**



*Figura 7. Radiofrecuencia con detalle de la punta en aumento.*

## Características de la cirugía artroscópica

Las diferencias de la cirugía artroscópica con la cirugía abierta tradicional son su realización a través de pequeñas incisiones lo que la transforma en una cirugía mínimamente invasiva.

El instrumental es diferente al usado en cirugía convencional, es más largo y fino. Además, se produce un efecto de fulcro en el portal, ya que para movilizar el extremo del instrumento a la derecha el cirujano debe mover su mano hacia la izquierda. Existe una imposibilidad de palpar directamente los tejidos, por lo que el cirujano debe desarrollar el sentido del tacto guiado por el instrumental.

Durante los procedimientos el cirujano no mira directamente a la articulación, sino que, a un monitor, el que además no está de frente sino al costado del paciente y cirujano. Debido al aumento pequeños movimientos del instrumental se perciben como mayores en la pantalla. Los cirujanos además deben acostumbrarse a la bidimensionalidad que ofrece un monitor, perdiendo la profundidad que entrega la visualización ocular directa.

Finalmente, la óptica ofrece una desviación del ángulo de visión, lo habitual es usar una óptica de 30°, en cadera suele usarse una óptica de 70°. Los desplazamientos y la visualización articular con estas ópticas no es intuitiva y debe entrenarse.

### Ventajas.

Las ventajas de la cirugía artroscópica radican en la menor morbilidad quirúrgica, con menor respuesta inflamatoria derivada del daño a los tejidos. Lo que permite a los pacientes un postoperatorio con menor dolor, menor sangrado, posibilita un alta precoz pudiendo realizarse procedimientos ambulatorios. Del punto de vista del cirujano las cirugías son más cortas, con una mejor visualización, menor daño a los tejidos y mayor preservación articular. Para las instituciones resulta un gran beneficio el menor uso de pabellones y camas de hospitalización, las menores complicaciones, los menores costos que dependen de lo anterior y la mayor satisfacción usuaria.

### Indicaciones.

Cada día más patologías son subsidiarias de un tratamiento artroscópico, y cada vez son más las articulaciones posibles de intervenir, transformándose la meniscectomía artroscópica en la cirugía ortopédica más frecuente en EEUU y en nuestro hospital clínico de la Universidad de Chile.

Las indicaciones transversales a toda articulación son la realización de una artroscopía diagnóstica, incluida la toma de muestras para biopsia, el aseo quirúrgico y drenaje de artritis sépticas, el apoyo artroscópico en el tratamiento de fracturas articulares, la extracción de cuerpos libres, la liberación de adherencias articulares o artrolisis, las sinovectomías en casos tumorales o en enfermedades del mesénquima y el tratamiento de lesiones condrales.

## Procedimientos destacados

### Rodilla.

Cirugía meniscal: meniscectomía, sutura meniscal, reinserciones de raíz meniscal o trasplantes meniscales.

Cirugía de lesiones ligamentarias: incluye a los ligamentos cruzados anterior y posterior, las que pueden ser realizadas exclusivamente de manera artroscópica. La cirugía de ligamentos extraarticulares como los ligamentos colaterales medial y lateral, la esquina posterolateral, el patelofemoral medial y el anterolateral pueden ser complementadas con la artroscopía con tal de no dejar patología intraarticular sin resolución.

Tratamiento de lesiones condrales: el procedimiento más frecuentemente realizado frente a lesiones condrales es su estabilización mecánica con el *shaver*. En el caso de lesiones focales se pueden realizar procedimientos tendientes a la reparación con fibrocartílago proveniente de un coágulo de la médula ósea como son las microfracturas, nanofracturas, *Pridie*, solas o en combinación con apoyo de matrices como el ácido hialurónico, glucosamina o quitosán. Las técnicas reparativas a cartílago hialino son el trasplante de injertos ósteo-condrales autólogos que permiten tratar lesiones focales asociadas a edema óseo de hasta 10 mm de manera única o lesiones mayores combinando más de un injerto lo que es conocido como mosaicoplastia. El trasplante de condrocitos autólogos se realiza en dos tiempos quirúrgicos artroscópicos, inicialmente tomando una muestra de cartílago que será expandida y que finalmente se depositará en las lesiones condrales en un segundo tiempo artroscópico. En el caso de lesiones condrales que hayan generado cuerpos libres, además de tratar la fuente de la lesión se pueden extraer los mismo de manera artroscópica.

Patología patelofemoral: además de tratar las lesiones condrales patelofemorales se puede realizar una retinaculotomía lateral artroscópica, procedimiento que, aunque en retirada como gesto único para el tratamiento del mal alineamiento, permite realizar una coagulación prolija con tal de disminuir la hemartrosis asociada. También pueden ser resecaadas plicas sinoviales sintomáticas e hipertrofia del cuerpo graso del Hoffa que esté sufriendo pinzamiento.

Sinovectomía: en caso de artritis inmunológicas de difícil control local puede estar indicada una sinovectomía artroscópica, las indicaciones fundadas son la presencia de sinovitis villonodular y la condromatosis sinovial.

La osteocondritis disecante puede ser confirmada y tratada de manera artroscópica, con escisión de la lesión o con fijación de la misma.

Tratamiento de fracturas: se puede utilizar la asistencia artroscópica en la visualización de la reducción de fracturas con componente articular o en el tratamiento completo de fracturas articulares por vía artroscópica como puede ser el caso de las fracturas de espinas tibiales.

## Hombro

Patología de manguito rotador: las roturas de manguito rotador pueden ser visualizadas y diagnosticadas de mejor manera bajo artroscopía, la que además permite la reparación de las mismas. Como tratamientos asociados se cuentan la acromioplastía y bursectomía, con tal de evitar el pinzamiento subacromial y el dolor que se origina en la bursa. Así mismo tendinopatías cálcicas de mala respuesta al manejo ambulatorio pueden ser tratadas con artroscopía, con un aseo articular, extracción de la zona cálcica y reparación de tendón si lo amerita.

La inestabilidad también puede ser tratada por artroscopía, ya sea con reparación de lesiones de *Bankart*, re inserción extensa del labrum en inestabilidad multidireccional o incluso cirugía de *Latarjet*.

La patología del bíceps puede ser tratada de distintas maneras, por un lado, tenotomía del tendón de la porción larga o su tenodesis, unido o no a la reparación de lesiones de SLAP.

En casos de artrosis acromio-clavicular sintomática se puede realizar escisión articular de *Mumford*.

La liberación articular artroscópica, aunque rara vez necesaria, también puede realizarse en casos de capsulitis adhesiva.

## Tobillo

Asistir la reducción de fracturas de pilón tibial o tobillo.

La cirugía de inestabilidad de tobillo también puede ser realizada de manera artroscópica, sobre todo gracias a la ayuda de anclas e insumos artroscópicos ad hoc (pasadores, rescatadores, etc) . Pudiendo tratar además el pinzamiento tanto anterior como posterior.

El tratamiento de las lesiones condrales, en mayor medida del talo, se realiza mediante los mismos procedimientos que en rodilla.

Una gran ventaja de la artrodesis artroscópica de tobillo o subtalar es la excelente preparación de los extremos óseos articulares que ofrece la cirugía artroscópica.

La patología del tendón de Aquiles puede ser tratada de manera endoscópica, con liberación, resección de nódulos y de deformidades óseas como la de Haglund. Otros tratamientos endoscópicos son el tratamiento del síndrome del túnel del tarso y la patología de tendones peroneos.

### Cadera

Patologías originadas por el pinzamiento femoro-acetabular, lo que incluye plastías, reinserciones o trasplante de labrum, tratamiento de lesiones condrales, plastía de sobrecobertura acetabular (*Pincer*) o deformidad de cuello femoral (*Cam*) como causantes del pinzamiento.

La artroscopía de cadera está indicada además en los casos de fracturas de acetábulo estables no desplazadas o luxaciones de cadera que hayan originado cuerpos libres que deben ser extraídos.

También se cuenta con el tratamiento de patología extraarticular de manera endoscópica como las bursitis o tendinopatía trocantérica, la *coxa saltans* medial, la patología insercional de isquion y el pinzamiento extraarticular por las espinas iliacas (pinzamiento subespina).

### Codo

La artroscopía de codo es muy poco frecuente, está indicada en casos de epicondilitis que no mejoran con tratamiento médico bien llevado. En rigidez de codo, habitualmente postraumática y en casos de artrosis con limitación de rango por osteofitos, la artroscopía permite acceder tanto a anterior como a posterior en la articulación del codo con mínima morbilidad debida a abordaje. Por último, pueden ser tratadas lesiones osteocondrales como la osteocondritis disecante del capitelum, o la escisión de la cúpula radial.

### Muñeca

En cirugía de la mano, la artroscopía se inició como un apoyo para la visualización de la reducción articular en casos de fracturas de radio distal. Actualmente las indicaciones se han ampliado a la reparación de lesiones del fibrocartílago triangular, la plastía de la articulación trapecio-metacarpiana, la inestabilidad del carpo o sinovectomía en artritis reumatoide. De manera endoscópica, se puede realizar la retinaculotomía en casos de síndrome de túnel del carpo.

## Complicaciones

El tratamiento de manera artroscópica de lesiones trae aparejada una disminución de las complicaciones asociadas al abordaje: sangrado, infección, dolor crónico en cicatrices. Reduce las asociadas a una estadía intrahospitalaria prolongada: trombosis venosa, tromboembolismo pulmonar, infecciones asociadas a la atención de salud y las úlceras por presión.

Por el contrario, la artroscopía posee complicaciones propias del procedimiento, como son la extravasación de líquido sobretodo en la cadera o en la asistencia artroscópica de fracturas en rodilla, sin embargo esto fue al inicio de la técnica y no hay reportes actuales de tal complicación en la rodilla. Las complicaciones asociadas a la posición quirúrgica en artroscopia de hombro como son las lesiones oculares, de plexo braquial o columna cervical, o las derivadas de la tracción prolongada en cadera, determinando lesiones por presión en genitales o pies.



En la artroscopía de codo se debe ser muy precavido ya que las incisiones de los portales o una succión vigorosa pueden producir lesiones nerviosas, la más común la del nervio ulnar, lo mismo ocurre en relación a las ramas cutáneas dorsales del pie, el nervio cutáneo femoral o en suturas meniscales dentro fuera laterales, las que ponen en riesgo el nervio fibular común.

## A futuro

El ímpetu innovador que ha determinado el desarrollo y avance de la cirugía artroscópica aún está presente en los cirujanos ortopédicos. Lo que a la par de los logros tecnológicos seguro harán avanzar a la artroscopía hacia un futuro mejor.

Ya es una realidad la artroscopía inalámbrica, las imágenes es ultra alta definición, visualización de imágenes en 3 dimensiones por realidad virtual, realidad aumentada, uso de cirugía asistida por robot que incluso puede ser manejada a distancia, la navegación, instrumental cada vez más práctico y específico para cada procedimiento y el apoyo de la ingeniería de tejidos.

De seguro esta técnica seguirá su progreso a futuro, lo que irá en directo beneficio de los pacientes.

## Referencias

- 1.-Adams, J. E., King, G. J., Steinmann, S. P., & Cohen, M. S. (2014). Elbow arthroscopy: indications, techniques, outcomes, and complications. *The Journal of the American Academy of Orthopaedic Surgeons*, 22(12), 810-818. <https://doi.org/10.5435/JAAOS-22-12-810>
- 2.-Bigony L. (2008). Arthroscopic surgery: a historical perspective. *Orthopedic nursing*, 27(6), 349-356. <https://doi.org/10.1097/01.NOR.0000342421.67207.68>
- 3.-Carr, A. J., Price, A. J., Glyn-Jones, S., & Rees, J. L. (2015). Advances in arthroscopy-indications and therapeutic applications. *Nature reviews. Rheumatology*, 11(2), 77-85. <https://doi.org/10.1038/nrrheum.2014.174>
- 4.-DeMaio M. (2013). Giants of orthopaedic surgery: Masaki Watanabe MD. *Clinical orthopaedics and related research*, 471(8), 2443-2448. <https://doi.org/10.1007/s11999-013-3052-1>
- 5.-García, M., & Cugat, R. (1994). Historia de la Artroscopia. *Rev Esp Artroscopia*, 1(1), 9-15
- 6.-Golanó, P., Vega, J., Pérez-Carro, L., & Götzens, V. (2006). Ankle anatomy for the arthroscopist. Part I: The portals. *Foot and ankle clinics*, 11(2), 253-v. <https://doi.org/10.1016/j.fcl.2006.03.005>
- 7.-Golanó, P., Vega, J., Pérez-Carro, L., & Götzens, V. (2006). Ankle anatomy for the arthroscopist. Part II: Role of the ankle ligaments in soft tissue impingement. *Foot and ankle clinics*, 11(2), 275-vi. <https://doi.org/10.1016/j.fcl.2006.03.003>
- 8.-Hattinger, M., Kwon, S. T., Langbein, S., Kamp, S., Häcker, A., & Alken, P. (2006). Hans Christian Jacobaeus: Inventor of human laparoscopy and thoracoscopy. *Journal of endourology*, 20(11), 848-850. <https://doi.org/10.1089/end.2006.20.848>
- 9.-Hinzpeter, J., Barrientos, C., Barahona, M., Diaz, J., Zamorano, A., Salazar, A., & Catalan, J. (2015). Fluid extravasation related to hip arthroscopy: a prospective computed tomography-based study. *Orthopaedic journal of sports medicine*, 3(3), 2325967115573222.
- 10.-Jackson R. W. (2000). The introduction of arthroscopy to North America. *Clinical orthopaedics and related research*, (374), 183-186. <https://doi.org/10.1097/00003086-200005000-00016>
- 11.-Jackson R. W. (2010). A history of arthroscopy. *Arthroscopy : the journal of arthroscopic & related surgery : official publication of the Arthroscopy Association of North America and the International Arthroscopy Association*, 26(1), 91-103.
- 12.-Kandil, A., & Safran, M. R. (2016). Hip Arthroscopy: A Brief History. *Clinics in sports medicine*, 35(3), 321-329. <https://doi.org/10.1016/j.csm.2016.02.001>
- 13.-Kieser, C. W., & Jackson, R. W. (2001). Severin Nordentoft: The first arthroscopist. *Arthroscopy : the journal of arthroscopic & related surgery : official publication of the Arthroscopy Association of North America and the International Arthroscopy Association*, 17(5), 532-535. <https://doi.org/10.1053/jars.2001.24058>
- 14.-Kieser, C. W., & Jackson, R. W. (2003). Eugen Bircher (1882-1956) the first knee surgeon to use diagnostic arthroscopy. *Arthroscopy : the journal of arthroscopic & related surgery : official publication of the Arthroscopy Association of North America and the International Arthroscopy Association*, 19(7), 771-776. [https://doi.org/10.1016/s0749-8063\(03\)00693-5](https://doi.org/10.1016/s0749-8063(03)00693-5)
- 15.-Kieser, C. W., & Jackson, R. W. (2006). How cold light was introduced to arthroscopy. *Arthroscopy : the journal of arthroscopic & related surgery : official publication of the Arthroscopy Association of North America and the International Arthroscopy Association*, 22(4), 345-350. <https://doi.org/10.1016/j.arthro.2005.08.053>
- 16.-Lui T. H. (2007). Arthroscopy and endoscopy of the foot and ankle: indications for new techniques. *Arthroscopy : the journal of arthroscopic & related surgery : official publication of the Arthroscopy Association of North America and the International Arthroscopy Association*, 23(8), 889-902. <https://doi.org/10.1016/j.arthro.2007.03.003>

- 17.-Paxton, E. S., Backus, J., Keener, J., & Brophy, R. H. (2013). Shoulder arthroscopy: basic principles of positioning, anesthesia, and portal anatomy. *The Journal of the American Academy of Orthopaedic Surgeons*, 21(6), 332-342. <https://doi.org/10.5435/JAAOS-21-06-332>
- 18.-Sánchez Alepuz, E., Lucas García, F., Carratalá Baixauli, V., Calero Ferrandis, R., & Sovalbarro Tardecilla, B. (2014). El presente de la cirugía artroscópica. ¿Dónde está el límite?.
- 19.-Ward, B. D., & Lubowitz, J. H. (2013). Basic knee arthroscopy part 1: patient positioning. *Arthroscopy techniques*, 2(4), e497-e499. <https://doi.org/10.1016/j.eats.2013.07.010>
- 20.-Ward BD, Lubowitz JH. Basic knee arthroscopy part 2: surface anatomy and portal placement. *Arthrosc Tech*. 2013;2(4):e501-e502. Published 2013 Nov 22. doi:10.1016/j.eats.2013.07.013
- 21.-Ward BD, Lubowitz JH. Basic knee arthroscopy part 3: diagnostic arthroscopy. *Arthrosc Tech*. 2013;2(4):e503-e505. Published 2013 Nov 22. doi:10.1016/j.eats.2013.07.012
- 22.-Ward BD, Lubowitz JH. Basic knee arthroscopy part 4: chondroplasty, meniscectomy, and cruciate ligament evaluation. *Arthrosc Tech*. 2013;2(4):e507-e508. Published 2013 Nov 22. doi:10.1016/j.eats.2013.07.011
- 23.-Watanabe M. (1986). Memories of the early days of arthroscopy. *Arthroscopy : the journal of arthroscopic & related surgery : official publication of the Arthroscopy Association of North America and the International Arthroscopy Association*, 2(4), 209-214. [https://doi.org/10.1016/s0749-8063\(86\)80073-1](https://doi.org/10.1016/s0749-8063(86)80073-1)
- 24.-Wong, C. W., & Ho, P. C. (2017). Evolution and Inspiration from Hand and Wrist Arthroscopy. *Hand clinics*, 33(4), xv-xvi. <https://doi.org/10.1016/j.hcl.2017.08.001>



# Simulación en Traumatología

## Fundamentos teóricos de la simulación como herramienta didáctica y evaluativa

Miguel Palet Bonell

ORCID: 0000-0002-3341-4256

En la medicina moderna se genera conocimiento de manera mucho más veloz que en cualquier otro momento de la historia, lo que la hace más compleja, sobre todo en lo relativo a los avances tecnológicos: estudios diagnósticos y nuevas técnicas quirúrgicas. En ortopedia y traumatología la osteosíntesis interna biológica y el apoyo de la artroscopía, han cambiado diametralmente el enfrentamiento quirúrgico de las patologías articulares y su pronóstico a futuro <sup>1</sup>.

La enseñanza clásica de la cirugía se realiza con pacientes reales que se someten a procedimientos a cargo del primer cirujano, quién enseña los gestos quirúrgicos a sus alumnos y les permite realizar algunos de ellos según el grado de competencia que hayan logrado, los alumnos pueden ser desde meros ayudantes hasta realizar una cirugía completa como cirujano principal<sup>2</sup>, este tipo de enseñanza requiere la disposición de recurso humano experto, disponibilidad de pabellón con los recursos técnicos adecuados, lo que aumenta el gasto en insumos, la duración de las cirugías, los costos globales y disminuye la eficiencia en pabellón, por otra parte la enseñanza es heterogénea ya que no todos los alumnos tienen la posibilidad de participar en la misma cantidad o tipos de cirugías, las evaluaciones de sus logros no son objetivas y también aumentan los riesgos para el paciente, que van desde insuficiencias técnicas en su procedimiento hasta aumento de las complicaciones <sup>3</sup>.

Los riesgos asociados a los procedimientos quirúrgicos se disminuyen con la experiencia que el cirujano logre realizando una mayor cantidad de cirugías, estas curvas de aprendizaje se hacen más largas a medida que se complejizan los procedimientos, sobre todo en técnicas innovadoras y con instrumental poco usual, como es la artroscopía. Esta se caracteriza por ser realizada mediante pequeñas incisiones - portales - por los que se introduce una cámara de video con aumento conectada a una pantalla, por tanto el cirujano opera mirando un monitor alejado de él y del paciente. Habitualmente no está de frente al cirujano, sino que a un lado de la mesa operatoria, por lo que se opera mirando oblicuamente, y por ser una pantalla plana se pierde la tridimensionalidad y profundidad de visión. Por los portales se introducen instrumentos más largos que el instrumental clásico y por ende más difíciles de utilizar, en el mismo sentido el cirujano no cuenta con la sensación de tacto ya que no toca directamente los tejidos del paciente, los movimientos de los instrumentos realizan un fulcro a nivel del portal por lo que para trasladar a la derecha una pinza es necesario trasladar la mano del cirujano a la izquierda, lo que no es un movimiento intuitivo. Por último debido a la magnificación, pequeños movimientos de los instrumentos se perciben como mayores en la pantalla.

Dos hechos han calado hondo en la manera cómo se entrena habilidades quirúrgicas. Por un lado está el verdadero rol asignado a los errores médicos como causa de muerte o discapacidad,

que según el informe del Instituto Americano de Medicina "Errar es humano" <sup>4</sup> corresponde a la tercera causa de muerte en Estados Unidos de América con al menos 98.000 decesos por año, en consecuencia parecería más seguro que los procedimientos quirúrgicos no sean realizados por estudiantes, limitando su oportunidad de adiestramiento práctico <sup>5</sup>, por otro lado una segunda causa de menor exposición a cirugías podría ser la restricción de horas de trabajo que se ha impuesto en Estados Unidos y Europa, en donde los residentes no pueden trabajar más de 80 horas semanales, lo que teóricamente podría reducir su acceso a cirugías, pero por contraparte podría aumentar la seguridad de los pacientes <sup>6</sup>.

Teniendo en consideración lo anterior: la seguridad del paciente, los costos, la reducción de acceso a cirugías, la heterogeneidad de la enseñanza, la subjetividad en las evaluaciones y la dificultad en la demostración de adquisición de desempeño, se han comenzado a emplear formas alternativas de entrenamiento como es el entrenamiento simulado, que se caracteriza por entrenar procedimientos quirúrgicos de manera segura, económica, homogénea, controlada y sin contacto con pacientes reales <sup>7</sup>.

De acuerdo con los encabezamientos de materia médica (MeSH) el "entrenamiento en simulación" es definido como: "Un medio interactivo altamente personalizado o un programa que permite a las personas aprender y practicar actividades del mundo real en un entorno preciso, realista, seguro y protegido". (disponible en [ncbi.nlm.nih.gov/mesh/2009667](http://ncbi.nlm.nih.gov/mesh/2009667)).

La simulación quirúrgica surge como respuesta a los bemoles del entrenamiento clásico, siendo pioneros los cirujanos laparoscópicos <sup>8</sup>. Existen distintos tipos de simulación quirúrgica los que se pueden agrupar en 5 categorías <sup>9</sup>:

**1. Modelos de banca:** consisten en aparatos de baja fidelidad que simulan segmentos corporales, órganos o tejidos con tal de realizar tareas quirúrgicas básicas como suturas, punciones venosas, láparo o artrocentesis, etc., tienen buena aceptación por los estudiantes, son baratos, asequibles, reutilizables y con poco riesgo asociado, su desventaja es la baja fidelidad. Figura 1.

**2. Simulación con animales vivos:** en estos casos se anestesia en pabellón a animales vivos para realizar cirugías o procedimientos, tiene como ventaja que se pueden realizar cirugías completas, son de mayor fidelidad al tener circulación de sangre, tejidos vivos y según sea el caso la anatomía puede ser muy similar a la humana, por ende se pueden realizar procedimientos vasculares o cirugías practicando hemostasia y manipulación de tejidos con consistencia real; sus limitaciones son el costo, la necesidad de implementar un pabellón y disponer de personal entrenado, el ser de un sólo uso, las primordiales consideraciones éticas respecto al uso de animales y no representar fielmente la anatomía humana.

**3. Simulación cadavérica:** Los procedimientos se realizan en cadáveres humanos o partes de ellos, corresponde a la más alta fidelidad anatómica, con tejidos reales, sin embargo tiene la desventaja del alto costo, ser de uso único, el riesgo de transmisión de enfermedades, la carencia de circulación, las consideraciones éticas de su uso, su poca disponibilidad y la difícil disposición final tras su uso.

**4. Simuladores de alta fidelidad:** corresponde al uso de muñecos de alta tecnología a escala real que están dirigidos a simular circulación, ritmo cardíaco e incluso partos, los estudiantes pueden interactuar con los muñecos, los que responden de diferente manera a las acciones realizadas en ellos, como por ejemplo a la administración de fármacos o la desfibrilación, tienen buena fidelidad, son reutilizables, se pueden usar para educar el trabajo en equipo frente a situaciones límites, logran capturar datos para ser analizados y pueden definir un punto de corte de aprobación. Como desventaja son costosos, sólo pueden simular lo que se determina de fábrica y requieren mantenimiento constante.

**Figura 1**



*Figura 1. Simulador de artroscopía del programa FAST del departamento de traumatología de la Universidad de Chile.*

**5. Simulación de realidad virtual:** en este grupo se logra simular una tarea mediante programas computacionales, la que puede ser un único procedimiento o cirugías completas, en estas simulaciones se conecta un modelo de banca a un computador y un monitor que despliega una imagen virtual del procedimiento, cada vez son de mayor fidelidad, incluso algunos modelos están conectados a motores que logran simular el tacto en los tejidos entregando retroalimentación háptica en tiempo real, tienen un bajo costo de operación ya que no requieren insumos ni montar pabellones o anestesia, su desventaja es el alto costo inicial y la mantención.

En la figura 2 se muestra en simulador de realidad virtual ARTHRO Mentor de Symbionix presente en el hospital clínico de la Universidad de Chile, permite entrenar artroscopia diagnóstica y procedimientos de rodilla, hombro y cadera con retroalimentación háptica instantánea.

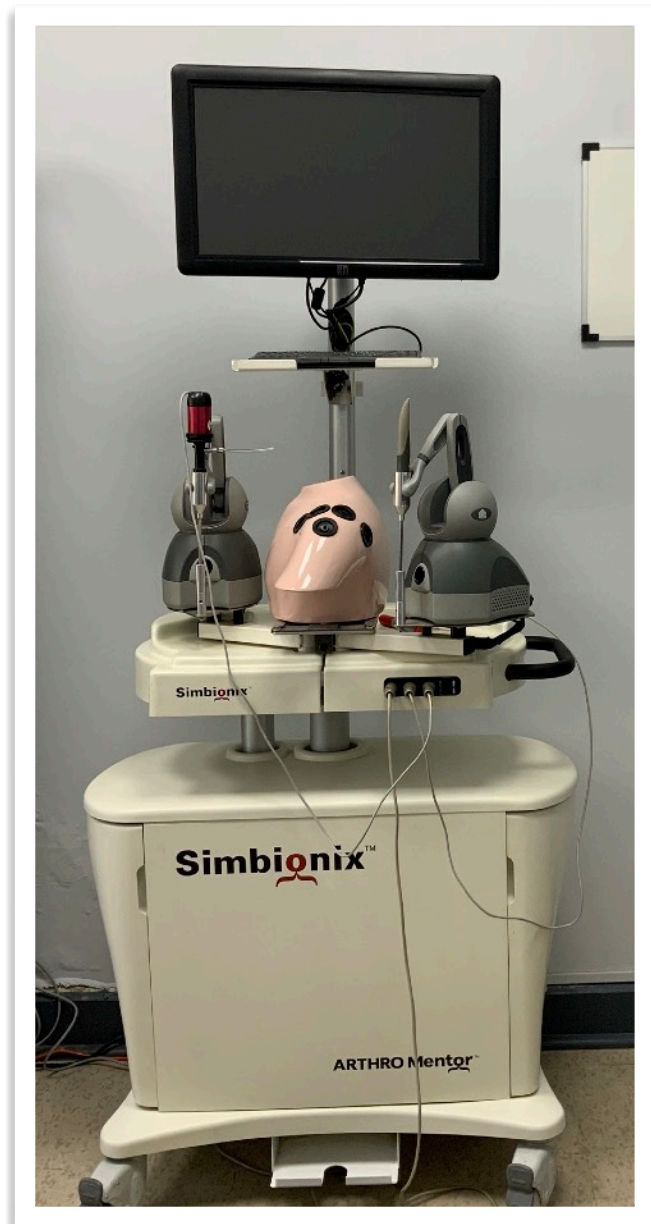
El entrenamiento simulado proporciona una evaluación más objetiva del logro de destrezas quirúrgicas gracias a los resultados objetivos medibles que se obtienen al poder ver el desempeño en tiempo real del alumno, incluso se puede definir un punto de corte para el logro de las tareas y así se lograría declarar a un alumno como aprobado, este tipo de evaluación de destrezas se enmarca en el tercer nivel de la pirámide de Miller de la evaluación de destrezas clínicas<sup>10</sup>: el demostrar. Dicha pirámide consta de 4 escalones: saber, saber hacer, demostrar cómo se haría y por último en el tope de las habilidades el hacer, o sea, el desempeño mismo como profesional; los dos primeros escalones evalúan aspectos cognitivos, de conocimiento puro y de tareas más bien simples, mientras que los dos últimos evalúan conductas, demostrando cómo se hace una tarea, haciendo mucho más completa las evaluaciones.

La adquisición de destrezas requiere lograr un nivel de habilidades que permitan desarrollar de manera exitosa la competencia deseada.

El modelo de adquisición de habilidades descritos por Dreyfuss<sup>11</sup> consta de 5 niveles: novato, principiante, competente, proficiente y experto. Los novatos sólo siguen patrones aprendidos a rajatabla, sin mediar mayor análisis. Los principiantes toman sus decisiones teniendo en cuenta el contexto en el que suceden. Los competentes son sujetos capaces de priorizar la información relevante para su actuar final.

Los proficientes logran crear sus propias formas de procesar la información debido a sus altos niveles de experiencia.

**Figura 2**



*Figura 2. Simulador de realidad virtual en artroscopia del departamento de traumatología de la Universidad de Chile.*



Por último, los sujetos expertos poseen una gran experiencia, con largos años de práctica, que Dreyfus estima en por lo menos 10.000 horas de entrenamiento, esto logra que actúen sin mayor análisis de las situaciones, trabajan desde la intuición y son exitosos ya que hacen lo que ya saben que funcionará.

En el desarrollo de destrezas quirúrgicas se espera al menos un nivel proficiente para el exitoso desempeño quirúrgico. Utilizando el entrenamiento simulado se puede lograr que los alumnos logren avanzar en la adquisición de destrezas de manera más veloz, ya que pueden practicar gestos quirúrgicos fuera de pabellón, sin la necesidad de pacientes y en horarios a su antojo <sup>9</sup>.

Para el mejor logro del nivel de desempeño de un experto, se sugiere planificar programas de formación que involucren la práctica deliberativa <sup>12</sup>, en que se identifican las actividades necesarias para mejorar el desempeño en tareas específicas, con objetivos bien definidos, a sujetos motivados a mejorar, entregándoles retroalimentación y múltiples oportunidades de repetición. Los entrenamientos deben ser de corta duración, con oportunidades de retroalimentación inmediata, reflexión y correcciones. Todo lo anterior es posible de realizar mediante programas de simulación quirúrgica que entregan la oportunidad de mejorar el desempeño de novatos e incluso de sujetos entrenados en un ambiente controlado y seguro <sup>7</sup>, con posibilidad de revisar resultados objetivos de inmediato para poder hacer *debriefing* de cada tarea <sup>13</sup>.

En el contexto nacional se han ido implementando programas de simulación en educación en ciencias de la salud de manera creciente, en un inicio en el contexto del proceso evaluativo con las "Evaluaciones Clínicas Objetivas Estructuradas" (ECO) u OSCE en sus siglas en inglés, para luego ser incluidas dentro de la didáctica de los cursos. Pionera fue la Universidad Católica al iniciar una escuela de actores que se desempeñaban como pacientes simulados hacia el año 2003 <sup>14</sup>. De ahí en adelante se han abierto múltiples centros de simulación, con infraestructura adecuada y cumpliendo con estándares internacionales de calidad <sup>15</sup>.

Respecto a experiencias sobre simulación en traumatología, se tiene la información de un modelo de banca para artroscopía, análogo y de bajo costo que ha sido efectivo, desarrollado en la Universidad de los Andes <sup>16</sup>. La Universidad Católica posee un centro de simulación en artroscopía, que incluso dicta una estadía de perfeccionamiento en simulación, ambas universidades ofrecen además cursos cadavéricos de simulación quirúrgica en centros con infraestructura especializada para ello de gran calidad.

En la Universidad de Chile las experiencias con simulación en traumatología son variadas, los alumnos de primer año de la especialidad realizan un curso cadavérico de abordajes quirúrgicos y osteosíntesis y un curso con simulación de osteosíntesis en huesos plásticos. En segundo año del programa de formación se realiza un curso análogo de simulación en artroscopía bajo el modelo FAST. En tercer año se realiza un curso de simulación quirúrgica virtual en artroscopía de rodilla, todas estas instancias han sido bien evaluadas por los alumnos. Además de las experiencias didácticas anteriores a los alumnos de tercer año se les aplica desde hace 10 años a un ECOE u OSCE, como parte de las evaluaciones finales de su programa de formación de especialista, dicho examen intenta evaluar competencias más que conocimiento puro posicionándolo como una herramienta evaluativa de gran valor. Finalmente, a los fellows de medicina deportiva del Hospital clínico de la Universidad de Chile se les somete durante su primer mes de formación a un curso de simulación virtual en artroscopía en el que deben demostrar un desempeño simulado similar al de un experto antes de poder iniciar su entrenamiento con pacientes reales.

## Conclusión

A modo de resumen, la simulación clínica consiste en recrear de la manera más fidedigna posible una situación clínica a la que se verá enfrentado un profesional, pudiendo interactuar de manera segura, controlada, repetida y con retroalimentación inmediata de su desempeño. Estas actividades pueden ser usadas para aprendizaje de tareas motoras manuales como es la simulación quirúrgica o más aún, trabajar con equipos de personas para que se afiaten en situaciones de gran estrés.

Finalmente, la simulación es una gran herramienta evaluativa ya que permite apreciar el logro de tareas motoras de manera global e integrada, como es una cirugía, demostrar desempeños clínicos e incluso servir como reacreditación de especialistas de experiencia.

A futuro se espera que cada vez más segmentos del currículo de los programas de formación de especialistas enseñen y evalúen a través de simulación clínica, beneficiando a alumnos, docentes, pacientes e instituciones.

## Referencias

1. Gallannaugh S. Arthroscopy of the knee joint. *Br Med J*. 1973;3(5874):285-286.
2. Tay C, Khajuria A, Gupte C. Simulation training: a systematic review of simulation in arthroscopy and proposal of a new competency-based training framework. *International Journal of Surgery*. 2014;12(6):626-633.
3. Olsen MA, Nepple JJ, Riew KD, et al. Risk factors for surgical site infection following orthopaedic spinal operations. *JBJS*. 2008;90(1):62-69.
4. Kohn LT, Corrigan JM, Molla S. *To Err Is Human: Building a Safer Health System*. Committee on Quality of Health Care in America INSTITUTE OF MEDICINE NATIONAL ACADEMY PRESS Washington, DC.
5. Berner JE, Ewertz E. Bases teóricas del uso simulación para el entrenamiento en cirugía. *Revista chilena de cirugía*. 2018;70(4):382-388.
6. Shelton J, Kummerow K, Phillips S, et al. Patient safety in the era of the 80-hour workweek. *Journal of surgical education*. 2014;71(4):551-559.
7. Atesok K, Mabrey JD, Jazrawi LM, Egol KA. Surgical simulation in orthopaedic skills training. *JAAOS-Journal of the American Academy of Orthopaedic Surgeons*. 2012;20(7):410-422.
8. LANZARINI E, SCHONSTEDT V, YARMUCH J, CSENDES A, RODRIGUEZ A. Simulación: Una herramienta útil en la formación quirúrgica moderna. *Revista chilena de cirugía*. 2008;60(2):167-169.
9. Reznick RK, MacRae H. Teaching surgical skills—changes in the wind. *New England Journal of Medicine*. 2006;355(25):2664-2669.
10. Miller GE. The assessment of clinical skills/competence/performance. *Academic medicine*. 1990;65(9):S63-67.
11. Dreyfus SE. The five-stage model of adult skill acquisition. *Bulletin of science, technology & society*. 2004;24(3):177-181.
12. Anders Ericsson K. Deliberate practice and acquisition of expert performance: a general overview. *Academic emergency medicine*. 2008;15(11):988-994.
13. Gardner R. Introduction to debriefing. Paper presented at: Seminars in perinatology 2013.
14. Corvetto M, Bravo MP, Montaña R, et al. Simulación en educación médica: una sinopsis. *Revista médica de Chile*. 2013;141(1):70-79.
15. Escudero EX, Fuentes CM, Gonzalez O, Corvetto MA. Simulación en educación para ciencias de la Salud: ¿Qué calidad hemos alcanzado en Chile? *ARS MEDICA Revista de Ciencias Médicas*. 1997;26(2):16-20.
16. Sánchez CC, Luzoro MO, Gangas LV, Garbin FO. Entrenamiento de habilidades artroscópicas: Desarrollo de un simulador efectivo y de bajo costo. *Revista Chilena De Ortopedia y Traumatología*. 2016;57(1):9-13.



# Abordajes para patologías de rodilla

Maximiliano Barahona Vásquez  
ORCID: 0000-0001-7878-8625

## Introducción

Un abordaje corresponde a la técnica de acceso a una zona donde se desea realizar un procedimiento quirúrgico, esto implica respetar y preservar estructuras nobles, tales como nervios y vasos sanguíneos.

En este capítulo revisaremos abordajes para cosechar injerto de isquiotibiales, cosechar tendón patelar, portales artroscópicos, reparación meniscal, prótesis de rodilla, clavo endomedular de tibia, fractura platillo lateral, fractura platillo medial, fractura de fémur distal y patologías del compartimiento posterior.

### Cosecha injerto isquiotibiales

Esta técnica quirúrgica es de gran utilidad y corresponde a los tendones más usados para la reconstrucción de estructuras tanto articulares como extraarticulares. La *pes anserina* o pata de ganso consta de tres tendones de antero-proximal a postero-distal: sartorio, gracilis (G) y semitendinoso (ST)<sup>1</sup>. La pata de ganso es una estructura anteromedial en la región proximal de la tibia, habitualmente se ubica distal y medial a la tuberosidad anterior de la tibia e inmediatamente distal a una línea tangente desde donde se palpa la cabeza de fíbula<sup>2</sup>. Estas referencias son útiles al momento de planificar la incisión, así como también en personas delgadas, es posible identificar la inserción de la pata de ganso por palpación superficial.

En este abordaje, la estructura en riesgo es el nervio safeno, rama terminal sensitiva del nervio femoral. Distal al ligamento inguinal el nervio femoral se divide sucesivamente en sus ramos terminales, el nervio safeno es parte de las estructuras contenidas en el canal adductor estando en estrecha relación con la arteria femoral, abandonando el canal junto a la arteria genicular descendente. En este trayecto se encuentra anterior el músculo sartorio e inmediatamente posterior el músculo gracilis. Distal a la línea articular nace una rama terminal denominada rama infrapatelar del nervio safeno la cual da inervación sensitiva a la región anterolateral de la rodilla y pierna. Posterior a la inserción de la pata de ganso, el nervio safeno origina los ramos cutáneos mediales responsables de la inervación cutánea medial de la pierna, luego su rama terminal da la inervación del borde medial del pie<sup>2,3</sup>.

El origen de la rama infrapatelar y sus divisiones tiene una alta variabilidad entre individuos. Se clasifican en cuatro: anterior al sartorio, trans-sartorio, posterior patelar y posterior a sartorio. Las tres primeras variantes son de bajo riesgo para lesión sin embargo la última pone en alto riesgo una lesión con el uso de tendón stripper. Aproximadamente un 56% de las personas tiene alguna rama del nervio infrapatelar posterior al sartorio, sin embargo, la magnitud de la lesión depende del número de ramos que se encuentren en esa posición.

Sólo un 28% tiene ramos exclusivos posteriores, lo que aumenta el riesgo de frecuencia y magnitud de la lesión que compromete la sensibilidad anterolateral de la rodilla<sup>4</sup>.

La incidencia de lesión de la rama infrapatelar del nervio safeno se reporta entre un 12 -84%, con un área de hipoestesia entre 25-53.2 cm<sup>2</sup>, siendo mayor que cuando se cosecha tendón patelar<sup>5</sup>. La incisión juega un rol en la incidencia de lesiones. Una incisión vertical pone en mayor riesgo una lesión, por el contrario, incisiones oblicuas o horizontales tienen menor incidencia de lesión<sup>5</sup>. La preservación del sartorio también podría aportar a disminuir la incidencia de la lesión. Las lesiones del nervio safeno propiamente tal son infrecuentes, se pueden producir por una disección inadecuada o por una incorrecta maniobra con el tendón stripper. Estas lesiones se manifiestan con disestesia o anestesia en la cara anteromedial de la pierna<sup>6</sup>.

Realizada la incisión se debe disecar por planos, hasta identificar en el borde anteromedial la inserción de la pata de ganso. En general se recomienda una incisión en "L" sobre la fascia del sartorio y su extensión, luego se levanta y evierte para identificar los tendones buscados. En este paso se debe tener especial cuidado con el ligamento colateral medial el cual quedará expuesto una vez reflejada la pata de ganso<sup>7</sup>. Otras variantes anatómicas que se deben tener en cuenta, en especial en pacientes jóvenes, es la presencia de un tendón accesorio dependiente del semimembranoso o del semitendinoso, que al momento de la cirugía pueden confundirse con el gracilis. Ambas estructuras accesorias de estar presentes se insertan entre el sartorio y el gracilis, reportándose una frecuencia del 2.3%<sup>8</sup>.

Una vez identificados ST y G, se deben liberar las bandas accesorias previo a usar el tendón stripper. En el tendón G se han reportado hasta cuatro bandas, siendo una banda al sartorio y al gastrocnemio medial las dos más constantes. Por el contrario, en el ST lo más frecuente es encontrar tres bandas, insertándose en gastrocnemio medial y fascia poplíteica con mayor frecuencia<sup>9</sup>. Por otra parte, un estudio clínico muestra que las bandas accesorias de gracilis están en promedio a cinco centímetros (cm) proximal a la tuberosidad de la tibia, nunca superando los 10 cm. Sin embargo, en ST un 20% de las personas presenta bandas a 10-11 cm desde la tuberosidad de la tibia<sup>10</sup>. Esto es importante de tener en cuenta si se tienen dificultades en el momento de la cosecha del ST, volviendo a revisar si hay bandas proximales y evitar cortar el injerto prematuramente.

Un abordaje propuesto para evitar problemas con estas bandas accesorias proximales es realizar un mini abordaje longitudinal justo distal al pliegue poplíteico, siguiendo una disección prolija y justo debajo de la fascia aparece el semitendinoso. El identificar más proximal y posterior al ST permite de mejor forma liberar todas las adherencias que son proximal y posteriores. Una vez identificado el tendón se sigue su trayecto a distal lo que permitirá palpar el G. Una vez identificada la pata de ganso una mínima incisión anterior se realiza para cosecharlos<sup>11</sup>. Sin embargo, esta técnica tiene como desventaja el uso de doble incisión y aumenta el tiempo quirúrgico.

La cosecha de ST-G produce una pérdida de fuerza isométrica de isquiotibiales en flexión profunda<sup>12</sup>. Esta pérdida es significativamente menor si se toma sólo uno de los injertos, lo cual tiene repercusión en pruebas funcionales reportados por los pacientes<sup>13</sup>.

## Cosecha tendón patelar

El injerto de tendón patelar es utilizado frecuentemente para la reconstrucción de ligamento cruzado anterior. El tendón patelar tiene aproximadamente 30 milímetros (mm) de ancho, 40 a 50mm de largo y 4 a 5mm de grosor. Su origen es el borde inferior de la patela por fibras derivadas principalmente del recto anterior, su inserción justo distal al inicio de tuberosidad anterior de la tibia<sup>14</sup>.

Se considera una estructura prácticamente avascular y está recubierto por tejido conectivo denominada peritendón que consta de dos capas que permiten el deslizamiento respecto a los tejidos adyacentes, el epitendón y el paratenon<sup>15</sup>. El aporte de irrigación está dado por tres pedículos: uno medial, dependiente de la arteria genicular descendente y arteria genicular inferior, otro lateral, que se origina de la arteria genicular lateral y arteria tibial recurrente y uno inferior, que depende de los arcos retropatelares y supratuberculares<sup>14</sup>. Posee una rica inervación, fundamentalmente de la rama poplítea que corresponde a una rama terminal de nervio ciático, además de muchas terminaciones libres<sup>15</sup>.

La posición habitual del paciente es en decúbito supino con la rodilla flexada en 90°. La planificación de la incisión se hace palpando el polo inferior de la patela, el ancho del tendón y la tuberosidad anterior de la patela. Se realiza una incisión longitudinal ligeramente medial al eje longitudinal del tendón. Clásicamente se describe una incisión de 9cm, sin embargo, el largo depende del largo del tendón y de la posibilidad de movilizar la piel durante la toma del injerto. Una vez realizada la incisión, se debe profundizar hasta identificar el retináculo, momento en el cual se debe crear un plano para poder movilizar la piel y lograr mejor acceso<sup>16</sup>. Al momento de identificar el peritendon, éste se debe disecar longitudinal de tal forma de preservar al máximo para el momento del cierre.

Nuevamente la estructura en riesgo es el ramo infrapatelar del nervio safeno. Hay que recordar que el origen de este nervio es medial y que desde su origen se va dividiendo en ramos que dan inervación a la porción anterolateral de la rodilla. En un estudio cadavérico se demostró que siempre el ramo infrapatelar cruza a nivel del tendón patelar. El número de ramas cruzando el tendón patelar varía entre 3 y 6, a diferencia del abordaje para cosechar ST-G que los ramos varían entre 1 y 2. Si bien esto hace más probable que una incisión anterior lesione un ramo infrapatelar, la lesión son en ramos que tributan a áreas más pequeñas y con mayor posibilidad de inervación redundante, lo que podría explicar la menor incidencia respecto a isquiotibiales<sup>4</sup>.

Se han propuesto el uso de abordajes mínimamente invasivos. El realizar dos mini incisiones a nivel del polo inferior de la patela y de la tuberosidad de la tibia, de tal forma de tomar las calugas óseas bajo visión directa y el tendón tomarlo bajo la piel, tiene el objetivo de no realizar una incisión sobre el tendón patelar evitando dañar los ramos infrapatelares<sup>17</sup>. Sin embargo, es una técnica más demandante que pone en riesgo la correcta toma del injerto y no permite cerrar el peritendón posterior a la cosecha.

## Portales artroscópicos

El portal anterolateral es universalmente usado como primer portal para iniciar la artroscópica, teniendo varias ventajas. Las referencias para este portal son el borde lateral del tendón patelar, el polo inferior de la patela y el borde del platillo lateral. Con la rodilla en 90° es posible palpar un punto blando que corresponde al área donde realizar la incisión<sup>1</sup>.

Para permitir una mejor visualización del compartimiento lateral se recomienda realizar el portal más lateral. Para visualizar mejor el cuerno anterior del menisco lateral, hiato poplíteo, cuerpo de Hoffa, menisco y gotera medial se recomienda hacer el portal tan alto como sea posible, incluso algunos recomiendan hacer el portal ligeramente proximal al polo inferior de la patela en estos casos. Mientras que para la reconstrucción del ligamento cruzado anterior es recomendable hacerlo inmediatamente lateral al borde del tendón patelar para permitir una mejor visualización de la pared medial del cóndilo femoral. En caso de que se requiera trabajar en el cuerno posterior del menisco lateral se recomienda un portal anterolateral bajo<sup>18</sup>.

El portal anteromedial es universalmente usado como portal de trabajo. Nuevamente como referencia se debe palpar la línea articular, el borde inferior de la patela y el borde medial del tendón patelar<sup>1</sup>. Otra guía para realizar este portal es bajo visión directa, usando la cámara del artroscopio por el portal anterolateral, usar una aguja y proyectarla para determinar si acomoda para el lugar en que se desea trabajar. Se sugiere un portal bajo en caso de tener que trabajar sobre el menisco medial, y más lateral y alto si se debe trabajar en el compartimiento lateral<sup>18</sup>.

El portal posteromedial se utiliza para visualizar el compartimiento posterior, muy útil en casos de reconstrucción de ligamento cruzado posterior, cuerpos libres en compartimiento posterior y roturas de la unión menisco-capsular medial en el cuerno posterior<sup>19</sup>. Se recomienda realizar bajo visión directa usando la cámara desde el portal anterolateral (que debe ser un portal bajo) pasando justo por lateral al ligamento cruzado posterior y medial al cuerno posterior del menisco medial. Una vez con la cámara mostrando el compartimiento posteromedial, se introduce una aguja como guía. El sitio anatómico para introducir la aguja se elige por dos métodos: transiluminación y palpación. En la palpación se debe buscar un punto blando justo posterior al borde posterior del cóndilo medial y tan alto como sea posible, aproximadamente 3 cm sobre la línea articular<sup>18</sup>. En este portal está en riesgo el nervio safeno, sin embargo, el realizarlo alto no solo permite mejor visualización y facilidad para trabajar, si no que disminuye sustancialmente la posibilidad de dañar esta estructura. Realizar el portal 1 cm por debajo del punto de blando pone en alto riesgo al nervio safeno y 1 cm posterior al punto blando pone en riesgo al tendón del músculo gastrocnemio medial<sup>20</sup>.

El portal posterolateral es menos utilizado, pero se requiere en casos de sinovitis difusa o sinovitis villonodular pigmentada difusa. El riesgo en este portal es la lesión del nervio peroneo común. La recomendación es realizar el portal con la rodilla en 90°, localizando el punto blando a aproximadamente 10 mm posterior al ligamento colateral lateral, 7mm inferior a la banda iliotibial y 7 mm superior al tendón del bíceps. Una vez localizado el punto blando, el portal se debe realizar en el centro o posterosuperior a éste, aproximadamente un cm en cada dirección. Este último al ser un portal más alto y oblicuo permite mejor visualización, además está más alejado del ligamento colateral lateral y tendón poplíteo. Respecto al nervio peroneo común ambos son seguros, estando a 2.5cm y 3cm del nervio respectivamente<sup>21</sup>.

El uso del portal transeptal ha tenido un auge en el último tiempo dado que permite una mejor visualización directa del footprint tibial del ligamento cruzado posterior, permitiendo trabajar con mayor seguridad prescindiendo del uso de radioscopia para brocar el túnel tibial. El septum es una estructura que une el ligamento cruzado posterior con la cápsula posterior dividiendo en dos el compartimiento posterior: lateral y medial. Por la parte superior de este septo transcurre la arteria genicular media, rama de la arteria poplíteo, estudios anatómicos muestran que por el centro del septo no pasan estructuras nobles.



Para realizar este portal se deben unir los portales posteromedial y posterolateral a través del centro del septum<sup>22</sup>. En este portal la estructura en riesgo es la arteria poplítea, la cual está a 12mm en flexión de 90° y a 9mm con la rodilla en extensión<sup>22</sup>.

### Reparación meniscal

Se han descrito tres métodos para la reparación meniscal. La técnica "*All inside*" o "todo dentro" es un método que utiliza dispositivos de suturas que para utilizarlos solo se necesita un abordaje artroscópico como los mencionados en el subcapítulo anterior. La zona de mayor riesgo de lesión de la arteria poplítea con estos dispositivos es cuando se utilizan en el cuerno posterior a menos de 10 mm desde la raíz meniscal posterior desde un portal anterolateral<sup>23</sup>. Este riesgo es menor si la rodilla mantiene una flexión de 90° y aumenta en la medida que la rodilla se acerca a la extensión<sup>24</sup>.

La técnica "*outside-in*" o fuera-dentro, requiere un abordaje mínimamente invasivo posterior al paso de las suturas para poder anudar lo más cercano a la cápsula. Esta sutura se utiliza para la mitad anterior del cuerpo y cuerno anterior de ambos meniscos, por lo tanto, este abordaje es sobre la cápsula anterior y no presenta más riesgo que lesión de algún ramo del nervio infrapatelar del nervio safeno, al igual que los portales anteriores de la artroscopia de la rodilla<sup>25</sup>.

La técnica "*inside-out*" o dentro-fuera, requiere de un abordaje más amplio, tanto para el menisco medial como lateral. Para el menisco lateral es necesario realizar el abordaje para el paso de las suturas y tomar como precaución adicional el uso de una valva, cuchara o un espéculo para proteger a las vasos poplíteos y nervio peroneo común del paso de las suturas. En el caso del menisco medial es seguro hacer sólo la incisión para rescatar las suturas y anudar, recomendable para cirujanos con experiencia que dominan la técnica clásica. Esto es posible dado que por medial, las estructuras nobles están seguras siempre y cuando se realice desde el portal lateral, incluso cuando se suture el cuerno posterior del menisco medial<sup>26</sup>

El abordaje lateral requiere la identificación previa del tubérculo anterolateral de la tibia (*Gerdy*), banda iliotibial, cabeza de la fíbula y la interlínea articular. Una buena medida es identificar la línea articular introduciendo un palpador por los portales artroscópicos. La incisión se realiza centrada en la línea articular, en sentido desde el borde posterior de la banda iliotibial hacia el tubérculo de Gerdy. Se disecciona hasta exponer la banda iliotibial, la cual se secciona en el sentido de las fibras, 5mm sobre el borde posterior. Posteriormente se debe hacer disección roma entre la cápsula y el tendón del gastrocnemio lateral. Es importante mantenerse siempre proximal al tendón del bíceps durante la disección superficial y anterior al gastrocnemio en la disección profunda de tal forma de evitar lesiones en el nervio peroneo común. Otra estructura en riesgo es la arteria geniculada lateral, que está en estrecha relación con la unión músculo-tendinosa del poplíteo y el ligamento colateral lateral. Ambas estructuras están en peligro cuando se disecciona la banda iliotibial<sup>27</sup>.

Antes de realizar el abordaje medial, el tubérculo adductor, la cortical posterior del platillo medial y la interlínea articular deben identificarse por palpación superficial. Nuevamente el palpador es útil para identificar la interlínea meniscal. Se realiza una incisión oblicua, desde tubérculo adductor al borde posterior de la tibia hasta dos centímetros por debajo de la línea articular. La disección superficial se lleva a cabo hasta identificar la fascia del sartorio. Esta se debe diseccionar tan proximal como sea posible, para buscar un triángulo cuyo límite anterior es la cápsula posteromedial, el límite posterior es el gastrocnemio medial y de base es el semimembranoso<sup>27</sup>.

Un metaanálisis realizado en 2019 no muestra diferencias en la capacidad de reparación del menisco con cualquiera de las tres técnicas. Sin embargo, la decisión de la técnica a utilizar se debe evaluar caso a caso, según el tamaño de la lesión, costos asociados y los riesgos que implica el abordaje<sup>28</sup>.

### Prótesis total de rodilla

La cirugía se realiza en decúbito supino y la incisión en la piel de elección es longitudinal anterior, desde 6 a 12 cm superior al borde anterior de la patela, pasando por el centro de la patela hasta la tuberosidad anterior de la tibia. En caso de múltiples cirugías previas, se debe elegir la incisión longitudinal más lateral, dado que la irrigación de la piel a este nivel es de medial a lateral y de esta forma disminuir el riesgo de necrosis de la piel<sup>29</sup>.

Las variantes se encuentran al momento de hacer la artrotomía, se describen cuatro abordajes parapatelar medial, subvasto, midvasto y parapatelar lateral. El abordaje parapatelar medial fue el primero que se usó globalmente por lo que ha permanecido como *gold standard*.

El abordaje parapatelar clásico se extiende desde distal al inicio del tendón cuadriceps en sentido longitudinal por el borde medial del tendón, dejando 4mm de tendón cuadriceps con el vasto medial para poder hacer el cierre tendón-tendón después de la cirugía. Insall et al. propusieron una modificación en la incisión del tendón cuadriceps, realizándose solo hasta 6-8 cm proximal del polo superior de la patela y haciendo la incisión longitudinal en la unión del tercio medio con el tercio medial del tendón<sup>30</sup>. La artrotomía sigue hacia distal rodeando el borde medial de la patela y luego siguiendo el borde medial del tendón patelar. Ventajas en este abordaje es que permite una extensa exposición de la rodilla por anterior. Desventajas son alterar el mecanismo extensor de la rodilla (tendón cuadriceps), inestabilidad patelar por comprometer el ligamento patelofemoral y el vasto medial, y como todo abordaje anterior, lesión del nervio infrapatelar del safeno. Además, dado que compromete la irrigación medial de la rodilla, se debe tener mucha cautela al realizar una retinaculotomía lateral por la posibilidad de lesión de las arterias geniculares laterales<sup>29</sup>.

El abordaje sub vasto es un abordaje más anatómico, requiere una incisión en la piel más medial (paramediana). La disección superficial se realiza hasta identificar el vasto medial, luego se libera un flap de piel hacia medial buscando exponer la unión del vasto medial al septo intermuscular. Mediante disección roma se libera el vasto medial hasta 10 cm proximal al tubérculo distal manteniendo el abordaje protegido de los vasos femorales. Las ventajas de este abordaje son que se mantiene intacto el mecanismo extensor, no se altera el tracking patelar, menor sangrado y menor dolor postoperatorio. Sin embargo, la exposición articular es menor y es difícil evadir la patela comprometiendo el buen posicionamiento de la prótesis<sup>31</sup>. El paciente ideal es un paciente delgado y tiene contraindicación relativa en casos de incisiones previas, revisiones, infecciones y obesidad<sup>32</sup>.

El abordaje midvasto es un abordaje que se realiza a través de una incisión longitudinal sobre el músculo vasto medial en sentido de sus fibras hasta el borde superior de la patela y siguiendo hacia distal por el borde medial de la patela y tendón patelar. Esto permite mejorar la visualización articular respecto al subvasto y no alterar el mecanismo extensor respecto al abordaje parapatelar medial<sup>33</sup>. Una variante es el abordaje trivectorial, el cual en vez de ser una incisión longitudinal sobre el vasto medial, se realiza en sentido oblicua. Esto permite conservar el mecanismo extensor y, teóricamente, alterar menos el tracking patelar<sup>29</sup>.

Un metaanálisis de 32 estudios mostró que el abordaje midvasto comparado con el parapatelar medial resulta en un mayor rango articular y menos dolor en corto plazo, mientras que el sub vasto resultó en mejor rango articular en corto plazo, recuperación más rápida de la fuerza para levantar la pierna con rodilla extendida y menor necesidad de retinaculotomía lateral que el parapatelar medial. Sin embargo, ambos tenían tiempos de cirugía mayores que el abordaje parapatelar medial. En el largo plazo no existen diferencias significativas entre estos tres abordajes<sup>34</sup>.

El abordaje parapatelar lateral requiere una incisión longitudinal en la piel paralateral. Una vez expuesto el mecanismo extensor, la incisión longitudinal comienza en el borde lateral del tendón cuadricepsital, siguiendo el borde lateral de la patela y se continua por la fascia del compartimento anterolateral. Su principal indicación es para rodillas con desviación en valgo severo y para artroplastia unicompartimental lateral<sup>29</sup>.

Parte del abordaje implica el evertir la patela, la cual mejora la exposición de la articulación, pero pone mayor tensión en el mecanismo extensor, aumentando potencialmente riesgo de rotura. Sin embargo, esto no ha sido demostrado con evidencia fuerte, sólo encontrándose que el no evertir la patela disminuye el tiempo de hospitalización y disminuye en forma global las complicaciones, pero disminuye la exposición articular y aumenta el tiempo operatorio<sup>35</sup>.

### **Clavo endomedular de tibia**

El clavo endomedular (CEM) de tibia es un material de osteosíntesis que sirve principalmente para el tratamiento de fracturas diafisarias de tibia. Los abordajes para el uso de este tipo de osteosíntesis se dividen en dos: sobre el polo inferior de la patela e infrapatelar. El primero se divide en parapatelar y suprapatelar, mientras que los infrapatelares pueden realizarse trans-tendón patelar o paramedial al tendón patelar.

El abordaje infrapatelar es el clásico, debe posicionarse la rodilla en 90° de flexión durante todo el posicionamiento del CEM, para evitar que el instrumental del CEM produzca daño en la patela. Se realiza un abordaje longitudinal desde el polo inferior de la patela a la tuberosidad anterior de la tibia ligeramente paramediano. La disección es roma hasta identificar el tendón patelar. Aquí existen dos alternativas, realizar una incisión trans-tendón patelar, la cual habitualmente se realiza en la unión entre el tercio medio y el tercio medial. La otra opción es realizar el acceso a la tibia desplazando el tendón hacia lateral. En ambos casos, la estructura en riesgo es la rama infrapatelar del nervio safeno.

Los abordajes proximales al polo inferior de la patela tienen la ventaja que permiten realizar la reducción de la fractura con la rodilla en semiflexión lo cual es de mucha utilidad en fracturas proximales de tibia. Una opción es realizar un abordaje suprapatelar, en la cual se realiza una incisión longitudinal de aproximadamente 5 cm desde el borde superior de la patela. La disección continúa hasta exponer el tendón cuadricepsital, el cual también se disecciona en sentido longitudinal. Este abordaje tiene el riesgo de lesión el cartílago femoropatelar y el ligamento intermeniscal, además de estar continuamente manejando la resistencia que ofrece el tendón patelar.

Una alternativa es usar un abordaje parapatelar ya sea medial o lateral, según como se advierta caso a caso sea más fácil identificar el punto de entrada. Este abordaje es extraarticular, por lo que tiene la ventaja de no poner en riesgo el cartílago articular patelofemoral, sin embargo, requiere movilidad patelar.

Un estudio cadavérico muestra que, al comparar ambos abordajes proximales al polo inferior de la patela, ambos logran un correcto punto de entrada del CEM. Sin embargo, el 70% de las veces en el abordaje parapatelar el clavo se mantiene siempre extraarticular, comprometiendo la cápsula articular en el 30% de las veces a nivel del sitio de entrada del clavo.

Tres de 10 cadáveres tuvieron una lesión importante en el cartílago patelofemoral en el grupo suprapatelar mientras que 1 cadáver de 10 tuvo una lesión en cartílago femoral lateral en el grupo parapatelar. Una lesión en el ligamento intermeniscal estuvo presente en el 30% de los casos en ambos grupos<sup>36</sup>.

Un estudio comparativo entre abordaje parapatelar medial, trans-tendón patelar y suprapatelar no encontró diferencias significativas en términos de dolor anterior de rodilla y resultados funcionales reportado por pacientes<sup>37</sup>. Sin embargo, un metaanálisis de 8 trabajos clínicos randomizados publicado un año después muestra que los pacientes tienen menos dolor, mayor tasa de consolidación, menor tiempo de fluoroscopia y mejor reducción de la fractura con el abordaje suprapatelar<sup>38</sup>. La literatura disponible no es suficiente para realizar una recomendación fuerte, por ahora la decisión del abordaje depende de la preferencia del cirujano, tipo de fractura, situación del paciente y cicatrices previas.

### Fractura platillo tibial lateral

El abordaje anterolateral de rodilla permite acceso al platillo lateral y se realiza en decúbito supino con la rodilla en semiflexión. Para planificar la incisión se debe identificar la patela, la tuberosidad anterior, el tubérculo anterolateral (Gerdy) y la banda iliotibial. La incisión se realiza 5 cm proximal a la línea articular en sentido longitudinal siguiendo la banda iliotibial pasando por sobre el tubérculo Gerdy haciéndose cada vez más anterior a medida que se distaliza en la pierna. La disección superficial se realiza hasta encontrar la banda iliotibial y la fascia del tibial anterior. Se recomienda disecar de proximal a distal, haciendo una incisión longitudinal en el borde posterior de la banda o a través de ésta, luego hacia distal se abre la fascia del tibial anterior lo más íntimo a la tibia con el objetivo de desperiostizar el tibial anterior tanto como sea necesario para exponer el foco de fractura y posicionar la placa de osteosíntesis. En caso de requerir acceso al menisco lateral o para visualizar la superficie articular, la artrotomía se realiza en sentido transversal lo más cercano a la tibia, con el objetivo de no dañar el menisco y lograr levantarlo. Este abordaje tiene un plano internervioso entre la banda iliotibial inervada por el nervio glúteo mayor y el bíceps femoral inervado por el nervio ciático<sup>1</sup>.

En caso de que se requiera ampliar la exposición articular, una opción es realizar una osteotomía del tubérculo anterolateral (Gerdy), reflejando hacia proximal. Esto permite una mejor visualización, dado que permite aplicar varo y rotación interna al liberar la tibia de uno de los principales restrictores de este movimiento: la banda iliotibial<sup>39</sup>. Por otra parte, si lo que se requiere es mayor exposición de la región posterior del platillo lateral se han descrito dos opciones. Una opción es realizar una osteotomía de la cabeza de la fíbula, la que tiene riesgo de lesión de nervio peroneo común, mal unión de la cabeza de la fíbula e inestabilidad de la esquina posterolateral. Sin embargo, dos estudios muestran una baja tasa complicaciones, pero se requiere de un equipo quirúrgico experimentado para reproducir estos resultados<sup>40, 41</sup>. Otra opción, es el abordaje posterolateral, consiste en realizar una segunda ventana entre el bíceps femoral y el gastrocnemio lateral, músculos inervados por el nervio ciático y tibial respectivamente.

El nervio peroneo común se desplaza a anterior y se protege junto al bíceps femoral, mientras que el gastrocnemio lateral se desplaza hacia medial protegiendo los vasos poplíteos. Para esto es necesario una incisión más amplia en la piel y en algunos casos agregar una osteotomía del epicóndilo para mejorar la exposición de la superficie articular<sup>42</sup>.

### **Fractura platillo tibial medial**

El abordaje medial es el clásico descrito para abordar esta patología. Previo a la incisión se requiere identificar la línea articular, el borde posterior de la cortical medial de la tibia y la tuberosidad anterior de la tibia. Se realiza una incisión longitudinal oblicua desde postero proximal a anteromedial, a mitad de camino de la cortical posterior y la tuberosidad de la tibia. La disección superficial es hasta identificar la fascia del sartorio. La exposición de la tibia se logra al reflejar la pata de ganso y liberar hacia posterior el ligamento colateral medial, lo necesario para no soltarlo completamente pero que permita desplazar a posterior<sup>43</sup>. Este abordaje es muy utilizado en osteotomía de apertura medial de la tibia proximal también. En este abordaje nuevamente está en riesgo el nervio safeno y su rama infrapatelar<sup>1</sup>.

Una variante descrita cuando se desea exponer la cortical posteromedial de la rodilla es realizar el abordaje propuesto por Lobenhoffer et al. conocido como abordaje posteromedial<sup>44</sup>. En este abordaje el paciente debe estar en prono. La incisión en la piel se hace horizontal en el pliegue poplíteo y desciende longitudinal paramediano siguiendo el borde medial del gastrocnemio. La disección profunda se realiza entre el plano formado por la pata de ganso-semimembranoso, los cuales se liberan desde posterior desplazándolos hacia anterior, y el gemelo medial músculo que se desplaza hacia posterior protegiendo los vasos poplíteos<sup>45</sup>. La principal indicación de este abordaje es una fractura que requiere una placa sostén anticizallante posterior. Los riesgos de este abordaje son la arteria geniculada medial y el nervio safeno. Entre las dificultades de este abordaje están que el paciente requiere estar en prono, el cirujano se debe adaptar a una nueva visión de la fluoroscopia y se pierden las referencias de la cortical anterior<sup>46</sup>.

### **Abordajes al fémur distal**

Los abordajes laterales y mediales de fémur distal son prolongaciones de los abordajes clásicos descritos para platillo lateral y medial. Estos abordajes son útiles para fracturas de fémur distal que requieren osteosíntesis con placas o tornillos por lateral y para osteotomías de fémur distal.

En el lado lateral el plano profundo corresponde al plano inter nervioso entre la banda iliotibial/vasto lateral y el músculo bíceps femoral. Es importante al momento de este abordaje hacer la disección subvasto, para evitar excesivo sangrado por las arterias perforantes<sup>1</sup>.

El abordaje medial del fémur distal también es subvasto. La incisión en piel se recomienda realizar longitudinal justo en el centro entre el borde medial de la patela y el borde de la cortical posterior del cóndilo medial y desde proximal a la línea articular. El punto de referencia en este abordaje para proteger las estructuras nobles en riesgo es el tubérculo del adductor. El canal de los adductores se encuentra aproximadamente a 16 cm proximal, las últimas ramas motoras del nervio femoral al vasto medial a 1.5cm proximal y las arterias geniculadas descendente y supero medial a 9 cm y 6cm respectivamente. Un área de seguridad para una placa medial de osteosíntesis mínimamente invasiva se considera a 160 mm proximal y 32 mm posterior del tubérculo del adductor<sup>47</sup>.

## Abordajes posteriores de rodilla

Hemos descrito los abordajes posteriores para platillo medial y lateral, sin embargo, existe un abordaje posterior directo, el cual es útil para enfrentar fracturas de columna posterior de platillos tibiales y para acceder al ligamento cruzado posterior cuando se hace una reconstrucción "inlay"<sup>48</sup>.

El abordaje posterior directo se realiza con el paciente en prono, realizando una incisión longitudinal desde el hueco poplíteo a distal. La disección superficial se realiza hasta la identificación de los gastrocnemios, separándolos y desplazando cada uno hacia un lado, inmediatamente inferior y de medial a lateral aparecen la arteria poplíteea, vena poplíteea y el nervio tibial anterior que cuidadosamente se desplazan a lateral, previamente las arterias geniculares inferiores lateral y medial deben ser identificadas y ligadas. Finalmente, en la disección profunda se deben desplazar y desperiostizar el sóleo y el poplíteo, también hacia lateral. Se reportan una serie de casos de 15 pacientes sin complicaciones neurovasculares, de todas formas, se sugiere que un cirujano vascular esté disponible en la eventualidad de una emergencia<sup>49</sup>. Otra desventaja de este abordaje es que hace muy difícil el retiro del material de osteosíntesis en caso de ser necesario.

Variantes de este abordaje incluye la desinserción proximal del gastrocnemio medial para mejorar la exposición<sup>50</sup> y abordajes con incisiones de menor tamaño para abordar las avulsiones o fijación posteriores "inlay" del ligamento cruzado posterior o déficit de extensión en la rodilla<sup>51</sup>. En el caso de la fijación "inlay" del ligamento cruzado posterior, se ha descrito un abordaje que evita la posición prono, desde posteromedial, similar a la descrita para la reparación del menisco medial, sin embargo, para mejor exposición requiere la desinserción del tendón del semimembranoso, el cual requiere ser reinsertado para el cierre<sup>52</sup>.

## Conclusiones

Existen varias alternativas para abordar las patologías alrededor de la rodilla, todas tienen una ventaja, pero también un peligro. Estar familiarizado con el abordaje, conocer la anatomía y una correcta planificación ayudan a que el abordaje sea un aporte para que la cirugía sea un éxito.

## Referencias

1. Hoppenfield S, deBoer P: Exposures in orthopedics: the anatomic approach. Philadelphia: JB Lippincott Company; 1994.
2. Netter FH. Atlas of human anatomy, Professional Edition E-Book: including NetterReference. com Access with full downloadable image Bank: Elsevier Health Sciences; 2014.
3. Chang K-V, Mezian K, Naňka O, Wu W-T, Lou Y-M, Wang J-C, et al. Ultrasound imaging for the cutaneous nerves of the extremities and relevant entrapment syndromes: from anatomy to clinical implications. *Journal of clinical medicine*. 2018;7(11):457.
4. Walshaw T, Karuppiyah S, Stewart I. The course and distribution of the infra patellar nerve in relation to ACL reconstruction. *The Knee*. 2015;22(5):384-8.
5. Ruffilli A, De Fine M, Traina F, Pilla F, Fenga D, Faldini C. Saphenous nerve injury during hamstring tendons harvest: Does the incision matter? A systematic review. *Knee Surgery, Sports Traumatology, Arthroscopy*. 2017;25(10):3140-5.
6. Bertram C, Porsch M, Hackenbroch MH, Terhaag D. Saphenous neuralgia after arthroscopically assisted anterior cruciate ligament reconstruction with a semitendinosus and gracilis tendon graft. *Arthroscopy: The Journal of Arthroscopic & Related Surgery*. 2000;16(7):763-6.
7. Latarjet M, Liard AR. Anatomía humana: Ed. Médica Panamericana; 2004.
8. Cidambi KR, Pennock AT, Dwek JR, Edmonds EW. Avoiding anomalous tendon harvest at the pes anserinus insertion. *The journal of knee surgery*. 2016;29(01):080-3.
9. Candal-Couto J, Deehan D. The accessory bands of gracilis and semitendinosus: an anatomical study. *The knee*. 2003;10(4):325-8.
10. Yasin M, Charalambous C, Mills S, Phaltankar P. Accessory bands of the hamstring tendons: a clinical anatomical study. *Clinical Anatomy*. 2010;23(7):862-5.
11. Prodromos CC. Posterior mini-incision hamstring harvest. *Sports medicine and arthroscopy review*. 2010;18(1):12-4.
12. Ardern CL, Webster KE. Knee flexor strength recovery following hamstring tendon harvest for anterior cruciate ligament reconstruction: a systematic review. *Orthopedic reviews*. 2009;1(2).
13. Sharma A, Flanigan DC, Randall K, Magnussen RA. Does gracilis preservation matter in anterior cruciate ligament reconstruction? A systematic review. *Arthroscopy: The Journal of Arthroscopic & Related Surgery*. 2016;32(6):1165-73.
14. Andrikoula S, Tokis A, Vasiliadis HS, Georgoulis A. The extensor mechanism of the knee joint: an anatomical study. *Knee Surgery, Sports Traumatology, Arthroscopy*. 2006;14(3):214-20.
15. Hernández Sánchez S. Adaptación transcultural de la escala Victorian Institute of Sport Assessment-Patella (VISA-P) para la valoración de la gravedad de los síntomas en población deportista española con tendinopatía rotuliana. Proyecto de investigación: 2015.
16. Provencher CMT, Ryu JH, Gaston T, Dewing LCB. Technique: bone-patellar tendon-bone autograft ACL reconstruction in the young, active patient. *The journal of knee surgery*. 2011;24(02):083-92.
17. Purnell ML, Larson AI. Mini-incision patellar tendon harvest and anterior cruciate ligament reconstruction using critical bony landmarks. *Sports medicine and arthroscopy review*. 2009;17(4):234-41.
18. Kim S-J, Kim H-J. High portal: practical philosophy for positioning portals in knee arthroscopy. *Arthroscopy: The Journal of Arthroscopic & Related Surgery*. 2001;17(3):333-7.
19. Gold DL, Schaner PJ, Sapega AA. The posteromedial portal in knee arthroscopy: an analysis of diagnostic and surgical utility. *Arthroscopy: The Journal of Arthroscopic & Related Surgery*. 1995;11(2):139-45.
20. McGinnis IV MD, Gonzalez R, Nyland J, Caborn DN. The posteromedial knee arthroscopy portal: a cadaveric study defining a safety zone for portal placement. *Arthroscopy: The Journal of Arthroscopic & Related Surgery*. 2011;27(8):1090-5.

21. Dilworth B, Fehrenbacher V, Nyland J, Clark J, Greene JW. Lateral knee compartment portals: A cadaveric study defining a posterolateral viewing safety zone. *Arthroscopy: The Journal of Arthroscopic & Related Surgery*. 2018;34(7):2201-6.
22. Ahn J-H, Ha CW. Posterior trans-septal portal for arthroscopic surgery of the knee joint. *Arthroscopy: The Journal of Arthroscopic & Related Surgery*. 2000;16(7):774-9.
23. Al-Fayyadh MZM, Tan HCY, Hui TS, Ali MRBM, Min NW. Evaluating the risk of popliteal artery injury in the all-inside meniscus repair based on the location of posterior meniscal lesions. *Journal of Orthopaedic Surgery*. 2019;27(1):2309499019828552.
24. Cuéllar A, Cuéllar R, Cuéllar A, Garcia-Alonso I, Ruiz-Ibán MA. The effect of knee flexion angle on the neurovascular safety of all-inside lateral meniscus repair: a cadaveric study. *Arthroscopy: The Journal of Arthroscopic & Related Surgery*. 2015;31(11):2138-44.
25. Muiño JMS, Fulvi AN, Gimenez M, Rullan JRM. Outside-In Single-Lasso Loop Technique for Meniscal Repair: Fast, Economic, and Reproducible. *Arthroscopy techniques*. 2018;7(11):e1191-e6.
26. Gupta H, Ghasi RG, Kataria H, Jain V, Shankar V, Daripa RK, et al. Popliteal neurovascular bundle is safe during inside-out repair of medial meniscus without a safety incision. *Knee Surgery, Sports Traumatology, Arthroscopy*. 2019;27(1):153-65.
27. Chahla J, Cruz RS, Cram TR, Dean CS, LaPrade RF. Inside-out meniscal repair: medial and lateral approach. *Arthroscopy techniques*. 2016;5(1):e163-e8.
28. Elmallah R, Jones LC, Malloch L, Barrett GR. A meta-analysis of arthroscopic meniscal repair: inside-out versus outside-in versus all-inside techniques. *The journal of knee surgery*. 2019;32(08):750-7.
29. Vaishya R, Vijay V, Demesugh DM, Agarwal AK. Surgical approaches for total knee arthroplasty. *Journal of clinical orthopaedics and trauma*. 2016;7(2):71.
30. INSALL J. A midline approach to the knee. *JBJS*. 1971;53(8):1584-6.
31. Roysam G, Oakley M. Subvastus approach for total knee arthroplasty: a prospective, randomized, and observer-blinded trial. *The Journal of arthroplasty*. 2001;16(4):454-7.
32. SaNNa M, SaNNa C, CaPutO F, Plu G, SalVI M. Surgical approaches in total knee arthroplasty. *Joints*. 2013;1(2):34.
33. Bächis H, Perlick L, Blum C, Lüring C, Perlick C, Grifka J. Midvastus approach in total knee arthroplasty: a randomized, double-blinded study on early rehabilitation. *Knee Surgery, Sports Traumatology, Arthroscopy*. 2005;13(7):545-50.
34. Liu H-W, Gu W-D, Xu N-W, Sun J-Y. Surgical approaches in total knee arthroplasty: a meta-analysis comparing the midvastus and subvastus to the medial peripatellar approach. *The Journal of arthroplasty*. 2014;29(12):2298-304.
35. Yang G, Huang W, Xie W, Liu Z, Zheng M, Hu Y, et al. Patellar non-eversion in primary TKA reduces the complication rate. *Knee Surgery, Sports Traumatology, Arthroscopy*. 2016;24(3):921-30.
36. Zamora R, Wright C, Short A, Seligson D. Comparison between suprapatellar and parapatellar approaches for intramedullary nailing of the tibia. *Cadaveric study*. *Injury*. 2016;47(10):2087-90.
37. Bakhsh WR, Cherney SM, McAndrew CM, Ricci WM, Gardner MJ. Surgical approaches to intramedullary nailing of the tibia: Comparative analysis of knee pain and functional outcomes. *Injury*. 2016;47(4):958-61.
38. Wang C, Chen E, Ye C, Pan Z. Suprapatellar versus infrapatellar approach for tibia intramedullary nailing: a meta-analysis. *International Journal of Surgery*. 2018;51:133-9.
39. Kerkhoffs GM, Rademakers MV, Altena M, Marti RK. Combined intra-articular and varus opening wedge osteotomy for lateral depression and valgus malunion of the proximal part of the tibia: surgical technique. *JBJS*. 2009;91(Supplement\_2\_Part\_1):101-15.
40. Pires RES, Giordano V, Wajnsztein A, Junior EOS, Pesantez R, Lee MA, et al. Complications and outcomes of the transfibular approach for posterolateral fractures of the tibial plateau. *Injury*. 2016;47(10):2320-5.
41. Zhao G, He Q, Duan H, Ma J. Treatment of posterolateral tibial plateau fractures through fibular osteotomy approach. *Acta Orthopædica Belgica*. 2019;85:114-21.



42. Frosch K-H, Balcarek P, Walde T, Stürmer KM. A new posterolateral approach without fibula osteotomy for the treatment of tibial plateau fractures. *Journal of orthopaedic trauma*. 2010;24(8):515-20.
43. van Egmond N, Hannink G, Janssen D, Vrancken AC, Verdonschot N, van Kampen A. Relaxation of the MCL after an open wedge high tibial osteotomy results in decreasing contact pressures of the knee over time. *JOINT PRESERVATION OF UNICOMPARTMENTAL KNEE OSTEOARTHRITIS*. 2018:45.
44. Lobenhoffer P, Gerich T, Bertram T, Lattermann C, Pohlemann T, Tscheme H. Particular posteromedial and posterolateral approaches for the treatment of tibial head fractures. *Der Unfallchirurg*. 1997;100(12):957-67.
45. Faucett SC, Gannon J, Chahla J, Ferrari MB, LaPrade RF. Posterior Surgical Approach to the Knee. *Arthroscopy techniques*. 2017;6(2):e391-e5.
46. Fakler JK, Ryzewicz M, Hartshorn C, Morgan SJ, Stahel PF, Smith WR. Optimizing the management of Moore type I postero-medial split fracture dislocations of the tibial head: description of the Lobenhoffer approach. *Journal of orthopaedic trauma*. 2007;21(5):330-6.
47. Sirisreetreerux N, Shafiq B, Osgood GM, Hasenboehler EA. Medial knee approach: an anatomical study of minimally invasive plate osteosynthesis in medial femoral condylar fracture. *Journal of orthopaedic trauma*. 2016;30(11):e357-e61.
48. Kim S-J, Choi C-H, Kim H-S. Arthroscopic posterior cruciate ligament tibial inlay reconstruction. *Arthroscopy: The Journal of Arthroscopic & Related Surgery*. 2004;20:149-54.
49. Yin Z, Yang W, Gu Y, Gu Q, Xu C, Yang L, et al. A Modified Direct Posterior Midline Approach for the Treatment of Posterior Column Tibial Plateau Fractures. *The Journal of Knee Surgery*. 2019.
50. Alpert JM, McCarty LP, Bach BR. The Direct Posterior Approach to the Knee—Surgical and Anatomic Approach. *The journal of knee surgery*. 2008;21(01):44-9.
51. Gomes JLE, Leie MA, de Freitas Soares A, Ferrari MB, Sánchez G. Posterior capsulotomy of the knee: Treatment of minimal knee extension deficit. *Arthroscopy techniques*. 2017;6(5):e1535-e9.
52. Richter D, Wascher DC, Schenck RC. A novel posteromedial approach for tibial inlay PCL reconstruction in KDIIIM injuries: avoiding prone patient positioning. *Clinical Orthopaedics and Related Research®*. 2014;472(9):2680-90.



# Dolor anterior de rodilla y síndrome de disfunción patelofemoral

Dr. Nicolás Gaggero Goldzveig

ORCID: 0000-0003-4351-3802

## Introducción

Es imposible hablar de disfunción patelofemoral sin hacer hincapié en el dolor anterior de rodilla. Sin duda es el síntoma cardinal que engloba esta patología, que puede abarcar rodillas sin cambios degenerativos hasta estados avanzados de artrosis dependiendo del tiempo de evolución. El dolor anterior de rodilla representa todo un desafío para el traumatólogo general y subespecialista. Es una de las causas más frecuentes de consulta ambulatoria, estimándose que hasta un 25% de las consultas en las clínicas de medicina deportiva son por dolor anterior de rodilla.

El dolor anterior sin alteraciones significativas del cartílago patelofemoral es más frecuente en mujeres jóvenes y atletas y puede generar importantes limitaciones si no es bien tratada. Por otra parte, sobre los 50 años la causa más frecuente de dolor anterior es la artrosis patelofemoral.

La articulación patelofemoral mantiene un delicado equilibrio en su funcionamiento diario para evitar la sobrecarga. En extensión, no hay contacto entre la patela y el fémur, la patela inicia su deslizamiento sobre el surco troclear entre los 20 a 30° de flexión, siendo los 90° de flexión el punto de mayor contacto. Esta disposición anatómica permite que la patela mantenga una posición central, estable y biomecánicamente adecuada para optimizar el funcionamiento del aparato extensor, distribuyendo de manera equilibrada las cargas en las superficies articulares y las partes blandas adyacentes. Desde este punto de vista una de las primeras causas mecánicas que comprenden este síndrome de disfunción patelofemoral, son las asociadas con las displasias trocleares o patelares, esto puede generar mal alineamiento patelar por un *mismatch* anatómico y llevar finalmente a daño por sobrecarga articular como veremos más adelante. Sin embargo, es de amplio conocimiento que la estabilidad patelofemoral, así como la de cualquier articulación no depende únicamente de la estabilidad ósea. Otros puntos de fallo pueden ser desbalances en los estabilizadores dinámicos de la patela como el cuádriceps femoral o incluso a nivel de los retináculos, lo que generaría una alteración en la distribución de las cargas, alteraciones en el recorrido patelar, lo que se verá reflejado clínicamente, producto del daño articular.

Inicialmente todos los problemas relacionados se atribuían exclusivamente a cambios estructurales como la condromalacia o las alteraciones en el ángulo Q y del tracking patelar. En numerosas ocasiones la condromalacia fue la culpable por excelencia del dolor anterior de rodilla, pese a que sabemos que el daño del cartílago articular no es una causa de dolor per se, por ser un tejido aneural. Esto se veía reflejado en los malos resultados de procedimientos sobre indicados como las retinaculotomías laterales o las condroplastías extensas.

En ocasiones, estas podían traer síntomas peores que los iniciales, además de altas tasas de recurrencia y cronicidad, que podían alcanzar hasta un 70-90%. Por esto mismo, distintos autores desde principios del siglo XXI intentaron dilucidar la causa real de la disfunción patelofemoral y el dolor anterior de rodilla.

Desde entonces, se le ha atribuido un rol protagónico a los tejidos blandos circundantes a la rodilla. Numerosos estudios han demostrado que estos coexisten bajo una delicada homeostasis mecánica y química que se puede ver alterada ante la sobredemanda de la articulación, lo que finalmente se llegaría a conocer "*The soft tissue envelope theory*" (teoría del envoltorio de partes blandas). Bajo esta premisa, sabemos que el dolor puede provenir de distintos mecanismos más allá de las causas mecánicas evidentes que conocíamos. Por ejemplo, sabemos qué, si bien el daño del cartílago articular no debiese producir dolor, se ha visto que la inflamación del tejido sinovial circundante puede ser el origen del dolor. Por otra parte, estudios histopatológicos han encontrado fibrosis, desmielinización y neuromas tisulares en el retináculo lateral que no son visibles bajo técnicas de diagnóstico imagenológico convencional. Otras fuentes potenciales de dolor que se han identificado son el retináculo medial y la grasa de Hoffa (infrapatelar). Incluso, estudios clínicos in vivo, bajo visualización artroscópica y estimulación directa, han dejado en evidencia que todas las estructuras mencionadas, reproducen consistentemente el dolor anterior de rodilla confirmando que la disfunción está lejos de ser solo de etiología mecánica. De esta misma manera se ha visto que el aumento de presión intraarticular también puede generar los mismos síntomas. Finalmente, en pacientes mayores o con inestabilidades severas, es posible tener cambios degenerativos más complejos, compromiso del hueso subcondral y artrosis que serían sin duda, la principal causa de los síntomas.

Basados en la evidencia actual, se sabe que el dolor es de causa multifactorial y estos se pueden dividir según su origen fisiopatológico, tabla 1, en mecánicos, químicos (por alteración de la homeostasis celular), neuropáticos y referidos.

<b>Tabla 1</b>	
Mecánicas	Traumatismos Hiperpresión intraarticular ( alteración de las cargas) Lesiones osteocondrales Sobrecarga de estabilizadores estáticos y dinámicos Plicas sintomáticas Cuerpos libres intraarticulares
Inflamatorias	Sinovitis Inflamación de la grasa peripatelar Artrosis
Otras	Microneuromas tisulares Sensibilización central Dolor referido

*Tabla 1. Causas de dolor patelofemoral. Elaboración propia.*

Es fundamental lograr comprender de manera acabada los distintos componentes que pueden estar contribuyendo a la génesis del dolor en cada uno de nuestros pacientes para poder ofrecerles la mejor alternativa de tratamiento, evitar hacer más daño del necesario y obtener buenos resultados. A continuación, revisaremos de manera más detallada los distintos aspectos claves a conocer en el enfrentamiento del dolor anterior de rodilla, la disfunción patelofemoral y la artrosis.

### **Rol de los estabilizadores en la DPF, el dolor anterior de rodilla y la artrosis patelofemoral**

Como fue mencionado anteriormente, en extensión la articulación patelofemoral no está en contacto, por lo que la carga articular es nula y no tiene relevancia salvo en casos de alteraciones en la altura patelar (Patella alta/baja) La articulación patelofemoral se ve sometida a cargas importantes después de los 20-30° de flexión, es en este rango donde toma relevancia la acción de los estabilizadores tanto estáticos y dinámicos para el buen funcionamiento de la articulación.

Desde un punto de vista mecánico, esta articulación se comporta como una polea. Por una parte, el punto de apoyo corresponde al contacto entre la patela y la tróclea, mientras que la musculatura cuadricepsital, los retináculos, ligamento patelofemoral y el tendón patelar generan los vectores de fuerza a transmitir y que permiten mantener la articulación patelofemoral estable. Distintos estudios anatómicos y biomecánicos han evaluado el compartimiento de la articulación patelofemoral durante la flexo-extensión de la rodilla haciendo énfasis en la estabilidad. En general, estos han demostrado que el surco troclear se hace significativamente más profundo entre los 20° y 30° de flexión, pero después de esto la profundidad de mantiene estable, el mismo fenómeno se describe para el ángulo de la faceta medial. Sin embargo, el ángulo de la faceta lateral incrementa de manera casi lineal mientras avanza la flexión de rodilla, por lo que se requiere una fuerza mayor para lograr una traslación lateral significativa. Sin embargo, en condiciones patológicas como un alineamiento en valgo de la extremidad o un aumento de la torsión interna del fémur los vectores de fuerza que actúan sobre la articulación se incrementan, lo que puede ser compensado hasta cierto punto por la morfología del surco, sin embargo, esto no ocurrirá en caso de displasia troclear. El aumento de los vectores que lateralizan la patela - valgo, aumento torsión interna o displasia troclear- tiene implicancias fundamentales en la estabilidad de la patela y en la sobrecarga de partes blandas alrededor de la articulación patelofemoral. Esto último genera inflamación, dolor y cambios estructurales a nivel histológico de los retináculos y ligamentos, siendo foco de estudio en los últimos 20 años, buscando entender el dolor anterior de rodilla. La cronicidad de esta inflamación genera cambios a tejido fibroso, lo que exacerba el incremento de tensión de estas estructuras y el desbalance de la distribución de la carga articular, generando zonas de hiperpresión, lo que se traduce en dolor y que lleva finalmente a daño condral. Esto muestra de manera clara que la causa del dolor anterior de rodilla suele ser multifactorial y por eso es tan difícil de manejar.

La retinaculotomía es un procedimiento descrito para el tratamiento de la hiperpresión patelar muy usado en décadas pasadas, sin embargo, los resultados, eran pobres e impredecibles, probablemente por la sobre indicación del procedimiento y mal selección de los pacientes. Como sabemos actualmente, la hiperpresión patelar y las causas mecánicas no son exclusivamente el origen del dolor, sino que también se debe considerar todos los otros cambios en las partes blandas alrededor de la articulación patelofemoral y que explican los resultados obtenidos en la retinaculotomía lateral.

Es más, este procedimiento puede generar una pérdida de la estabilidad, especialmente en los primeros 30° de flexión donde la estabilidad está dada exclusivamente por las estructuras ligamentarias, dado que no existe estabilidad ósea.

En suma, debemos señalar que las alteraciones patelofemorales se originan ante cualquier factor que altere la cinética de este compartimiento de la rodilla, desde factores intrínsecos como la displasia troclear o factores extrínsecos como un valgo de la extremidad, un aumento de torsión femoral o desbalance del control neuromuscular. Todo esto puede cambiar los vectores resultantes a nivel de la articulación patelofemoral y generar los cambios histopatológicos descritos tanto en el tejido periarticular como en el tejido condral. Por lo mismo resulta fundamental que la elección del tratamiento en un paciente determinado o futuras propuestas de tratamiento tenga en consideración todos estos puntos críticos, evaluando los aspectos que están deficientes y valorando el escenario como una entidad multifactorial; asimismo, se debe dar importancia al manejo del dolor que se genera por el desbalance homeostático de las partes blandas evitando dañar los distintos componentes que proveen la estabilidad.

### Enfrentamiento Clínico

Cuando un paciente llega a la consulta tenemos tres escenarios posibles. Por una parte el paciente joven, deportista, que realiza actividades de alto impacto, repetitivas, que producen un incremento constante en la carga de la articulación patelofemoral y los tejidos blandos circundantes. El segundo tipo de paciente es el portador de una inestabilidad patelar, con luxaciones o subluxaciones a repetición que generan cambios precoces en la anatomía articular y finalmente el paciente mayor, con una artrosis establecida patelofemoral ya sea aislada, o como parte de una artrosis multicompartimental.

En cualquiera de los 3 casos es fundamental realizar una acabada anamnesis poniendo énfasis en algunos puntos claves que discutiremos a continuación. Lo primero es tener en cuenta que rara vez el paciente describe un evento gatillante inicial (exceptuando las causas traumáticas). Habitualmente, la historia se caracteriza por dolor intermitente, ocasional, luego de actividades de larga duración. En algunas oportunidades, no solo es dolor anterior de rodilla si no que muchas veces puede referir que las molestias son en relación, a la musculatura cuadriceps y otras partes blandas. Esto se resume de manera muy adecuada por la teoría llamada "*envelope of function*", que habla de cómo responde la articulación patelofemoral en conjunto con los tejidos blandos y la musculatura estabilizadora ante la carga constante, tanto en intensidad como en frecuencia. Además, basado en la resistencia de los distintos componentes, se establece un límite suprafisiológico de actividad que sería el punto en el cual la articulación no es capaz de mantener una adecuada homeostasis de las partes blandas, generando finalmente dolor. Incluso, si se sobrepasa este límite supra fisiológico podemos alcanzar la zona de fallo donde pueden iniciar los cambios estructurales (daño del cartílago articular, fracturas subcondrales, etc) . Mediante este concepto se puede establecer ciertas equivalencias de actividad. Por ejemplo, las fuerzas resultantes de un salto de 2 metros de altura por una vez podría ser equivalentes a dos horas de trote o 10 horas de caminata. Otra implicancia de esto es que previo a alcanzar la zona de carga supra fisiológica, los estabilizadores tanto estáticos como dinámicos van a alcanzar un punto de fatiga pudiendo producir dolor o molestias como dijimos previamente. Teniendo esto en cuenta debemos ser capaces de detallar precisamente el tipo de actividad y la frecuencia con la que el paciente realiza sus actividades, para determinar cuáles son las que llevan a sobrecargar la articulación patelofemoral.

Otro punto a determinar, es el estado físico del paciente, junto a esto debemos obtener un acabado registro de lesiones previas en las extremidades inferiores, nivel de actividad deportiva y acondicionamiento físico además de cualquier otro hecho que pueda afectar de una u otra forma el trofismo muscular. Esto principalmente para determinar si existe algún déficit muscular que esté afectando al balance de la articulación patelofemoral disminuyendo el umbral de carga que tolera la articulación antes de alcanzar el punto de actividad supra fisiológica descrito previamente. Esto no solo ayuda a definir la causa sino que probablemente nos entregará una de las claves fundamentales para el tratamiento.

Cuando el dolor se produce con actividades de baja carga, y rápidamente después del inicio de la actividad es importante definir si este se reproduce constantemente en la misma localización. Esto podría reflejar que el dolor proviene de una lesión osteocondral y no de un desbalance de los estabilizadores (pese a que esa lesión puede ser producto de esto último). Un claro ejemplo son las lesiones condrales del polo inferior que se hacen sintomática cuando la patela hace contacto con la tróclea alrededor de los 30° de flexión, pero una vez pasado este punto, cesa el dolor. Esto no solo nos va a orientar al diagnóstico, sino que también a cómo realizar una rehabilitación adecuada sin producir más daño en la zona de la lesión.

Algunos de los síntomas o situaciones que generan dolor que son más recurrentes dentro del relato de los pacientes son subir escaleras, ponerse en cuclillas y dolor durante posiciones de flexión prolongada como permanecer sentado por mucho tiempo. Sin embargo, distintos estudios han reportado un amplio rango de sensibilidad, especificidad y razón de verosimilitud por lo que estadísticamente no se ha demostrado ser del todo certeros para realizar el diagnóstico.

## Examen Físico

Para realizar un buen examen físico es necesario buscar detalladamente las causas que pueden contribuir a la génesis del dolor. Lo primero es realizar una adecuada inspección de las extremidades inferiores estando el paciente de pie, lo que nos permitirá observar el alineamiento en el plano coronal de la extremidad. Junto a esto se pueden realizar evaluaciones dinámicas de la alineación al pedir al paciente que realice una flexión de la rodilla de manera monopodal para objetivar si existe un valgo exagerado o rotación interna excesiva de la extremidad. Además de eso debemos evaluar de manera dinámica la marcha y si existe algún grado de claudicación o alteraciones de la posición del pie y la cadera durante esta. Simultáneamente se debe evaluar el estado nutricional del paciente sabiendo que la carga a la que se ve sometida la rodilla es 4 veces la del peso corporal llegando a ser hasta 6 veces mayor caminando en pendientes descendientes. Idealmente se debe evaluar el trofismo del cuádriceps y objetivar midiendo su perímetro a la misma altura en cada consulta que tengamos con el paciente. Luego podemos pasar al examen en decúbito. Acá además de un examen completo general de la rodilla debemos determinar el grado de movilidad patelar e identificar si se genera algún crépito durante la excursión de la patela. Con esto podemos encontrar un amplio espectro desde pacientes hiperlaxos a pacientes con artrosis y movilidad patelar reducida. Además, debemos evaluar las clásicas pruebas de inestabilidad y aprehensión patelofemoral. Otro de los puntos claves a definir en el examen físico es la palpación de estructuras específicas. Para definir de donde proviene específicamente el dolor realizando un cuidadoso recorrido por las facetas, palpar los retináculos y trayectos ligamentarios y finalmente otras fuentes de dolor como la inserción de la pes anserina, tendón patelar entre otras. Tabla 2

**Tabla 2**

Pes Anserina
Tendón patelar
Ramas del nervio safeno
Bursa prepatelar
Dolor referido de cadera
Banda iliotibial
Cóndilos femorales y tibiales (osteonecrosis)

*Tabla 2. Potenciales zonas de dolor alrededor de la rodilla.*

## Diagnóstico

La radiografía es el estudio básico e inicial, la proyección lateral permite hacer el diagnóstico de artrosis PF y de displasia troclear. El alineamiento es otra característica que debemos evaluar, la proyección axial nos permite evaluar la posición de la rótula en la tróclea femoral (subluxación y la inclinación patelar), obtener radiografías comparativas es de suma utilidad, muchas veces para el paciente saber que su rodilla asintomática, muchas veces se encuentra en peores condiciones que su rodilla sintomática, los ayuda a entender que el grado de degeneración articular no tiene directa relación con la sintomatología.

Los hallazgos clásicos son la remodelación del hueso subcondral, disminución del espacio articular y los osteofitos.

El TAC nos permite evaluar con mayor precisión la alineación tanto en extensión como en flexión, con y sin contracción activa del cuádriceps.

Finalmente, la RM permite evaluar el daño del cartílago articular en detalle, incluso en etapas iniciales además de lesiones del hueso subcondral.

## Tratamiento

El enfoque clínico del paciente que presenta dolor anterior de rodilla está determinado por la evaluación que realicemos de sus condiciones habituales y sus patologías traumatológicas concomitantes. No es lo mismo evaluar a un paciente joven, deportista, que presenta dolor tras un entrenamiento exhaustivo, a evaluar a un paciente cerca de los 40 años, con artrosis incipiente, que jamás ha realizado actividades deportivas y que sus dolencias vienen claramente dadas por un desbalance muscular. Probablemente la condición que más va a traducirse en un cambio en el enfoque terapéutico guarda relación con el daño articular y el nivel de actividad del paciente. Cuando nos enfrentamos a un paciente que no presenta cambios degenerativos, el enfoque probablemente irá en relación al manejo kinésico, donde la reeducación de la musculatura extrínseca de la rodilla y todo lo que contribuye a una marcha adecuada, son primordiales. El manejo quirúrgico de estos pacientes está indicado cuando los síntomas no responden al tratamiento conservador, o en su defecto, estos requieren de un rápido reintegro deportivo.



En estos casos, la artroscopia probablemente es una herramienta fundamental y los procedimientos mínimamente invasivos y poco agresivos como las sinovectomías y la identificación y manejo de lesiones concomitantes significarán una alternativa beneficiosa para nuestros pacientes.

Por su contraparte, el paciente que presenta cambios degenerativos, requerirá de procedimientos más invasivos y complejos que a la vez sean predecibles según lo descrito en la literatura actual. A continuación, presentamos de manera individuales las alternativas de tratamiento más utilizadas en el manejo del dolor anterior de rodilla dependiendo de la condición del paciente.

### **Paciente sin artrosis**

Cuando nos vemos enfrentados a un paciente sin artrosis y dolor anterior de rodilla, tenemos 2 posibles focos en los cuales podemos intervenir. Estos habitualmente pueden presentarse en conjunto y contribuir a la génesis del dolor mediante los mecanismos que explicamos previamente.

Por una parte, tenemos la disfunción de los estabilizadores dinámicos, también llamadas disfunciones musculares, que pueden ser secundarias a debilidad del cuádriceps femoral o el vasto medial oblicuo (VMO), alteraciones en el balance muscular y el tiempo de activación entre el VMO y el vasto lateral o, por alteraciones en la flexibilidad de los distintos grupos musculares a nivel del muslo. De manera complementaria, tenemos el mal alineamiento patelofemoral que puede ser por alteraciones de la alineación articular a nivel local o, por alteraciones del eje en algún otro punto de la extremidad inferior. Si estas alteraciones se presentan en pacientes con rodillas sin cambios degenerativos de importancia hay que considerar realizar un manejo de manera escalonado pero estricto, tratando de hacer que el paciente respete los tiempos de recuperación y se apegue adecuadamente al plan terapéutico para evitar recurrencias. Dentro de las opciones de tratamiento existen distintas modalidades de kinesioterapia y algunas herramientas de apoyo como los taping, el manejo del dolor con fármacos y cambios en estilo de vida como el control del peso y la modificación de algunas actividades si es posible. Esto debiese ser suficiente para el manejo de la mayoría de los pacientes con síndrome de dolor patelofemoral. Si el paciente persiste sintomático después de un tiempo razonable, de entre 3 a 6 meses, y haber llevado a cabo el tratamiento según lo estipulado, podemos ofrecer alternativas más agresivas de manera quirúrgica teniendo la precaución de entender cómo los distintos procedimientos pueden contribuir a mejorar (o empeorar) el dolor.

### **Tratamiento farmacológico**

Como sabemos, el dolor patelofemoral puede provenir de distintos procesos inflamatorios ya sea por el compromiso de la grasa retropatelar, el dolor neuropático por los microneuromas tisulares y retinaculares o por la hiperpresión articular. Por otra parte, sabemos que el daño subcondral si puede producir dolor y que el daño del cartílago articular leve puede alterar la disipación de la carga generando hiperpresión, lo que si genera dolor. Teóricamente todo esto podría ser abordado desde un punto de vista farmacológico ya sea disminuyendo los procesos inflamatorios, modulando el dolor neuropático o inhibiendo la degradación cartilaginosa pero no existe evidencia de alta calidad que respalde esta conducta.

Habitualmente el tratamiento inicial lo extrapolamos de la evidencia disponible en las guías de manejo del dolor en artrosis y otros cuadros inflamatorios de la rodilla. Cuando estamos frente a un episodio de inicio reciente, o exacerbación de los síntomas, el uso de antiinflamatorios no esteroideos orales (AINEs) por periodos cortos de 7 a 14 días, nos parece un buen enfrentamiento inicial.

Esto inicialmente para que el paciente logre tolerar los ejercicios terapéuticos a realizar con el kinesiólogo. Su uso ha demostrado aliviar los síntomas a corto plazo, pero no produce mejoría del dolor a los 3 meses. Recientemente ha surgido cierta evidencia en relación al uso de AINEs tópicos para el manejo de la artrosis, por ende se podría probar su uso como coadyuvante al tratamiento vía oral, o bien en caso de pacientes que tengan contraindicación de estos vía oral. Otras modalidades de analgesia como opioides o corticoides orales no se sustentan en evidencia y nos parece que es poco probable que se requiera de su uso.

En relación, a las infiltraciones intraarticulares, se ha descrito el uso de corticoides, glicosaminoglicanos y ácido hialurónico. No existe evidencia de calidad que respalde su uso en el síndrome de dolor patelofemoral y no lo utilizamos de rutina. Sin embargo, dada la evidencia en relación, a pacientes con artrosis y otras patologías, nos parece que se podrían utilizar en casos seleccionados si no tenemos la opción de acceder a un manejo más agresivo en el corto plazo, teniendo precaución en no utilizar lidocaína intraarticular, en altas dosis, "por ser condrotóxica.

El uso de pregabalina, duloxetina, amitriptilina y otros fármacos que actúan como neuromoduladores del dolor, no ha sido estudiado en la literatura. Si bien no conocemos su eficacia en el manejo de este síndrome, nos parece que podrían ser de utilidad como coadyuvantes en pacientes que presentan dolor crónico por los cambios neuropáticos descritos previamente y por el componente de sensibilización central en casos de dolor de larga data. Sería interesante contar con estudios que puedan evaluar su efectividad en el futuro.

### **Kinesioterapia y apoyo ortésico**

Uno de los pilares fundamentales en el manejo del DPF en pacientes sin evidencia de artrosis es la actividad física y los ejercicios dirigidos a mejorar las alteraciones en los estabilizadores dinámicos periarticulares. Una vez que el paciente ha mejorado del dolor en el cuadro agudo, ayudado por el tratamiento farmacológico, podemos iniciar el entrenamiento kinésico. Existe un gran número de estudios en relación a las distintas modalidades de rehabilitación que se pueden emplear. Generalmente el foco está puesto en fortalecer de manera isométrica la musculatura cuadriceps y los rotadores externos de cadera y la estabilización lumbopélvica. Esto contribuiría a mejorar el *tracking* patelar y además, contribuir a una mejor posición rotacional de la extremidad inferior que favorezca la excursión patelar armónica en el surco troclear, junto con disminuir la tensión a nivel del retináculo lateral y los tejidos blandos adyacentes. En el caso de pacientes que presenten un bajo nivel de movilidad (contracturas, elongación disminuida, etc) la terapia física se debe complementar con una adecuada rutina de elongación.

En relación al desbalance en la temporalidad de activación entre el vasto medial oblicuo y el vasto lateral, no es posible aislar la contracción dirigida de cada uno de ellos, sin embargo, es esperable que con un adecuado entrenamiento muscular, esta disfunción se solucione.

Los diversos estudios que evalúan el rendimiento de la kinesioterapia en el manejo del dolor patelofemoral en sus distintas modalidades muestran resultados controversiales. Cuando se evalúan distintas modalidades de trabajo específico como fortalecimiento de musculatura alrededor de la rodilla, de la cadera o incluso actividad física libre, la mejoría sintomática a corto y

mediano plazo es comparable, aun cuando en los grupos de trabajo con entrenamientos específicos, el incremento de fuerza es mayor que en los pacientes que realizan ejercicio libre. Esto probablemente implica que la mejoría del dolor con el ejercicio se relaciona en gran parte con diversos mecanismos de sensibilización central del dolor y no necesariamente con una mejoría en el balance muscular.

Por otra parte, el uso de órtesis, vendajes, tapings y otras modalidades de ayuda para el manejo del síndrome de dolor patelofemoral también ha sido ampliamente estudiado y diversas revisiones sistemáticas. La mayoría de la evidencia existente es de baja calidad, pero está en general muestra que el uso de órtesis no contribuye a una mejoría persistente de los síntomas en el corto y mediano plazo.

### **Tratamiento quirúrgico**

Aunque la gran mayoría de los pacientes no llegará a una intervención quirúrgica, algunos sí lo harán. No considere un fracaso del tratamiento, sino que como la herramienta necesaria para restaurar la homeostasis articular. Existen diversos escenarios a los cuales nos veremos enfrentados, el primero de ellos es aquel en el cual la altura de la patela está alterada, cuando el índice CD es  $<0.8$  hablamos de patela baja; el segundo de ellos es cuando el paciente presenta un mal alineamiento PF con SIT-TAT  $> 20$  mm; el tercer escenario posible es aquel paciente que no presenta alteraciones de altura o mal alineamiento patelar, pero presenta alguna lesión que altera la homeostasis articular, como por ejemplo, una lesión condral inestable o sinovitis persistente.

### **Artroscopía**

En pacientes que persisten con dolor, a pesar de un tratamiento conservador bien llevado, cuya etiología puede explicarse por los hallazgos en la RM de una lesión condral inestable, un cuerpo libre intrarticular, sinovitis persistente o la presencia de una plica sintomática; la artroscopia es una herramienta útil para resolver este problema y lograr la mejoría del paciente.

En pacientes cuya única alteración es el tilt patelar y en los cuales falló el tratamiento conservador, se debe considerar realizar algún procedimiento sobre el retináculo lateral, dependiendo de las preferencias del cirujano estas pueden ser la retinaculotomía lateral o el alargamiento de éste.

### **Patela Baja**

Representa la posición distal de la patela en relación con la tróclea, su real importancia radica en la alteración biomecánica causada por la posición anormal de la patela, que incrementa la carga a nivel de la PF. En la gran mayoría de los casos la patela baja es una condición adquirida ya sea de manera post traumática o iatrogénica (secundario a cirugía, sobre todo las transferencias de TT), la insuficiencia cuadrípital y de forma excepcional puede ser a causa de una patología inflamatoria.

Esta condición suele ser sintomática, la rigidez y el dolor anterior de rodilla son las molestias más frecuentes de los pacientes. Puede existir artrosis PF asociada. El diagnóstico se confirma en la proyección lateral de la radiografía de rodilla. En una proyección axial de 30 grados, la patela presenta un patrón característico: superpuesta en el surco troclear, sin espacio articular.

Comparado con la proyección "sunrise" del lado sano, la rodilla afectada presentará un patrón de "puesta de sol".

Se puede intentar el manejo conservador, pero es poco probable que la altura patelar cambie una vez hecho el diagnóstico. El tratamiento más adecuado suele ser quirúrgico. La técnica variará dependiendo de la causa de la enfermedad. Cuando el origen se sitúa en la tuberosidad tibial, una transferencia proximal será necesaria para la corrección.

Cuando el origen se sitúa en el cuádriceps, y especialmente cuando el tendón patelar este retraído, el procedimiento de elección es un alargamiento del tendón patelar. El objetivo es lograr un índice de Caton-Deschamps cercano a 1 en el post operatorio.

### **Osteotomía de ascenso de la TAT**

Tras un abordaje anteromedial, se lleva a cabo la disección del tendón patelar y se realiza la retinaculotomía peripatelar. Una artrotomía permite la artrolisis de la rodilla y permite verificar el espacio intraarticular (también se puede realizar de manera artroscópica). Se desinserta la TT con un osteotomo y se transfiere a proximal. Acto seguido se realiza la osteosíntesis con 2 tornillos. El tornillo distal mantiene la altura patelar y el segundo tornillo permite la corrección mediolateral dependiendo de la relación entre el surco y la tuberosidad medida de manera preoperatoria. Finalmente se cierra el retináculo medial y se deja abierto el lateral. Los cuidados post operatorios incluyen protección en 45 grados de flexión y descarga de la extremidad por 3 semanas. Se permite el retiro de la inmovilización para realizar ejercicios de rango articular. El objetivo de estos ejercicios es mantener la tensión del tendón y una buena movilidad de la rodilla.

### **Alargamiento del tendón patelar**

Se realiza un abordaje anteromedial desde la parte superomedial del tendón patelar hasta el borde de la TT, seguido de una disección extensa de ambos lados del tendón patelar. La artrotomía permite la inspección articular y del cartílago patelar. Las adherencias en el receso suprapatelar deben ser cortadas. Posteriormente se lleva a cabo el alargamiento mediante una Z-plastía del tendón. La porción lateral debe permanecer anclada a la tibia y la medial a la patela. La patela debería ascender de manera natural con el deslizamiento entre ambos cabos del tendón. Los bordes deben suturarse con PDS o con tendón del semitendinoso. Se deja abierto el retináculo lateral y se cierra el retináculo medial. La inmovilización debe ser en flexión a más de 40 grados de flexión y el rango de movilidad articular se permite una vez que el paciente no presente dolor. A los 45 días se puede progresar a una flexión mayor a 90° y retirar la inmovilización.

### **Osteotomía de anteromedialización de la TAT**

En pacientes sintomáticos, que no responden al tratamiento conservador con SIT-TAT alterado, condromalacia de la faceta lateral, el tratamiento indicado es la osteotomía de anteromedialización de la TAT. Con ella logramos corregir el alineamiento, cambiar las cargas sobre el cartílago patelar, aliviando los síntomas producidos por la hiperpresión lateral.

La osteotomía de Fulkerson está indicada cuando existen lesiones condrales en la faceta lateral y distales, con esto las cargas se transfieren a la faceta medial y proximales. Está contraindicada en pacientes que presenten lesiones condrales mediales, proximales o condromalacia difusa y en pacientes con SIT-TAT normal, debido al riesgo de medialización y de subluxación medial.

Es por eso que en pacientes en los cuales esté considerando la realización de esta osteotomía debe solicitarse una RM previa.

### **Paciente con artrosis y manejo conservador**

No existen guías de manejo de tratamiento, específicas de la artrosis patelofemoral, sin embargo, es posible extrapolar las guías de manejo de los pacientes con artrosis tricompartmental.

El paciente debe ser evaluado de manera global, el tratamiento no se guiarse sólo por la severidad radiográfica de la artrosis; las características del dolor, las limitaciones en la vida diaria, las expectativas con relación al problema, los objetivos a futuro del paciente (alta versus baja demanda funcional) son mucho más importantes a la hora de tomar decisiones.

El manejo conservador es la primera opción de tratamiento de la artrosis PF, la educación del paciente es esencial. Que el paciente esté al tanto de etiología, el pronóstico y las alternativas de tratamiento que existen es crucial para un tratamiento exitoso.

El manejo se lleva a cabo de forma escalonada, comenzando con las intervenciones no farmacológicas, las cuales incluyen modificaciones en el estilo de vida del paciente. Estas recomendaciones incluyen el control del peso, ejercicios de fortalecimiento muscular, rangos de movilidad activa y ejercicio aeróbico. El fortalecimiento debe ser enfocado no solo en el cuádriceps y la musculatura de la cadera, sino que además lograr una adecuada estabilización de la zona lumbopélvica.

El tapping y las órtesis también son opciones, sin embargo, la evidencia actual no es categórica y no existe consenso en cuanto los resultados de estas intervenciones. Existen varios trabajos que comparan un grupo de pacientes tratados con ejercicio, educación, un manual de terapia y taping, y otro grupo que recibió un programa educacional de artrosis de rodilla enfocado en la articulación PF. Los resultados dentro de los primeros 3 meses fueron superiores en el grupo que recibía supervisión, sin embargo los resultados se igualan a las 12 meses, lo cual puede deberse a la mala adherencia inicial del grupo sin supervisión.

Dado que no existe consenso, debemos ser capaces de identificar la motivación del paciente, si requiere de asistencia por un kinesiólogo o si el paciente es capaz de realizar un programa de ejercicios por su cuenta. En nuestra experiencia recomendamos, iniciar el programa de rehabilitación bajo la supervisión de un kinesiólogo y posteriormente espaciar dichas sesiones otorgando mayor independencia al paciente para retornar a actividad deportiva por su cuenta.

Las recomendaciones farmacológicas para la gonartrosis son principalmente antiinflamatorios no esteroideos y tramadol. Hay que tener especial precaución en pacientes con comorbilidades; restringiendo el uso a períodos cortos. Existen diferencias en las guías de manejo en relación al paracetamol y a los corticoides intraarticulares: que están recomendados en algunas como la OARSÍ pero no recomendados por la AAOS. El uso de corticoides intraarticulares o el uso de ácido hialurónico, sigue siendo un tema de debate en pacientes con artrosis PF. Existen múltiples estudios que avalan o desestiman el uso de uno u otro.

### **Pacientes con artrosis patelofemoral y manejo quirúrgico**

Deben considerarse 2 factores fundamentales al planear el tratamiento quirúrgico; la displasia (tróclea o patela) y el mal alineamiento.

El tratamiento no protésico de la artrosis patelofemoral es una buena opción en pacientes sin displasia o mal alineamiento debido a que la alteración anatómica es mínima; lo cual favorece el tracking patelar en el post operatorio. En pacientes sin displasia, pero con mala alineación, los procedimientos de realineamiento patelar son útiles y producen alivio sintomático.

En aquellos pacientes que tienen displasia troclear, la artroplastia es el procedimiento indicado, asociado a procedimientos de realineamiento.

El gran problema que se nos presenta al evaluar las distintas opciones de tratamiento no protésico, es el limitado número de estudios disponible, habitualmente estudios retrospectivos, sin grupo control o series de casos con bajo número de pacientes

### **Retinaculotomía lateral y patelectomía vertical lateral (facetectomía)**

La retinaculotomía lateral es útil para disminuir la carga en la articulación PF, especialmente cuando existe un retináculo tenso. Está indicada en pacientes con inclinación patelar pero sin subluxación. Ha sido demostrado ser efectiva en el alivio de dolor, pero es inferior a otros procedimientos.

La patelectomía vertical lateral también es una opción de tratamiento válida para pacientes en pacientes mayores de 50 años, que desean mantener su nivel de actividad. Solo una parte de la patela faceta lateral (no más de 1.5 cms) puede ser resecada, está indicada en pacientes con APF aislada, con pérdida completa del cartílago, presencia de osteofitos asociado a dolor lateral, tracking patelar normal, y tilt patelar leve. Las principales contraindicaciones son el daño condral de la faceta medial y la hipermovilidad patelar.

Wetzel y Bellemans demostraron que la patelectomía vertical lateral para artrosis patelofemoral aislada tiene resultados satisfactorios en la mitad de los pacientes luego de 10 años de seguimiento. Sus tasas de supervivencia, medido por la tasa de re-operaciones fueron 85% a los 5 años, 67.2% a los 10 años y 46.7% a los 20 años. El mismo procedimiento fue estudiado por López-Franco et al: tras 10 años de cirugía, hasta el 66% no requería una prótesis total de rodilla. Los factores que aumentaban el riesgo de falla eran la presencia de dolor tibiofemoral medial, contractura de rodilla en flexión, y artrosis incipiente de la articulación femorotibial.

La facetectomía lateral disminuye el dolor y mejora la función, retrasando la necesidad de una cirugía de mayor complejidad. Es un procedimiento seguro, de bajo costo, considerado menor del punto de vista quirúrgico, con baja morbilidad y recuperación rápida. No produce alteraciones anatómicas importantes, por lo cual no cierra la puerta a procedimientos y puede ser fácilmente convertida a una ATR. Wetzels and Bellemans reportaron un 36,9% de conversión a ATR y López-Franco reportaron un 30% de conversión a ATR.

### **Osteotomía de adelgazamiento patelar**

En pacientes menores de 65 años, con dolor anterior que no cede al tratamiento conservador, invalidante esta osteotomía puede considerarse en APF aislada con cualquier tipo de lesión condral, con disminución del espacio articular mayor de 50% en la radiografía axial, con un espesor patelar mayor de 20 mm y una distancia SIT-TAT normal. Vaquero y Arriaza, reportaron que adelgazar la patella 7 mm, reduce de forma considerable la presión de la articulación PF. La mejoría sintomática puede ser atribuida a varios factores, incluyendo la disminución de la presión de la articulación PF y la disminución de la presión intraósea.

La osteotomía se realiza con una fresa de alta revolución, realizando un corte paralelo a la cortical anterior de la patela, una vez que el corte se ha terminado, se debe apretar la pinza en el centro de la patela, para colapsar dicha zona y posteriormente deben fijarse los fragmentos con tornillos bioabsorbibles.

Vaquero et al, reportaron sus resultados en 31 pacientes con un seguimiento promedio de 9 años, mejoraron los scores funcionales como los parámetros radiológicos, 30 pacientes dijeron estar satisfechos con su resultados. La progresión radiológica de la artrosis fue enlentecida, sin embargo la progresión de la artrosis femorotibial continuó su progresión en 23 pacientes, 4 de ellos requirieron ATR.

La osteotomía es un procedimiento de baja morbilidad con buenos resultados funcionales, y no cierra la puerta a otros procedimientos quirúrgicos, como la ATR.

### **Osteotomía de la tuberosidad tibial**

Esta técnica fue descrita originalmente por Maquet, en esta se realiza la osteotomía de la tuberosidad anterior de la tibia y se coloca un injerto de cresta iliaca entre la tuberosidad y la tibia, logrando una anteriorización de entre 1.5 y 2 cm. Debido a la alta tasa de no unión, Fulkerson realizó una modificación a la técnica combinando la anteriorización y medialización, realizando una osteotomía oblicua de la tuberosidad, aumentando el área de contacto, logrando descargar el cartílago PF y corrigiendo el mal alineamiento. La anteromedialización a diferencia de la técnica descrita por Maquet, puede corregir el mal alineamiento, lo que se debiese considerar a la hora de optar por uno u otro procedimiento.

La osteotomía de Fulkerson está indicada cuando existen lesiones condrales en la faceta lateral y distales, con esto las cargas se transfieren a la faceta medial y proximales. Está contraindicada en pacientes que presenten lesiones condrales mediales, proximales o condromalacia difusa y en pacientes con SIT-TAT normal, debido al riesgo de medialización y de subluxación medial. Es por eso que en pacientes en los cuales esté considerando la realización de esta osteotomía debe solicitarse una RM previa.

Atkinson et al., trató 50 rodillas que presentaban artrosis de la PF con osteotomías de avance. En su serie, el 77 % de los pacientes tuvo buenos o excelentes resultados en un seguimiento promedio de 81 meses. Carofino y Fulkerson analizaron una cohorte de 19 pacientes sobre los 50 años que fueron sometidos a una osteotomía de Fulkerson con un seguimiento promedio de 77 meses; 63 tuvo buenos o excelentes resultados y solo un 5% tuvo malos resultados. Ellos sugieren que la osteotomía de anteromedialización es un buen procedimiento para pacientes activos mayores que no tienen compromiso de la consolidación ósea (obesidad o tabaco).

### **Artroplastia patelofemoral**

La presencia de displasia PF hace que los procedimientos de realineamiento proximal y distal sean menos efectivos ya que la displasia no se modificará y el desbalance persistirá. En esta situación, la artroplastía total o parcial será la opción de tratamiento adecuada ya que permite restablecer la congruencia articular entre la tróclea y la patela. La distancia TT-TG puede ser minimizada haciendo una pequeña lateralización del componente femoral sin realizar ningún tipo de procedimiento en la TT. Al realizar el reemplazo patelar, es necesario conservar un grosor adecuado, mínimo de 14 a 15 mm.

Utilizar componentes un poco más pequeños permitirán realizar un posicionamiento medio-lateral y distal a proximal ayudando finalmente a la corrección de la alineación.

La ATR es una buena opción en pacientes de edad avanzada con cambios degenerativos confinados a la PF y en pacientes con artrosis PF post traumática.

La artroplastía patelofemoral (APF) es la opción de tratamiento en pacientes jóvenes, preserva stock óseo y no sacrifica una articulación femorotibial en buenas condiciones. La APF está indicada en pacientes con artrosis aislada de la PF, tras falla del tratamiento conservador, en paciente que presentan síntomas significativos que limitan las actividades de la vida diaria y después de la falla de otros procedimientos quirúrgicos. La APF también es una opción en pacientes mayores dado que produce menos trauma.

La causa de falla más común de las APF es la progresión de la artrosis femorotibial, la revisión de una APF a una ATR es posible y no debiese ser compleja, los implantes patelofemorales más nuevos son compatibles con las prótesis totales de rodilla actuales por lo que el cambio de componente patelar no debiese ser necesario.



## Bibliografía

- 1.- Dye SF, Campagna-Pinto D, Dye CC, Shifflett S, Eiman T. Soft-tissue anatomy anterior to the human patella. *J Bone Joint Surg Am* 2003;85:1012-7.
- 2.- Fulkerson JP. A Practical Guide to Understanding and Treating Patellofemoral Pain. *Am J Orthop* 2017;46:101-3.
- 3.- Heintjes E, Berger MY, Bierma-Zeinstra SMA, Bernsen RMD, Verhaar JAN, Koes BW. Pharmacotherapy for patellofemoral pain syndrome. *Cochrane Database Syst Rev* 2004:CD003470.
- 4.- Campbell SA, Valier AR. The Effect of Kinesio Taping on Anterior Knee Pain Consistent With Patellofemoral Pain Syndrome: A Critically Appraised Topic. *J Sport Rehabil* 2016;25:288-93.
- 5.- Ferrari MB, Sanchez G, Chahla J, Moatshe G, LaPrade RF. Arthroscopic Patellar Lateral Facetectomy. *Arthrosc Tech* 2017;6:e357-62.
- 6.- Lenhart RL, Brandon SCE, Smith CR, Novacheck TF, Schwartz MH, Thelen DG. Influence of patellar position on the knee extensor mechanism in normal and crouched walking. *J Biomech* 2017;51:1-7.
- 7.- Brandon SCE, Thelen DG, Smith CR, Novacheck TF, Schwartz MH, Lenhart RL. The coupled effects of crouch gait and patella alta on tibiofemoral and patellofemoral cartilage loading in children. *Gait Posture* 2018;60:181-7.
- 8.- Cui L-H. [Research progress on the etiology and treatment of patellofemoral pain syndrome]. *Zhongguo Gu Shang* 2017;30:680-4.
- 9.- Van Jonbergen H-PW, Poolman RW, van Kampen A. Isolated patellofemoral osteoarthritis. *Acta Orthop* 2010;81:199-205.
- 10.- Saltychev M, Dutton RA, Laimi K, Beaupré GS, Virolainen P, Fredericson M. Effectiveness of conservative treatment for patellofemoral pain syndrome: A systematic review and meta-analysis. *J Rehabil Med* 2018;50:393-401.
- 11.- MacIntyre NJ, Hill NA, Fellows RA, Ellis RE, Wilson DR. Patellofemoral joint kinematics in individuals with and without patellofemoral pain syndrome. *J Bone Joint Surg Am* 2006;88:2596-605.
- 12.- Fagan V, Delahunt E. Patellofemoral pain syndrome: a review on the associated neuromuscular deficits and current treatment options. *Br J Sports Med* 2008;42:789-95.
- 13.- Bessette M, Saluan P. Patellofemoral Pain and Instability in Adolescent Athletes. *Sports Med Arthrosc* 2016;24:144-9.
- 14.- Hott A, Brox JI, Pripp AH, Juel NG, Liavaag S. Patellofemoral pain: One year results of a randomized trial comparing hip exercise, knee exercise, or free activity. *Scand J Med Sci Sports* 2020;30:741-53.
- 15.- Logan CA, Bhashyam AR, Tisosky AJ, Haber DB, Jorgensen A, Roy A, et al. Systematic Review of the Effect of Taping Techniques on Patellofemoral Pain Syndrome. *Sports Health* 2017;9:456-61.
- 16.- Bourne MH, Hazel WA Jr, Scott SG, Sim FH. Anterior knee pain. *Mayo Clin Proc* 1988;63:482-91.
- 17.- Van der Heijden RA, Lankhorst NE, van Linschoten R, Bierma-Zeinstra SMA, van Middelkoop M. Exercise for treating patellofemoral pain syndrome. *Cochrane Database Syst Rev* 2015;1:CD010387.
- 18.- Dutton RA, Khadavi MJ, Fredericson M. Patellofemoral Pain. *Phys Med Rehabil Clin N Am* 2016;27:31-52.
- 19.- Santos TRT, Oliveira BA, Ocarino JM, Holt KG, Fonseca ST. Effectiveness of hip muscle strengthening in patellofemoral pain syndrome patients: a systematic review. *Braz J Phys Ther* 2015;19:167-76.
- 20.- Rothermich MA, Glaviano NR, Li J, Hart JM. Patellofemoral pain: epidemiology, pathophysiology, and treatment options. *Clin Sports Med* 2015;34:313-27.
- 21.- Patellofemoral Pain: Using the Evidence to Guide Physical Therapist Practice. *J Orthop Sports Phys Ther* 2019;49:631-2.
- 22.- Post WR, Dye SF. Patellofemoral Pain: An Enigma Explained by Homeostasis and Common Sense. *Am J Orthop* 2017;46:92-100.
- 23.- Smith TO, McNamara I, Donell ST. The contemporary management of anterior knee pain and patellofemoral instability. *Knee* 2013;20 Suppl 1:S3-15.

- 24.- Lack S, Neal B, De Oliveira Silva D, Barton C. How to manage patellofemoral pain - Understanding the multifactorial nature and treatment options. *Phys Ther Sport* 2018;32:155-66.
- 25.- Schindler OS. "The Sneaky Plica" revisited: morphology, pathophysiology and treatment of synovial plicae of the knee. *Knee Surg Sports Traumatol Arthrosc* 2014;22:247-62.
- 26.- Fredericson M, Yoon K. Physical examination and patellofemoral pain syndrome. *Am J Phys Med Rehabil* 2006;85:234-43.
- 27.- Norman Scott W. *Insall & Scott Surgery of the Knee E-Book*. Elsevier Health Sciences; 2011.
- 28.- Lankhorst NE, Bierma-Zeinstra SMA, van Middelkoop M. Factors associated with patellofemoral pain syndrome: a systematic review. *Br J Sports Med* 2013;47:193-206.
- 29.- Gulati A, McElrath C, Wadhwa V, Shah JP, Chhabra A. Current clinical, radiological and treatment perspectives of patellofemoral pain syndrome. *Br J Radiol* 2018;91:20170456.
- 30.- Nunes GS, Stapait EL, Kirsten MH, de Noronha M, Santos GM. Clinical test for diagnosis of patellofemoral pain syndrome: Systematic review with meta-analysis. *Phys Ther Sport* 2013;14:54-9.
- 31.- Patellofemoral Pain: Treating Painful Kneecaps. *J Orthop Sports Phys Ther* 2019;49:633.
- 32.- Fulkerson JP, Arendt EA. Anterior knee pain in females. *Clin Orthop Relat Res* 2000:69-73.
- 33.- Fulkerson JP. Anteromedial tibial tuberosity transfer. *The Knee* 1996;3:88-90. [https://doi.org/10.1016/0968-0160\(96\)82084-9](https://doi.org/10.1016/0968-0160(96)82084-9).
- 34.- Fulkerson JP, Gossling HR. Anatomy of the knee joint lateral retinaculum. *Clin Orthop Relat Res* 1980:183-8.
- 35.- Dye SF, Stäubli HU, Biedert RM, Vaupel GL. The mosaic of pathophysiology causing patellofemoral pain: Therapeutic implications. *Oper Tech Sports Med* 1999;7:46-54.





# Inestabilidad patelofemoral

Dra. Magaly Iñiguez Cuadra  
ORCID: 0000-0001-8573-0093

## Introducción

La inestabilidad patelofemoral es un motivo frecuente de consulta, ésta se define como una condición caracterizada por luxaciones o subluxaciones de patela secundarias a traumatismos de baja de energía. La dirección más frecuente que se produce la luxación es hacia lateral. Las luxaciones mediales no son frecuentes, siendo la causa principal iatrogénica <sup>1</sup>.

Se divide en dos grandes grupos, la inestabilidad patelofemoral aguda o luxación aguda rotuliana y la inestabilidad patelofemoral crónica, recidivante o episódica, que se caracteriza por fallas articulares repetitivas, que ocurren frecuentemente e incluso con mecanismos de baja energía. Casos severos en los que la rótula presenta una luxación inveterada son menos frecuentes. En un principio o cuando debutan, estos dos cuadros pueden confundirse, ya que toda luxación recidivante comenzará con un episodio agudo, sin embargo, como veremos más adelante, en el grupo que evoluciona a luxación recidivante encontramos con alta frecuencia factores de riesgo específicos.

## Luxación aguda

### Introducción

Esta es una lesión muy frecuente, siendo la segunda causa de hemartrosis <sup>2</sup>. Según la literatura puede presentarse entre un 5.8 y 43 por 100,000 habitantes <sup>3-5</sup>. Pero particularmente el grupo de mujeres entre 13 y 17 años es de mayor riesgo, describiéndose una prevalencia de 108/100,000 habitantes <sup>5</sup>.

El grupo de mayor riesgo son los pacientes menores a 20 años, donde se concentran 2/3 de los casos. En este grupo en particular la recurrencia podría llegar aproximadamente a un 40%<sup>5</sup>.

Este cuadro en la mayoría se produce durante la práctica deportiva, sin embargo, también se pueden presentar en el contexto de otras causas traumáticas como accidentes. Pacientes que recurren en el tiempo necesitaran de un manejo diferente, similar a los pacientes con inestabilidad crónica.

Se han publicado diferentes estudios sobre factores de riesgo y se han generado algunos modelos predictivos multivariados para determinar riesgo específico, básicamente se consideran factores de riesgo para recurrencia de luxación tras un primer episodio de luxación <sup>8,9</sup>:

**Tabla 1**

Displasia troclear
Edad menor de 18 años
Patela alta
Historia de luxación contralateral
TT-TG aumentado
Inmadurez esquelética

*Tabla 1. Factores de riesgo para luxación patelar recurrente. TT-TG: Tibial Tuberosity - Trochlear Groove. Elaboración propia.*

Por lo tanto, dentro de nuestros objetivos al tratar pacientes con luxación aguda se encuentran: Realizar un correcto tratamiento ortopédico a la gran mayoría de los pacientes. Detectar el grupo que tenga indicación de cirugía. Detectar el subgrupo que evolucionará a una luxación recidivante, para seguimiento y mayor estudio.

### **Cuadro Clínico**

Las manifestaciones clínicas de una primera luxación pueden ser variables, desde un derrame articular a tensión hasta un dolor e inflamación leve.

Por lo general existe la historia de un trauma que puede ser directo, sin embargo, uno de los mecanismos más frecuentes es el apoyo de carga y giro con pie fijo con rotación interna del cuerpo, en el contexto de una desaceleración o cambio de dirección.

El paciente refiere un dolor súbito, y lateralización violenta de la rótula, que en general se reduce espontáneamente, al extender la rodilla o con maniobras de reducción, posteriormente se produce derrame articular e impotencia funcional. En el caso de existir una fractura osteocondral, se puede manifestar con bloqueo articular variable.

### **Estudio**

En el contexto de un primer episodio el estudio debe ser con radiografía (Rx) de rodilla con proyecciones anteroposterior y lateral. Esto nos entrega valiosa información, sirve para evaluar posibles fragmentos, nos permite evaluar además factores de riesgo como la displasia troclear y altura patelar y sirve para el diagnóstico diferencial de rodilla traumática aguda.

Si es factible y el paciente puede flexionar la rodilla, una Rx axial de rótula nos podría mostrar fracturas avulsivas en la faceta medial de la patela.

La resonancia magnética (RM) es un examen de utilidad y en la actualidad se recomienda para una mejor evaluación de fragmentos condrales, patrón de lesión del ligamento patelofemoral medial (LPPM) evaluando desinserción femoral o patelar las que eventualmente se pudieran reinsertar.

Protocolos de estudio patelofemoral con tomografía computada (TC) o RM son recomendados en pacientes que se sospechan factores de riesgo de recidiva, estos los profundizaremos más adelante.

## Tratamiento

Tradicionalmente el tratamiento de una primera luxación es conservador, sin embargo, existe consenso que la excepción lo constituyen aquellos pacientes que presentan fracturas osteocondrales aguda (patela, tróclea o cóndilo lateral) susceptibles de osteosíntesis (fragmentos >1 cm) o subluxación rotuliana persistente con disrupción importante de estabilizadores mediales<sup>10</sup>.

Sillanpää et al <sup>11</sup>, en un estudio de cohorte observaron que las lesiones del LPFM avulsivas en la región femoral tiene una alta tasa de recidiva, llegando a un 88%, por lo que se propone el tratamiento quirúrgico en el primer episodio.

En el resto de los casos de una primera luxación, el tratamiento debe ser ortopédico. La literatura actual no ha sido capaz de demostrar una superioridad del tratamiento quirúrgico por sobre el tratamiento ortopédico.

Los pilares del tratamiento son inmovilización inicial, para posteriormente continuar con protocolos kinesiológicos orientados a activación muscular temprana y ejercicios de rango articular progresivo.

Pese a esta recomendación, es muy importante prestar especial atención al grupo de pacientes menores de 20 años, ya que como comentamos previamente, precisamente en ellos la recidiva puede ser significativamente más alta. Por lo tanto, en este grupo se sugiere un seguimiento acucioso y estudio ante eventual inestabilidad recidivante.

**Tabla 2**

Frecuente en población joven
Cuadro clínico variable
Atención en pacientes con factores de riesgo, pues tienen riesgo aumentado de recidiva
Estudio con Rx, RM / TC
Tratamiento ortopédico
Cirugía en fracturas osteocondrales > 1 cm, subluxación persistente, avulsiones óseas

*Tabla 2. Puntos clave en luxación patelar aguda. Elaboración propia.*

## Inestabilidad Patelofemoral Crónica o Recidivante

### Introducción

Este cuadro se define como episodios repetidos de luxación o subluxación patelofemoral.

En los pacientes que presentan esta patología generalmente tienen una historia de inicio de los síntomas durante la niñez y adolescencia, que posteriormente recurre en el tiempo. Inicialmente el síntoma predominante es la inestabilidad, asociado a episodios de dolor con relación a las luxaciones, posteriormente la historia natural se ha asociado a un mayor desarrollo de artrosis patelofemoral donde el síntoma predominante es el dolor.

La etiología de esta patología es multifactorial, pero se pueden dividir en alteraciones óseas (patela alta, displasia troclear, genu valgo, distancia TT-ST/TT-TG aumentado, alteraciones torsionales) y alteraciones de partes blandas (lesión LPFM, retináculo lateral tenso, atrofia del vasto medial oblicuo, hiperlaxitud generalizada).

No estudiar todos los factores que predisponen a la inestabilidad es la principal causa de falla del tratamiento. En este tipo de pacientes, el tratamiento quirúrgico es el *gold estándar*, eligiendo gestos quirúrgicos a la carta, según los factores etiológicos detectados. El tratamiento conservador se asocia con una alta tasa de recidiva, una vez que ha habido más de un episodio.

### Examen Físico

Es muy importante evaluar al paciente de pie. Primero se debe objetivar el eje de la extremidad, siendo el valgo un factor a considerar como predisponente a la luxación recidivante. Otro aspecto relevante es la posición de la patela, tanto la altura como si esta convergente, divergente o neutral. En inestabilidad rotuliana es frecuente observar rótulas bizcas o convergentes en alteraciones rotacionales.

La evaluación de la marcha es mandataria dado que esta patología es dinámica. Alteración del ángulo de progresión de la marcha orienta a alteraciones torsionales. La progresión del pie hacia la línea media conocida como "*intoeing*" indica que puede existir una excesiva torsión femoral interna, por el contrario, una progresión del pie con excesiva orientación contraria a la línea media, conocida como "*outoeing*" debe hacer sospechar un aumento patológico de la torsión tibial externa.

Con el paciente acostado, se debe realizar la prueba de aprensión, el cual se realiza con la rodilla en flexión de 20-30° y se aplica una fuerza desde medial lateralizando la patela. Se considera positivo si el paciente presenta sensación inminente de luxación. Otra prueba específica es la de deslizamiento rotuliano (*Glide test*) (Figura 1) el cual evalúa la movilidad pasiva de la rótula. Para su interpretación se debe hacer una división en 4 cuadrantes longitudinales imaginarios y si se produce un desplazamiento mayor a 50% o de dos cuadrantes. El signo de la J invertida se evalúa realizando flexo-extensión pasiva de la rodilla. Cuando la rodilla está en extensión la patela se ubica proximal y lateral. En la medida que la rodilla progresa pasivamente hacia la flexión máxima, si se produce un resalte al encajar la patela en la tróclea estamos ante un signo de la J positivo. Este fenómeno se asocia con patela alta y displasia troclear. Finalmente, no se debe olvidar, examinar el rango articular de cadera, un aumento en la rotación interna de la cadera traduce un aumento de la torsión interna del fémur.

En posición sedente con rodillas en 90° podemos estimar ángulo Q que debiese ser entre 10-15°, sin embargo, es un signo que presenta gran controversia por la dificultad en su medición. En teoría se encuentra aumentado en pacientes con torsión interna aumentada del fémur, torsión tibial aumentada y genu valgo.

### Estudio por imágenes

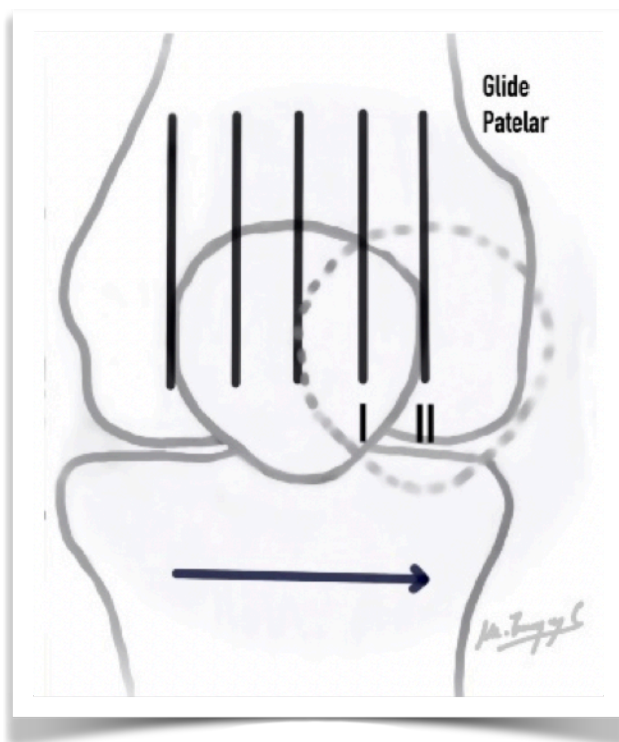
La Rx lateral de rodilla en 30° de flexión nos permite evaluar la altura patelar y la morfología de la tróclea.

El TC se recomienda que sea protocolizado en cada centro. Existen distintas mediciones en la literatura, todos válidos, pero con distintos puntos de corte de normalidad, por lo tanto, es importante estar familiarizado con las mediciones.



Del TC se puede obtener la torsión femoral y tibial, distancia tuberosidad anterior de la tibia al surco troclear (TT-TG), ángulo del surco y complementar la morfología de la tróclea.

**Figura 1**



*Figura 1. Desplazamiento patelar lateral. Se considera normal < a 2 cuadrantes*

La escuela de Lyon sugiere dividir los factores de riesgo en mayores y menores<sup>12</sup>, y proponen que el tratamiento debe ser individualizado dependiendo de cada paciente y sus alteraciones. Si bien la lesión del LPFM no está entre los factores originales, se considera la lesión esencial en la luxación rotuliana, por lo que se incluye en la descripción de factores mayores.

### **Factores Mayores**

#### **Displasia Troclear**

Se caracteriza por una morfología de la tróclea alterada asociada a un surco poco profundo o plano. Esta característica altera la biomecánica normal de la articulación disminuyendo la congruencia articular, especialmente desde extensión hasta los 30°, que es la zona, donde la rótula se encaja en la tróclea. En displasia troclear, la mayor alteración se produce en la zona más proximal de la tróclea.

Esta alteración se encuentra hasta en un 96% de los pacientes con inestabilidad rotuliana<sup>12</sup>. Para evaluarla, el examen que aporta más información es la Rx lateral, en esta se puede observar el signo de entrecruzamiento o "Crossing sign" que traduce una tróclea plana o poco profunda. Además, es posible observar la profundidad tróclea, la cual se considera disminuida si es menor a 4mm y la prominencia troclear, la cual se considera alterada si es mayor a 3mm<sup>38</sup>. El TC y la RM, en sus cortes axiales, también permiten observar la morfología de la tróclea, lo cual complementa la clasificación descrita por Dejour en la Rx lateral.

La morfología de la tróclea se clasifica, según Dejour<sup>12</sup>, en 4 tipos A, B, C y D (figura2):

- A. Se caracteriza por una tróclea poco profunda, ángulo del surco  $> 145^\circ$ , signo de entrecruzamiento en la Rx lateral.
- B. La tróclea presenta una forma aplanada en plano axial, y en la Rx lateral se observa la protuberancia supratroclear (*Bump* o *Spur*)
- C. Signo de entrecruzamiento y doble contorno. Hipoplasia medial y convexidad lateral
- D. Es la displasia más severa, presentan un desnivel entre ambas facetas observada en visión axial de la tróclea (*Cliff*). Signo de entrecruzamiento, doble contorno, prominencia supratroclear son positivos.

**Figura 2**

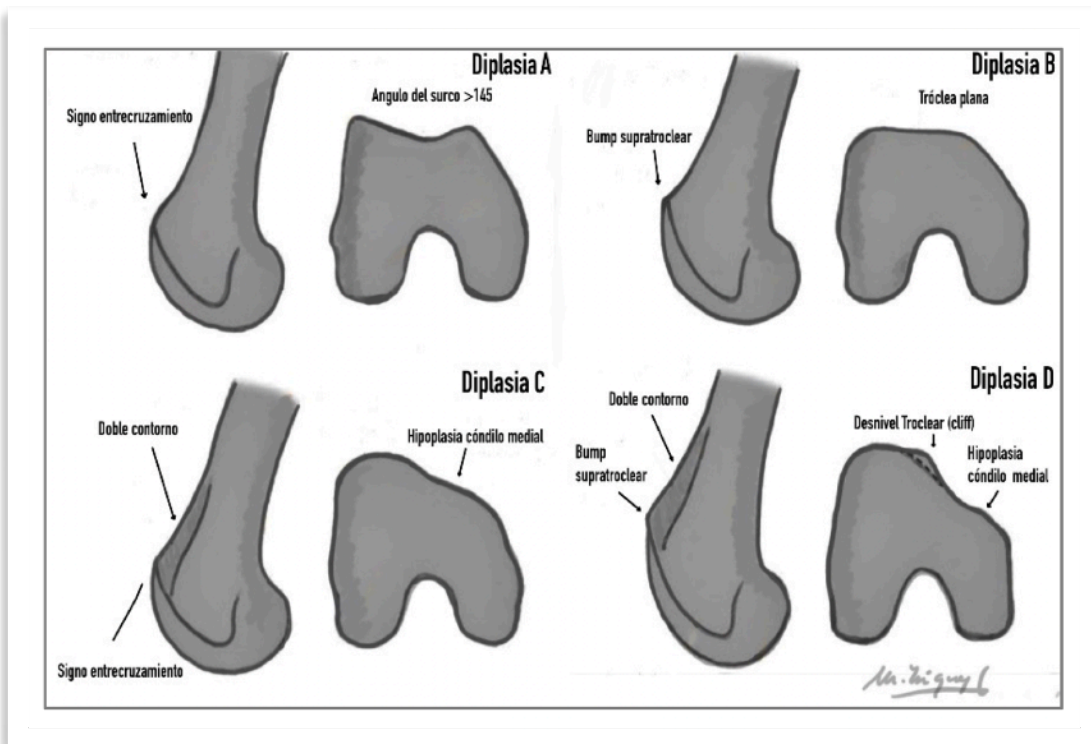


Figura 2. Clasificación de displasia troclear de D. Dejour

### TT-TG aumentado

Se considera un factor de riesgo debido a que al estar la TAT lateralizada, aumenta el ángulo Q, esto se traduce un vector patelar a externo aumentado que favorece la inestabilidad lateral. Este factor se encuentra alterado hasta un 42% de los pacientes con inestabilidad recidivante

Un valor >20 mm se considera alterado y debiera considerarse su corrección en pacientes con inestabilidad crónica<sup>12</sup>. En casos en que la tróclea presenta displasia y el surco troclear no se logra determinar con claridad, se ha descrito evaluar con la distancia TT-LCP, la cual se considera anormal si es mayor a 24 mm (Figuras 3 y 4)

**Figura 3**

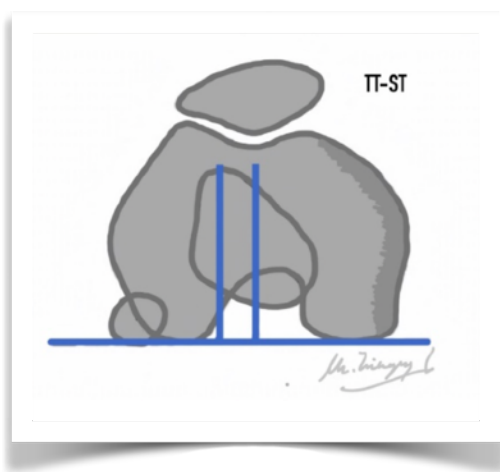


Figura 3. Medición de la distancia TT-TG.

**Figura 4**

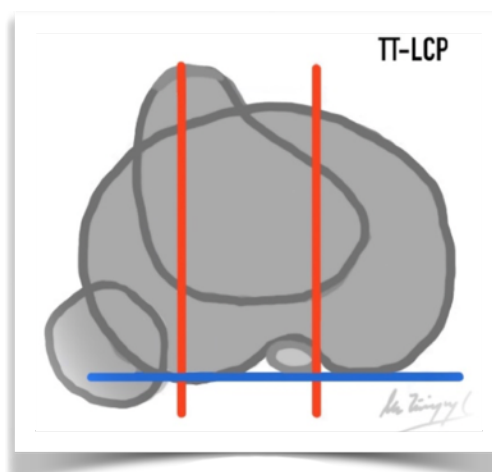


Figura 4. Medición de la distancia tuberosidad tibial - ligamento cruzado posterior TT-LCP, de utilidad en displasia severa, donde es difícil evaluar el surco troclear.

### Patela alta

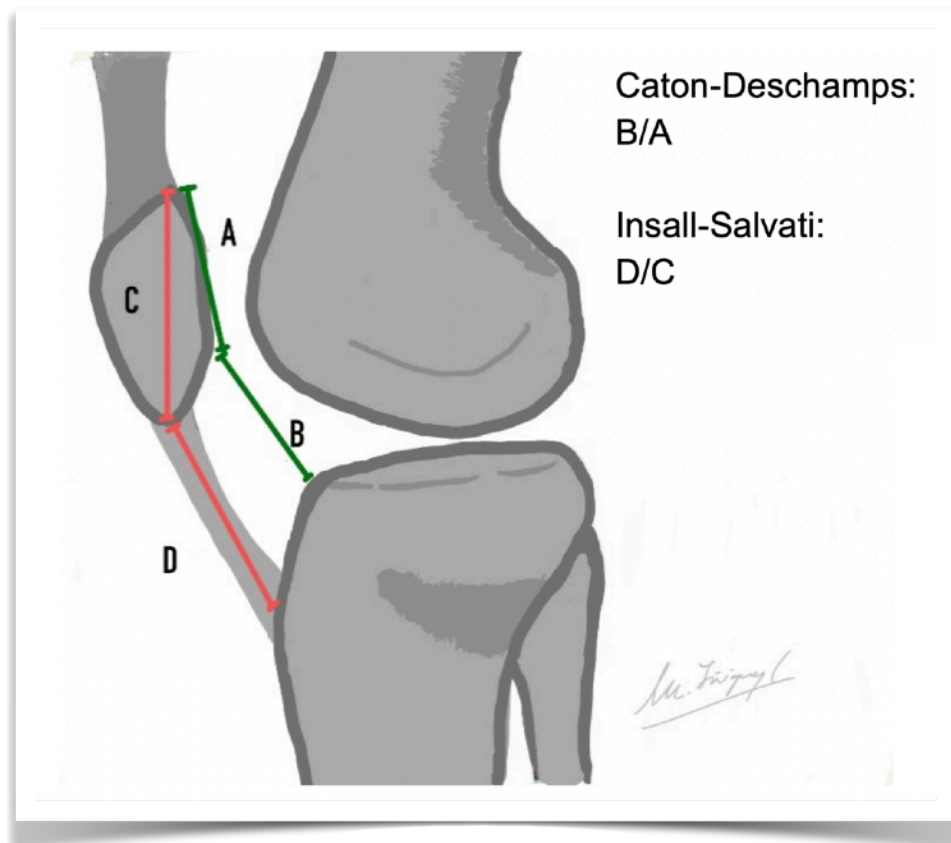
Se produce cuando la patela se encuentra en una posición más proximal respecto a la tróclea femoral, disminuyendo así el área de contacto entre la rótula y la tróclea. Esta afecta a un 30% de los pacientes con inestabilidad patelofemoral<sup>12</sup>. Esta causa pasa inadvertida muchas veces y es responsable de un alto porcentaje de las cirugías fallidas por inestabilidad.

En general la inestabilidad debida a patela alta se produce en extensión y en fases tempranas de flexión. La congruencia patelofemoral se logra en una fase más tardía, cuando la rótula se encaja en la zona más profunda de la tróclea y en los cóndilos femorales.

La evaluación por imágenes se realiza con Rx lateral de rodilla, mediante el índice de Catón-Deschamps (Figura 5), el cual corresponde a una proporción entre dos distancias, la primera (B) es la longitud entre el borde anterosuperior de la tibia y el límite inferior del hueso subcondral rotuliano y la segunda (A) es la longitud entre el límite proximal y el límite distal del hueso subcondral rotuliano.

Se considera normal cuando las distancias son iguales ( $B=A$ ), es decir el coeficiente es 1; por el contrario se considera alterado si B es 1.2 veces más que A. Existen otros métodos como Insall-Salvati, Blackburn Peel, sin embargo, el índice de Caton Deschamps presenta varias ventajas dado que se modifica al corregir la altura patelar, permite evaluar los resultados quirúrgicos y varía menos con la flexión en la cual se tome la Rx.

**Figura 5**



*Figura 5. Medición de los índices de Caton-Deschamps e Insall-Salvati*

En la resonancia magnética también es posible evaluar la altura patelar mediante el índice patelo-trocLEAR <sup>13</sup>. Éste se debe medir en cortes sagitales y permite evaluar el área de contacto entre el cartílago patelar y el femoral, un valor menor a 15% de contacto se considera patológico.

Además, en la RM es posible medir la longitud del tendón patelar, la cual se considera patológica si es mayor a 52 mm<sup>14</sup>. Neyret et al. sugieren realizar tenodesis, para evitar efecto limpia parabrisas del tendón.

### Lesión Ligamento Patelofemoral Medial (LPFM)

La lesión de este ligamento se considera como una lesión esencial en esta patología y se considera alterado en el 100% de los pacientes con inestabilidad.

El LPFM es el principal restrictor al desplazamiento de la rótula especialmente en los primeros grados de flexión, siendo su función conducir a la rótula hacia la tróclea. Su resistencia media a la tracción antes de la falla es 208 N.<sup>41,42</sup>

En inestabilidad recidivante, los tejidos mediales incluido el LPFM se encuentran laxos por la hipermóvilidad crónica. Un aumento del tilt rotuliano  $>20^\circ$ , es concordante con esta insuficiencia.

### Factores Menores

Otros factores se han descrito en inestabilidad recidivante, sin embargo, se consideran que tienen un rol menor o controversial. En general estos factores los vemos en casos severos de inestabilidad y donde han fallado el tratamiento de los factores mayores, por esta razón, si bien no son los más frecuentes debemos tener alta sospecha en nuestro algoritmo de tratamiento especialmente en pacientes que han presentado falla de tratamientos previos.

Genu valgo. En genu valgo, se produce un aumento del *shift* lateral lo que predispone a hiperpresión lateral y a inestabilidad, sin embargo, como factor único es raro en inestabilidad patelofemoral.

Hiperlaxitud. Genu recurvatum y mayor laxitud ligamentosa puede predisponer a mayor inestabilidad. Algunas patologías como el Elher Danlos que afectan al colágeno pueden producir laxitud patológica.

Clínicamente, Beighton describió los signos asociados a Hiperlaxitud de que nos permiten evaluar este factor: 1. Hiperextensión de los codos de más de  $10^\circ$ . 2. Tocar, en forma pasiva, el antebrazo con el pulgar, teniendo la muñeca en flexión. 3. Extensión pasiva de los dedos o extensión del dedo meñique a más de  $90^\circ$ . 4. Hiperextensión de las rodillas de  $10^\circ$  o más (genu-recurvatum). 5. Tocar el suelo con la palma de las manos al agacharse sin doblar las rodillas.

Alteraciones torsionales. Dentro de este grupo se encuentran dos alteraciones que pueden darse en forma aislada o en conjunto con una severidad variable. Estas son la torsión femoral interna aumentada y la torsión tibial externa aumentada.

El estudio de estas alteraciones se realiza mediante la sobre posición de cortes en TC usando un punto de referencia proximal y uno distal del mismo hueso. Se han descrito diferentes referencias, pero en general involucran un corte a nivel del cuello femoral a proximal y los epicóndilos o los cóndilos posteriores a distal para el fémur, mientras que en la tibia se utiliza una referencia en los platillos a proximal y el eje bimaleolar a distal. Se debe tener en cuenta que el valor esperado ("normal") varía según el punto de referencia utilizado. El consenso es considerar anormal un valor por sobre  $10^\circ$  del valor esperado según las referencias elegidas. Esto hace muy necesario estandarizar las medidas en el centro en que se trabaja.

### Tratamiento

El tratamiento ortopédico tiene cabida en pacientes con alteraciones anatómicas leves, como una primera aproximación en pacientes tras episodios de luxación que no han sido tratados, sin embargo, en pacientes con recurrencias múltiples especialmente aquellos con factores de riesgo o

pacientes jóvenes menores de 20 años, con sintomatología que afecta actividades de la vida diaria o práctica deportiva, el tratamiento es quirúrgico. El principio de "cirugía a la carta" se aplica para corregir los distintos factores de inestabilidad según las características particulares en cada paciente en específico.

### Trocleoplastia

Las técnicas de trocleoplastia están indicadas cuando existe una displasia de alto grado; la prominencia Supratroclear respecto a la cortical anterior es el elemento discriminativo para la indicación de Trocleoplastia, por lo tanto, displasias de alto grado tipos B y D son las mejores indicaciones. Como contraindicación principal es que no haya artrosis. Figura 6.

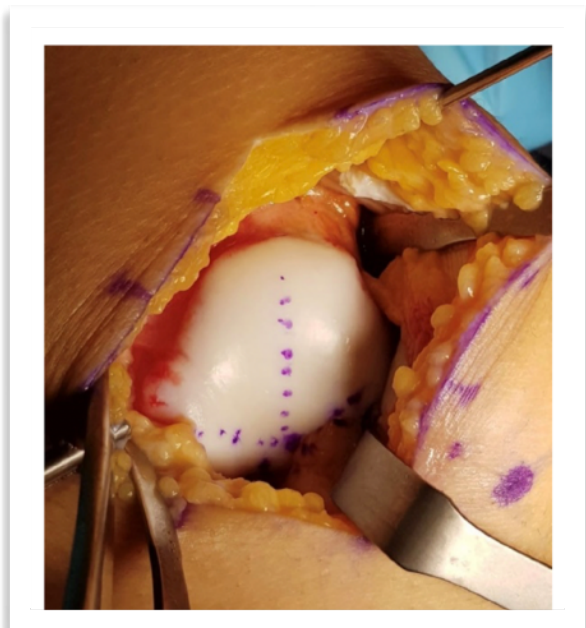
Existen diferentes tipos de trocleoplastia, sin embargo, la más utilizada es la trocleoplastia de profundización descrita por Dejour<sup>19</sup>, técnica en la que se realiza un colgajo de cartílago con 5 mm de hueso esponjoso, se reseca hueso esponjoso para realizar la lateralización y profundización necesaria para crear un nuevo surco troclear. Se puede fijar con tornillos, suturas o grapas. Beretier<sup>16</sup> describió una variante de la trocleoplastia de profundización, la diferencia es un flap más fino 2-3 mm que permite moldear la tróclea haciendo una forma más cóncava que en V. Existe descrita una variante artroscópica de esta técnica<sup>17</sup>

La trocleoplastia de resección en cuña proximal descrita por Goutallier<sup>21</sup>, tendría indicación en displasias tipo B, pues se reseca la prominencia supratroclear, sin alterar el surco troclear. Con indicación adecuada los resultados se reportan buenos resultados en trocleoplastias primarias o tras falla de tratamiento previo, con bajas tasas de recidiva.<sup>18</sup>

### Osteotomía de la TAT

La modificación de la inserción distal del tendón rotuliano mediante una osteotomía de la tuberosidad permite corregir una alteración de alineamiento del aparato extensor al modificar la distancia TT-TG y/o normalizar el índice de altura rotuliana. La técnica quirúrgica variara dependiendo de la corrección que se quiera realizar. En el caso de la Osteotomía de Medialización, si queremos que está sea efectivamente medialización pura debemos guiarnos por la técnica Elmslie- Trillat en la que se realizan dos cortes óseos, medial y lateral, logrando llegar al hueso esponjoso, con una extensión de 6cm a distal y mediante osteoclasia distal, manteniendo el fulcro distal, para disminuir el riesgo de no unión y complicaciones como la fractura.<sup>23</sup>

**Figura 6**



*Figura 6. Fotografía de una tróclea displásica, donde se aprecia bump supratroclear, característica que se logra tratar con la trocleoplastia.*

En algunos casos de condromalacia rotuliana se puede realizar Osteotomía descrita por Fulkerson para realizar una corrección conjugada de anteromedialización.

En Patela alta el tratamiento es el descenso rotuliano mediante una osteotomía de descenso de la tuberosidad, si son correcciones pequeñas la osteotomía puede ser cónica, sin embargo, si son correcciones mayores a 1 cm o índices CD>1.4 se debe realizar corte distal recto, para realizar descenso.

En casos de Tendón rotuliano largo >52 mm, <sup>14</sup> se ha postulado realizar la tenodesis al tendón en el punto que nos permita tener un catón de 1.0.

Las indicaciones para Osteotomía en pacientes con inestabilidad son patela alta: índice Catón-Deschamps >1.2 (1.4 según otros autores), Índice Patelotroclear < a 15-20 %. TT-TG: >20mm medido por TAC o >15mm medido en RM. TT-PCL >24mm <sup>24,25</sup>

El objetivo de corrección debe ser planificado preoperatoriamente para evitar sobre o sub-corrección se debe calcular cuántos mm debemos corregir para llegar a la normalidad es decir Catón Deschamps de 1, y TTTG entre 10-15mm.

La Osteotomía de la TAT, reporta buenos y excelentes resultados en Lysholm en más del 70% de los pacientes con inestabilidad y menor riesgo de re-luxación.

### Reconstrucción LPFM

En Inestabilidad crónica por lo general los tejidos mediales se encuentran laxos, por lo que la reparación de estos tejidos tiene peores resultados con un alto número de re-luxaciones al compararlos con reconstrucción. Diferente a lo que sucede en algunas luxaciones que presentan avulsión ósea, con un LPFM indemne que sería la excepción dentro de las reparaciones ya que reportarían buenos resultados<sup>33</sup>.

Para lograr una técnica adecuada los puntos más importantes son:

-Ubicación de puntos anatómicos para lograr una adecuada isometría. En fémur se puede lograr mediante visión directa en la zona plana entre el tubérculo adductor y el epicóndilo medial<sup>36</sup>. Se puede chequear bajo visión radioscópica, donde las dos técnicas más utilizadas son la de Stephen<sup>34</sup> y Schottle<sup>35</sup>, ésta última es la más utilizada por su menor complejidad. Consiste en ubicar el sitio entre tres líneas: una tangente de la cortical posterior, otra perpendicular a nivel de la zona más posterior de la línea de Blumensaat y una tercera línea paralela a esta última, que pase a través de la transición de la curva del cóndilo femoral posterior. Indispensable es una Rx lateral estricta porque pequeñas variaciones pueden alterar el método.

A nivel patelar la inserción se ubica a nivel de los 2/3 superiores de la rótula, cabe destacar que este ligamento presenta además expansiones al vasto medial y cuádriceps.

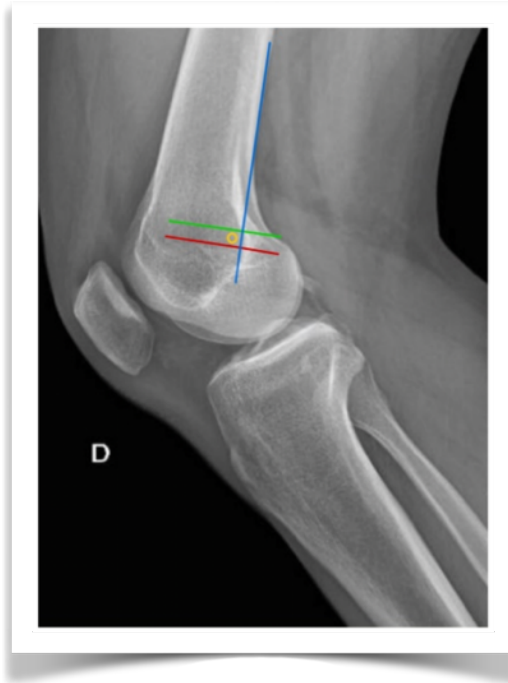
-Isometría: El LPFM es isométrico sólo en los primeros grados de flexión, específicamente entre los 0°-70° según diferentes autores. Esta debe ser evaluada con flexión y extensión de la rodilla para asegurar isometría en los primeros grados del rango de movimiento. El ligamento debiese quedar tenso entre 0°-30°.

-Tensión: se demostró en un estudio biomecánico que 2 newton son suficientes para restringir el movimiento lateral de la rótula sin aumentar presiones en la faceta medial. En la práctica una forma de conseguir una tensión adecuada es lograr movilizar la rótula dos cuadrantes a lateral.

-Ángulo de fijación del injerto: no existe consenso en que ángulo debiese ser fijado. Se describe fijación según diferentes autores, principalmente descrito entre 30°-60°.

Los resultados de la técnica reportan buenos resultados hasta en un 95% de los casos <sup>39,40</sup>

**Figura 7**



*Figura 7. Radiografía lateral de rodilla en la que se muestra el punto descrito por Schöettle para la inserción femoral en la reconstrucción del LPFM<sup>35</sup>.*

### **Alargamiento del retináculo lateral**

En casos crónicos no es inusual que observemos un retináculo tenso, este se define clínicamente con un *glide* medial menor a un cuadrante en extensión e imposibilidad de evertir la rótula a una posición neutra. Así como también se puede determinar el exceso de tensión en el retináculo radiológicamente con un tilt  $>20^\circ$  en la radiografía axial rótula a  $30^\circ$ .

### **Osteotomía desrotadora**

No existe consenso sobre la indicación, sin embargo, sabemos por diferentes estudios biomecánicos que alteraciones mayores a  $20^\circ$  producen alteraciones significativas en el *tracking* patelar. Varios autores consideran que una torsión femoral sobre  $25^\circ$  de rotación interna o una asimetría con la extremidad contralateral sobre  $10^\circ$  debiesen ser corregidas.

En cuanto a torsión tibial externa la recomendación en la literatura es escasa, los estudios varían en la indicación indicando corregir con valores  $> 30^\circ$ - $40^\circ$ . La corrección se realiza mediante osteotomía desrotadora a nivel femoral, tibial y en casos de torsiones severas en ambos niveles se postula que la corrección debiera ser en ambos niveles. No existe consenso sobre nivel de corrección en fémur, está descrito a nivel intertrocantéreo, diafisaria y supracondílea. En tibia la corrección puede ser a nivel supra e infratuberositaria.



## En suma

La inestabilidad patelofemoral es un cuadro multifactorial que se puede dividir en luxación aguda o Inestabilidad crónica.

En los cuadros agudos tenemos un evento traumático desencadenante evidente de intensidad significativa. El tratamiento es no quirúrgico y el cuadro en general es autolimitado. Sin embargo, la presencia de factores de riesgo, en especial en pacientes jóvenes aumenta la probabilidad de evolucionar a una inestabilidad crónica.

La inestabilidad crónica ocurre en traumas de baja energía, en población joven y con factores de riesgos. En este cuadro es necesario estudiar y determinar posibles factores de riesgo que deben ser corregidos, tabla 3, dependiendo de la envergadura de la alteración. Por lo general, cuando no se tratan factores determinantes, existe una posibilidad de recidiva.

**Tabla 3**

El tratamiento quirúrgico está orientado a tratar las alteraciones severas que afecten la estabilidad

Trocleoplastía: displasia severa Dejour B y D (prominencia supratroclear > a 3 mm)

Osteotomía de medialización de la TAT: TT-TG > 20 mm en TAC, > a 15 mm en RNM

Descenso de la TAT: Patela alta con índice de Caton -Deschamps > 1.2

Tenodesis del tendón patelar: tendón > a 52 mm

Reconstrucción LPFM: Lesión esencial. Reconstrucción debe ser anatómica

Osteotomía desrotadora: AVF > 25°, TTE > 30 a 40°

Alargamiento retináculo lateral: Tilt > 20°, Glide medial < a 1 cuadrante

*Tabla 3. Puntos clave en luxación patelar recidivante . Elaboración propia. TAT: Tuberosidad Anterior de la Tibia. TT-TG: Tibial Tuberosity -Trochlear Groove. TAC: Tomografía Axial Computada. RNM: Resonancia Nuclear Magnética. LPFM: Ligamento PateloFemoral Medial. AVF: AnteVersión Femoral. TTE: Torsión Tibial Externa.*

## Referencias

- 1.- Fithian DC, Neyret P, Servien E. Patellar Instability: the Lyon Experience. *Technique in Knee surgery* 2007; 6:112-123
- 2.- Harilainen A et al. The significance of arthroscopy and examination under anesthesia in the diagnosis of fresh injury hemarthrosis of the knee joint. *Injury* 19(1) 21-24
- 3.- Fithian DC, Paxton EW, Stone ML, et al. Epidemiology and natural history of acute patellar dislocation. *Am J Sports Med* 2004;32(5):1114-1121
- 4.- Nietosvaara Y, Aalto K, Kallio PE. Acute patellar dislocation in children: incidence and associated osteochondral fractures. *J Pediatr Orthop* 1994;14(4):513-515
- 5.- Gravesen KS, Kallemose T, Blønd L, et al. High incidence of acute and recurrent patellar dislocations: a retrospective nationwide epidemiological study involving 24.154 primary dislocations. *Knee Surg Sports Traumatol Arthrosc* 2017. [Epub ahead of print].
- 6.- Shea KG, Grimm NL, Belzer J, Burks RT, Pfeiffer R. The relation of the femoral physis and the medial patellofemoral ligament. *Arthroscopy* 2010;26(8):1083-1087
- Sanders TL.
- 7.- Jaquith B, Parikh S (2015) Predictors of recurrent patellar instability in children and adolescents after first-time dislocation. *J Pediatr Orthop*. doi:10.1097/BPO.0000000000000674
- 8.- Lewallen L, Mcintosh A, Dahm D (2013) Predictors of recurrent instability after acute patellofemoral dislocation in pediatric and adolescent patients. *Am J Sports Med* 41:575-581
- 9.- Christensen T, Sanders T Risk factors and time to recurrent ipsilateral and contralateral patellar dislocation. *Am J Sports Med*
- 10.- Sanchis Alfonso V, Montesinos-Berry Acute dislocation of the patella: should these patients be operated on more often? *Ann Joint* 2018;3:20.
- 11.- Sillanpää PJ1, Peltola E, Mattila VM, Kiuru M, Visuri T, Pihlajamäki H. Femoral avulsion of the medial patellofemoral ligament after primary traumatic patellar dislocation predicts subsequent instability in men: a mean 7-year nonoperative follow-up study. *Am J Sports Med* 2009 Aug;37(8):1513-21
- 12.- Dejour H, Walch G, Nove-Josserand L, Guier C: Factors of patellar instability: An anatomic radiographic study. *Knee Surg Sports Traumatol Arthrosc* 1994;2(1):19-26.
- 13.- Biedert RM, Albrecht S. The patellochondral index: a new index for assessing patellar height. *Knee Surg Sports Traumatol Arthrosc* 2006;14(8):707-12
- 14.- Neyret P, Robinson AH, Le Coultre B, Lapra C, Chambat P. Patellar tendon length—the factor in patellar instability? *Knee*. 2002;9(1):3-6.
- 15.- Beighton PH, Solomon L, Soskolone CL. Articular mobility in an African population. *Am. Rheum. Dis.* 1973; 32: 413-18.
- 16.- Von Knoch F, Böhm T, Burgi ML, von Knöck M, Bereiter H. Trochleoplasty for recurrent patellar dislocation in association with trochlear dysplasia: a 4- to 14-year follow-up study. *J Bone Joint Surg (Br)*. 2006;88:1331-5.
- 17.- Von Knoch F, Böhm T, Burgi ML, von Knöck M, Bereiter H. Trochleoplasty for recurrent patellar dislocation in association with trochlear dysplasia: a 4- to 14-year follow-up study. *J Bone Joint Surg (Br)*. 2006;88:1331-5.
- 18.- Blond L, Schottle PB. The arthroscopic deepening trochleoplasty. *Knee Surg Sports Traumatol Arthrosc*. 2010;18:480-5.
- 19.- Dejour H, Walch G, Neyret P, Adeleine P. Dysplasia of the femoral trochlea. *Rev Chir Orthop Reparatrice Appar Mot* 1990;76:45-54.
- 20.- Dejour D, Saggin P. The sulcus deepening trochleoplasty—the Lyon's procedure. *Int Orthop*. 2010;34:311-316. doi: 10.1007/s00264-009-0933-

- 21.- Thauinat M, Bessiere C, Pujol N, Boisrenoult P, Beaufile P. Recession wedge trochleoplasty as an additional procedure in the surgical treatment of patellar instability with major trochlear dysplasia: early results. *Orthop Traumatol Surg Res.* 2011;97(8):833-45.
- 22.- Steensen RN, Bentley JC, Trinh TQ, Backes JR, Wiltfong RE. The prevalence and combined prevalences of anatomic factors associated with recurrent patellar dislocation: a magnetic resonance imaging study. *Am J Sports Med.* 2015;43(4):921-7.
- 23.- Scott J, Luhmann • Sara Fuhrhop • June C. O'Donnell • J. Eric Gordon. Tibial fractures after tibial tubercle osteotomies for patellar instability: a comparison of three osteotomy configurations. *J Child Orthop* (2011) 5:19-26
- 24.- Seitlinger G, Scheurecker G, Hogler R, Labey L, Innocenti B, Hofmann S. Tibial tubercle-posterior cruciate ligament distance: a new measurement to define the position of the tibial tubercle in patients with patellar dislocation. *Am J Sports Med.* 2012;40(5):1119-25.
- 25.- Heidenreich MJ, Camp CL, Dahm DL, Stuart MJ, Levy BA, Krych AJ. The contribution of the tibial tubercle to patellar instability: analysis of tibial tubercle-trochlear groove (TT-TG) and tibial tubercle-posterior cruciate ligament (TT-PCL) distances. *Knee Surg Sports Traumatol Arthrosc.* 2017;25(8):2347-51.
- 26.- Marvin K, Smith, Brian C, Werner, David R. Diduch. Avoiding Complications with MPFL Reconstruction. *Current Reviews in Musculoskeletal Medicine* (2018) 11:241-252
- 27.- Pritsch T, Haim A, Arbel R, Snir N, Shasha N, Dekel S. Tailored tibial tubercle transfer for patellofemoral malalignment: analysis of clinical outcomes. *Knee Surg Sports Traumatol Arthrosc.* 2007;15(8):994-1002.
- 28.- Krych AJ, O'Malley MP, Johnson NR, et al. Functional testing and return to sport following stabilization surgery for recurrent lateral patellar instability in competitive athletes. *Knee Surg Sports Traumatol Arthrosc.* 2016;26:711-8.
- 29.- Camp CL, Krych AJ, Dahm DL, Levy BA, Stuart MJ. Medial patellofemoral ligament repair for recurrent patellar dislocation. *Am J Sports Med.* 2010;38(11):2248-54.
- 30.- Arendt EA, Moeller A, Agel J. Clinical outcomes of medial patellofemoral ligament repair in recurrent (chronic) lateral patella dislocations. *Knee Surg Sports Traumatol Arthrosc.* 2011;19(11): 1909-14.
- 31.- Drez D, Jr ETB, Williams CS. Results of medial patellofemoral ligament reconstruction in the treatment of patellar dislocation. *Arthroscopy.* 2001;17(3):298-306.
- 32.- Ellera Gomes JL, Stigler Marczyk LR, Cesar de Cesar P, Jungblut CF. Medial patellofemoral ligament reconstruction with semitendinosus autograft for chronic patellar instability: a follow-up study. *Arthroscopy.* 2004;20(2):147-51.
- 33.- Dragoo JL, Nguyen M, Gatewood CT, Taunton JD, Young S. Medial patellofemoral ligament repair versus reconstruction for recurrent patellar instability: two-year results of an algorithm-based approach. *Orthop J Sports Med.* 2017;5(3):2325967116689465. <https://doi.org/10.1177/2325967116689465>.
- 34.- Stephen JM, Kaider D, Lumpaopong P, Deehan DJ, Amis AA. The effect of femoral tunnel position and graft tension on patellar contact mechanics and kinematics after medial patellofemoral ligament reconstruction. *Am J Sports Med.* 2014;42(2):364-72.
- 35.- Schottle PB, Schmeling A, Rosenstiel N, Weiler A. Radiographic landmarks for femoral tunnel placement in medial patellofemoral ligament reconstruction. *Am J Sports Med.* 2007;35(5):801-4.
- 36.- Fujino K, Tajima G, Yan J, Kamei Y, Maruyama M, Takeda S, et al. Morphology of the femoral insertion site of the medial patellofemoral ligament. *Knee Surg Sports Traumatol Arthrosc.* 2015;23(4):998-1003. <https://doi.org/10.1007/s00167-013-2797-0>.
- 37.- Smirk C, Morris H: The anatomy and reconstruction of the medial patellofemoral ligament. *Knee* 2003;10(3):221-227.
- 38.- Batailler c., Neyret P. Trochlear dysplasia: imaging and treatment options. *Effort Open Review EOR* | volume 3 | May 2018 DOI: 10.1302/2058-5241.3.170058
- 39.- Hinterwimmer W, et al. Anatomical two-bundle medial patellofemoral ligament reconstruction with hardware-free patellar graft fixation: technical note and preliminary results. *Knee Surg Sports Traumatol Arthrosc.* 2013;21(9):2147-54. <https://doi.org/10.1007/s00167-013-2498-8>.

- 40.- Kita K, Tanaka Y, Toritsuka Y, Amano H, Uchida R, Takao R, et al. Factors affecting the outcomes of double-bundle medial patellofemoral ligament reconstruction for recurrent patellar dislocations evaluated by multivariate analysis. *Am J Sports Med.* 2015;43(12):2988-96.
- 41., J Mountney , W Senavongse, A A Amis, N P Thomas. Strength of the medial patellofemoral ligament before and after repair or reconstruction. *J Bone Joint Surg Br.* 2005;87(1):36- 40.<https://doi.org/10.1302/0301-620X>.
- 42.- Conlan T, Garth WP, Lemons JE. Evaluation of the medial softtissue restraints of the extensor mechanism of the knee. *J Bone Joint Surg Am.* 1993;75(5):682-93.





# Lesiones por sobrecarga y fracturas por estrés alrededor de la rodilla

Dr. Carlos Montes Montes  
ORCID: 0000-0002-8060-1345

## Introducción

Las lesiones por sobrecarga de la rodilla abarcan un amplio espectro, que en su grado máximo de severidad alcanzan hasta la fractura o daño estructural irreversible de las partes blandas periarticulares.

El perfil del paciente afectado es un individuo que realiza una actividad física repetida y prolongada en el tiempo, ya sea de origen deportivo, laboral o hábitos personales; que inicia sintomatología dolorosa, de instalación larvada, asociada de modo aleatorio a sensación de debilidad, inestabilidad articular, síntomas mecánicos, edema y distintos grados de deterioro funcional. La rodilla, y en particular la componente femoropatelar, es una de las articulaciones más cargadas durante el esfuerzo de saltar, por lo que no es casualidad que sea también uno de los lugares más afectados por los fenómenos de sobrecarga, sobre todo en aquellas actividades que requieren de este gesto para su realización.

El sexo femenino es uno de los factores de riesgo más frecuentemente asociados para esta patología. En mujeres corredoras o saltadoras se puede apreciar hasta tres veces más frecuencia de dolor anterior de rodilla, resultado de algunas diferencias anatómicas en relación a los hombres: menor fuerza de abducción y de rotación externa de caderas; mayor ángulo Q y presencia de valgo dinámico. Otros factores asociados descritos son algunas anomalías intraarticulares focales, alteraciones individuales en la biomecánica de las extremidades inferiores, errores en la planificación y ejecución del entrenamiento e incumplimiento de los periodos de descanso y reposo.

## Fracturas por estrés

### Generalidades

Cuando existe desbalance entre la magnitud de la carga de ejercicio sobre una estructura ósea y la capacidad de ésta de tolerarla, puede desencadenarse falla en la arquitectura de soporte que conduce a una fractura. Esta falla puede materializarse en dos escenarios, el primero la aplicación de carga normal o traumática de baja intensidad sobre un hueso anormal que origina una fractura por insuficiencia y aquel en que el hueso normal recibe una carga cíclica, recurrente y desmesurada resultando en una fractura por fatiga.

Son más frecuentes en extremidades inferiores y se ubican predominantemente en tibia, de preferencia en su meseta medial y diáfisis, metatarsianos y calcáneo.

Las fracturas por insuficiencia se instalan típicamente en un hueso osteoporótico, ya sea como ocurre corrientemente en pacientes de edad avanzada o bien afectados por alguna patología de entre las cuales sobresalen las enfermedades metabólicas y tumorales. Esta posibilidad debe inducir al médico a estar permanentemente alerta y considerar entre los diagnósticos probables la presencia de cuadros potencialmente graves cuando enfrenta a pacientes que consultan por sintomatología dolorosa anodina alrededor de la rodilla

### Fracturas por insuficiencia

Varios factores se asocian a la mayor probabilidad de presentar una fractura por insuficiencia, todos confluyen en el compromiso y pérdida de la elasticidad y contenido mineral del hueso. La osteoporosis, ya sea primaria o secundaria, se asocia frecuentemente a entidades como artritis reumatoidea, corticoterapia prolongada, trastornos neurológicos, enfermedad metabólica ósea, postración, irradiación, artroplastías, etc. en las cuales hay desequilibrio a favor de la resorción ósea pudiendo observarse alteraciones en la mineralización en las lagunas de osteocitos que provoca mayor sensibilidad al estrés mecánico.

La edad avanzada es un elemento importante en la mayor probabilidad de presentar fracturas por insuficiencia, se observa aumento de la probabilidad de osteopenia global que incluye aumento de la porosidad cortical que reduce la resistencia ósea en mayores de 65 años hasta 46%.

Se suma la asociación a mayor frecuencia de enfermedades crónicas y fenómenos desmineralizantes, más la pérdida de masa muscular que condiciona disminución de la absorción de tensión mecánica que actúa como efecto protector del hueso adyacente. Por otra parte, se ha descrito también diferencias ligadas al sexo, siendo más frecuente en mujeres post menopausia, lo que puede ser explicado por la mayor incidencia de osteopenia. Se configuran entonces, como principales factores de riesgo para fractura por insuficiencia la condición de ancianidad y mujeres post menopausicas.

En el cuadro clínico suele aparecer el dolor como síntoma esencial, de inicio insidioso o algunas veces tras la aplicación de una carga menor que puede activar su aparición o establecer un quiebre en la forma de presentación, se ubica en relación, a la zona afectada, localizada más comúnmente en la región medial de la articulación, aunque a veces pudiera ser algo difuso, se puede acompañar de diversos grados de claudicación o compromiso funcional. Hay que indagar acerca del uso de fármacos que pueden asociarse a osteopenia como es el uso prolongado de corticoides.

El estudio etiológico debe orientarse a identificar diagnósticos diferenciales tales como tumores, infecciones y necrosis avascular. Además de seleccionar a aquellos pacientes de riesgo para luego tener la posibilidad de intervenir con medidas preventivas.

Se debe incluir densitometría ósea para objetivar el grado de compromiso mineral y estudios que apunten al origen de osteoporosis secundarias, valoración de niveles hormonales, radiografías convencionales, TAC y RNM.



## Fractura por fatiga

Individuos con dedicación deportiva regular que genera actividad física demandante, que algunas veces se da dentro de la esfera laboral y en aquellos con episodios extenuantes intermitentes sin entrenamiento planificado están en mayor riesgo de sufrir una fractura por fatiga.

Se pueden presentar entre el 1 y el 15% de los deportistas dependiendo de la especialidad deportiva, siendo mayor en atletas corredores de fondo, gimnastas y bailarines.

Las fracturas por estrés se manifiestan como sintomatología dolorosa larvada, frecuentemente tras realizar actividad física, que se alivia con el descanso y reaparece o se incrementa al retomar el ejercicio, con un punto de inflexión agudo tras algún detonante que puede ser un aumento en la intensidad o modificación del programa de ejercicio. Son el resultado de la aplicación de una carga repetida y exagerada en duración, intensidad o frecuencia que sobrepasa la tolerancia y capacidad de remodelación por microdaño acumulado y progresivo, sin tiempo de recuperación en un hueso normal, provocando una fractura.

Originalmente descritas en lesiones metatarsianas de conscriptos militares tras marchas prolongadas ( 1 de 3 ), 80 a 95 % de las veces se ubican en las extremidades inferiores, siendo la tibia la localización más frecuente, ubicándose de modo decreciente en tarso (navicular), metatarso, fémur, fibula y pelvis.

Existen factores asociados a la aparición de fracturas por fatiga, de entre los cuales se pueden identificar aquellos de naturaleza intrínseca que corresponden a condiciones propias del individuo como: edad avanzada, adolescencia, sexo femenino, raza, condición física general, traumatismos de importancia previos en la misma extremidad o en la opuesta, arquitectura ósea como mala alineación, pie plano o cavo, ante o retro pie varo - valgo, genu varo - valgo, deseos y discrepancias de longitud global de las extremidades inferiores que determina aspectos biomecánicos perjudiciales, condición muscular debilitada o desequilibrada, condición de hiperlaxitud ligamentosa y articular alterada, todos esto puede someter a alguna región del esqueleto a sobrecarga. Aunque claramente es el resultado de un fenómeno multifactorial, se describe un mayor riesgo asociado a la condición de mujer, quienes presentan mayor incidencia de fracturas cuando se someten a programas de entrenamiento similar a hombres, más aún si está presente amenorrea o menarquia retrasada que inducen reducción de la densidad ósea.

Los factores extrínsecos más comunes son el tipo de disciplina deportiva, la rutina de entrenamiento, la superficie de trabajo, la indumentaria utilizada con énfasis en el calzado y la duración rutinaria de la actividad.

Dentro de diagnósticos diferencial se debe descartar principalmente osteomielitis y tumores como osteoma osteoide y sarcoma de Ewing.

### Diagnóstico

El estudio de estas fracturas debe incluir Rx simple, de escaso rendimiento en etapa inicial o bien presentar signos característicos como áreas de engrosamiento cortical, esclerosis y reacción perióstica, con fractura en una cortical que da cuenta de procesos sobrepuestos de lesión - curación.

La resonancia magnética tiene una sensibilidad de 100% y una especificidad de 85 %, por lo que es el examen definitivo para avanzar en el diagnóstico diferencial, de especial importancia para atletas en los cuales se requiere diagnóstico rápido y seguro.

### Tratamiento

Como suele suceder en todos los ámbitos de la medicina, la conducta terapéutica es individual y considerará aspectos como sexo, terapias paralelas, ubicación, magnitud y período de evolución de la lesión, grado de dedicación a la actividad, etc. Se desprende como medida práctica evidente la suspensión de la actividad detonante cuando es posible o la modificación de ésta con ejercicio alternativo que integre la descarga de la extremidad como elemento esencial, considerando que es muy complejo indicar reposo a un deportista, más aún si está inserto en la alta competencia.

Está indicado el uso de fármacos analgésicos cuando es necesario como medida sintomática, fisiokinesioterapia y suplementación de calcio y vitamina D.

### Tendinopatías

Los tendones son estructuras que vinculan mecánicamente músculos con huesos, tienen una estructura fibrosa en base principalmente a colágeno tipo I con baja celularidad y reciben una vascularización pobre. Estos factores le dan ventaja para trabajar en ambiente hipóxico pero los condiciona a una menor capacidad de curación y reparación.

Las lesiones tendinosas alrededor de la rodilla son frecuentes en deportistas, determinan una importante pérdida en las jornadas de entrenamiento y competencia y se producen mayormente en aquellos atletas cuyos gestos técnicos habituales involucran saltar, aterrizar y pivotar como ocurre en basquetbol, tenis, fútbol y voleibol, en que se obliga a los tendones a almacenar y liberar energía repetidamente.

La respuesta normal al trauma incluye apoptosis, quimiotaxis, proliferación y diferenciación celular. Lo esencial en la producción de las tendinopatías es un proceso de curación fallido frente a microtrauma repetido y supone que tras la respuesta inflamatoria inicial a un trauma sobre el tendón, no existe una resolución exitosa sino una respuesta ineficaz que incluye hiper celularidad con proliferación de tenocitos, ausencia de células inflamatorias, degeneración del colágeno que se muestra adelgazado y desorganizado y aumento de la matriz no colágena. El tipo histológico degenerativo presente puede ser hipóxico, hialino, mixoide, lipoide y fibrinoide más calcificaciones y metaplasia ósea y fibrocartilaginosa. Se aprecia neovascularización, modificación de la inervación en el peritendón que altera la función nociceptiva, puede ser que estos cambios en el fenotipo neuronal periférico sean la fuente del dolor. Todas estas transformaciones dan el aspecto macroscópico condroideo y engrosado del tendón.

Un factor interesante de análisis es la mayor incidencia de tendinopatía en pacientes obesos y diabéticos lo que podría estar relacionado con un estado inflamatorio persistente de bajo grado y menor disponibilidad de macrófagos circulantes que interferirían para dar una mejor respuesta inflamatoria inicial al trauma.

En la génesis de las tendinopatías alrededor de la rodilla se puede identificar factores intrínsecos como biotipo, posición de la patela alta o baja, grados de inestabilidad o mal alineación, desbalance muscular y alteración de ejes de las extremidades y factores extrínsecos como la disciplina deportiva y gestos técnicos asociados, superficie inapropiadas de trabajo, calendario extenuantes de competencias, calidad del entrenamiento, poco respeto por los períodos de reposo y recuperación física, calzado inadecuado y otros.

Los sitios alrededor de la rodilla más frecuentemente comprometidos son la banda iliotibial y tendón rotuliano. La banda iliotibial produce sintomatología dolorosa principalmente en corredores y ciclistas, en los que se produce un mecanismo de flexo-extensión de rodilla muy frecuente, la fisiopatología se produce ya sea por fricción en el cóndilo lateral o por inflamación de las estructuras que unen la banda con el epicóndilo.

En el cuadro típico de tendinitis patelar el síntoma cardinal es el dolor, que se ubica en el polo inferior por tratarse de un proceso del tipo insercional, se presenta al inicio o poco después del final de las sesiones de entrenamiento, en la medida que se agrava el cuadro puede manifestarse durante toda la jornada de trabajo hasta llegar a interferir con las actividades de la vida diarias en los casos más graves.

## **Estudio**

El estudio de imágenes incluye radiografías simples AP y lateral donde pudiera no haber hallazgos o bien mostrar calcificaciones en el área tendinosa o deformaciones en el polo distal de la patela. También es útil para diagnosticar anomalías óseas asociadas y eventuales hallazgos incidentales.

La ecografía es un examen muy confiable en manos expertas y sus resultados tienen buena correlación con el compromiso histopatológico pudiendo mostrar imágenes compatibles con el diagnóstico en individuos en etapa asintomática.

La resonancia magnética puede indicarse si es que no se logra certificar el diagnóstico con ecografía, o si se está sospechando alguna otra patología intraarticular en la que la ecografía pudiera no ser diagnóstica.

## **Tratamiento**

El tratamiento es conservador, se ha utilizado una amplia gama de alternativas terapéuticas sin mucha evidencia científica sólida, como AINEs, diversas técnicas de fisioterapia, vendajes, férulas y órtesis, ondas de choque, infiltraciones corticoidales peritendinosas y de sustancias esclerosantes como polidocanol, plasma rico en plaquetas (PRP) bajo control ecográfico, todas ellas con distintos grados de éxito. La indicación de ejercicios excéntricos es una alternativa razonable de manejo. No obstante, existe una alta tasa de recurrencia asociado a la naturaleza crónica y recurrente de la enfermedad y a la urgencia de reintegro deportivo que habitualmente exhiben los deportistas El manejo conservador falla en alrededor de 30 % de las veces.

En caso de fracaso del manejo médico, se requiere de tratamiento quirúrgico, en ese caso se dispone de dos alternativas, cirugía mínimamente invasiva cuando la lesión es más bien posterior o cercana al Cuerpo de Hoffa; y abierta formal la mayoría de los casos porque el tejido degenerativo está en el centro del tendón.

## Bibliografía

1. Aoki, Y., Yasuda, K., Tohyama, H., Ito, H., & Minami, A. (2004). Magnetic resonance imaging in stress fractures and shin splints. *Clinical Orthopaedics and Related Research (1976-2007)*, 421, 260-267.
2. Drabicki, R. R., Greer, W. J., & DeMeo, P. J. (2006). Stress fractures around the knee. *Clinics in sports medicine*, 25(1), 105-115.
3. Figueroa, D., Figueroa, F., & Calvo, R. (2016). Patellar tendinopathy: diagnosis and treatment. *JAAOS-Journal of the American Academy of Orthopaedic Surgeons*, 24(12), e184-e192.
4. De Bruijn, J., Winkes, M., van Eerten, P., & Scheltinga, M. (2020). Chronic exertional compartment syndrome as a cause of anterolateral leg pain. *Der Unfallchirurg*, 123(1), 8-14.
5. Mellinger, S., & Neurohr, G. A. (2019). Evidence based treatment options for common knee injuries in runners. *Annals of translational medicine*, 7(Suppl 7).
6. Mohile, N., Perez, J., Rizzo, M., Emerson, C. P., Foremny, G., Allegra, P., ... & Jose, J. (2020). Chronic lower leg pain in athletes: overview of presentation and management. *HSS Journal®*, 16(1), 86-100.
7. Pepper, M., Akuthota, V., & McCarty, E. C. (2006). The pathophysiology of stress fractures. *Clinics in sports medicine*, 25(1), 1-16.
8. Raasch, W. G., & Hergan, D. J. (2006). Treatment of stress fractures: the fundamentals. *Clinics in sports medicine*, 25(1), 29-36.
9. Rainey, C. E., Taysom, D. A., & Rosenthal, M. D. (2014). Snapping pes anserine syndrome. *Journal of Orthopaedic & Sports Physical Therapy*, 44(1), 41-41.
10. Scully, W. F., & Benavides, J. M. (2019). Surgical tips for performing open fasciotomies for chronic exertional compartment syndrome of the leg. *Foot & ankle international*, 40(7), 859-865.
11. Strauss, E. J., Kim, S., Calcei, J. G., & Park, D. (2011). Iliotibial band syndrome: evaluation and management. *JAAOS-Journal of the American Academy of Orthopaedic Surgeons*, 19(12), 728-736.
12. Winkes, M., van Eerten, P., & Scheltinga, M. (2020). Deep posterior chronic exertional compartment syndrome as a cause of leg pain. *Der Unfallchirurg*, 123(1), 3-7.





# Edema óseo y osteonecrosis en la rodilla

Dr. Rodrigo Suárez Sánchez  
ORCID: 0000-0001-7580-6170

## Introducción

Patología descrita por primera vez por Ahlbäck en 1968<sup>1</sup>. Manifestándose frecuentemente como un dolor agudo de rodilla pudiendo ser autolimitado, pero también puede progresar a artrosis de rodilla. La osteonecrosis en la rodilla es la segunda ubicación más frecuente luego de la cadera<sup>2</sup>. Su fisiopatología no está completamente comprendida y en la actualidad se divide en 3 cuadros principales<sup>2</sup>:

1. Osteonecrosis espontánea de la rodilla (*Spontaneous osteonecrosis of the knee, SONK*) o fractura por insuficiencia subcondral
2. Osteonecrosis secundaria
3. Osteonecrosis post artroscopia

El objetivo de este capítulo es describir estas patologías haciendo énfasis en la presentación clínica, hallazgos radiográficos y recomendaciones de tratamiento.

## Osteonecrosis espontánea de la rodilla (SONK)

Patología con incidencia y prevalencia desconocida, aunque es más frecuente que la osteonecrosis secundaria. Probablemente sea subdiagnosticada en un importante porcentaje de casos, pudiendo ser el reflejo de una artrosis de rodilla en etapa terminal<sup>3</sup>.

El cuadro clínico se caracteriza por dolor de rodilla de inicio agudo, que se exagera al final del día, y con la carga. El compromiso es más frecuente unilateral y en pacientes mujeres mayores de 50-60 años<sup>4, 5, 6</sup>. El cóndilo femoral medial es el más frecuentemente afectado, lo cual estaría determinado por una zona de irrigación terminal<sup>7</sup>.

Históricamente se planteó la existencia de isquemia y posterior necrosis, pero actualmente existe evidencia donde se demuestra que la mayoría de los casos no presentan necrosis y que sería secundario a fracturas subcondrales en hueso osteoporótico<sup>5</sup>. Estas fracturas producirían una acumulación de líquido a nivel de médula ósea llevando a generar edema óseo. Debido a esto el término "SONK" sería inapropiado, y varios reportes sugieren que el término más apropiado es "Fractura inestable que resulta en la muerte ósea del fragmento desplazado"<sup>3</sup>.

Al examen físico destaca claudicación en la marcha, generalmente con derrame articular leve a moderado y dolor a la palpación del segmento comprometido: cóndilo/platillo, medial o lateral. Frecuentemente puede simular una rotura meniscal medial, pero se puede intentar diferencia por presentar mayor dolor en relación, a la eminencia ósea, más que en la interlínea. Aun así, no es fácil hacer la diferencia del punto de vista del examen físico.

El estudio complementario inicial es con radiografía. Los hallazgos dependen del estadio en que se encuentra la patología. En etapas precoces la radiografía puede ser normal y estadios más avanzados pueden observarse radiolucencias, aplanamientos o lesión creyéntica a nivel del cóndilo. En la etapa final, se observa una artrosis evidente.

La clasificación radiológica más utilizada es la de Ficat y Arlet modificada que consta de 4 etapas.

- Etapa 1: un paciente que tiene síntomas de rodilla, pero los hallazgos radiográficos normales.
- Etapa 2: signos de esclerosis moteada son evidentes, pero la curvatura ósea se mantiene normal.
- Etapa 3: la presencia de un signo de media luna es indicativo de fractura subcondral, que define esta etapa.
- Etapa 4: colapso del hueso subcondral<sup>6</sup>. Figura 1.

**Figura 1**

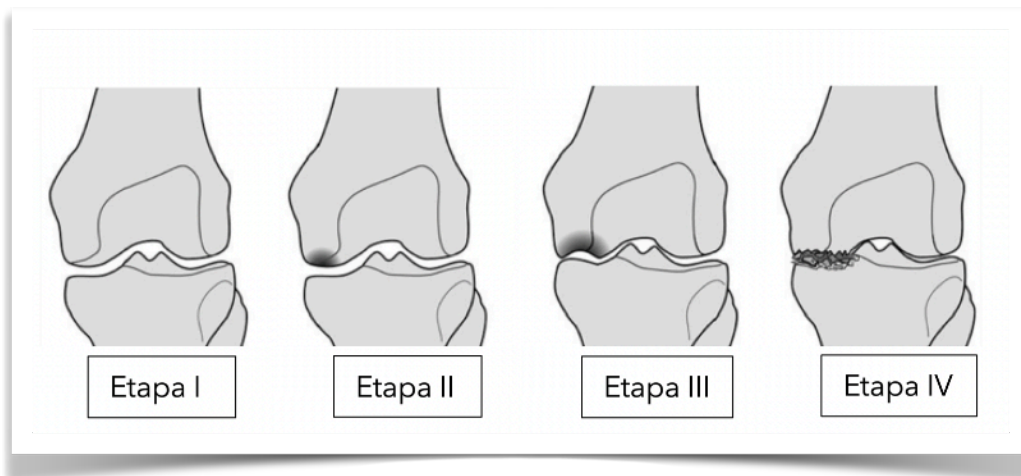
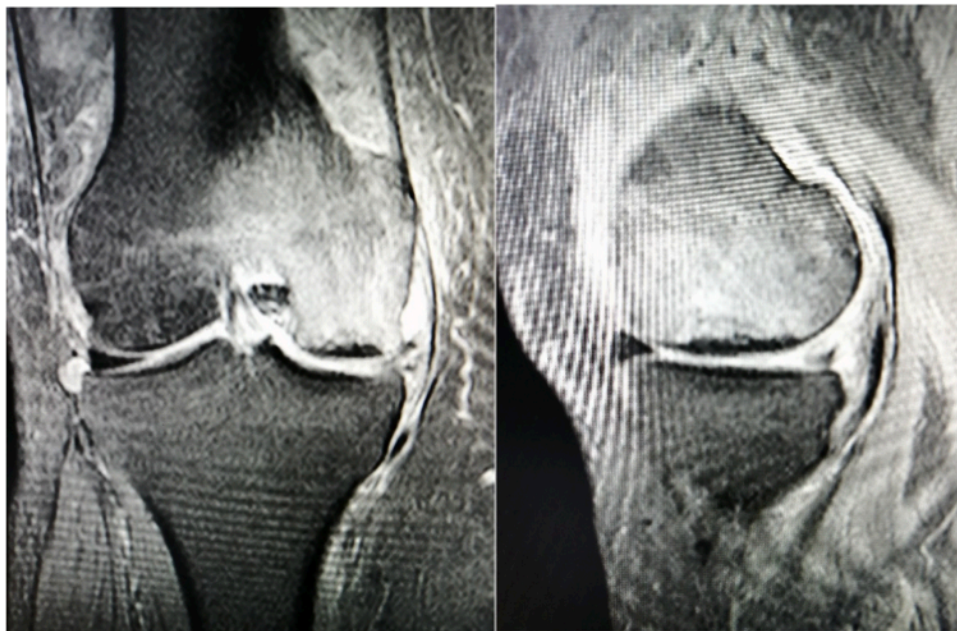

Figura 1. Clasificación de Ficat<sup>6</sup>.

El estudio de elección es la resonancia magnética (RM) debido a su alta sensibilidad<sup>8</sup>. Las características iniciales en RM de la osteonecrosis en etapa temprana incluyen un área subcondral de baja intensidad de señal en imágenes en T2, depresiones focales de contorno epifisiario y líneas de baja intensidad de señal en el cóndilo afectado<sup>9</sup>. Figura 2.



**Figura 2**

*Figura 2. Imagen de resonancia magnética con osteonecrosis. Importante edema de todo el cóndilo femoral medial, con una línea de fractura subcondral en semiluna sin colapso.*

En RM, las clasificaciones han sido propuestas en relación al tamaño de la lesión, lo cual estaría asociado a la progresión de la enfermedad. Sin embargo aún es controversial debido a que no está establecido la forma de medir ni la cantidad para definirla como "grande". Un consenso para clasificar por tamaño corresponde a pequeñas cuando el área es menor de  $3.5 \text{ cm}^2$ , a medianas entre  $3.5$  y  $5 \text{ cm}^2$  y, cuando el área es mayor a  $5 \text{ cm}^2$ , se consideran grandes<sup>3,10</sup>. Otra clasificación es utilizando la relación entre la lesión y el tamaño del cóndilo. En este caso, Jureus et al<sup>11</sup> observaron que un compromiso menor al 20% no se asocia a progresión a artroplastía de rodilla, mientras que un compromiso mayor al 40% significó una progresión a artrosis severa tratada con artroplastía en el 86% de los casos.

El tratamiento no quirúrgico se utiliza en lesiones menores de  $3.5 \text{ cm}^2$  o que comprometen menos del 20% del cóndilo. Las principales medidas son el uso de bastones para la descarga de la extremidad afectada y el uso de analgésicos<sup>12</sup>. Yates et. al reportan una serie de 20 pacientes que tenían SONK en etapa temprana, confirmada con RM, en la que se logró remisión de los síntomas y normalización de la RM en un plazo entre 3 y 8 meses sin necesidad de cirugía<sup>13</sup>. Algunos autores han reportado beneficios con el uso de bifosfonatos para prevenir o posponer la necesidad de cirugía en pacientes con SONK<sup>14</sup>. Los bisfosfonatos ejercen su acción, inhibiendo la resorción ósea.

Se ha demostrado que los bifosfonatos disminuyen la incidencia de colapso subcondral en pacientes con osteonecrosis de la cabeza femoral<sup>15</sup>. Jureus et al.<sup>11</sup> evaluaron el uso de 70 mg de alendronato una vez por semana durante un mínimo de 6 meses en 17 pacientes que tenían SONK y vieron que solo el 18% progresó a colapso subcondral<sup>14</sup>. Sin embargo, un ensayo aleatorizado, controlado no evidenció beneficios en el uso de bifosfonatos versus placebo en pacientes en etapas tempranas de SONK<sup>16</sup>. Por lo tanto, aún es controversial el uso de esta familia de medicamentos.

Otra alternativa estudiada, son las ondas de choque donde una serie de Muccioli et al.<sup>17</sup> demostró que a los 6 meses disminución significativa del dolor y del compromiso óseo en la RNM. Este estudio no cuenta con grupo control, por lo que es difícil de establecer la diferencia de estos resultados con la historia natural de esta patología. No la utilizamos debido a lo anterior.

El tratamiento quirúrgico se debe considerar cuando los pacientes no presentan mejoría clínica después de un tratamiento conservador bien llevado o en lesiones grandes, es decir, aquellas mayores a 5 cm<sup>2</sup> o mayores al 40% del cóndilo<sup>3,11,12</sup>.

Las alternativas quirúrgicas varían según el estadio que presenta el paciente. En casos de lesiones con fragmentos condrales inestables se puede realizar debridamiento, microperforaciones, microfracturas o autoinjertos osteocondrales según el tamaño de la lesión. Si el escenario es un extenso edema, se puede realizar descompresiones del núcleo con perforaciones. Por otra parte, es importante evaluar el eje de la extremidad, en caso de deseos que aumenten la carga en el compartimiento comprometido por SONK se debe plantear el uso de osteotomías<sup>12</sup>. Estos tratamientos enumerados, han mostrado éxito en posponer la artroplastía<sup>18,19</sup>, reportándose un éxito mayor al 90% en pacientes en etapas tempranas (Ficat 1-2) usando desbridamiento y descompresión<sup>20</sup>. En caso de etapa 3-4, es decir, con colapso subcondral, el uso de autoinjerto osteocondrales ha mostrado buenos resultados<sup>18-21</sup>.

En casos más severos o refractarios a tratamientos antes mencionados es necesario recurrir a la artroplastía de rodilla. Se puede plantear una artroplastía unicompartmental debido a que lo habitual es el compromiso de solo un compartimiento, reportando buenos resultados funcionales a mediano y largo plazo<sup>22-23</sup>. Los resultados deficientes en pacientes manejados con prótesis unicompartmental se asocian principalmente a casos donde el compromiso no está limitado a un solo compartimiento, en tales casos se recomienda una artroplastía total de rodilla.

## Osteonecrosis secundaria de la rodilla

Se caracteriza por tener presentar dolor de inicio más insidioso que SONK y ser de ubicación heterogénea, llegando a afectar en un 20% a nivel tibial<sup>12</sup>. La incidencia es baja, representando aproximadamente un 90% de los casos de osteonecrosis de cadera. Suele afectar a pacientes menores de 45 años, con compromiso bilateral (80% de los casos) o de más de una articulación. Al igual que la osteonecrosis espontánea, predomina en pacientes de sexo femenino<sup>2</sup>. La osteonecrosis secundaria se ha asociado con numerosas afecciones y factores de riesgo que se pueden separar en causas directas (enfermedad de células falciformes, enfermedad de Caisson, enfermedad de Gaucher, trastornos mieloproliferativos) y asociaciones indirectas (alcohol, corticosteroides, tabaco, obesidad).

Los dos factores de riesgo más comunes para la osteonecrosis secundaria son el uso de corticosteroides y el abuso de alcohol, presentes en el 90% de los casos<sup>2</sup>. La evidencia reciente sugiere que los corticosteroides y el alcohol causan hipertrofia de las células adiposas de la

médula ósea, lo que contribuiría a un aumento de la presión intraósea que puede provocar isquemia ósea<sup>24</sup>, siendo la isquemia ósea el factor fisiopatológico común en las causas de osteonecrosis secundaria. En el caso de los trastornos mieloproliferativos y las enfermedades de almacenamiento de glucógeno (por ejemplo, enfermedad de Gaucher) el aumento de presión intraósea estaría dado por las células y el glucógeno. Otros factores de riesgo como el consumo de tabaco, la enfermedad de células falciformes y otros trastornos protrombóticos tiene principalmente efectos vasooclusivos. Se sabe que fumar cigarrillos causa vasoconstricción, daño oxidativo en el endotelio y predispone a la aterosclerosis<sup>25</sup>. Los glóbulos rojos de forma irregular, que se encuentran en la enfermedad de células falciformes, tienen más probabilidades de adherirse a las paredes vasculares y agruparse, lo que provocaría oclusión vascular<sup>26</sup>. De manera similar, los émbolos de nitrógeno gaseoso observados en la enfermedad de descompresión (enfermedad de Caisson) pueden causar oclusión vascular directa.

El estudio imagenológico es similar al SONK. Habitualmente es más de una lesión con ubicación epifisaria, metafisaria o diafisaria y en un 80% el compromiso es bilateral. La clasificación radiológica utilizada es la propuesta por Ficat y Arlet modificada (Figura 1).

En este escenario, el tratamiento no quirúrgico tiene un rol más limitado, sin embargo, existen reportes de buenos resultados. En una cohorte de pacientes que presentaban síntomas con leve compromiso de actividades de la vida diaria, se observó que 8 de 10 pacientes lograron evitar la artroplastía sin signos de progresión a artroplastia<sup>2</sup>. El uso de bifosfonatos y prostaglandinas I-2 han mostrado ser una opción en el tratamiento de la osteonecrosis secundaria de la rodilla<sup>27</sup>, sin embargo, es necesaria una evidencia más sólida.

El tratamiento de elección es el quirúrgico, siendo el estándar el reemplazo articular en etapa final de daño articular. En las etapas previas al colapso se puede realizar una cirugía para preservar las articulaciones, como la artroscopia, la descompresión del núcleo, el autoinjerto osteocondral y el injerto óseo en un intento de evitar o posponer la artroplastia articular<sup>3</sup>.

La artroscopia está indicada principalmente cuando hay otra lesión asociada como rotura de la raíz meniscal. Por esta vía también es factible realizar las descompresiones con microfracturas o microperforaciones<sup>12</sup>.

La descompresión del núcleo, como en SONK, puede usarse con éxito también en osteonecrosis secundaria sin colapso subcondral, reportándose un éxito de 92% con microperforaciones y protección de la carga<sup>12, 28</sup>.

En casos más avanzados con colapso inicial y de extensión limitada está la opción de injerto autólogo o aloinjerto osteocondral<sup>29, 30</sup>. Lee y Goodman, en 3 pacientes y Rijnen et al. en 9 pacientes demostraron que el autoinjerto óseo puede retrasar la necesidad de artroplastia en casos con colapso inicial<sup>32</sup>. Flynn et al. trataron 8 pacientes con aloinjertos osteocondrales frescos congelados reportando que en 6 casos lograron dolor ocasional o nulo, caminatas ilimitadas sin asistencia y rango mayor a 95° de flexión<sup>32</sup>. Se debe valorar esta evidencia con cautela, dado que en osteonecrosis secundaria el compromiso es múltiple, sin focalizarse en un segmento<sup>12</sup>. Por otra parte, en aquellos pacientes cuya causa es el uso de corticoides se ha observado peores resultados<sup>33</sup>.

En caso de osteonecrosis secundaria avanzada, se recomienda el uso de artroplastia total de rodilla y no de unicompartmental dado la alta frecuencia de que el compromiso no se limita a un solo compartimiento<sup>3</sup>. En este escenario la artroplastia total de rodilla muestra una supervivencia a 12 años de 96,7%, es decir similar a lo reportado en prótesis por artrosis primaria<sup>36</sup>.

## Osteonecrosis post artroscopia

Cuadro caracterizado por gonalgia de inicio repentino que se presenta a las 6-8 semanas post artroscopia. Se presenta con mayor frecuencia en el cóndilo femoral medial, seguido por cóndilo femoral lateral, platillo tibial lateral y platillo medial. Presenta una incidencia similar por género y afecta con mayor frecuencia a pacientes mayores de 50 años<sup>8, 37</sup>.

La osteonecrosis post-artroscópica de la rodilla es el tipo menos frecuente de osteonecrosis, sin embargo, se ha reportado una incidencia de hasta un 4% post procedimiento<sup>38</sup>. La osteonecrosis post artroscopia se asocia a procedimientos que involucran gestos quirúrgicos en cartílago y menisco, siendo menos frecuente en procedimientos de reconstrucción del ligamento cruzado anterior<sup>35</sup>.

Existen diversas hipótesis sobre la etiología. Pape et al.<sup>37</sup> postularon que el aumento de presión de contacto posterior a una meniscectomía sería la causa de una fractura por insuficiencia, con la subsecuente fuga intraósea de líquido sinovial, que produciría el desarrollo de osteonecrosis. También se ha postulado que la energía térmica o el choque fotoacústico de la radiofrecuencia, serían el factor desencadenante<sup>36</sup>.

En este escenario la presencia de dolor persistente o reinicio del dolor, derrame y claudicación posterior al procedimiento debe hacer sospechar al cirujano esta patología. La RM es fundamental para descartar/confirmar esta patología.

El tratamiento inicial es conservador, con protección de la carga, analgésicos y/o bifosfonatos, lo cual ha mostrado buenos resultados<sup>39</sup>. Nosotros destacamos el uso de bastones hasta que el dolor remite. En casos avanzados que no responden se procede a un manejo quirúrgico, el cual se debe adaptar según el tamaño de la lesión y el colapso subcondral, tal como se discutió en el subcapítulo de SPONK. En casos avanzados, la artroplastia unicompartimental o total son alternativas válidas, reportándose buenos a excelentes resultados en el 95% de los pacientes<sup>40</sup>.

## Referencias

- 1.- Ahlbäck S. Spontaneous osteonecrosis of the knee. *Arthritis Rheum* 1968;11:705-33.
- 2.- Mont MA. Atraumatic osteonecrosis of the knee. *J Bone Joint Surg Am* 2000; 82: 1279-90.
- 3.- Mont MA. Osteonecrosis of the knee and related conditions. *J Am Acad Orthop Surg* 2011;19:482-94.
- 4.- Mears SC. Characterization and pathological characteristics of spontaneous osteonecrosis of the knee. *Iowa Orthop J* 2009;29:38-42.
- 5.- Yamamoto T. Spontaneous osteonecrosis of the knee: the result of subchondral insufficiency fracture. *J Bone Joint Surg Am* 2000;82:858-66.
- 6.- Al-Rowaih A, Björkengren A, Egund N, et al. Size of osteonecrosis of the knee. *Clin Orthop Relat Res* 1993; (287):68-75.
- 7.- Reddy AS. Evaluation of the intraosseous and extraosseous blood supply to the distal femoral condyles. *Am J Sports Med* 1998;26:415-9.
- 8.- Fotiadou A. Acute nontraumatic adult knee pain: the role of MR imaging. *Radiol Med* 2009;114:437-47.
- 9.- Lecouvet FE. Early irreversible osteonecrosis versus transient lesions of the femoral condyles: prognostic value of subchondral bone and marrow changes on MR imaging. *AJR Am J Roentgenol* 1998;170:71-7.
- 10.- Aglietti P, Insall JN, Buzzi R, et al. Idiopathic osteonecrosis of the knee. Aetiology, prognosis and treatment. *J Bone Joint Surg Br* 1983;65:588-97.
- 11.- Juréus J. The natural course of spontaneous osteonecrosis of the knee (SONK): a 1- to 27-year follow-up of 40 patients. *Acta Orthop* 2013;84:410-4.
- 12.- Woehnl A. Osteonecrosis of the knee. *Orthopaedic Knowledge Online Journal* 2012;10.
- 13.- Yates PJ. Early MRI diagnosis and non-surgical management of spontaneous osteonecrosis of the knee. *Knee* 2007;14:112-6.
- 14.- Jureus J. Treatment of spontaneous osteonecrosis of the knee (SONK) by a bisphosphonate. *Acta Orthop* 2012;83:511-4
- 15.- Nishii T. Does alendronate prevent collapse in osteonecrosis of the femoral head? *Clin Orthop Relat Res* 2006;443:273-9.
- 16.- Meier C. Effect of ibandronate on spontaneous osteonecrosis of the knee: a randomized, double-blind, placebo-controlled trial. *Osteopor Int* 2014;25:359-66.
- 17.- Marcheggiani Muccioli . Conservative treatment of spontaneous osteonecrosis of the knee in the early stage: pulsed electromagnetic fields therapy. *Eur J Radiol* 2013;82:530-7.
- 18.- Duany NG. Joint- preserving surgical treatment of spontaneous osteonecrosis of the knee. *Arch Orthop Trauma Surg* 2010;130:11-6.
- 19.- Miller GK. The treatment of idiopathic osteonecrosis of the medial femoral condyle with arthroscopic debridement. *Arthroscopy* 1986;2:21-9.
- 20.- Karim AR. Osteonecrosis of the knee: review. *Ann Transl Med* 2015;3(1):6
- 21.- Tanaka Y. Histological evaluation of spontaneous osteonecrosis of the medial femoral condyle and short-term clinical results of osteochondral autografting: a case series. *Knee* 2009;16:130-5.
- 22.- Heyse TJ. UKA after spontaneous osteonecrosis of the knee: a retrospective analysis. *Arch Orthop Trauma Surg* 2011;131:613-7.
- 23.- Myers TG. Outcomes of total and unicompartmental knee arthroplasty for secondary and spontaneous osteonecrosis of the knee. *J Bone Joint Surg Am* 2006;88:76-82.
- 24.- Motomura G. Bone marrow fat-cell enlargement in early steroid-induced osteonecrosis--a histomorphometric study of autopsy cases. *Pathol Res Pract* 2005;200:807-11.
- 25.- Wright JL. Pulmonary hypertension and vascular oxidative damage in cigarette smoke exposed eNOS (-/-) mice and human smokers. *Inhal Toxicol* 2012;24:732-40.
- 26.- Lemonne N. Does increased red blood cell deformability raise the risk for osteonecrosis in sickle cell anemia? *Blood* 2013;121:3054-6.

- 27.- Jäger M. Rationale for prostaglandin I2 in bone marrow edema--from theory to application. *Arthritis Res Ther* 2008;10:R120.
- 28.- Marulanda G, Seyler TM, Sheikh NH, et al. Percutaneous drilling for the treatment of secondary osteonecrosis of the knee. *J Bone Joint Surg Br* 2006;88:740-6.
- 29.- Rijnen WH. Bone impaction grafting for corticosteroid-associated osteonecrosis of the knee. *J Bone Joint Surg Am* 2006;88:62-8.
- 30.- Bugbee W. Osteochondral allograft transplantation in the knee. *J Knee Surg* 2012;25:109-16.
- 31.- Lee K, Goodman SB. Cell therapy for secondary osteonecrosis of the femoral condyles using the Collect DBM System: a preliminary report. *J Arthroplasty* 2009;24:43-8.
- 32.- Flynn J M. Osteoarticular allografts to treat distal femoral osteonecrosis. *Clin Orthop Relat Res* 1994; (303):38-43.
- 33.- Bayne O. Osteochondral allografts in the treatment of osteonecrosis of the knee. *Orthop Clin North Am* 1985;16:727-40.
- 34.- Forst J. Spontaneous osteonecrosis of the femoral condyle: causal treatment by early core decompression. *Arch Orthop Trauma Surg* 1998;117:18-22.
- 35.- MacDessi SJ. Subchondral fracture following arthroscopic knee surgery. A series of eight cases. *J Bone Joint Surg Am* 2008;90:1007-12.
- 36.- Mont MA, Rifai A, Baumgarten KM, et al. Total knee arthroplasty for osteonecrosis. *J Bone Joint Surg Am* 2002;84-A:599-603.
- 37.- Pape D. Osteonecrosis in the post arthroscopic knee. *Orthopade* 2008;37: 1099-100, 1102-7.
- 38.- Cetik O, Cift H, Comert B, et al. Risk of osteonecrosis of the femoral condyle after arthroscopic chondroplasty using radiofrequency: a prospective clinical series. *Knee Surg Sports Traumatol Arthrosc* 2009;17:24-9.
- 39.- Kraenzlin ME. Possible beneficial effect of bisphosphonates in osteonecrosis of the knee. *Knee Surg Sports Traumatol Arthrosc* 2010;18:1638-44.
- 40.- Bonutti PM. Osteonecrosis of the knee after laser or radiofrequency-assisted arthroscopy: treatment with minimally invasive knee arthroplasty. *J Bone Joint Surg Am* 2006;88:69-75.







# Terapias biológicas en patología de rodilla

Dr. Mauricio Wainer Elizalde

ORCID: 0000-0002-2777-3762

La rodilla, como sistema biomecánico, depende para su función normal, de la integridad y adecuada relación de sus tejidos. Tanto cartílago, hueso, ligamentos y tendones, se renuevan constantemente reemplazándose completamente varias veces en el transcurso de su vida.

Son factores decisivos, tanto en la renovación como en la cicatrización, el estilo de vida, la actividad física, las variantes anatómicas de alineamiento, las lesiones traumáticas, las enfermedades inflamatorias y el peso corporal. En la búsqueda de soluciones para estos factores ha surgido en las últimas décadas un esfuerzo para mejorar la capacidad de cicatrización de estos tejidos y con ello restablecer una función más cercana a lo normal postergando el uso de prótesis. La cicatrización contempla procesos biológicos evolutivos, que pueden ser detenidos, generando inflamación crónica sin llegar a restablecer las estructuras normales, produciendo alteraciones en la función y degeneración de los tejidos. El uso de compuestos bio-activos ha mostrado promisorios avances en facilitar la adecuada cicatrización en el manejo de estas situaciones. En la rodilla estas sustancias bioactivas se emplean en la reparación de fracturas, lesiones de tendones, ligamentos y especialmente en lesiones condrales focales por su capacidad de promover regeneración de tejidos y en la artrosis, por su capacidad de inmunomodulación de procesos inflamatorios crónicos, para mitigar el dolor, mejorar la función y prolongar la vida útil de la articulación afectada

Sigue siendo de primordial importancia en la rodilla el adecuado manejo de la inestabilidad articular tibio-femoral y femoropatelar, alteraciones del alineamiento y la ausencia de meniscos para el éxito de estas terapias biológicas

## ACIDO HIALURONICO (A.H.)

Polisacárido constituido por múltiples cadenas de N-acetil-glucosamina y ácido glucurónico. Es producido por sinoviocitos B, fibroblastos y condrocitos, alcanza un peso molecular de hasta  $5 \times 10^6$  Da y se encuentra en el líquido sinovial en concentraciones de 2 a 5 mg/ml.

En la rodilla hay normalmente 2 a 3 ml de líquido sinovial lubricante y transportador de nutrientes para los condrocitos. Se le reconoce funciones de *absorción de cargas* y *reducción del roce articular* por sus propiedades visco elásticas conferidas por el A.H., el cual aporta también función *antiinflamatoria* por disminución de acción fibroblástica y de los leucocitos y *antinociceptiva* por disminución de síntesis de bradiquinina y sustancia P<sup>1</sup>. En la gonartrosis disminuye su concentración debido a la presencia de radicales libres, enzimas catalizadoras y citoquinas, alterando con ello las propiedades visco elásticas del líquido sinovial lo que favorece la degeneración del cartílago articular.

En 1974 fue propuesto por Peyron y Balaz el aporte exógeno de A.H. para suplementar el defecto de éste en artrosis de rodilla. Se aprobó su uso en Canadá 1992 y en EEUU en 1997, siendo foco de atención de investigadores desde entonces. El lapso entre el manejo conservador de la artrosis y las prótesis totales de rodilla, (E.P.T.R.) está plagado de opciones que dependen de múltiples factores, siendo el más importante, las condiciones asociadas al paciente que tenemos enfrente. La Viscosuplementación es una de estas opciones.

De origen aviar, por medio de *cross linking* se aumenta el peso molecular lo que permite mayor permanencia intraarticular y duración de efecto terapéutico, pero con mayor tendencia a reacciones adversas originadas por alergia a proteínas animales. Como alternativa, los *biofermentados en bacterias* disminuyen esta reacción adversa

Las características de cada producto hoy disponibles varían en su origen, peso molecular, vida media, dosis necesaria para acción terapéutica, volumen de dosis, concentración de AH y costo.

Este hecho ha motivado incremento en las publicaciones que muestra resultados disímiles y confusos, haciendo difícil reunir evidencia sólida acerca de su utilización.

Respecto a los scores de evaluación de resultados Conrozier et al. (2018) en un estudio de 53 pacientes tratados con AH intraarticular evaluados con reportes de resultados de los pacientes (PRO) concluyen que el PASS (estado de satisfacción reportado por el paciente) reflejan mejor satisfacción en los pacientes tratados con AH, respecto del resultado de otros tratamientos habituales.<sup>7</sup>

Parker D. et al (2018) concluyen que el AH debe considerarse dentro del manejo conservador de la gonartrosis en su *Current Concepts* en manejo de OA<sup>8</sup> como también Patterson S. et al luego de estudio multicéntrico, doble ciego, con grupo control con placebo, por los resultados obtenidos en 53 pacientes usando infiltración con AH *cross-linked*.<sup>9</sup>

Campbell KA et al (2015) en revisión sistemática sobre efecto terapéutico analgésico del AH intraarticular, encuentra disminución del dolor clínicamente significativo.<sup>2</sup>

Altman R. et al (2017) publica con un grupo multidisciplinario expertos en uso de AH, una *guía de uso intraarticular* para EEUU con puntaje para cada paciente dependiendo de los factores asociados, en grupos de apropiado-incierto-no apropiado.<sup>3</sup>

Van Dijk (2018) defiende la *opinión de expertos* y su propia experiencia en base a los últimas revisiones sistemáticas del tema avalando el uso del compuesto en pacientes que responden bien al primer tratamiento, constituyéndose en un importante factor en la prolongación de la vida útil de la articulación nativa previo a la PTR.<sup>4</sup>

Altman R. (2019), en revisión sistemática de 48 artículos sobre acción antiinflamatoria del HA en infiltración articular concluye que el HA de alto peso molecular inhibe macromoléculas clave en la acción pro-inflamatoria generando importante efecto terapéutico en el dolor.<sup>5</sup>

Hangody L. et al (2018) en estudio multicéntrico con grupo placebo control, estudio el uso de AH de alto peso molecular y el mismo con adición de corticoide, encontrando efecto terapéutico más rápido y prolongado en este último, que el efecto placebo y el AH solo,<sup>6</sup> por lo tanto se puede asociar con corticoides de depósito en forma secuencial o conjunta.

En la actualidad está indicado su uso en artrosis temprana y lesiones focales de cartílago. Si la primera vez hay buen resultado puede repetirse el tratamiento indefinidamente.

Las recomendaciones siguen por ahora, débiles y poco claras, pero la tendencia es a usar el AH de alto peso molecular, *cross-linked*, de origen biofermentado y repetir el tratamiento si el anterior fue positivo, en pacientes con artrosis grado I a III de Kelgren y Lawrence.

La infiltración debe hacerse teniendo precaución de entregarla en la cavidad articular y no en la membrana sinovial o cuerpo de Hoffa. Algunos pacientes pueden presentar reacción inflamatoria que generalmente dura pocos días y responde a crioterapia y analgésicos antiinflamatorios.

## PLASMA RICO EN PLAQUETAS (PRP)

Definido como el volumen de plasma con concentración plaquetaria 5 veces la concentración habitual, vale decir, más de 1 millón de plaquetas por ml.<sup>3</sup> Su uso está determinado por la acción local de factores de crecimiento (GFs); modificación de la respuesta inflamatoria y el efecto en la proliferación, migración y diferenciación celular. No hay certeza acerca del mecanismo de acción de las distintas formulaciones del compuesto o evidencia de utilidad en cualquier escenario en que se ha usado, debido a la diversidad de formulaciones disponibles.<sup>3</sup> El proceso de formulación comienza con obtención de sangre periférica y su centrifugado con anticoagulante. Dependiendo del número de veces que se centrifuga, la velocidad, tiempo de centrifugado y capa escogida para preservar, cada formulación puede ser muy distinta. El *buffy coat* contiene la concentración de plaquetas y leucocitos, éstos últimos pueden concentrarse en mayor o menor cantidad. El PRP pobre en leucocitos (pl-PRP) es reconocido por su efecto estimulación del anabolismo condrogénico, en cambio el PRP rico en leucocitos (rl-PRP) promueve el catabolismo mediante citoquinas y puede provocar más reacciones adversas, aunque es más efectivo en escenarios de inflamación *aguda* guiando procesos de cicatrización no así en condiciones de inflamación crónica.<sup>1</sup> Las plaquetas pueden activarse para comenzar a degranularse liberando así los GFs, en el sitio a tratar completándose su liberación aproximadamente en 1 hora, aunque pequeñas cantidades pueden seguir liberándose en los siguientes 10 días por la vida media de las plaquetas. Tanto los factores asociados al paciente en el momento de la toma de sangre, ya que el procedimiento es iterativo, como la formulación del producto pueden ser condicionantes de su acción, lo que hace difícil la interpretación de las distintas publicaciones.

Aunque hay publicaciones que evalúan con PROs (*patient reported outcomes*) los buenos resultados en manejo de *lesiones de cartílago*,<sup>2</sup> hay lentitud en mejores publicaciones y su debido análisis.

Dragoo et al 2019<sup>3</sup> en una revisión sistemática del uso de PRP, recomienda el tratamiento de gonartrosis grado 2 a 3 Kelgren y Lawrence (K-L) con pl-PRP aunque se requiere más tiempo de seguimiento de los pacientes.

Delgado et al (2019) publican una nota técnica del uso de pl-PRP intraarticular combinado con infiltración intraósea del hueso subcondral de tibia y fémur bajo control de rayos. La racionalidad de este procedimiento se deriva de la importancia de la alteración del hueso subcondral en gonartrosis, lo que por antecedentes biomecánicos juega un importante rol en la progresión de la patología degenerativa del cartílago.<sup>5</sup> Cole B. Et al (2019) en estudio de publicaciones entre 2013 y 2018 reporta disparidad de formulaciones, esquemas distintos de infiltración en frecuencias mensuales, duración de tratamiento y concluye que pl-PRP es más efectivo que AH de bajo peso molecular en el manejo de gonartrosis de bajo grado, con mejores resultados en pacientes más jóvenes con lesiones de cartílago o artrosis temprana.<sup>6</sup>

Dragoo JL et al (2014) reporta buenos resultados iniciales en el tratamiento de tendinosis patelar en 23 pacientes, refractaria a manejo conservador con rl-PRP, comparado con punción seca, sin diferencias significativas a las 26 semanas.<sup>4</sup> Para esta recomendación apunta que la cantidad de evidencia es moderada y se requieren más estudios para robustecerla.

Respecto del uso de PRP en reconstrucción de LCA<sup>3</sup> en los estudios iniciales no hay evidencia significativa de mejoría de incorporación ósea en los túneles, maduración del segmento intraarticular de injerto medido en Resonancia magnética por menor intensidad de señal, menos dolor post operatorio o menor dolor anterior de rodilla en toma de injerto HTH. Tampoco hay suficiente evidencia en el uso de otros ligamentos de rodilla. En los estudios más recientes hay débil evidencia de mejoría en estos parámetros, aunque insuficientes en cantidad. Santos SC et al 2019 analiza los múltiples usos del PRP y entre otros describe el empleo de éste en la formulación de materiales tridimensionales como *scaffolds* en el campo de ingeniería de tejidos para incorporación de terapias basadas en células, aunque por ahora los compuestos logrados presentan escasa resistencia mecánica a la carga para ser usada en rodilla, la investigación avanza en el sentido requerido. Su asociación con AH en el manejo de artrosis temprana y su utilización para activar la expansión en cultivos celulares como el de *Stem Cells* apunta también en la dirección buscada.<sup>7,8</sup> Se espera la mejor determinación de la concentración de PRP, la presencia de leucocitos, el tiempo de permanencia in situ y la frecuencia adecuada para el uso en los distintos escenarios que plantea cada paciente y su patología.

### CONCENTRADO DE MEDULA OSEA (CMO)

Atractivo en cirugía ortopédica y manejo de lesiones de cartílago por su contenido de elementos altamente bioactivos como Células Progenitoras (CPs), granulocitos y plaquetas. Luego del centrifugado, entre las CPs existe un sub set de células mononucleadas en concentraciones de 0.0001% y 0.001% que son las *mesenchymal stem cells* o células madres (CM). Se caracterizan porque en su división generan una célula clon que preserva su carácter de CM y una segunda progenitora, que se diferencia y prolifera en una de las líneas de células mesenquimáticas, dependiendo de las señales químicas de su ambiente actual. De esta manera conservan su capacidad de auto-renovarse.<sup>1</sup>

Pueden ser de origen autólogo o alogénico, adultas, embrionarias o inducidas y también pueden ser nativas (residentes perivasculares) o cultivadas expandidas.<sup>2</sup>

Chahla et al (2016) propone una nomenclatura para distinguir los distintos *connective tissue progenitors* (CTP) que serían las células residentes en médula ósea, tejido graso, sinovial, músculo y otros.<sup>3</sup> Se les reconoce por su capacidad de proliferar y adherirse en superficies 2D y proliferar y migrar en volúmenes 3D formando colonias que se adhieren y si son sometidas a carga su núcleo se deforma produciendo mayor cantidad de matriz extracelular de colágeno tipo II.

Su uso actualmente en la rodilla está radicado en infiltraciones intraarticulares, en tendones y ligamentos, como coadyuvante de cirugía de cartílago y ligamentos y asociado a *scaffolds* o membranas mediante ingeniería de tejidos.

Tanto el envejecimiento de la población y su mayor periodo de actividad, como el trauma y el microtrauma iterativo y las alteraciones del alineamiento en la rodilla generan un desafío en el manejo de la patología del cartílago articular en la rodilla. La investigación de procedimientos que podrían enlentecer esta degeneración y regenerar el tejido original retardando el uso de prótesis se ha incrementado en las últimas décadas.

## Infiltración de concentrado de médula ósea

Este procedimiento ha demostrado buenos resultados en atenuación de síntomas generados por lesiones focales de cartílago y artrosis de bajo grado en pacientes jóvenes. La racionalidad del uso se desprende de la gran cantidad de GFs y el potencial antiinflamatorio e inmunomodulador del concentrado. Los resultados son promisorios en disminución del dolor, del tamaño de las lesiones y regeneración de cartílago más similar al original. Sin embargo, el escaso porcentaje de CPTs en el contenido de la aspiración probablemente requiere del cultivo y expansión de las células en laboratorio de ingeniería de tejidos, lo que se dificulta por restricciones regionales y aumento de costos del procedimiento.<sup>4</sup>

Se ha usado en tendinopatías en equinos con buen resultado pero su traslación a humanos en concentrados sin cultivo ni expansión no ha demostrado suficientes diferencias con otras sustancias bio-activas, como tampoco en la cicatrización de lesiones meniscales, como lo reportado en conejos, quedando pendientes estudios de mejor calidad.<sup>5</sup>

En el tratamiento de lesiones focales de cartílago y artrosis temprana de rodilla el *gold standard* es la microfractura, la que produce fibrocartílago de propiedades bio-mecánicas diferentes del tejido original, lo que reduce la eficacia y el tiempo de duración del efecto terapéutico. En estudios de equinos y conejos el uso de las microfracturas con CPTs ha mostrado regeneración de cartílago más parecido al original y regeneración del hueso subcondral.

Se ha usado tanto el concentrado de CPTsMO, como el cultivado y expandido de éstas tanto aisladamente como asociado a procedimientos como microfracturas, autotransplante osteocondral e implante de condrocitos autólogos en lesiones de tamaño menor de 2 cm<sup>2</sup>. La racionalidad de esta asociación consiste en potenciar el coágulo proveniente del acceso a los vasos sanguíneos del hueso subcondral por las microfracturas, con la infiltración de concentrados de células y sustancias bio activas. Los resultados de estos estudios son promisorios en sus etapas iniciales, pero deben soportar la prueba del tiempo para masificarse.

Los desafíos del tratamiento de las lesiones focales de cartílago y la artrosis temprana son la estabilidad del tejido reparado, el tamaño de la lesión, la resistencia mecánica del compuesto a la carga y la degeneración observada en el hueso subcondral sea, por lesión traumática o por sobrecarga generada por la disminución o desaparición focal del cartílago articular. Hoy se sabe que la alteración del hueso subcondral y la zona de transformación de este último en cartílago calcificado y cartílago hialino es el principal obstáculo para lograr regenerar el cartílago articular dañado. Se ha investigado con distintas sustancias la generación de un *scaffolds* que presenten las características requeridas para el éxito de estos tratamientos.

La ingeniería de tejidos es una multidisciplina que integra científicos, ingenieros y técnicos en la formulación de sustitutos biológicos y mantención de tejidos y órganos asociado al uso de *scaffolds* que interactúen con elementos de terapia celular.<sup>6</sup>

Los estudios actuales muestran dificultad en la formulación de una matriz extracelular con las características de la matriz del tejido a regenerar usando solo material natural, por la respuesta inflamatoria derivada del huésped que produce rápidamente un biofilm que aísla el material implantado en la fase aguda y lo encapsula en la fase crónica. Así entonces, la matriz implantada debe resistir mecánicamente las cargas y al mismo tiempo, permitir la proliferación y migración de las CPTs implantadas. Éstas deben comenzar rápidamente a generar una matriz extracelular que reemplace a la implantada, tanto como ser *carrier* de las señales de crecimiento, fundamentales en el proceso de regeneración y finalmente permitir que el huésped la degrade sin generar reacción inflamatoria local.

Se están investigando matrices con elementos semi sintéticos para mejorar las características de los scaffolds.

### **Tratamiento basado en células**

Respecto del tratamiento basado en células, la mayor cantidad de evidencia se ha publicado en implante de condrocitos autólogos cultivados e inyectados bajo injerto de periostio suturado a los bordes de la lesión (ACI) y su versión más nueva basada en condrocitos sembrados en membranas tridimensionales (MACI). En los últimos 5 años ha aumentado el número de publicaciones de experiencia en *stem cells* expandidas y sembradas. Ambas líneas de tratamiento aún requieren estudios de largo plazo y nuevos estudios con membranas de última generación como para poder saber su real utilidad en el tratamiento de nuestros pacientes.<sup>7</sup>

## Referencias AH

- 1 JBJS Reviews 2016 vol. 4
- 2 Campbell K Arthroscopy 2015 vol. 31 2036-2045
- 3 Altman R. Cartilage 2017
- 4 van Dijk JISAKOS 2018 vol. 3 editorial
- 5 Altman R. Cartilage 2019 vol. 10 43-52
- 6 Hangody L. Cartilage 2018 vol. 9 n 3 276-283
- 7 Conrozier T. Cartilage 2018 vol. 9 n 4 370-377
- 8 Parker D. JISAKOS 2018 vol. 3 274- 281
- 9 Patterson S. KSSTA 2018

## Referencias PRP

- 1 LaPrade R. Chap: Overview in Orthobiologics and Biomechanics - Bio-Orthopaedics a new approach Springer 2017
- 2 Kon E. et al Open Orthp. J. 2013 120-128
- 3 Dragoo JL et al. Clin. Sports Med. 2019 (38) 17-44
- 4 Dragoo JL et al AJSM 2014 42 (3) 610-618
- 5 Delgado D et al J. of Clin. Orthop. And Trauma 2019 (10) 36-41
- 6 Cole B et al J. Knee Surgery 2019 (32) 37-45
- 7 Santos SC et al TISSUE Eng. Part B 2018 (6) 454-462
- 8 Patel S et al SICOT J 2017 (3) 27

## Referencias CMO

- 1 Pittenger MF, Mackay AM, Beck SC, Jaiswal RK, Douglas R, Mosca JD, et al. Multilineage potential of adult human mesenchymal stem cells. Science. 1999;284(5411):143-7.
- 2 Martin DR, Cox NR, Hathcock TL, Niemeyer GP, Baker HJ. Isolation and characterization of multipotential mesenchymal stem cells from feline bone marrow. Exp Hematol. 2002;30(8):879-8
- 3 Chahla J, Piuze NS, Mitchell JJ, Dean CS, Pascual-Garrido C, LaPrade RF, et al. Intra-articular cellular therapy for osteoarthritis and focal cartilage defects of the knee: a systematic review of the literature and study quality analysis. J Bone Joint Surg Am. 2016;98(18):1511-21
- 4 Bio-Orthopaedics: a new approach Springer 2017; chapter 4
- 5 Bio-Orthopaedics: a new , approach Springer 2017, chapter 8
- 6 Bio-Orthopaedics: a new , approach Springer 2017 chapter 5 Tissue Engineering and New Biomaterials
- 7 Bio-Orthopaedics: a new , approach Springer 2017, chapter 13 Cell Culture Approaches for Articular Cartilage: Repair and Regeneration





# Evaluación y manejo de urgencia de una rodilla aguda

Dr. Rodrigo Sandoval Pooley  
ORCID: 0000-0002-2796-0592

## Introducción

La consulta a unidad de emergencia motivado por una patología de rodilla se encuentra dentro de las más frecuentes en el área de la traumatología y ortopedia. En 2010, se reportaron más de 500.000 consultas por año debido a trauma agudo de rodilla en unidades de emergencia de Estados Unidos<sup>1</sup>.

De ahí la importancia de conocer las posibles causas agudas relacionadas con esta articulación que llevan a consultar, dominar el examen clínico de la rodilla y manejar los recursos imagenológicos y de laboratorio que serán de gran aporte para el diagnóstico.

Realizar una adecuada historia clínica del mecanismo de lesión, condición física, actividad realizada previo al cuadro actual, así como de la historia previa de dolor o cuadros similares en la misma rodilla, o la contralateral es de suma importancia. El examen físico, orientado por la historia, complementa la atención y facilita la solicitud de imágenes o exámenes de laboratorio para llegar al diagnóstico definitivo.

Los mecanismos referidos con mayor frecuencia corresponden a golpe directo, caída o torsión, este último alcanzando el 75% de todas las lesiones en la rodilla. Por otra parte, el 86% de las fracturas alrededor de la rodilla son provocadas por trauma directo<sup>2</sup>.

Se debe considerar que la energía necesaria para provocar una fractura va a variar según la edad y condición del paciente. Así, pacientes mayores de 50 años tienen hasta 4 veces más probabilidades de sufrir fracturas alrededor de la rodilla.

No olvidar que a través del dolor de rodilla pueden estar manifestándose patologías referidas de otras locaciones (cadera, columna). Por este motivo, no se debe nunca olvidar el examen físico general del paciente.

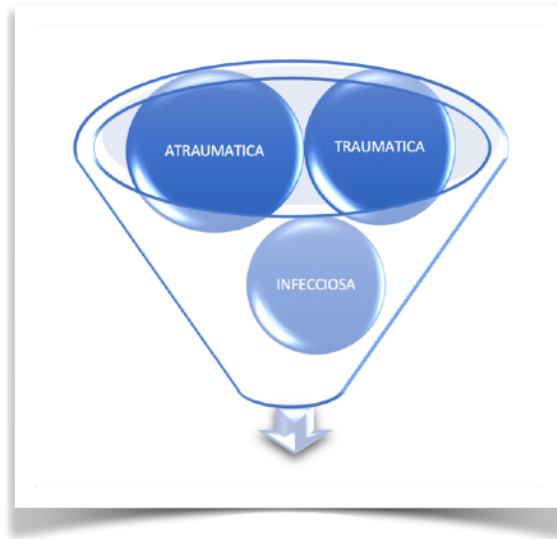
El examen físico debe ser sistematizado, para evitar pasar por alto lesiones que pueden ser severas, pero presentarse con cuadro clínico leve inicial, o estar "camufladas" por otras lesiones asociadas al trauma. Además, no se debe olvidar la evaluación de la condición neurovascular de la extremidad.

Por último, nunca dejar de ver al paciente en el contexto global ya que en una unidad de emergencia concurrirán pacientes que habrán sufrido traumas menores donde probablemente se podrá abordar con enfoque más preciso sobre la rodilla, pero también lo harán pacientes luego de traumas severos, donde la prioridad deberá enfocarse en la realización de la estabilización del paciente, para completar el estudio y la resolución definitiva de forma diferida.

En el presente capítulo abordaremos de forma acotada los principales motivos de consulta en urgencia y el manejo inicial que debe realizar el traumatólogo para asegurar un adecuado resultado.

En este contexto, las principales patologías de rodilla que se podrían presentar en un servicio de emergencia pueden ser agrupadas en: traumática, atraumática e infecciosa (Figura 1), con las dos primeras compartiendo gran parte de los diagnósticos.

**Figura 1**



*Figura 1. Causas de consulta en urgencia.*

## Traumáticas

### Fractura de fémur distal

Las fracturas de fémur distal corresponden aproximadamente al 4 al 7% de todas las fracturas de fémur<sup>3</sup>. En Estados Unidos se reportó recientemente una incidencia cercana a 31 por millón de habitantes<sup>4</sup>, en alza debido al aumento de comportamientos de alto riesgo, accidentes de tránsito y asociado a la mayor sobrevida de la población.

Principalmente ocurren en dos grupos. Por un lado, pacientes jóvenes con conductas de alto riesgo y por contraparte, adultos mayores frente a trauma de baja energía.

En este tipo de lesiones se debe tener precaución en el daño de partes blandas, lesiones ligamentosas, vasculares, y de otros órganos debido a la alta energía involucrada, sobre todo en pacientes menores de 35 años.

En la atención inicial se deben comprobar pulsos distales, compromiso neurológico, daño de tejidos blandos y presencia de exposición.

La evaluación radiológica debe incluir las radiografías AP y L de rodilla y de fémur. La tomografía (TAC) ayudará en la identificación de rasgos no desplazados, o mínimamente desplazados, facilitará la comprensión del patrón de la fractura y orientará en la planificación de la osteosíntesis (OTS) definitiva. Cobra mayor importancia frente a la sospecha de compromiso articular.

Si existe alteración en los pulsos distales o el índice tobillo/brazo (ITB) se deben solicitar imágenes vasculares (Angio-TAC)<sup>5</sup>.

En relación al manejo inicial, lo prioritario es la estabilización del paciente. Posteriormente, según las condiciones generales, el patrón de la fractura y los recursos disponibles en la institución, se debe decidir entre realización de control de daños, estabilizando la extremidad con un inmovilizador o un tutor externo y posterior resolución definitiva de forma diferida, o manejo definitivo de la lesión ya sea con placa o clavo endomedular. Lo último quedará a decisión del cirujano luego de análisis del patrón de fractura, y considerando disponibilidad de instrumental y su experiencia con cada una de las técnicas.

### **Fractura de patela y Lesiones de Aparato Extensor**

Frecuentemente se presenta en pacientes que han sufrido caída de altura, contusión directa o han evitado una caída luego de tropezar, generando contracción de cuádriceps que provoca la lesión.

En el examen físico se debe buscar compromiso de partes blandas, gap palpable a nivel de cuerpo de la patela o en sus polos proximal o distal. Evaluar la funcionalidad del aparato extensor, que si se encuentra indemne no descarta la fractura, pero nos aporta información con respecto a probable indemnidad de los retináculos.

La evaluación radiológica debe incluir las proyecciones AP y L de rodilla, así como la axial de rótula para determinar el rasgo de fractura y desplazamiento. También son de utilidad para determinar alteraciones en la altura patelar, lo que orientaría a lesiones del tendón patelar (patela alta) o cuadricipital (patela baja).

Asociado a las Rx, la TAC resulta de gran ayuda para identificar rasgos de fractura con mínimo desplazamiento, escalones articulares y la planificación operatoria.

La Ecotomografía sería justificada en caso de sospecha no categórica de lesión de tendón patelar o cuadricipital.

La resonancia (RNM) tendrá cabida en caso de sospecha de severa lesión de tejidos blandos asociados debido al mecanismo de lesión. También dará importante información con respecto a la zona precisa de rotura de tendones y relación con daño de retináculos<sup>6</sup>.

### **Fractura de patela**

Corresponde al 1% de todas las fracturas. Aquellas fracturas con desplazamiento y/o escalón articular menor de 2 mm, pueden tratarse de forma conservadora. Fracturas del polo inferior (no articular) y fracturas verticales, pueden ser manejadas de la misma forma, siempre que la extensión de rodilla no se encuentre comprometida.

El manejo conservador consiste en inmovilización en extensión, sin limitación de carga, permitiendo flexo-extensión pasiva hasta 60°.

Aquellas fracturas que no cumplen criterio para tratamiento ortopédico, se deben inmovilizar en extensión en urgencia y planificar la cirugía diferida.

El objetivo del tratamiento quirúrgico es preservar la función del aparato extensor y vascularización de la patela, así como restaurar la congruencia articular (reducción anatómica)<sup>6</sup>.

### **Lesión del tendón del cuádriceps**

Relativamente infrecuente. Incidencia aproximada de 1,37/100.000 pacientes por año, predominantemente en hombres adultos, asociado a insuficiencia renal<sup>7</sup>.

La historia clínica tendrá relación a contracción excéntrica de cuádriceps en semi flexión.

El examen físico revelará un defecto palpable, generalmente a 1 o 2 cm sobre el polo superior de la patela (zona de menor vascularización) asociado a patela baja, aunque su ausencia no descarta el diagnóstico<sup>8</sup>.

En pacientes jóvenes el diagnóstico puede ser más complejo, debido a mayor frecuencia de roturas parciales con preservación de función de aparato extensor<sup>9</sup>.

El manejo ortopédico se puede considerar en caso de roturas parciales, donde se mantiene la función intacta del aparato extensor. En dicho caso, el manejo de urgencia corresponde a la inmovilización en extensión, sin limitación de carga.

La resolución quirúrgica está indicada en las roturas completas y en las incompletas que alteran la funcionalidad del aparato extensor. Mejores resultados funcionales se encuentran descritos en las reparaciones agudas, en menos de 2 semanas, evitando así la retracción del tendón y logrando el afrontamiento de los cabos sin tensión. Así, el manejo de urgencia debe incluir inmovilización y resolución quirúrgica a la brevedad<sup>10</sup>.

### **Lesión del tendón patelar**

Seis veces menos frecuente que la rotura del tendón del cuádriceps, más relacionado a pacientes activos, menores de 40 años<sup>11</sup>. La historia clínica generalmente estará asociada a contracción excéntrica de cuádriceps con rodilla en semiflexión, aunque también se asocian a traumatismos directos en la cara anterior de la rodilla, en flexión. Paciente se presentará luego del traumatismo, con intenso dolor e imposibilidad de extender la rodilla ni cargar peso.

El sitio más frecuente de rotura es a nivel del polo inferior de la patela.

Las roturas parciales, con función conservada, podrían tratarse con manejo ortopédico inmovilizando en extensión, sin limitar la carga.

En los casos de rotura completa o roturas parciales con déficit de extensión, el manejo indicado es quirúrgico, sin importar la edad ni el nivel de actividad del paciente. En este caso, al igual que en las lesiones del tendón del cuádriceps, el mejor resultado se obtiene con la resolución del cuadro en agudo, evitando la migración de la patela y la degeneración del tejido cicatricial. El objetivo es lograr afrontar ambos cabos sin tensión, poniendo cuidado en no alterar la altura patelar.

### **Fractura de Platinos Tibiales**

Fractura con distribución bimodal, con un primer peak en adultos jóvenes, en relación a accidentes de alta energía y un segundo en adultos mayores en relación a traumatismos de baja energía.

El mecanismo de lesión puede describirse por una carga axial excesiva, ya sea en valgo o varo y por el componente en flexión o extensión que tenga.

Éstas van a generar distintos patrones de lesión que incluyen los rasgos únicos, desplazados o no, impactación del hueso subcondral o la combinación de impactación con separación cortical.

Generalmente estas lesiones se encuentran en pacientes involucrados en accidentes de tránsito o caídas de altura. De ahí la importancia de la historia clínica, que podrá orientar a la sospecha de lesiones asociadas (ligamentarias, meniscales, neurovasculares), y del examen físico.

Nunca olvidar el control de pulsos y la evaluación neurológica cuándo las condiciones del paciente lo permitan. Además, se debe tener especial cuidado en la evolución de las lesiones de partes blandas, ya que durante las primeras horas posteriores al trauma el edema subcutáneo puede evolucionar e incluso se puede producir un síndrome compartimental<sup>12</sup>.

La magnitud de la energía involucrada en el accidente no sólo orientará en la fragmentación de la fractura y en su desplazamiento, sino también en el pronóstico que el traumatólogo podrá dar de la evolución de los tejidos blandos.

En el examen físico, siempre que el paciente lo permita, se debe evaluar la estabilidad en varo, valgo y anteroposterior, así como el rango de movilidad. Se debe sospechar y buscar una inestabilidad ligamentaria que oriente a un cuadro de luxación de rodilla reducida.

Fracturas que involucran en platillo medial tiene alta relación con lesión vascular y síndrome compartimental, por lo que se debe siempre estar atento a su búsqueda.

La evaluación radiológica debe incluir las proyecciones tradicionales AP y L de rodilla, las que se pueden complementar con proyecciones oblicuas. Se recomienda a su vez tener disponible Rx de la rodilla contralateral, como comparación para la planificación operatoria.

La TAC se debe solicitar siempre para una mejor evaluación de conminución, desplazamiento y hundimiento del rasgo, facilitando así la planificación preoperatoria.

En el paciente crítico, las Rx simples son suficientes para determinar el tratamiento inicial a través del control de daño con la estabilización con tutor externo. En estos casos se recomienda la postergación del TAC para realizar luego de reducir y posicionar el tutor.

Si la lesión se presenta en paciente con ausencia de pulsos a distal o un ITB < 0,9 después de alineada la extremidad o reducida la luxación, la recomendación es un Angio TAC y comunicarse con el cirujano vascular para resolución de la patología vascular, concomitante a la estabilización con tutor externo.

La RNM tiene un uso controversial en urgencia, estaría justificada en lesiones graves, donde existe sospecha de lesión ligamentaria o de meniscos, para lo que se debe estabilizar con tutor externo compatible con el resonador, pins de titanio y barras de carbono.

Cuando existe compromiso significativo de partes blandas, inestabilidad severa, lesión vascular o el patrón de fractura hace sospechar que exista riesgo de síndrome compartimental, se debe realizar control de daño y estabilización con tutor externo para osteosíntesis definitiva cuando las condiciones lo permitan. Está demostrado que el uso de tutor externo en este tipo de lesiones está asociado a bajas tasas de infección profunda o no unión luego de realización de la OTS definitiva<sup>13</sup>.

En el caso de que la lesión sea mayormente estable, no exista gran compromiso de partes blandas y no exista compromiso vascular, el manejo de urgencia consiste en inmovilizar y planificar la resolución a la brevedad<sup>14</sup>.

## Rodilla Flotante

Se define como fracturas de fémur y de tibia ipsilateral, donde la rodilla queda "desconectada" del resto de la extremidad. Frecuentemente asociada a traumatismos de alta energía, en pacientes jóvenes y con alta relación a otras lesiones graves como traumatismo encéfalo craneano.

La arteria poplítea se encuentra lesionada hasta en 7%, la exposición en fémur o tibia puede ser hasta un 69%<sup>15</sup>. La lesión ligamentaria asociada tiene alta frecuencia presentándose inestabilidad en el 19% de los casos. La Asociación a otras fracturas puede estar presente hasta en 44%, y la tasa de fallecimiento alcanza el 10%, y la de amputación al 9%<sup>16</sup>.

El tratamiento de estos pacientes corresponde a una emergencia, y en este sentido no se debe olvidar el manejo multidisciplinario, donde la prioridad debe estar en salvar la vida y conservar la extremidad.

Una vez estabilizado, se realiza estudio imagenológico de las lesiones, inicialmente con Rx de toda la extremidad AP y L, así como de otras zonas afectadas.

En caso de inestabilidad hemodinámica, el tratamiento de emergencia deberá estar enfocado en el control de daños, estabilizando la extremidad con tutor externo, para posterior estudio detallado de las lesiones y planificar la fijación definitiva.

El estudio complementario de las lesiones incluye TAC de rodilla, si es que alguno de los rasgos alcanza la articulación y frente a la sospecha de lesiones ligamentarias, es de gran ayuda contar con RNM para planificación de la cirugía.

En el caso de que el paciente se presente estable, se realiza el estudio en la unidad de emergencia y se planifica la resolución. En relación a la OTS definitiva, las alternativas de clavo endomedular o placa, van a depender del patrón de fractura, compromiso articular y experticia del cirujano.

La estabilidad ligamentaria se debe evaluar una vez estabilizadas las fracturas<sup>17</sup>.

## Luxación de Rodilla

Corresponden al aproximadamente 0,02% de las lesiones musculoesqueléticas y al 0,2-0,3% de todas las luxaciones.<sup>18</sup> Se presenta principalmente en pacientes jóvenes y se encuentra asociada frecuentemente a lesiones de alta energía.

Puede fácilmente ser pasada por alto ya que hasta el 60% se reducen espontáneamente, presentan radiografías iniciales normales y ausencia de derrame debido a rotura de la cápsula articular.

Especial cuidado se debe poner en el examen físico neurovascular ya que se reporta incidencia de 29% a 33% de lesiones de arteria poplítea, con tasa aproximada de amputación de entre 9% y 20%. Incluso en pacientes con estudio vascular normal, se puede presentar isquemia de la extremidad hasta en 10% si no se reduce la articulación. Las lesiones del nervio peroneo y tibial se pueden encontrar en 30% a 43%.<sup>19-20</sup>

El estudio imagenológico debe incluir Rx AP-L de rodilla que evidenciará alteraciones groseras de la anatomía, como también fractura asociadas y alteraciones sutiles de la alineación articular, que si se observan con detención, orientarán a reconocer las estructuras lesionadas.

En caso de evidenciarse rasgos de fractura articulares, la TAC puede ser de ayuda para evaluar en detalle el patrón de la fractura.

Además, cobra gran importancia a la hora de sospecha de lesión vascular. De contar con la disponibilidad, se recomienda realización de estudio vascular con RNM, ya que este examen, a su vez aporta importante información con respecto a las estructuras ligamentarias lesionadas.

El manejo de urgencia debe orientarse a la estabilización del paciente y control de aporte vascular de la extremidad. Se debe reducir la articulación. De no ser posible la reducción cerrada o si ésta no se logra mantener o si se comprueba alteración vascular, se debe recurrir a reducción en pabellón y estabilización con tutor externo.

Si la rodilla se presenta reducida o luego de la reducción se logra contener y se comprueba la inexistencia de daño vascular, el manejo en urgencia corresponde a completar estudio e inmovilización en extensión. Se debe ingresar al paciente para control vascular y complementar estudio para planificación de la resolución.

El manejo de estas lesiones es quirúrgico, ya que está comprobado que tiene mejor resultado que el manejo ortopédico en relación al IKDC, retorno laboral y retorno deportivo<sup>21</sup>. Está comprobado que la cirugía en agudo, antes de 3 semanas, tiene mejores resultados clínicos y funcionales.

### **Luxación de Patela**

Corresponde a 2 a 3 % de todas las lesiones de rodilla y a la segunda causa de hemartrosis, después la rotura de LCA en adolescentes<sup>22</sup>. Con mayor frecuencia en la 2ª década de vida, la gran mayoría de las primeras luxaciones patelares ocurre en relación a actividades deportivas.

Relacionado a rotura del ligamento patelofemoral medial (LPFM) en aproximadamente 90% de los pacientes.<sup>23</sup>

Los pacientes se presentarán en la unidad de emergencia relatando historia de inestabilidad y fallo de rodilla asociado a caída, generalmente luego de giro o pivoteo durante actividad física. La mayor parte de las veces la patela se reduce espontáneamente, por lo que clínicamente se presentará con gran dolor anterior y hemartrosis, asociado a aprensión. Si la patela se presenta luxada al momento de la atención, se debe intentar la reducción a la brevedad.<sup>24-25</sup>

La imagenología debe considerar la Rx AP-L de rodilla y una visión Axial de la patela, donde se debe confirmar la posición de ésta, en relación a la tróclea y buscar posibles lesiones óseas en el margen medial de la rótula o en el cóndilo lateral. La TAC es de gran ayuda para la identificación de lesiones osteocondrales pequeñas.

La RNM cobra importancia en la evaluación de lesiones puramente condrales, cuerpos libres intraarticulares y en la certificación de la rotura de LPFM.<sup>24-25</sup>

No existe diferencia entre el tratamiento ortopédico y quirúrgico en un primer episodio de luxación de patela, aunque existe consenso respecto al requerimiento de tratamiento quirúrgico cuando existen lesiones asociadas tales como fracturas osteocondrales o avulsiones del LPFM que se puedan reinsertar.

A pesar de que existe alta tasa de lesiones condrales en luxación de patela, solo una pequeña proporción corresponden a lesiones de espesor completo<sup>25</sup>.

En relación al tratamiento en la Unidad de Emergencia, se debe comprobar la reducción de la patela y posterior inmovilización en extensión para estudio ambulatorio, sin limitación de carga.

Si se presentase con rótula luxada o luego de la reducción persiste subluxada; o si se identifican lesiones en los exámenes imagenológicos susceptibles de reparación, se recomienda inmovilización con rodilla en extensión y completar estudio ya sea ingresado o de forma ambulatoria, para planificación quirúrgica.

## Lesiones meniscales

Las lesiones meniscales corresponden a una de las patologías de rodilla más frecuentes. El cuadro clínico se caracteriza por dolor de inicio brusco en la línea articular. En pacientes jóvenes se relaciona con actividad deportiva, asociada a traumatismo o de pivote, mientras que en los pacientes mayores, muchas veces no se reconoce un traumatismo o movimiento que se pueda relacionar con el inicio de los síntomas.<sup>34-35</sup>

Las lesiones traumáticas tienen patrón de rotura, localización y calidad del tejido distintos a las lesiones crónicas. Las primeras pueden producir bloqueo articular, con lo que se convierte en un cuadro de resorte urgente.

En la unidad de emergencia, al paciente se le deben solicitar RX AP-L y Axial de rótula, para descartar diagnósticos diferenciales del dolor. La RX, si se trata de una lesión puramente meniscal, no va a evidenciar cambios intraarticulares.

La RNM asociada con la historia clínica y el examen físico, va a aportar información de la magnitud, el patrón, localización y estabilidad de la lesión. Con este último dato, se estima la opción de reparar con sutura, o regularizar bordes libres de la lesión.<sup>34-35</sup>

El manejo de urgencia de estos pacientes consiste en tratar el dolor e indicar realización de RNM.

## Lesiones ligamentarias

Las lesiones ligamentarias aisladas se encuentran más relacionadas con accidentes deportivos en pacientes jóvenes, mientras las lesiones asociadas de 2 o más ligamentos (multiligamentarias) se encuentran fuertemente relacionadas a lesiones de alta energía, ya sea en deportes o en accidentes de tránsito.<sup>18,20,36</sup>

La historia clínica debe incluir accidentes y sensación de inestabilidad previos además de la historia detallada del momento en que ocurrió la lesión y la dirección del traumatismo y/o fallo. Esto último orientará conocer las estructuras que se dañaron, para lo anterior es de suma importancia el conocimiento éstas y de sus funciones principales, así como la sinergia existente entre ellas para mantener la estabilidad limitando el desplazamiento AP y L además del control rotacional de la rodilla.

### Ligamento cruzado anterior (LCA)

Corresponde a una de las lesiones más frecuentes en jóvenes deportistas, alcanzando en EEUU. al 0,38/100.000 habitantes. La mayor parte de las roturas del LCA corresponden a ambas bandas, por lo que se ve afectada la estabilidad en el plano AP y rotacional.

El paciente acudirá a emergencia manifestando dolor agudo, sensación de inestabilidad y derrame que inician luego de trauma directo (generalmente con valgo y extensión de rodilla) o posterior a mecanismo de pivote con cambio de dirección, donde siente el fallo<sup>37</sup>.

Al examen se evidenciará el derrame, limitación de ROM y pruebas clínicas específicas positivas, siempre y cuando el paciente logre relajarse y permita realización de éstas. Los principales exámenes clínicos que debieran estar positivos son el Lachman, cajón anterior y pivote shift (difícil de evaluar en agudo por aprensión del paciente)<sup>37</sup>.

Se deben solicitar las Rx de rutina para rodilla, donde se podrá identificar signos sugerentes como lo es el derrame y traslación anterior de la tibia, o signos patognomónicos como la fractura de Segond.

La RNM realizará el diagnóstico definitivo y permite además evaluar lesiones asociadas.



En Urgencia corresponde realizar la sospecha del diagnóstico, indicar analgesia, inmovilizar y dar las indicaciones para realización de RNM y control ambulatorio.

Ligamento cruzado posterior (LCP)

Incidencia descrita variable (1,5%.38% de las lesiones de rodilla), mayormente asociada a mecanismos de alta energía, en su mayoría accidentes de tránsito.

Aunque pueden ocurrir de forma aislada, la mayor parte de las veces ocurren en relación a otras lesiones ligamentarias, siendo la asociación más frecuente con lesiones de la esquina posterolateral (EPL), y en segunda instancia con lesiones del LCA<sup>38</sup>.

El paciente acudirá a urgencia generalmente en el contexto de un accidente de alta energía, por lo que en primera instancia se debe controlar la estabilidad hemodinámica del paciente, para posteriormente pasar a la evaluación de la rodilla. En un paciente estable, se debe realizar historia completa del mecanismo de lesión. Diferenciar claramente en caso de ser accidente deportivo (hiperextensión o contusión directa en cara anterior de la tibia con rodilla en flexión) o de tránsito (contusión en tablero de automóvil de cara anterior de tibia proximal) ya que la energía involucrada hace la diferencia en las lesiones agregadas. Se deben controlar los pulsos distales y el estado neurológico de la extremidad<sup>38</sup>.

El paciente manifestará dolor agudo, sensación de inestabilidad menos marcada que en LCA y en grados variable derrame que inicia luego de trauma.

Al examen se evidenciará el derrame, limitación de ROM, dolor a la flexión, inestabilidad y *step off* ausente. Los principales exámenes clínicos que debieran estar positivos son el cajón posterior, SAG, test de activación de cuádriceps. Luego, si existiese asociación a lesión de esquinas, se encontrarán positivos el pivot shift reverso (difícil de evaluar en agudo por aprensión del paciente), Dial Test de rotación externa y recurvatum, etc.

Se deben solicitar las Rx de rutina para rodilla, donde se podrá identificar signos sugerentes como lo es el derrame y traslación posterior de la tibia o signos patognomónicos como fractura avulsiva de inserción tibial.

La RNM realizará el diagnóstico definitivo y permite además evaluar lesiones asociadas.

En urgencia, frente a paciente estable, sin daño neurovascular, corresponde realizar la sospecha del diagnóstico, indicar analgesia, inmovilizar y dar las indicaciones para realización de RNM y control ambulatorio. Recordar que la inmovilización de la lesión del LCP debe darle soporte posterior al 1/3 proximal de la tibia para evitar la subluxación posterior de la tibia.

Si se presenta en el contexto de lesión multiligamentaria o asociada a fractura, o en el caso en que con la inmovilización en urgencia no se logre el objetivo, se debe ingresar para completar estudio y planificación de resolución.

## Atraumáticas

### Osteocondritis disecante (OCD)

Enfermedad del hueso subcondral de origen idiopático. Sin embargo, una de las teorías etiopatogénicas a la que más se hace referencia se relaciona con un origen traumático, aunque no reciente, que altera la estabilidad del cartílago articular, llevándolo a fragmentación, eventual inestabilidad y en etapas finales desencadenar artrosis<sup>31</sup>.

Se presenta con mayor frecuencia en adolescentes de sexo masculino, principalmente en el cóndilo femoral medial, particularmente en su cara lateral.

En general, el paciente manifiesta dolor en la zona afectada, mayormente luego de actividad deportiva, aunque puede variar desde asintomático, hasta presentar dolor a diario que limitan las actividades de la vida diaria.<sup>32</sup>

La Rx va a evidenciar la lesión, según la etapa de la enfermedad en la que el paciente decide consultar. Puede variar desde etapas iniciales donde no se detectará lesión en la Rx, hasta etapas finales donde se evidenciará la lesión condral y la disminución del espacio articular.

LA RNM logra la evaluación en detalle del tamaño, localización y estabilidad de la lesión.

El tratamiento se basa en la estabilidad de la lesión condral. En etapas iniciales, donde no se aprecia inestabilidad, bastará con descarga y analgesia.

Si el paciente se presenta en etapas donde la lesión se aprecia inestable, se debe indicar descarga, analgesia y completar el estudio previo a la resolución quirúrgica, ya sea para estabilizar el mismo fragmento, o realizar terapia sustitutiva.

### **Osteonecrosis**

Agrupar tres patologías con distintas etiologías: Osteonecrosis espontánea (SPONK), Osteonecrosis post artroscopia y Osteonecrosis secundaria<sup>33</sup>.

SPONK se caracteriza por presentar lesión focal aislada de predominio en cóndilo femoral medial, más frecuente en mujeres en la 5ª década de vida. Sin etiología precisa. Típicamente se presenta con dolor severo de inicio agudo localizado en aspecto proximal de la interlínea medial. Paciente manifiesta dolor a la carga que aumenta durante la noche<sup>33</sup>.

A la Rx AP-L y Axial, debería agregarse la proyección de Rosemberg. Según la etapa evolutiva de la patología, podría presentar radiografías normales, evidenciar foco radiolúcido alrededor de halo esclerótico adicionado a aplanamiento sutil de cóndilo femoral afectado, hasta colapso subcondral y disminución del espacio articular.

La RNM es de gran utilidad desde iniciada la patología, evidenciando edema subcondral, hasta las etapas finales, donde se puede ver la dimensión de la lesión condral y la estabilidad de la misma.

El manejo de Urgencia debe consistir sospechar para llegar al diagnóstico, indicar descarga y analgesia. Se debe completar estudio de forma ambulatoria.

La osteonecrosis posterior a una artroscopia corresponde a un cuadro similar al anterior, con el antecedente de realización de procedimiento artroscópico previamente. Se presenta en aproximadamente 4% de las artroscopias, de predominio en cóndilo medial (seguido por cóndilo lateral), sin prevalecer en un determinado grupo etario ni género. Cuadro clínico se manifiesta por dolor en relación a cóndilo afectado durante la carga, siendo el estudio y el manejo similar a SPONK.

La osteonecrosis secundaria es una patología que afecta distintas articulaciones. Se presenta en pacientes con antecedentes de enfermedades predisponentes dentro de los que destacan por frecuencia: trasplantes en terapia corticoidal, lupus, quimioterapia, tabaquismo, enfermedad de Gaucher, entre otras.

Se caracteriza por la variedad de sitios que afecta. Particularmente, en la rodilla puede manifestarse en epífisis, metáfisis o diáfisis de fémur o tibia. Bilateral hasta en un 80% de los casos<sup>33</sup>.

Su evolución es más agresiva que las anteriores, pero a su vez, si se trata la enfermedad causante, puede tener buena evolución.

Cuadro clínico va a estar caracterizado por dolor según la localización de la osteonecrosis.

El estudio debe ser el mismo que con las anteriores, y se le asocia exámenes para evaluación de patología de base o en busca de probable patología, según historia clínica.

El manejo de urgencia debe ser la descarga, manejo analgésico, y la orientación con respecto a la continuación del estudio de patologías agregadas y los particulares a la rodilla.

## Infecciosas

### Artritis Séptica

A pesar de que se trata de una patología relativamente infrecuente, es extremadamente importante saber identificarla y darle el tratamiento adecuado, ya que las consecuencias de un mal manejo podrían ser catastróficas para la articulación.<sup>26</sup>

Series recientes mencionan hasta 10% de complicaciones, aunque algunos autores reportan daño articular que alcanza el 33%.<sup>27</sup> El factor principal que limita los buenos resultados en el tratamiento de esta patología es la falta de sospecha en las fases iniciales de la enfermedad, con lo que se retrasa la toma de exámenes y el drenaje de la infección.<sup>28</sup>

El principal patógeno (>90%) corresponde al *S. Aureus*, pero se recomienda conocer las características epidemiológicas de cada región, ya que asociado a la variedad de organismos que pueden provocar Artritis Séptica (AS), la resistencia de las bacterias ha cambiado con los años.<sup>29</sup>

Clínicamente, corresponde a cuadro de eritema, calor, aumento de volumen, derrame y dolor agudo que restringe ROM, sin traumatismo asociado que justifique.<sup>26-29</sup>

El paciente frecuentemente se presenta febril, pero la ausencia de fiebre no descarta el proceso infeccioso.

Se deben realizar exámenes de laboratorio inmediatamente luego de la sospecha del cuadro que incluyen Hemograma, PCR, VHS y, fundamentalmente la artrocentesis que permite el análisis citológico, fisicoquímico, Gram y cultivos del líquido sinovial.

En los exámenes séricos, los parámetros inflamatorios se encontrarán elevados, con valores de VHS > 30 mm/h, PCR > 10 mg/dl. Frecuentemente presentará leucocitosis con predominio de PMN.

El análisis de líquido sinovial con conteo de leucocitos > 50.000/mm<sup>3</sup>, con porcentaje de Neutrófilos > 90%, se debe considerar como AS hasta que se demuestre lo contrario.

Las Rx de rodilla AP-L y Axial de rótula van a evidenciar el derrame, y eventual daño de cartílago articular antiguo.

Si la tinción de Gram muestra bacterias gram positivas se debe iniciar tratamiento inmediato con Cloxacilina o Cefazolina 2g c/ 8 h, a lo que se puede adicionar Gentamicina 3-5 mg/kg por día. Si el Gram muestra bacterias gram negativas el antibiótico de elección será Ceftriaxona 2g/24 h.

Manejo debe ser quirúrgico y consiste en la realización de aseo articular a través de artroscopía o artrotomía. Lo esencial es el adecuado aseo con suero fisiológico de la articulación asociado a sinovectomía.

### Infección periprotésica

Los primeros 2 años posteriores a la artroplastia son los de mayor riesgo de infección<sup>30</sup>.

En 2012, EEUU presentaba una tasa de infección periprotésica de cadera y rodilla del 2%

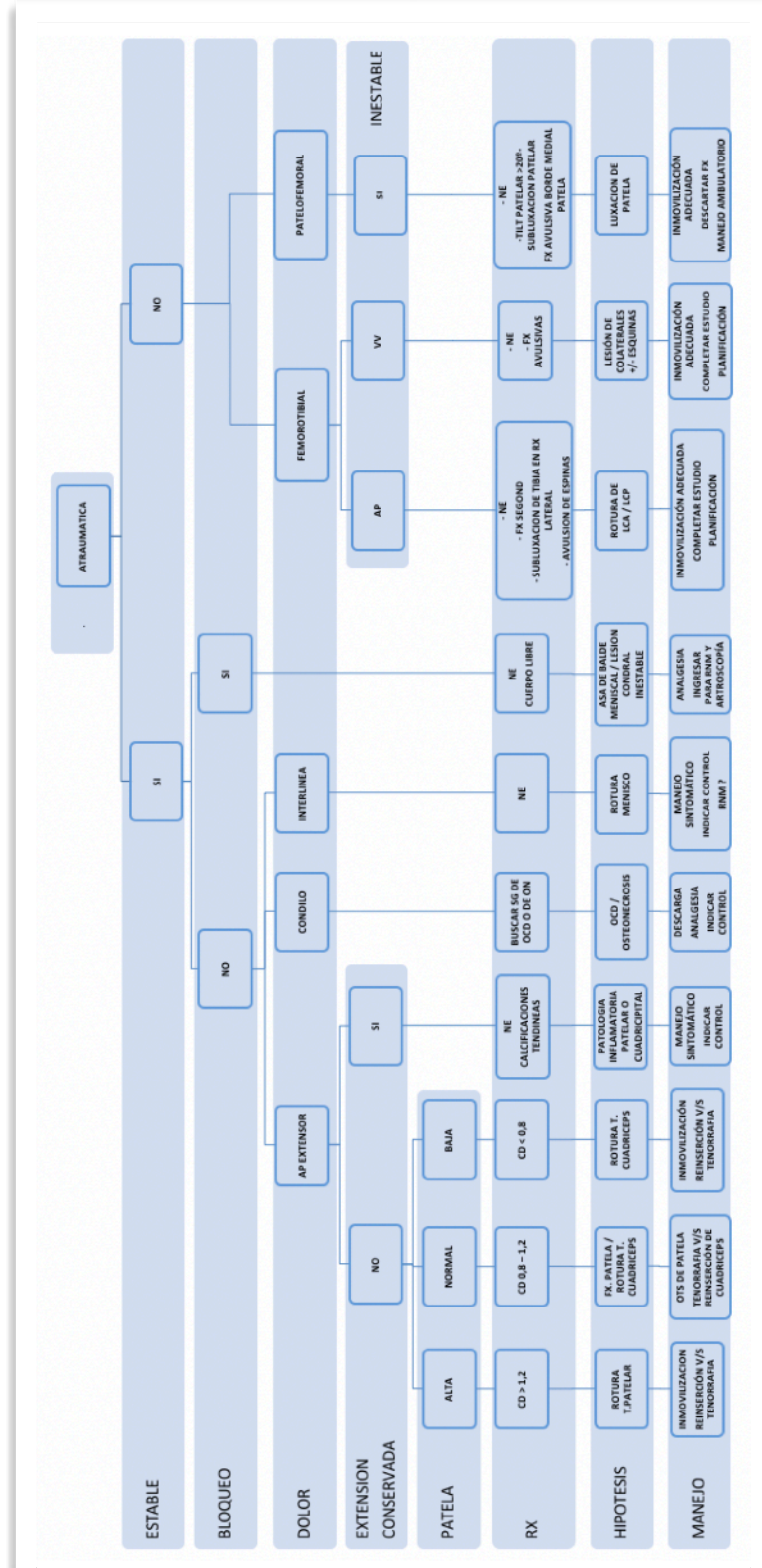
A la hora de analizar los resultados del líquido sinovial en estos pacientes, se debe considerar el tiempo desde la cirugía, ya que si la infección es aguda los valores a considerar para realización del diagnóstico será: Leucocitos > 10.000 /mm<sup>3</sup> y porcentaje de PMN >90%.

En el caso de ser una infección de presentación tardía o crónica los valores de referencia serán: Leucocitos > 3.000 /mm<sup>3</sup> y el porcentaje de PMN > 80%. Los criterios para diagnóstico se realizan en base a opinión de expertos y varían en el tiempo y según la articulación afectada.

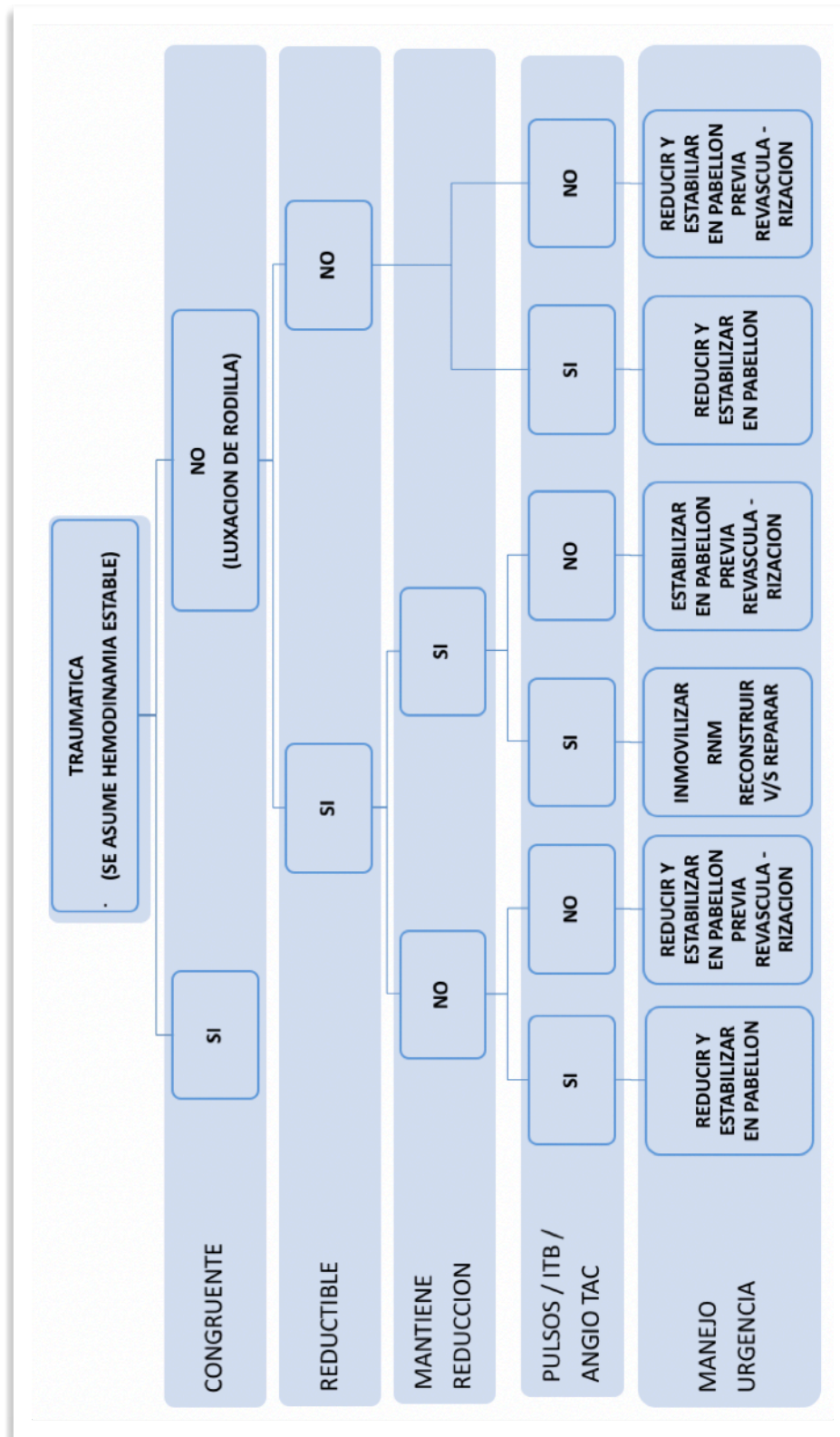
Asociado a la artrocentesis con técnica aséptica estricta, se deben realizar exámenes pre operatorios e ingresar al paciente ya que requiere aseo quirúrgico.

La preservación del implante va a depender del tiempo transcurrido desde la cirugía, la duración de los síntomas y si es que el implante impresiona aflojado o no.

A continuación se muestran 3 diagramas de flujo para evaluación y manejo inicial de patología de rodilla en urgencia. *AP: anteroposterior. NE: nada especial. CD: Caton-Deschamps. OCD: osteocondritis disecante. ON: osteonecrosis. SG: signos. Fx: fractura. Rx: Radiografía. T: tendón. LCA: ligamento cruzado anterior. LCP: ligamento cruzado posterior. OTS: osteosíntesis. RNM: resonancia nuclear magnética*







## Referencias

- 1.- Niska R, Bhuiya F, Xu J. National Hospital Ambulatory Medical Care Survey: 2007 emergency department summary. *Natl Health Stat Rep* 2010;1-31
- 2.- Stiell IG, Wells GA, McDowell I, et al. Use of radiography in acute knee injuries: need for clinical decision rules. *Acad Emerg Med* 1995;2:966-73.
- 3.- Ostrum R, Geel C: Indirect reduction and internal fixation of supracondylar femur fractures without bone graft. *J Orthop Trauma* 1995; 9:278-284.
- 4.- Zlowodzki M, Bhandari M, Marek DJ, et al: Operative treatment of acute distal femur fractures: systematic review of 2 comparative studies and 45 case series (1989 to 2005). *J Orthop Trauma* 2006; 20:366-371.
- 5.- Krettek C, Hawi N. Ch. 59: Fractures of the Distal Femur, 1823-1894, *Skeletal Trauma: Basic Science, Management and Reconstruction*. Fifth Edition 2015
- 6.- Petri M, Jagodzinski M. Ch 60: Patella Fractures and Extensor Mechanism Injuries. In: Browner BD, Jupiter JB, Krettek C, Anderson PA, editors. *Skeletal Trauma: Basic Science, Management and Reconstruction*. Fifth Edition. Canada: Elsevier; 2015. p. 1895- 1905.
- 7.- Clayton RA, Court-Brown CM. The epidemiology of musculoskeletal tendinous and ligamentous injuries. *Injury*. 2008; 39(12):1338-1344.
- 8.- Yepes H, Tang M, Morris SF, et al. Relationship between hypovascular zones and patterns of ruptures of the quadriceps tendon. *J Bone Joint Surg Am*. 2008; 90(10):2135-2141.
- 9.- La S, Fessell DP, Femino JE, et al. Sonography of partial-thickness quadriceps tendon tears with surgical correlation. *J Ultrasound Med*. 2003; 22(12):1323-1329.
- 10.- Cancienne J, Gwathmey F, Diduch D. Ch. 70: Quadriceps and Patellar Tendon Disruption. In: Scott WN, Diduch DR, Iorio R, Long WJ, editors. *Insall & Scott Surgery of the Knee*, Sixth Edition. Canada: Elsevier; 2018. p. 967-984
- 11.- Saragaglia D, Pison A, Rubens-Duval B. Acute and old ruptures of the extensor apparatus of the knee in adults (excluding knee replacement). *Orthop Traumatol Surg Res*. 2013; 99(Suppl 1):S67-S76.
- 12.- Andrews JR, Tedder JL, Godbout BP. Bicondylar tibial plateau fracture complicated by compartment syndrome. *Orthop Rev*. 1992; 21(3):317-319.
- 13.- Egol KA, Tejwani NC, Capla EL, et al. Staged management of high energy proximal tibia fractures (OTA types 41): the results of a prospective, standardized protocol. *J Orthop Trauma*. 2005; 19(7):448-455, discussion 456.
- 14.- Cole P, Lafferty P, Levy B, Watson J. Ch 62: Tibial Plateau Fractures. In: Browner BD, Jupiter JB, Krettek C, Anderson PA, editors. *Skeletal Trauma: Basic Science, Management and Reconstruction*. Fifth Edition. Canada: Elsevier; 2015. p. 1937-2015.
- 15.- Piétu G, Jacquot F, Féron J-M, et al. Le genou flottant: étude rétrospective de 172 cas. *Revue de Chirurgie Orthopédique*. 2007; 93:627-634.
- 16.- Akinyoola AL, Yusuf MB, Orekha O. Challenges in the management of floating knee injuries in a resource constrained setting. *Musculoskelet Surg*. 2013; 97:45-49.
- 17.- Muñoz J., Bel J., Capel A., Chana F. et al. The floating knee: a review on ipsilateral femoral and tibial fractures. *EOR*. 2016; volume 1.
- 18.- Frosch KH, Preiss A, Heider S, et al. Primary ligament sutures as a treatment option of knee dislocations: a meta-analysis. *Knee Surg Sports Traumatol Arthrosc*. 2013; 21(7):1502-1509.
- 19.- Montgomery TJ, Savoie FH, White JL, et al. Orthopedic management of knee dislocations. Comparison of surgical reconstruction and immobilization. *Am J Knee Surg*. 1995; 8(3):97-103.
- 20.- Jagodzinski M, Petri M. Ch 61: Knee Dislocations and Soft Tissue Injuries. In: Browner BD, Jupiter JB, Krettek C, Anderson PA, editors. *Skeletal Trauma: Basic Science, Management and Reconstruction*. Fifth Edition. Canada: Elsevier; 2015. p. 1907-1936
- 21.- Frosch KH, Preiss A, Heider S, et al. Primary ligament sutures as a treatment option of knee dislocations: a meta-analysis. *Knee Surg Sports Traumatol Arthrosc*. 2013; 21(7):1502-1509.



- 22.- Abbasi D, May MM, Wall EJ, et al. MRI findings in adolescent patients with acute traumatic knee hemarthrosis. *J Pediatr Orthop.* 2012; 32(8):760-764.
- 23.- Arendt EA, Fithian DC, Cohen E: Current concepts of lateral patella dislocation. *Clin Sport Med.* 2002; 21(3):499-519.
- 24.- Dejour D., Saggin P., Kuhn V.; Ch 65: Disorders of the Patellofemoral Joint. In: Scott WN, Diduch DR, Iorio R, Long WJ, editors. *Insall & Scott Surgery of the Knee, Sixth Edition.* Canada: Elsevier; 2018. p. 843-884.
- 25.- Cole P., Lafferty P., Levy B., Watson J., Ch 62: Tibial Plateau Fractures. In: Browner BD, Jupiter JB, Krettek C, Anderson PA, editors. *Skeletal Trauma: Basic Science, Management and Reconstruction. Fifth Edition.* Canada: Elsevier; 2015. p. 1937-2015.
- 26.- Helito CP. et al. Septic arthritis of the knee: clinical and laboratory comparison of groups with different etiologies, *CLINICS.* 2016; 71(12):715-719
- 27.- Helito CP, Noffs GG, Pecora JR, Gobbi RG, Tirico LE, Lima AL, et al. Epidemiology of septic arthritis of the knee at Hospital das Clínicas, Universidade de São Paulo. *Braz J Infect Dis.* 2014;18(1):28-33
- 28.- Mathews CJ, Kingsley G, Field M, Jones A, Weston VC, Phillips M, et al. Management of septic arthritis: a systematic review. *Ann Rheum Dis.* 2007;66(4):440-5.
- 29.- Rosenthal P. Ch 72: Knee Osteoarthritis. In: Scott WN, Diduch DR, Iorio R, Long WJ, editors. *Insall & Scott Surgery of the Knee, Sixth Edition.* Canada: Elsevier; 2018. p. 992-997.
- 30.- Kurtz SM, Ong KL, Lau E, et al. Prosthetic joint infection risk after TKA in the Medicare population. *Clin Orthop Relat Res.* 2010; 468(1):52-6
- 31.- Accadbled F, et al. Osteochondritis dissecans of the knee. *Orthop Traumatol Surg Res.* 2017
- 32.- Milewski MD, Nissen CW, Shea KG. Ch 34: Osteochondritis Dissecans of the Knee in the Young Patient. In: Scott WN, Diduch DR, Iorio R, Long WJ, editors. *Insall & Scott Surgery of the Knee, Sixth Edition.* Canada: Elsevier; 2018. p. 469-474
- 33.- Eric J. Strauss, Brandon J. Erickson, Charles Bush-Joseph, Bernard R. Bach, Jr., Ch 35: Secondary, Spontaneous, and Postarthroscopy Osteonecrosis of the Knee: Diagnosis and Management. In: Scott WN, Diduch DR, Iorio R, Long WJ, editors. *Insall & Scott Surgery of the Knee, Sixth Edition.* Canada: Elsevier; 2018. p. 475-484.
- 34.- P. Beaufils, N. Pujol, Management of traumatic meniscal tear and degenerative meniscal lesions. *Save the meniscus. Orthopaedics & Traumatology: Surgery & Research.* 2017; S237-S244
- 35.- Beaufils P, Becker R, Kopf S, Matthieu O, Pujol N.° The knee meniscus: management of traumatic tears and degenerative lesions. *EFORT Open Rev.* 2017;2.
- 36.- Collins KD, Radnay CS, Hajnik CA, Scuderi GR, Scott WN. Ch 42 :Classification of Knee Ligament Injuries; Diagnosis and Management. In: Scott WN, Diduch DR, Iorio R, Long WJ, editors. *Insall & Scott Surgery of the Knee, Sixth Edition.* Canada: Elsevier; 2018. p. 475-484.
- 37.- Siebold R., Karidakis G., Ch 18: ACL Tear: Complete and Partial, Associated to Medial and Lateral Damage. In: Randelli P, Dejour D, Van Dijk CN, Denti M, Seil R. *Arthroscopy: Basic to Advanced.* Francia: Springer; 2016. p. 209-216
- 38.- Dean CS, LaPrade RF, Engebretsen L. Ch 26: PCL Tear: Complete, Partial, and Associated with Medial or Lateral Damage, In: Randelli P, Dejour D, Van Dijk CN, Denti M, Seil R. *Arthroscopy: Basic to Advanced.* Francia: Springer; 2016. p. 307-324



# Fractura de rótula y lesiones del aparato extensor

Dr. Cristian Ramírez Galindo  
ORCID:0000-0002-3709-2290

## Fractura de rótula

### Introducción

Es una lesión articular, muchas veces de compleja presentación y resolución. Corresponde al 1% de todas las fracturas. Alrededor del 20% es conminuta, 15% son fracturas verticales y 5% involucran su polo inferior. Aproximadamente un 30% de los casos requiere cirugía, sin embargo este tratamiento tiene descritos regulares resultados funcionales comparado con otras fracturas, alcanzando incluso un 65% de reintervenciones, las que están dadas principalmente por el retiro de la osteosíntesis (OTS).

### Mecanismo lesional

Principalmente dos, indirecto y directo; el mecanismo indirecto es el clásico y más frecuente, se produce habitualmente por una caída con contracción súbita del cuádriceps, llevando a fracturas transversas en el 80% de los casos; el segundo es un trauma directo, resultando generalmente en fracturas con cierta conminución (30-35%) y daño de las partes blandas, incluyendo exposición ósea. Hay que destacar que el desplazamiento fracturario se debe tanto al patrón de fractura, como a la lesión de los retináculos, lo que puede ocurrir en ambos mecanismos, siendo más frecuente en el indirecto. Además, puede haber combinación de mecanismos, que harán la fractura más compleja y con mayor desplazamiento. Existen casos especiales, donde la fractura se presenta como complicación de cirugías previas, como en prótesis total de rodilla, reconstrucción de ligamento cruzado anterior y de ligamento patelofemoral medial.

### Examen Físico

En la inspección se constatará aumento de volumen y derrame articular, hematomas y daño de partes blandas. Es importante buscar exposición, a veces puntiforme o bajo erosiones. Se puede palpar el gap entre los fragmentos rotulianos. Es cardinal evaluar el mecanismo extensor, pues eso nos dará luces del tipo de lesión y del tratamiento; considerar para esto que el paciente debe realizar la maniobra superando el dolor en la consulta de urgencia. Siempre descartar lesiones asociadas, tanto de rodilla, como de otros segmentos.

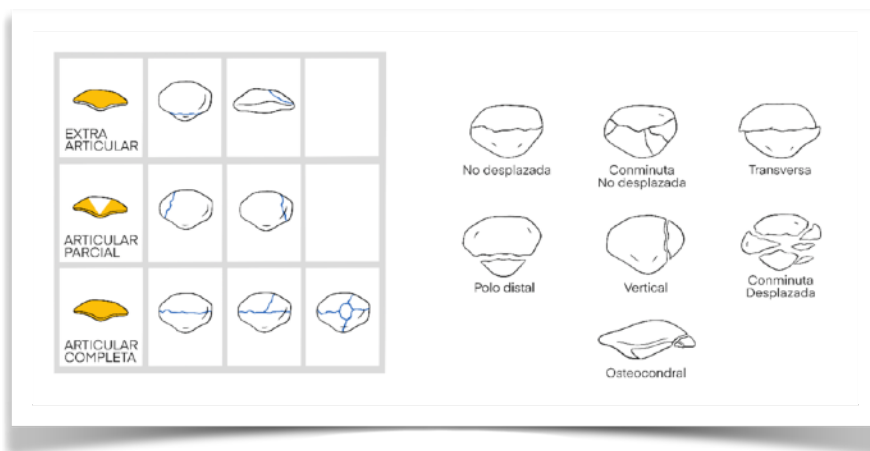
## Imagenología

Solicitar Radiografía AP, lateral de rodilla y axial de rótula; con éstas podremos evaluar la mayoría de las fracturas patelares, incluyendo fracturas sagitales y algunas osteocondrales. Tener presente Rxs oblicuas, que pueden maximizar el rendimiento del examen. Una utilidad secundaria de la Rx es descartar otras lesiones, como una rotura de tendón patelar en una rótula alta traumática, u otras lesiones asociadas. Como complemento es útil solicitar una TAC para una mejor evaluación de los fragmentos, en especial al haber conminución o compromiso de los polos rotulianos con el fin de planificar la cirugía.

## Clasificación

Existen variadas clasificaciones. Las más usadas son la AO y la de Rockwood. La AO se basa en si hay compromiso articular o no, y si éste es parcial o completo, mientras que la de Rockwood es descriptiva, es decir si es transversa de tercio medio, si involucra polo inferior, si el rasgo es vertical, conminutas, desplazadas o no desplazadas. Figura 1.

**Figura 1.**



*Figura 1. Clasificación de fractura de patela, a la izquierda clasificación de la AO, a la derecha la de Rockwood.*

## Tratamiento Ortopédico

Se realiza en aquellos casos de fracturas cerradas y con desplazamiento menor a 3 mm y decalaje menor a 2 mm. Además, en estos casos el mecanismo extensor debe estar conservado. El tratamiento consiste en inmovilizar con rodillera de yeso o inmovilizados de rodilla por 2-3 semanas. Cuando el dolor lo permita, comenzar con ejercicios de flexión pasiva, para luego seguir un protocolo de rehabilitación, con el fin de evitar rigidez como secuela; se permite realizar carga a tolerancia de manera progresiva. Debe realizarse seguimiento radiográfico periódico ante un eventual desplazamiento.

## Tratamiento quirúrgico

En casos de fracturas expuestas o fracturas cerradas desplazadas, ya sean transversas, parciales o conminutas, o fragmentos osteocondrales susceptibles de sintetizar; en estos últimos casos se aconseja descartar una luxación de patela, que tendrá un tratamiento específico para cada caso, incluyendo remoción de cuerpos libres por ejemplo.

### Técnica quirúrgica

El objetivo principal es reducir anatómicamente la superficie articular y restablecer el mecanismo extensor. Existen variadas alternativas, entre ellas: banda de tensión, que se puede combinar con tornillos interfragmentarios, tornillos canulados y alambre, cerclaje circular, cerclaje con anclaje en TAT, suturas de alta resistencia, placas de rótula y, en fracturas de los polos, uso de anclas o túneles transóseos y patelectomía parcial o total.

El abordaje más utilizado es el anterior en línea media, con disección entre la fascia superficial y el aparato extensor, con lo que se protege la irrigación y se visualiza la fractura completamente, así como la lesión de los retináculos, que deben ser reparados siempre; como alternativa existen abordajes parapatelares medial y lateral, siendo el primero más utilizado, con este abordaje se visualiza directamente la superficie articular al evertir la rótula, y se permite una adecuada instrumentación; como apoyo también se describe el uso de artroscopía para evaluar la superficie de manera mínimamente invasiva.

- Banda de tensión: técnica antigua y barata, que hasta ahora sigue siendo la técnica más utilizada, con una buena resistencia biomecánica (395N). Como concepto, transformaría fuerzas de tensión en fuerzas de compresión. Se realiza con 2 agujas de Kirschner paralelas en el eje longitudinal, cercano a la superficie articular y un alambre en forma de 8 en la cara anterior de la rótula, pasando el alambre por detrás de las agujas en los polos de la rótula. Figura 2. Si la fractura tiene más fragmentos, esta técnica se puede combinar con tornillos interfragmentarios, transformando la lesión en 2 fragmentos principales y luego aplicando la banda de tensión. Como complicación se describe la OTS sintomática y pérdida de reducción en hasta 20% de los casos.
- Tornillos canulados: mecánicamente los más resistentes (732 N), combinables con alambre para realizar un cerclaje en 8. Menor sintomatología en relación OTS y menos reintervenciones que con banda de tensión.
- Suturas de alta resistencia: Han probado tener resistencia mecánica similar a técnicas convencionales, con una menor tasa de infecciones y menor tasa de reintervenciones. Está indicada tanto en fracturas transversas simples, como una banda de tensión, así como en fracturas conminutas o de polo distal para re inserción mediante túneles transóseos. Figura 3. Al tener menor tasa de infecciones, se recomienda su uso para fracturas expuestas.
- Anclas: Son una alternativa más costosa de re inserción en fracturas de los polos de la patela, habitualmente fracturas del polo inferior con un volumen óseo del fragmento distal mínimo y conminuto. Se utilizan dos anclas en el polo distal, convergentes, que mediante sus suturas aproximan los fragmentos distales junto con el tendón patelar a través de una sutura de krakow.

- Patelectomía: De preferencia parcial, pero evaluar caso a caso. Descrita para fracturas muy conminutas en que no se puede realizar OTS alguna, o en casos de revisiones por infecciones por ejemplo. Su uso debe ser excepcional.

**Figura 2**

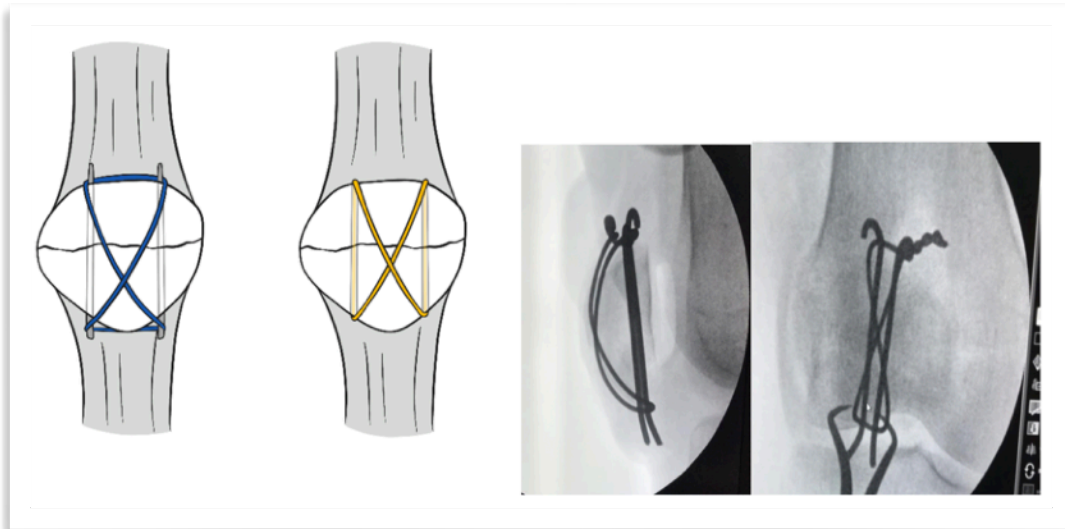


Figura 2. Esquemas y Rx. intraoperatorias de bandas de tensión. De izquierda a derecha: esquema de banda de tensión clásica con 2 agujas y alambre. Esquema de suturas de alta resistencia en forma de cerclaje. Las otras dos imágenes corresponden a Rx intraoperatoria de banda de tensión clásica con técnica de Obenque.

**Figura 3**

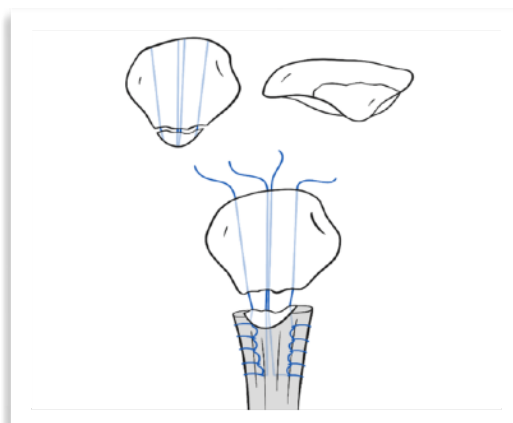


Figura 3. Fractura del polo inferior de la patela tratada con suturas de alta resistencia a través de túneles transóseos y sutura de Krackow.

## Manejo postoperatorio

Dependerá del tipo de fractura, la fijación ocupada y la estabilidad alcanzada en la cirugía. Es decir, si la fractura es relativamente simple y se realizó una fijación con estabilidad satisfactoria, ese paciente puede quedar con carga a tolerancia y rango articular completo; en cambio si la fractura es conminuta, la fijación fue compleja y la estabilidad no es satisfactoria del todo, se puede proteger con un inmovilizador por 2-3 semanas, para luego comenzar a aumentar rango articular de manera progresiva, sin limitar la carga.

## Complicaciones

Alta tasa de re intervenciones, retiro de material de OTS en hasta 50% de los casos. Infecciones descritas hasta 10-14%, utilizando fijaciones convencionales, en suturas de alta resistencia ese porcentaje baja significativamente; siempre buscar exposición, que aumenta este riesgo. Además dolor en relación a OTS, dependiendo de la técnica utilizada (banda de tensión), se describe dolor crónico anterior hasta un 80% de los casos. Artrosis postraumática. Pérdida de algún grado de rango articular, hasta un 20% de pacientes con déficit de al menos 5° de extensión, también en patelectomizados con pérdida importante de flexión. Patela baja.

## Lesiones del aparato extensor

### Introducción

Entenderemos por estas lesiones, tanto la rotura de tendón patelar, como la del tendón cuadricipital. La relación entre ambas es de 1:2. Existe un perfil etario, en general el primero, tendón patelar, ocurre en pacientes jóvenes, menores de 40 años, además de estar en un contexto deportivo. Mientras que el segundo, tendón cuadricipital, ocurre en pacientes más añosos, sobre los 50 años. Hay que considerar que existen patologías que pueden afectar la resistencia tendínea, como la insuficiencia renal crónica, caso clásico es rotura de ambos tendones cuadricipitales por esta causa; enfermedades reumatológicas, diabetes, uso de corticoides, quinolonas, sinovitis y tendinitis crónicas.

### Fisiopatología

Existe la teoría del microtrauma, que llevaría a un déficit de vascularización tendínea, inflamación crónica y secundariamente la rotura, caso bastante frecuente en lesiones de tendón patelar; con mayor frecuencia el punto de lesión es en la inserción rotuliana (polo proximal en lesiones cuadricipitales y polo distal en tendón patelar). Existen causas traumáticas puras, pero también evaluar en casos de lesiones multiligamentarias de rodilla y en pacientes postoperados de fracturas o de prótesis de rodilla.

### Clínica

Aumento de volumen y dolor, asociado a impotencia funcional, mecanismo extensor incompetente con posibilidad de encontrar un gap palpable. Puede existir patela alta en casos de rotura de tendón patelar por contracción del cuádriceps, no así al revés. Evaluar posibles heridas cortantes, otros traumatismos.

### Imágenes

Son un complemento. Solicitar Rx de trauma de rodilla para descartar fracturas; la de mayor utilidad será la Rx lateral, en ella observaremos la altura rotuliana (alta en rotura de tendón patelar) y la oblicuidad, que en caso de rotura de tendón cuadrípital, se verá alterada. Es útil en casos de duda y para evaluar lesiones parciales, la ecografía y la resonancia magnética.

### Tratamiento ortopédico

En casos de lesiones parciales de tendón cuadrípital, pero es infrecuente; además con frecuencia estos pacientes tienen contraindicación médica para cirugía. Inmovilizar por 4-6 semanas, para luego comenzar rehabilitación kinésica. Tiene resultados aceptables, aunque se describe pérdida de potencia muscular a la extensión y pérdida de la extensión completa.

### Tratamiento quirúrgico

Debe ser realizado precozmente para evitar retracciones y cicatrices. Se considera una lesión aguda aquella menor a 2 semanas, por lo tanto lo más importante es realizar la cirugía antes de este período. Como alternativas existen: reparación (suturas y anclas), reparación más aumentación y reconstrucción con auto o aloinjerto.

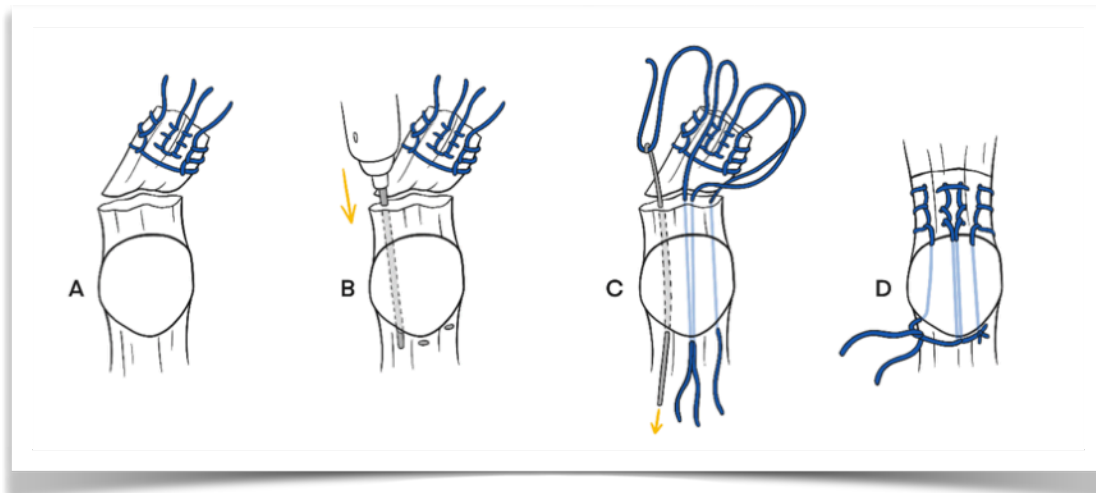
### Técnica quirúrgica

Abordaje longitudinal en línea media y disección entre fascia y aparato extensor. Identificar patrón de lesión, desbridar bordes de tejido friable, cruentar si es necesario polo rotuliano. En este punto considerar si hay suficiente tejido en ambos cabos para realizar reparación con suturas, o de lo contrario aplicar otras técnicas.

- Reparación con suturas y/o anclas: si hay suficiente tejido en ambos cabos, se realiza reparación primaria con suturas de alta resistencia, siempre dejando protegida esa rodilla antes de rehabilitar; si el cabo cercano al polo rotuliano es insuficiente, hay dos alternativas: hacer punto Krakow en el tendón lesionado y pasar las suturas a través de túneles óseos en rótula hasta el polo opuesto, similar al tratamiento de fracturas del polo inferior rotuliano. Figura 4. Otra alternativa es usar dos anclas, que tiene la ventaja de mayor resistencia mecánica que la sutura pura, pero tiene como desventaja el costo y el riesgo de pull out, lo que se puede evitar en parte insertando las anclas anguladas.



**Figura 4**



*Figura 4. Reparación primaria de rotura aguda del tendón cuadricipital con puntos de Krackow con sutura de alta resistencia y túneles transóseos en la patela.*

- **Plastía y aumentación:** Se puede realizar diferentes plastías en cuádriceps para avanzar tejido hasta el polo rotuliano. Además, a una reparación se le puede agregar una aumentación, si el tejido no es satisfactorio. Esto se hace con tendón semitendinoso, dejando su inserción tibial y llevándolo a lateral a través de un túnel óseo transversal en patela.
- **Auto o aloinjerto:** En casos crónicos, cuando los tejidos son de extrema mala calidad, o francamente no se cuenta con tejido mínimo necesario, se realiza una reconstrucción del aparato extensor.

### **Manejo postoperatorio**

Dependerá de la técnica ocupada, desde dejar libre la rodilla y rehabilitar desde el primer día, a proteger por 4 semanas el rango articular, para luego comenzar protocolos de rehabilitación kinésica. Se debe registrar el rango de flexión máxima segura que se tuvo la cirugía, para que en la rehabilitación inicial no se sobrepase el mismo.

**Resultados.** En general, estas técnicas tienen una satisfacción mayor al 90%, con una alta tasa de retorno a las actividades deportivas previas. Se describe poca pérdida de rango articular y fuerza de cuádriceps, salvo en casos crónicos y complejos. El factor más importante para obtener buenos resultados es una cirugía oportuna.

## Bibliografía

1. Carmarda L, Morello S, Balistreri F, D'Arienzo A, D'Arienzo : Non-metallic implant for patellar fracture fixation: A systematic review. *Injury, Int. J. Care Injured* 47 (2016): 1613-1617.
2. Lazaro L, Wellman D, Pardee N, Gardner M, Toro J, Macintyre N, Helfet D, Lorich D: Effect of computerized tomography on classification and treatment plan for patellar fractures. *J Orthop Trauma* 2013 Jun; 27 (6): 336-44.
3. Lazaro L, Wellman D, Sauro G: Outcomes of operative fixation of complete articular patellar fractures: assessment of functional impairment. *J Bone Joint Surg Am* 2013; 95 (14) e 96.
4. LeBrun C, Langford J, Sagi H: Functional outcomes after operatively treated patella fractures. *J Orthop Trauma* 2012; 26 (7): 422-426.
5. Negrin L, Nemecek E, Hajdu S: Extensor mechanism ruptures of the knee: differences in demographic data and long-term outcome after surgical treatment. *Injury* 2015 Oct; 46 (10): 1957-63.
6. Petrie J, Sassoon A, Langford J: Complications of patellar fracture repair: treatment and results. *J Knee Surg* 2013; 26:309-312.
7. Schuett D, Hake M, Mauffrey C, Hammerberg M, Stahel P, Hak D: Current treatment strategies for patella fractures. *Orthopedics* 2015; 38 (6): 377-384.
8. Zhang Y, Xu Z, Zhong W, Liu F, Tang J: Efficacy of K-wire tension band fixation compared with other alternatives for patella fractures: a meta-analysis. *Journal of Orthopaedic Surgery and Research* (2018) 13:226





# Fractura de fémur distal

Dr. Álvaro Zamorano Cadenas

ORCID: 0000-0003-2691-8664

Dr. Matias Vaccia Abarca

ORCID: 0000-0002-8903-2257

## Introducción

Representan menos del 1% del total de las fracturas y entre un 3 a 6% de las fracturas de fémur<sup>1</sup>. Aproximadamente el 10% son expuestas a expensas del fragmento proximal, generalmente por la cortical de tensión hacia anterior<sup>2,3</sup>. La incidencia reportada es variable, estableciéndose en la actualidad entre 7 a 8,7 por cada 100.000 habitantes al año,<sup>1,4</sup> con un rápido incremento después de los 60 años debido a las fracturas por fragilidad, con una clara predominancia femenina que alcanza una alta incidencia, de 213 por cada 100.000 al año sobre los 90 años<sup>4</sup>.

Su presentación es bimodal, con un *peak* bajo en adolescentes, asociado a mecanismos de alta energía, seguido por un rápido ascenso de la incidencia en pacientes mayores de 60 años, asociado a mecanismos de baja energía, siendo el más frecuente la caída a nivel<sup>4-7</sup>. Lo anterior es de suma importancia, dado que las fracturas de fémur distal en población menor de 60 años, se asocian a una baja tasa de mortalidad a 1 año, alcanzando un 3%.<sup>7</sup> Sin embargo, en la población mayor de 60 años, este porcentaje aumenta considerablemente, reportándose tasas de mortalidad a 1 año entre 13,4 y 35%<sup>7-9</sup>, mayores incluso que para pacientes con fractura de cadera, lo cuales tienen una tasa de mortalidad a un año de alrededor del 20%.<sup>8</sup> El rasgo de fractura más habitual es el Tipo A<sup>4</sup> de la Clasificación de la AO/OTA seguidos por los Tipos B y C. A su vez, los mecanismos de baja energía son los más habituales<sup>10</sup>. El compromiso articular está presente hasta en un 55% de los casos<sup>11</sup>.

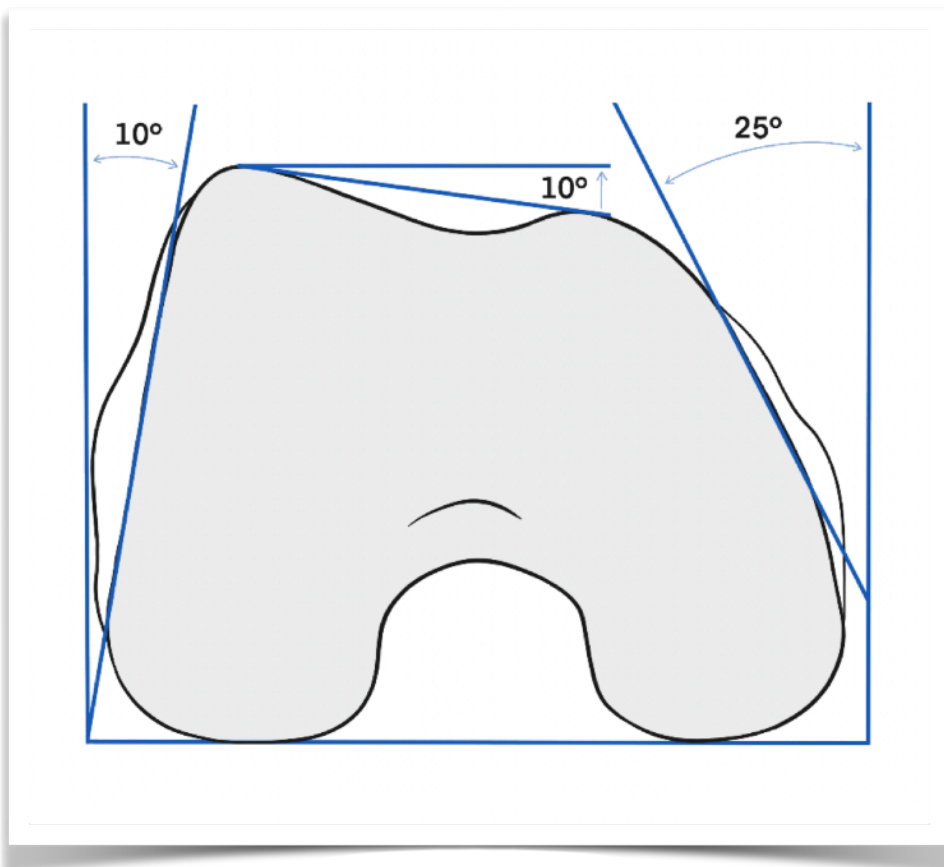
## Anatomía

El fémur distal comprende la zona supracondílea, que abarca desde la unión metafiso-diafisaria hasta los cóndilos femorales y la zona intercondílea, que comprende los cóndilos femorales y la superficie articular. A su vez, la AO/OTA define esta región con el concepto de cuadrado metafisario, es decir, la extensión hacia proximal del fémur distal, medida desde la superficie articular, corresponde a la misma distancia medida entre los epicóndilos medial y lateral. El eje de la diáfisis femoral está orientado en 7 - 11° de valgo en relación a la rodilla<sup>12,13</sup>. En el plano axial, se forma un trapecoide, con una inclinación lateral de 10°, una inclinación medial de 25° y en el margen anterior, el cóndilo femoral lateral se extiende más anteriormente, formando una inclinación de 10° hacia el cóndilo femoral medial, siendo esto último muy variable en relación al tipo de articulación patelofemoral de cada individuo. Figura 1.

Esto es de gran importancia al momento de realizar la fijación de fragmentos en la zona intercondílea. En el plano coronal, el ángulo anatómico femoral distal lateral es de 81-84°, siendo éste el ángulo que los métodos de osteosíntesis intentan simular (85°) para lograr el control del eje en dicho plano <sup>13,14</sup>.

Las fuerzas deformantes que encontramos a este nivel son: el cuádriceps que actúa generando acortamiento, los aductores que provocan el desplazamiento en varo y, los gastrocnemios, que generan la deformidad en extensión y rotación de los cóndilos en el caso de presentar compromiso articular, además de la deformidad posterior del fragmento distal que pone en riesgo el paquete neurovascular <sup>3,12-14</sup>.

**Figura 1**



*Figura 1. Vista de frente de ambos cóndilos femoral, la superficie lateral tiene una inclinación de 10° con respecto a la vertical, mientras que la superficie medial tiene una pendiente de 20 a 25°. La inclinación femoropatelar de 10° que se traza mediante una línea desde la cara anterior del cóndilo femoral lateral hasta la cara anterior del cóndilo femoral medial. Estos detalles anatómicos son importantes para evitar la penetración articular o la extrusión cortical de los implantes.*

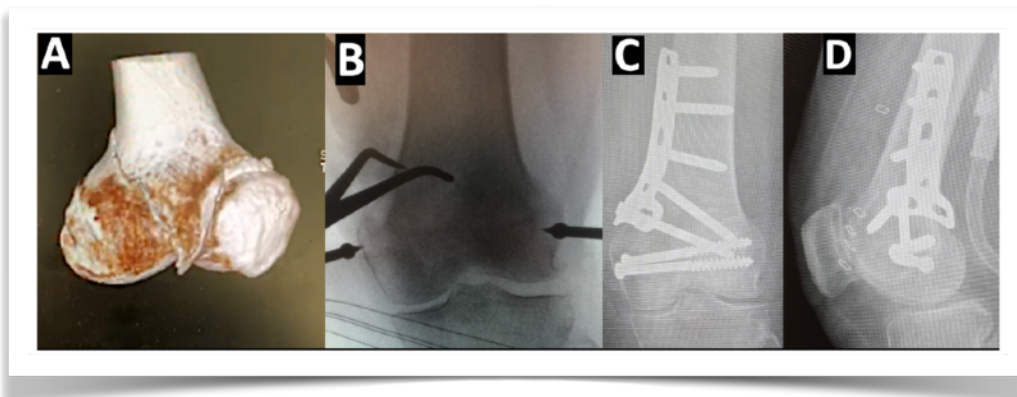
## Clasificación

La clasificación más utilizada en las fracturas de fémur distal es la de la AO/OTA <sup>(10)</sup>, la cual lo divide en 3 tipos, A Extra Articulares, B Parcialmente Articulares (Unicondilares) y C Intra Articulares (Bicondilares). A su vez, cada tipo se divide en 3 subgrupos designados del 1 al 3, que van a variar en las Tipo A y C de acuerdo al grado de conminución, metafisiaria (Tipo A y C) y/o articular en el caso de las (Tipo C). En las Tipo B, acorde al compromiso condilar, así el compromiso del cóndilo femoral lateral es B1, el cóndilo femoral medial es B2 y las fracturas en el plano coronal o fracturas de Busch-Hoffa, ya sea del cóndilo femoral lateral o medial, serán las B3.2.

Las fracturas de Bush-Hoffa (Tipo B3 de la AO/OTA), están en contexto de accidentes de alta energía hasta en un 80% de las veces <sup>15</sup>. Figura 2. Su presentación aislada es rara, representando un 0,65% del total de fracturas de fémur. Pueden pasar desapercibidas con el estudio inicial radiográfico hasta en un 30% de los casos. Es por esto, que el estudio debe contemplar proyecciones oblicuas de rodilla y, en el caso de que se siga sospechando una fractura en el plano coronal, se debe complementar con una Tomografía Computarizada (TC) <sup>15,16</sup>.

Están presentes hasta en un 38% de las fracturas supra e inter-condíleas de fémur, siendo más frecuentes en el cóndilo femoral lateral, comprometiéndolo en un 75-85% de los casos <sup>(13)</sup>. Las fracturas supra e inter-condíleas expuestas, tienen hasta 2,8 veces más probabilidades de asociarse a una fractura en el plano coronal, que una fractura cerrada de fémur distal, así como también presentarse en concomitancia a fracturas de tibia, luxación patelar, luxación de rodilla y fractura de Hoffa bicondílea <sup>16</sup>.

**Figura 2**



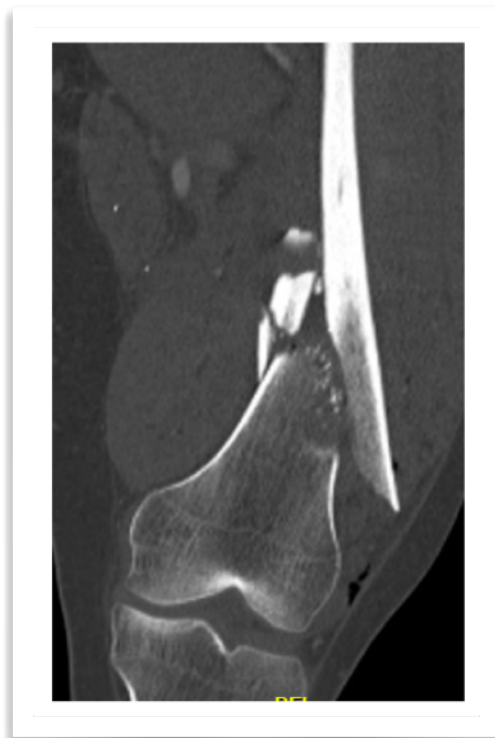*Figura 2. Mujer de 82 años sufre caída de nivel. Imágenes secuenciales que muestran Fractura de Bush-Hoffa Medial, según clasificación de Letenneur Modificada tipo 3. (A) Reducción mediante abordaje medial directo, de componentes a controlar, rasgo articular y cizallante medial proximal, con pinzas ah hoc. (B) Radiografías anteroposterior (C) y Lateral (D) mostrando reducción con dos tornillos compresivos articulares más una placa que controla el cizallamiento.*

## Evaluación y Manejo Inicial

Habitualmente existe la historia de un mecanismo traumático directo sobre una rodilla en flexión<sup>17</sup>, ya sea de alta energía en pacientes jóvenes o baja energía en pacientes añosos, con diversas presentaciones acorde a la magnitud del accidente. Los pacientes involucrados en accidentes de alta energía, suelen tener otras lesiones asociadas, que pudieran comprometer la vida, es por esto que en ellos nuestra aproximación debe ser mediante el protocolo del ATLS<sup>3,18</sup>.

La extremidad habitualmente se presenta con edema moderado a severo del muslo distal y rodilla, asociado a dolor e incapacidad de cargar la extremidad<sup>12-14</sup>. La evaluación de la cubierta cutánea debe ser acuciosa, debiendo descartar heridas que puedan reflejar exposición de la fractura, las cuales habitualmente se sitúan en la región antero-lateral producto de la espícula del fragmento proximal<sup>13</sup>. Figura 3. También en casos de accidentes de alta energía, en donde encontramos gran aumento de volumen, es mandatorio el descartar activo de un síndrome compartimental asociado a una lesión vascular, sobre todo cuando el fragmento proximal se desplaza hacia posterior<sup>17</sup>.

**Figura 3**



*Figura 3. Espícula lateral de fragmento proximal que determina exposición clásica por la cortical de tensión del fémur en su tercio distal.*



Las lesiones nerviosas y vasculares son poco frecuentes, 1% y 3% respectivamente.<sup>3,19</sup> Siendo el nervio fibular común y el nervio tibial los más afectados en relación al daño neurológico <sup>20</sup>. La arteria femoral superficial se encuentra relativamente fija a nivel del hiato aductor, en proximidad a la cortical medial del fémur a unos 10 cm de la línea articular, es por esto que en accidentes de alta energía o lesiones por arma de fuego, tiene un riesgo significativo de ser lesionada.<sup>3,21</sup> La arteria poplítea a proximal está relativamente fija en la transición a través del hiato aductor y, a distal, en la parte superior de la pantorrilla, por la trifurcación en las arterias tibial anterior, peronea y tibial posterior, viéndose afectada en un 17% de las fracturas de fémur distal y hasta en un 42% en asociación a luxación posterior de rodilla <sup>21-24</sup>. Un retraso en el diagnóstico de una lesión de la arteria poplítea puede llevar a isquemia irreversible y eventualmente a una amputación <sup>25</sup>. Se ha visto que las tasas de amputación son significativamente menores en pacientes con lesión de arteria poplítea tratados dentro de las primeras 8 horas (5%), que en los tratados posterior a esta ventana de tiempo (65%) <sup>26,27</sup>. Por todo lo anterior, se debe realizar un examen vascular exhaustivo y seriado, evaluando la sensibilidad y pulsos distales y, en caso de estar alterados, indican la necesidad de realizar un estudio dirigido, desde un Índice Tobillo-Brazo de manera rutinaria, hasta la realización de un Angio-TC para descartar lesiones vasculares <sup>17,18,21,22,28</sup>.

La tasa de lesiones ligamentarias de rodilla asociadas a fracturas de fémur distal, es de 20%, siendo difíciles de pesquisar hasta una vez estabilizada la fractura. Las lesiones de menisco y fracturas osteocondrales están presentes en un 8 a 12% de los casos <sup>17</sup>.

El estudio inicial de estas fracturas se realiza con radiografías en dos planos de fémur, para evaluar extensión diafisarias o compromiso de fémur proximal, y de rodilla para evaluar de mejor manera el compromiso articular y descartar posibles lesiones asociadas como fracturas de patela, presentes hasta en un 15% de los casos <sup>19</sup>. Como se mencionó previamente, en caso de sospechar fracturas en el plano coronal, se deben solicitar proyecciones oblicuas de rodilla. El TC es utilizado para evaluar el compromiso articular, el grado de conminución y la presencia de fracturas en el plano coronal, siendo el estudio de elección para la planificación preoperatoria definitiva <sup>11,13</sup>. Recomendamos su realización posterior a la estabilización transitoria con fijador externo, en caso de ser necesario. En la actualidad, a través de este examen, se puede realizar una reconstrucción con impresoras 3D para comprender de mejor forma la fractura, método que cada vez se utiliza más en el mundo.

## Tratamiento

Hasta mediados del siglo anterior, el manejo de estas fracturas era eminentemente conservador, dado que las técnicas quirúrgicas de esa época fallaban en aportar una estabilidad suficiente y se asociaban a altas tasas de no unión e infección. No fue hasta la década de 1960, con el desarrollo de la placa de ángulo fijo *blade-plate*, método de estabilidad angular por excelencia, lográndose una construcción mecánicamente estable y predecible hasta la consolidación, provocando que el manejo conservador quedara en desuso <sup>13</sup>. El objetivo del tratamiento es restaurar tanto el largo, eje y rotación del segmento, como la superficie articular <sup>17</sup>.

Los pacientes tratados en forma conservadora, tienen 2,8 veces más riesgo de muerte al año, comparado con lo sometidos a intervención quirúrgica <sup>7</sup>, dado que, en estos últimos, se facilita la movilización precoz del paciente, la movilidad de rodilla y el inicio de la carga en forma paulatina, evitando las complicaciones del decúbito prolongado <sup>7,8</sup>.

A su vez, en población geriátrica, el retraso del tratamiento quirúrgico más allá de 48 hrs, se asocia a mayor tasa de mortalidad a un año, independiente de las comorbilidades de base del paciente, al compararla con los pacientes operados en forma precoz antes de 48 hrs (25% vs 11%, respectivamente)<sup>9</sup>. En este contexto ortogeriátrico, nuestro grupo de trabajo aconseja el tratamiento quirúrgico precoz con clavo endomedular retrógrado (CEM-R) asociado o no a una placa medial o lateral.

Actualmente, el manejo conservador es reservado para fracturas de rasgo estable, sin desplazamiento, impactadas, extra-articulares, en pacientes que tengan contraindicación médica para ser sometidos a cirugía<sup>12,13,19</sup>. Consiste en una órtesis articulada de rodilla asociado a carga restringida de la extremidad acorde al progreso de consolidación, habitualmente restricción completa de carga hasta las 4-6 semanas. Se realizan controles seriados radiográficos que apuntan a evaluar el proceso de consolidación como a pesquisar posible desplazamiento<sup>12,13</sup>.

Por todo lo anteriormente mencionado, podemos decir que estas fracturas son de tratamiento quirúrgico. Dentro de las indicaciones específicas de tratamiento quirúrgico encontramos fracturas con cualquier desplazamiento del fémur distal, que presenten compromiso articular y/o alteración de eje<sup>19</sup>. En cuanto a la temporalidad de la cirugía, ésta se debe realizar lo antes posible, siempre y cuando, la condición del paciente así lo permita. En el caso de un paciente politraumatizado *border-line* o inestable, se pregona la instalación de un fijador externo precoz, como parte de una cirugía de control de daños y, en aquellos pacientes estables, la fijación interna definitiva<sup>19</sup>.

### Opciones de tratamiento Quirúrgico

Existe una gran variedad de métodos de fijación quirúrgica. Su elección se basa en el patrón de fractura, el estado del paciente y las capacidades y experiencia de los equipos quirúrgicos. La fijación externa se puede usar tanto como parte del manejo escalonado de una cirugía de control de daños, asociada o no a una reducción percutánea de la superficie articular<sup>13,29-31</sup>, o como manejo definitivo en algunos casos de severa conminución y en pacientes que no puedan ser sometidos a una cirugía más compleja<sup>12,13</sup>. Las placas de ángulo fijo, tanto *blade-plate* como DCS, otorgan una fijación estable y control del alineamiento en múltiples planos, sin embargo, en la actualidad se encuentran en desuso debido a su gran rigidez y poca capacidad de utilización en fracturas con mala calidad ósea<sup>12,13</sup>. Las placas bloqueadas, proporcionan mayor versatilidad en el manejo intraarticular y de fracturas en hueso osteoporótico, respetando la biología de la fractura<sup>13,32</sup>. El enclavado endomedular se usa habitualmente para fracturas extra-articulares (AO/OTA tipo A) y fracturas intraarticulares simples o mínimamente conminutas (AO/OTA tipos C1 y C2)<sup>13,14,32</sup>. Las placas con técnica de *butress* y tornillos con técnica de compresión, son una buena alternativa para el manejo de fracturas relativamente estables y fracturas articulares parciales (AO/OTA tipo B)<sup>12-14,32</sup>. La prótesis total de rodilla es una alternativa para el manejo de estas fracturas en pacientes ancianos con gran osteoporosis con artrosis de rodilla preexistente o fractura severamente conminuta<sup>12-14,32</sup>.

### Fijador Externo

El uso de fijadores externos como tratamiento definitivo en las fracturas de fémur distal no es aconsejable, asociándose a mayores tasas de complicaciones como infección, rigidez y no unión<sup>11,33</sup>.

Esto es a consecuencia de la inestabilidad inherente de una construcción transarticular, de las masas musculares del muslo que mantienen la barra alejada del fémur y de que, generalmente, la posición queda por lateral a su eje mecánico.<sup>31</sup> Además, a menudo se requiere un tiempo considerable para ensamblar el dispositivo debido a la extensión de la fractura en el eje femoral y a la conminución que pueda presentar. Los *schanz-pins*(SP) están sometidos a un gran estrés mecánico, lo que induce micro-movimiento, con la consiguiente osteolisis y disminución de la estabilidad inicial de la construcción. Por todo lo anterior, su indicación está limitada a lesiones de fémur distal con extensa conminución, en contexto de un trauma de alta energía responsable de lesiones vasculares o como parte de un manejo escalonado en una cirugía de control de daños<sup>31</sup>.

Los fijadores externos proporcionan una estabilidad transitoria suficiente, lo que permite la atención de enfermería y facilita otras intervenciones de soporte vital. La conversión a la fijación interna debe realizarse precozmente una vez que el paciente se encuentre estabilizado del punto de vista fisiológico, idealmente entre la primera y segunda semana<sup>29,33-36</sup>, ya que, más allá de la tercera semana y/o en pacientes hospitalizados con infección activa del trayecto de los SP, se recomienda un período de *pin-holiday*. Este procedimiento consiste en el retiro del fijador externo, aseo y curetaje del sitio de inserción de los SP. Para mantener la estabilización transitoria, se puede hacer un cambio de posición de los SP o una tracción transesquelética esquelética o, en menor medida, una tracción de partes blandas para mantener el largo de la extremidad y proteger las partes blandas hasta que éstas sean aptas para el abordaje quirúrgico<sup>31,37</sup>.

Como parte del manejo escalonado de una fractura, en contexto de una cirugía de control de daños, el posicionamiento de los SP debe ser cuidadosamente planificado, teniendo en cuenta el abordaje y posicionamiento del material de osteosíntesis de la cirugía definitiva<sup>11,34</sup>.

Recomendamos la utilización de una configuración biplanar, transarticular, la cual consiste en 2 SP en el fémur proximal, de lateral a medial, para minimizar el daño al cuádriceps, 2 SP en la tibia proximal, en el tercio anterior, unidos por una barra que debe dejar el espacio suficiente para no comprimir las partes blandas.

## Abordajes

El abordaje a utilizar va a depender del patrón de fractura, el implante a utilizar y la experiencia del cirujano. Se posiciona al paciente en decúbito supino, elevando el muslo distal, ya sea con un cilindro, triángulo radiolúcido, cojín o un bulto de paños estériles, para controlar la deformidad en recurvatum y permitir la flexión de la rodilla<sup>19</sup>.

Para fracturas Tipo A y C1, se realiza un abordaje lateral de fémur distal, se incide sobre el espesor de la banda iliotibial siguiendo la dirección de sus fibras, el vasto lateral es llevado hacia anterior y visualizando el fémur<sup>13</sup>.

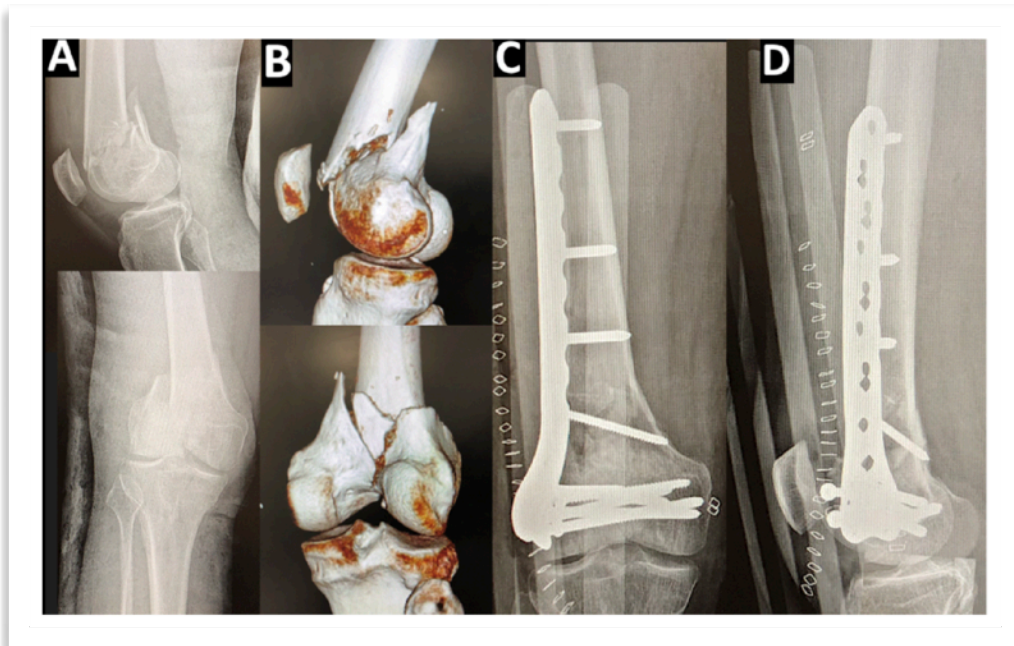
Para fracturas Tipo C2 y C3 el abordaje anterior con artrotomía parapatelar lateral es nuestra recomendación. Se realiza una incisión anterior, sobre la línea media de la rodilla, con una ligera inclinación lateral hacia proximal, identificando la fascia que recubre los músculos cuádriceps, la cual se divide en el mismo sentido que la incisión de la piel y se levanta el vasto lateral. La banda iliotibial se lateraliza, se realiza una incisión en el retináculo parapatelar lateral para separarlo del vasto lateral y se realiza una artrotomía parapatelar lateral<sup>38</sup>.

Para fracturas Tipo B3 del cóndilo medial, fracturas bicondíleas o como complemento de un abordaje lateral, se puede realizar un abordaje medial sub-vasto, donde la incisión comienza en el tubérculo aductor y se extiende proximal justo posterior al vasto medial. Se separa el intervalo entre el vasto medial y el sartorio, se eleva el vasto medial, exponiendo el cóndilo medial<sup>12-14,19</sup>.

Como alternativa, para fracturas de Hoffa bicondíleas, Lee describe la osteotomía del tubérculo de Gerdy, combinado con un abordaje anterior parapatelar lateral, permitiendo una exposición apropiada de ambos cóndilos<sup>16</sup>.

En el abordaje mínimamente invasivo lateral, se realiza una incisión que comienza sobre el tubérculo de Gerdy y se extiende a proximal unos 5-8 cm sobre el cóndilo femoral lateral, se identifica y escinde la banda iliotibial en el mismo sentido que la incisión de la piel, se abre la cápsula articular, permitiendo una visión directa del cóndilo femoral lateral, para luego introducir y deslizar una placa sub-vasto lateral. Recomendamos realizar una incisión lateral de 4 cm en relación al extremo proximal de la placa, de manera que se asegure el alineamiento en relación al eje del fémur, y así lograr una correcta fijación a proximal con ayuda de la guía percutánea.<sup>12-14,19</sup> Figura 4.

**Figura 4**

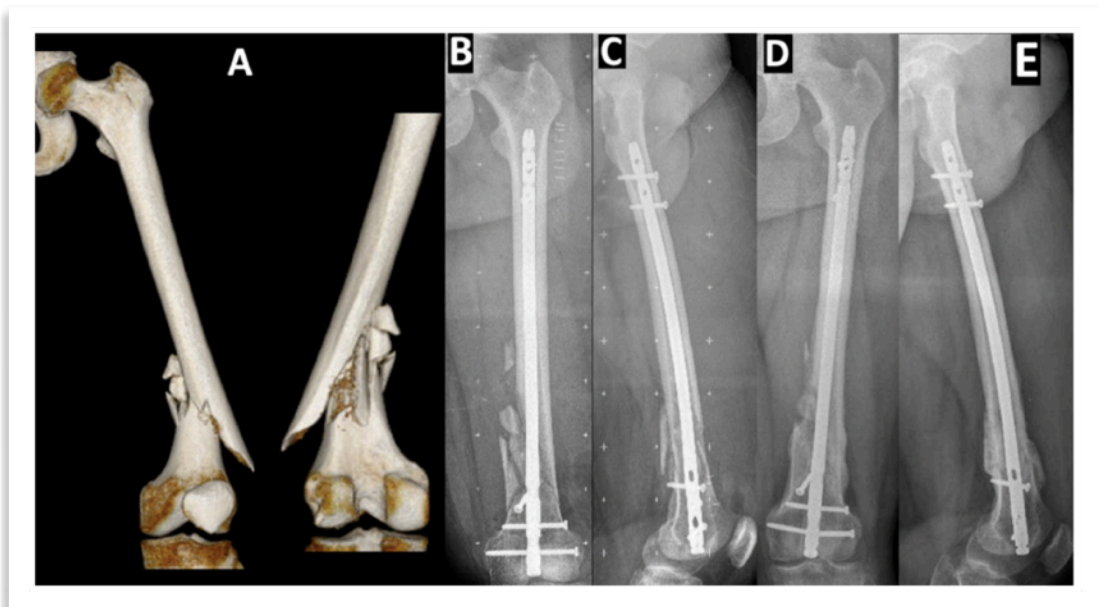


*Figura 4. Hombre de 63 años, caída de escalera. Fractura supraintercondílea, visiones radiográficas (A) y Reconstrucción 3D (B). Se realiza osteosíntesis intercondílea con tornillos compresivos y estabilización con placa anatómica poliaxial con adecuada reducción en ambos planos radiológicos (C y D)*

En caso de utilizar un enclavijado endomedular retrógrado (CEM-R), en fracturas extra-articulares (Tipo A) o intraarticulares simples (Tipo C1 y C2), con la rodilla en semi-flexión de 30°, se utiliza un abordaje para patelar medial de 3 o 4 cm o percutáneo<sup>11-14,19</sup>, que nos permite el ingreso a la articulación y al surco intercondíleo. Se realiza la reducción articular en forma percutánea o abierta, utilizando pinzas de punta y tornillos canulados o macizos, teniendo particular atención en que el posicionamiento de estos, no debe interferir con el paso del CEM<sup>12-14,19,32</sup>.

Posteriormente con apoyo fluoroscópico, en una proyección lateral estricta, ubicamos el sitio de entrada por delante de la inserción del LCP, justo anterior al extremo distal la línea de *Blumensaat*, donde insertamos nuestra guía recta en línea con la diáfisis femoral<sup>12-14,19</sup>. Una vez que se confirma el posicionamiento de la guía recta en las dos proyecciones, se realiza el fresado inicial para atravesar el segmento metafisiario. En este paso, nos podemos ayudar de la espada de reducción, la cual facilitará la reducción del fragmento distal con la diáfisis femoral, tras lo cual se inserta la guía con oliva. Es importante mantener la reducción en todo momento, tanto durante el fresado como en la instalación del CEM-R<sup>12-14,19</sup>. Figura 5. Se aconseja el uso de clavos largos, ya que, previenen la concentración de estrés de la diáfisis en el *tip* de un CEM-R corto, la distancia de trabajo es mayor y porque permite apoyo en el istmo, aumentando la estabilidad y disminuyendo el estrés del implante<sup>12,14</sup>.

**Figura 5**



*Figura 5. Hombre de 32 años que sufre accidente de tránsito en motocicleta. Imagen de reconstrucción 3D, donde se aprecia conminución significativa metafisiaria medial y posterior (A). Radiografía de control post operatoria de enclavijado endomedular retrógrado, dos bloqueos proximales y distales, asociado a tornillo de sustitución cortical para control de deformidad en varo (B y C). Radiografía a los 7 meses post operatoria mostrando consolidación (D y E).*

## Placas

Los sistemas de estabilidad angular, ya sea el clavo-placa de ángulo fijo (95° Fixed-Angle Blade-Plate) o placas con tornillo condilar dinámico (Dynamic Condylar Screw o DCS), confieren una fijación estable y control del alineamiento de la fractura<sup>11-13,39</sup>. El "clavo-placa" consiste en una porción condílea rígida unida a una placa pre-contorneada en un ángulo de 95°, acorde al valgo del fémur distal. Por otro lado, el DCS es un sistema compuesto por 2 partes, un tornillo condíleo, que permite la compresión intercondilar, unido a una placa lateral pre-contorneada. La principal ventaja del DCS sobre el "clavo-placa", es el ser un sistema compuesto por 2 piezas, lo cual le otorga una mayor facilidad de inserción, ser menos invasivo y el tornillo puede realizar compresión en la región intercondílea<sup>12,13,39</sup>. Dentro de las desventajas de ambos sistemas, es su pobre capacidad de fijación en hueso osteoporótico y la incapacidad de control fracturas en el plano coronal<sup>12,13</sup>. Además, el tornillo condilar del DCS requiere una remoción considerable de hueso de esta zona<sup>12,13</sup>.

Las placas bloqueadas anatómicas, mejoran el control de fragmentos articulares, así como la fijación en hueso osteoporótico. Estas placas están sometidas a grandes fuerzas de flexión en el fémur distal, lo cual es contrarrestado por el posicionamiento de tornillos, los cuales aseguran la placa en múltiples puntos, eliminando el estrés que se produce en la interface placa-hueso<sup>12,13</sup>.

Las placas mínimamente invasivas (MIPO) o LISS (*Less Invasive Surgical Stabilization*), permiten una reducción articular directa y metafisiaria indirecta, otorgando una fijación estable con menor daño de partes blandas<sup>12,13,32</sup>. Estos sistemas son insertados a través de un abordaje mínimamente invasivo en el fémur distal, avanzan proximalmente bajo el plano muscular, para posteriormente mediante la utilización de una guía, realizar la fijación proximal en forma percutánea<sup>12,13,32</sup>.

Finalmente, las placas bloqueadas poli-axiales o bloqueadas con ángulo variable, otorgan una gran versatilidad en el control de fragmentos articulares, ideales en fracturas con gran conminución, en las cuales el uso de múltiples tornillos fragmento específico extra-placa pudieran significar un obstáculo para la fijación de la placa<sup>11-13,32</sup>. Estas placas han demostrado ser superiores en rigidez torsional y carga máxima para el fallo en comparación a las placas bloqueadas uni-axiales<sup>11-13</sup>, sin embargo, no se debe abusar con la cantidad de tornillos con ángulo variable, lo cual provocaría que la placa perdiera su rigidez angular.

Dado que no se puede lograr compresión en el foco de fractura al utilizar una placa bloqueada como puente en una fractura supracondílea, la consolidación es de tipo secundaria.<sup>40</sup> Para la formación de callo óseo, se requiere cierta cantidad de micro-movimiento inter-fragmentario<sup>41,42</sup>. Sin embargo, las placas bloqueadas pueden llegar a ser igual de rígidas que las placas convencionales, sobre todo en la cortical adyacente a la placa, con la formación de un callo asimétrico, que puede provocar retardo de consolidación, falla del implante y no unión<sup>40</sup>. La rigidez puede ser disminuida mediante el aumento del brazo de palanca como con la utilización de materiales con un módulo de elasticidad más cercano al del hueso<sup>32,40,43,44</sup>. Ambas estrategias buscan aumentar la flexión elástica de la placa, para aumentar el micro-movimiento inter-fragmentario. Las placas de titanio tienen mejores tasas de consolidación que las de acero inoxidable, dado que el módulo de elasticidad del titanio se asemeja más al del hueso, permitiendo la formación de un callo más simétrico en la cortical lateral<sup>11,12,14,32,40,43</sup>.

A su vez, el uso de tornillos bloqueados fijos sólo en la cortical más lejana, lo que se obtiene al sobre-fresar la cortical próxima a la placa o utilizando tornillos especialmente diseñados para este propósito, permitirían reducir la rigidez de la placa<sup>45,46</sup>, provocando un aumento del micro-movimiento a nivel inter-fragmentario<sup>46</sup>.

El uso de placas más largas con menos densidad de tornillos, disminuye la rigidez en el foco de fractura, permitiendo una mejor formación de callo.<sup>32</sup> El largo de la placa mayor o igual a 9 orificios, disminuye las tasas de revisión<sup>32,47</sup>. Por otro lado, el usar muchos tornillos a proximal, disminuye el micro-movimiento en el foco de fractura, resultando en menor formación de callo<sup>14,32</sup>. El uso de tornillos bloqueados inmediatamente proximal al foco de fractura ha demostrado ser un predictor independiente de no unión, aumentando en 2,9 veces las probabilidades que esto ocurra<sup>48</sup>. Es por esto que se recomienda: (1) utilizar 50% o menos de los agujeros disponibles proximal a la fractura y (2) combinar tornillos corticales y bloqueados<sup>14,32</sup>.

La utilización de una construcción con doble placa (medial y lateral), presenta mayores tasas de unión, con menor tasa de revisión, al compararlo con una sola placa, en el manejo de fracturas de fémur distal con gran conminución metafisiaria,<sup>49</sup> hueso osteoporótico y fracturas periprotésicas.<sup>50</sup> En el análisis biomecánico de Wright et al<sup>51</sup>, compararon los constructos de doble placa y clavo con placa para el manejo de fracturas de fémur distal, llegando a la conclusión, de que ambos constructos eran superiores en rigidez a los constructos habituales (placa bloqueada lateral y clavo endomedular retrógrado) y a su vez, que la utilización de doble placa presenta mayor rigidez que el constructo de clavo con placa. Sin embargo, dentro de las ventajas de la combinación clavo con placa para el manejo de fracturas en hueso osteoporótico, se encuentra la capacidad de carga inmediata y movilización precoz, convirtiéndose en la alternativa ideal para pacientes geriátricos, evitando así las complicaciones que pudiera acarrear un reposo prolongado<sup>52</sup>.

### **Clavo Endomedular Retrógrado**

Como se mencionó previamente, su principal uso es en las fracturas extra-articulares o intraarticulares con un rasgo simple articular. Las principales ventajas del enclavijado endomedular retrógrado (CEM-R) sobre las placas, son la necesidad de una incisión más pequeña y su posición en el eje anatómico del fémur, otorgándole la capacidad de soportar cargas<sup>13,14,32</sup>. Se debe tener particular atención en el punto de entrada, trayectoria y mantención de la reducción de la fractura tanto durante el rimado como la introducción del clavo<sup>11-14,32</sup>.

El CEM-R otorga una adecuada fijación que permite cierto micro movimiento en el sitio, suficiente para facilitar una consolidación secundaria y la carga precoz de la extremidad, esto último evaluado caso a caso<sup>13,14,32</sup>. Estos implantes permiten el posicionamiento de múltiples tornillos de bloqueo en una distancia reducida, otorgando una buena configuración para la fijación de este tipo de fracturas<sup>14</sup>.

Para el óptimo resultado del enclavijado endomedular, podemos realizar técnicas que permitan prolongar el istmo y así dar mayor contacto al CEM, como es el uso de tornillos de sustitución cortical (Poller)<sup>53-55</sup>. Se sitúan en la cortical opuesta en la cual se debe ejercer la maniobra de reducción, en la porción cóncava del segmento móvil<sup>55</sup>. Con respecto a lo anterior, hay que tener especial precaución con la posición tanto de tornillos interfragmentarios como de tornillos de sustitución cortical ya que pueden interferir con los tornillos propios de la porción distal del CEM<sup>12,14</sup>.

### Prótesis en Agudo

En pacientes mayores de 70 años, con gran conminución articular, las tasas de no unión alcanzan un 18% al intentar osteosíntesis<sup>32,56</sup>. Es por esto, que la prótesis es reservada para pacientes ancianos, con baja demanda, asociado a conminución articular extensa, osteoporosis y principalmente con gonartrosis<sup>11,12,32,56</sup>. Implica la resección completa de la fractura del fémur distal y reemplazarla por una prótesis de rodilla, la cual permite una carga precoz, fundamental para disminuir la morbimortalidad en estos pacientes<sup>11,12,32,56</sup>.

### Complicaciones

Las fracturas supra e inter-condíleas de fémur representan un desafío a la hora del tratamiento, con múltiples opciones quirúrgicas y no se encuentran exentas de complicaciones. Las tasas de no unión para todos los tipos de fijación es de un 6%, un 3,3% de falla de la fijación, un 2,7% de infección profunda y hasta un 16,8% de re operación<sup>57</sup>.

Al utilizar CEM-R, la tasa de no unión es de un 5,3%, falla de la fijación un 3,2%, infección profunda un 0,4% y re operación un 24,2%. Las placas LISS presentan una tasa de no unión de un 5,5%, falla de la fijación un 4,9%, infección profunda un 2,1% y re operación un 16,2%. Las placas de compresión, tienen una tasa de no unión de un 6,3%, falla de la fijación un 2,6%, infección profunda un 4,8% y re operación un 12,7%. Los fijadores externos, presentan una tasa de no unión de un 7,2%, falla de la fijación un 1,5%, infección profunda un 4,3% y re operación un 30,6%<sup>57</sup>.

### Rodilla Flotante

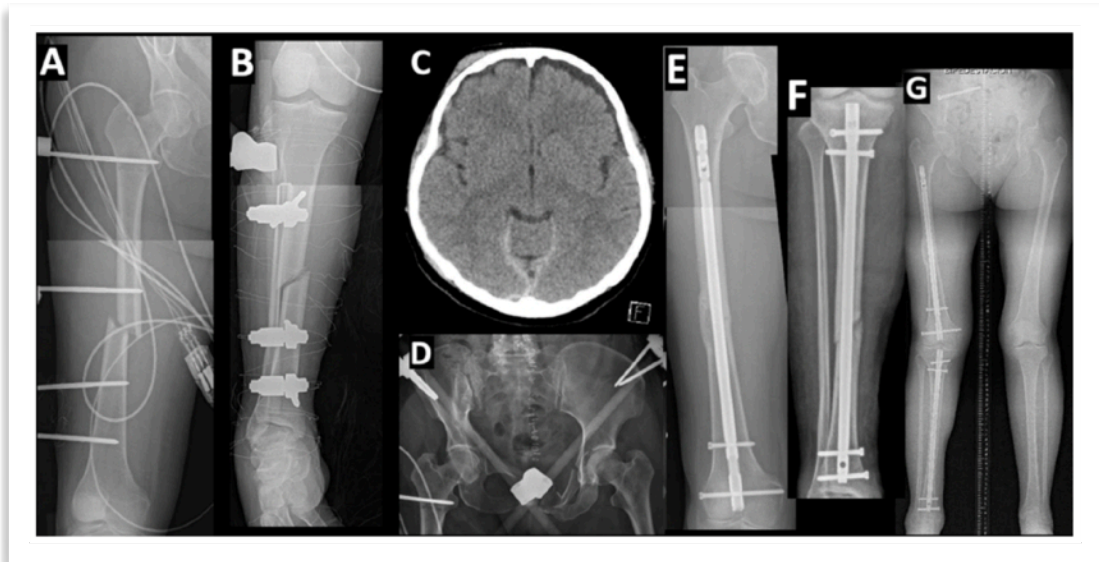
El término rodilla flotante fue acuñado por primera vez el año 1975 por Blake y Mc Bryde, refiriéndose a fracturas ipsilaterales de tibia y femur. Acorde a Fraser, quien clasifica las rodillas flotantes el año 1978, los tipos IIB (fractura articular de fémur distal asociada a fractura diafisaria de tibia) y IIC (fracturas articulares de fémur distal y tibia proximal), involucran el segmento distal del fémur<sup>58,59</sup>.

Las rodillas flotantes, se presentan habitualmente en contexto de accidentes motorizados de alta energía, estando asociadas a lesiones graves como TEC en un 38% de los casos y trauma de tórax en un 35%. La presencia de compromiso vascular se describe en un 29% de los casos, con una tasa de amputación de 27% y tasa de mortalidad de un 8,6%<sup>58</sup>. Figura 6.

Es por esto, que el manejo inicial debe ser según los principios del ATLS y, acorde a la estabilidad del paciente, se optará por un manejo escalonado o uno definitivo inmediato<sup>58</sup>.



**Figura 6**



*Figura 6. Paciente politraumatizada de 61 años envuelta en accidente automovilístico, se decide manejo con cirugía de control de daños. Fijador externo para las extremidades inferiores en rodilla flotante Frasier Type I (A-B) asociada a hematoma extradural (C) y lesión de anillo pélvico inestable (D). Luego de 8 días en UCI, se realiza manejo definitivo mediante fijación posterior del anillo pélvico y clavo endomedular femoral retrógrado y clavo tibial suprapatelar (E-F). Radiografía de seguimiento de un año confirma consolidación (G)*

## Conclusión

Las fracturas del fémur distal son demandantes de conocimiento teórico y expertiz quirúrgica. Hay que aplicar todos los conceptos básicos clásicos para el manejo de este tipo de lesiones y asociarlos al contexto de los pacientes. Requerirá de estabilidad absoluta en el segmento articular, para los rasgos intercondíleos o en el plano coronal y estabilidad relativa en el segmento metafísico-diafisario. Para obtener el adecuado eje, largo y rotación necesitaremos implantes endomedulares, placas o su combinación. El balance de la rigidez de los implantes es particularmente crucial en este segmento, por ende la planificación preoperatoria es mandatoria. Con lo anterior, podemos evitar las complicaciones que se presentan en este segmento.

## Referencias

1. Court-Brown CM, Caesar B. Epidemiology of adult fractures: A review. *Injury*. 2006;37(8):691-697. doi:10.1016/j.injury.2006.04.130
2. Iyengar R, Cherukuri N, Patnala C. Reconstruction of Traumatic, Open Supracondylar Femoral Fractures by Autologous Fibular Strut Grafting and Cortico-Cancellous Bone Grafting - A Single-Centre, Observational Study. *J Orthop Trauma*. 2018;32(2):75-81. doi:10.1097/BOT.0000000000001023
3. Adeeb M, Moran CG. Fractures around the Knee. *Surg*. 2003;21(9):228-230. doi:10.1383/surg.21.9.228.16931
4. Elsoe R, Ceccotti AA, Larsen P. Population-based epidemiology and incidence of distal femur fractures. *Int Orthop*. 2018;42(1):191-196. doi:10.1007/s00264-017-3665-1
5. Martinet O, Cordey J, Harder Y, Maier A, Bühler M, Barraud GE. The epidemiology of fractures of the distal femur. *Injury*. 2000;31(SUPPL.3). doi:10.1016/s0020-1383(00)80034-0
6. Arneson TJ, Melton LJ, Lewallen DG, O'Fallon WM. Epidemiology of diaphyseal and distal femoral fractures in Rochester, Minnesota, 1965-1984. *Clin Orthop Relat Res*. 1988;(234):188-194. doi:10.1097/00003086-198809000-00033
7. Larsen P, Ceccotti AA, Elsoe R. High mortality following distal femur fractures: a cohort study including three hundred and two distal femur fractures. *Int Orthop*. 2020;44(1):173-177. doi:10.1007/s00264-019-04343-9
8. Jordan RW, Chahal GS, Davies M, Srinivas K. A Comparison of Mortality following Distal Femoral Fractures and Hip Fractures in an Elderly Population. *Adv Orthop Surg*. 2014;2014(April 2012):1-4. doi:10.1155/2014/873785
9. Myers P, Laboe P, Johnson KJ, et al. Patient Mortality in Geriatric Distal Femur Fractures. *J Orthop Trauma*. 2018;32(3):111-115. doi:10.1097/BOT.0000000000001078
10. Meinberg E, Agel J, Roberts C, Karam M, Kellam J. Fracture and Dislocation Classification Compendium—2018. *J Orthop Trauma*. 2018;32(9781461479864):S1-S10. doi:10.1097/BOT.0000000000001063
11. Ehlinger M, Ducrot G, Adam P, Bonnomet F. Distal femur fractures. Surgical techniques and a review of the literature. *Orthop Traumatol Surg Res*. 2013;99(3):353-360. doi:10.1016/j.otsr.2012.10.014
12. Gangavalli AK, Nwachuku CO. Management of Distal Femur Fractures in Adults. An Overview of Options. *Orthop Clin North Am*. 2016;47(1):85-96. doi:10.1016/j.ocl.2015.08.011
13. Gwathmey WF, Jones-Quaidoo SM, Kahler D, Hurwitz S, Cui Q. Distal Femoral Fractures: Current Concepts. *Am Acad Orthop Surg*. 2010;18(10):597-607. doi:10.5435/00124635-201010000-00003
14. Beltran MJ, Gary JL, Collinge CA. Management of distal femur fractures with modern plates and nails: State of the art. *J Orthop Trauma*. 2015;29(4):165-172. doi:10.1097/BOT.0000000000000302
15. Patel PB, Tejwani NC. The Hoffa fracture: Coronal fracture of the femoral condyle a review of literature. *J Orthop*. 2018;15(2):726-731. doi:10.1016/j.jor.2018.05.027
16. Zhou Y, Pan Y, Wang Q, Hou Z, Chen W. Hoffa fracture of the femoral condyle: Injury mechanism, classification, diagnosis, and treatment. *Medicine (Baltimore)*. 2019;98(8):e14633. doi:10.1097/MD.00000000000014633
17. Krettek C, Hawi N. *Chapter 59 Fractures of the Distal Femur*. Fifth Edit. Elsevier Inc.; 2014. doi:10.1016/B978-1-4557-7628-3.00059-4
18. Mullis B, Fajardo A, Smith T, Laughlin M. Team approach: Combined orthopaedic and vascular injury. *JBJS Rev*. 2017;5(8):1-7. doi:10.2106/JBJS.RVW.16.00027
19. Buckley, Richard EMoran CG, Apivatthakakul T. *AO Principles of Fracture Management*. 3rd ed. (Buckley RE, Moran CG, Apivatthakakul T, eds.). Georg Thieme Verlag; 2018. doi:10.1055/b-006-149767
20. Nadi M, Midha R. *Management of Peripheral Nerve Injuries*. Fourth Edi. Elsevier Inc.; 2018. doi:10.1016/B978-0-323-43140-8.00061-5
21. Sise MJ. *Diagnosis of Vascular Injury*. Third Edit. Elsevier Inc.; 2015. doi:10.1016/B978-1-4557-1261-8.00005-9

22. Fairhurst PG, Wyss TR, Weiss S, Becker D, Schmidli J, Makaloski V. Popliteal vessel trauma: Surgical approaches and the vessel-first strategy. *Knee*. 2018;25(5):849-855. doi:10.1016/j.knee.2018.06.012
23. Medina O, Arom GA, Yeranorian MG, Petrigliano FA, McAllister DR. Vascular and nerve injury after knee dislocation: A systematic review. *Clin Orthop Relat Res*. 2014;472(9):2621-2629. doi:10.1007/s11999-014-3511-3
24. Robertson A, Nutton RW, Keating JF. Dislocation of the knee. *J Bone Jt Surg - Ser B*. 2006;88(6):706-711. doi:10.1302/0301-620X.88B6.17448
25. Goos JAC, Emmink BL, Nieuwenhuis D, Bosman WM. Hoffa fracture accompanied by dissection of the popliteal artery. *BMJ Case Rep*. 2019;12(12). doi:10.1136/bcr-2019-232348
26. Kumar R, Mohapatra SS, Joshi N, Goyal SK, Kumar K, Gora R. Primary ilizarov external fixation in open grade III type C distal femur fractures: Our experience. *J Clin Orthop Trauma*. 2019;10(5):928-933. doi:10.1016/j.jcot.2019.01.026
27. Green NE, Allen BL. Vascular injuries associated with dislocation of the knee. *J Bone Jt Surg - Ser A*. 1977;59(2):236-239. doi:10.2106/00004623-197759020-00017
28. Xu Y, Xu W, Wang A, et al. Diagnosis and treatment of traumatic vascular injury of limbs in military and emergency medicine: A systematic review. *Med (United States)*. 2019;98(18). doi:10.1097/MD.00000000000015406
29. Parekh AA, Smith WR, Silva S, et al. Treatment of distal femur and proximal tibia fractures with external fixation followed by planned conversion to internal fixation. *J Trauma - Inj Infect Crit Care*. 2008;64(3):736-739. doi:10.1097/TA.0b013e31804d492b
30. Hutson JJ, Zych GA. Treatment of Comminuted Intraarticular Distal Femur Fractures with Limited Internal and External Tensioned Wire Fixation. *J Orthop Trauma*. 2000;14(6):405-413. doi:10.1097/00005131-200008000-00005
31. Bedes L, Bonneville P, Ehlinger M, Bertin R, Vandenbusch E, Piétu G. External fixation of distal femoral fractures in adults' multicentre retrospective study of 43patients. *Orthop Traumatol Surg Res*. 2014;100(8):867-872. doi:10.1016/j.otsr.2014.07.024
32. Hake ME, Davis ME, Perdue AM, Goulet JA. Modern Implant Options for the Treatment of Distal Femur Fractures. *J Am Acad Orthop Surg*. 2019;27(19):E867-E875. doi:10.5435/JAAOS-D-17-00706
33. Paireon P, Ossendorf C, Kuhn S, Hofmann A, Rommens PM. Intramedullary nailing after external fixation of the femur and tibia: a review of advantages and limits. *Eur J Trauma Emerg Surg*. 2014;41(1):25-38. doi:10.1007/s00068-014-0448-x
34. Haidukewych GJ. Temporary external fixation for the management of complex intra- and periarticular fractures of the lower extremity. *J Orthop Trauma*. 2002;16(9):678-685. doi:10.1097/00005131-200210000-00012
35. Dingemans SA, Sier MAT, Peters RW, Goslings JC, Schepers T. Two-stage treatment in patients with patients with high-energy femoral fractures does not lead to an increase in deep infectious complications: a propensity score analysis. *Eur J Trauma Emerg Surg*. 2018;44(1):125-131. doi:10.1007/s00068-017-0822-6
36. Nowotarski PJ, Turen CH, Brumback RJ, Scarboro JM. Conversion of external fixation to intramedullary nailing for fractures of the shaft of the femur in multiply injured patients. *J Bone Jt Surg - Ser A*. 2000;82(6):781-788. doi:10.2106/00004623-200006000-00004
37. Matsumura T, Takahashi T, Miyamoto O, Saito T, Kimura A, Takeshita K. Clinical outcome of conversion from external fixation to definitive internal fixation for open fracture of the lower limb. *J Orthop Sci*. 2019;24(5):888-893. doi:10.1016/j.jos.2019.01.009
38. Starr AJ. The "swashbuckler": A modified anterior approach for fractures of the distal femur. *J Orthop Trauma*. 1998;13(2):138-140. doi:10.1097/00005131-199902000-00012
39. Razaq MNU, Muhammad T, Ahmed A, et al. Outcomes Of Distal Femur Fracture Treated With Dynamic Condylar Screw. *J Ayub Med Coll Abbottabad*. 2016;28(2):259-261.

40. Lujan TJ, Henderson CE, Madey SM, Fitzpatrick DC, Marsh JL, Bottlang M. Locked plating of distal femur fractures leads to inconsistent and asymmetric callus formation. *J Orthop Trauma*. 2010;24(3):156-162. doi:10.1097/BOT.0b013e3181be6720
41. Egol KA, Kubiak EN, Fulkerson E, Kummer FJ, Koval KJ. Biomechanics of locked plates and screws. *J Orthop Trauma*. 2004;18(8):488-493. doi:10.1097/00005131-200409000-00003
42. Claes LE, Heigele CA, Neidlinger-Wilke C, et al. Effects of mechanical factors on the fracture healing process. *Clin Orthop Relat Res*. 1998;(355 SUPPL.). doi:10.1097/00003086-199810001-00015
43. Rodriguez EK, Zurakowski D, Herder L, et al. Mechanical construct characteristics predisposing to non-union after locked lateral plating of distal femur fractures. *J Orthop Trauma*. 2016;30(8):403-408. doi:10.1097/BOT.0000000000000593
44. Rodriguez EK, Boulton C, Weaver MJ, et al. Predictive factors of distal femoral fracture nonunion after lateral locked plating: A retrospective multicenter case-control study of 283 fractures. *Injury*. 2014;45(3):554-559. doi:10.1016/j.injury.2013.10.042
45. Bottlang M, Doornink J, Fitzpatrick DC, Madey SM. Far cortical locking can reduce stiffness of locked plating constructs while retaining construct strength. *J Bone Jt Surg - Ser A*. 2009;91(8):1985-1994. doi:10.2106/JBJS.H.01038
46. Riedel MD, Oppizzi G, Hara NNO, et al. Biomechanical Comparison of Distal Femoral Fracture Fixation: Analysis of Non-locked, Locked, and Far-Cortical Locked Constructs. *J Orthop Res*. Published online 2020:0-2. doi:10.1002/jor.24756
47. Ricci WM, Streubel PN, Morshed S, Collinge CA, Nork SE, Gardner MJ. Risk factors for failure of locked plate fixation of distal femur fractures: An analysis of 335 cases. *J Orthop Trauma*. 2014;28(2):83-89. doi:10.1097/BOT.0b013e31829e6dd0
48. Harvin WH, Oladeji LO, Della Rocca GJ, et al. Working length and proximal screw constructs in plate osteosynthesis of distal femur fractures. *Injury*. 2017;48(11):2597-2601. doi:10.1016/j.injury.2017.08.064
49. Bologna MG, Claudio MG, Shields KJ, Katz C, Salopek T, Westrick ER. Dual plate fixation results in improved union rates in comminuted distal femur fractures compared to single plate fixation. *J Orthop*. 2020;18:76-79. doi:10.1016/j.jor.2019.09.022
50. Steinberg EL, Elis J, Steinberg Y, Salai M, Ben-Tov T. A double-plating approach to distal femur fracture: A clinical study. *Injury*. 2017;48(10):2260-2265. doi:10.1016/j.injury.2017.07.025
51. Wright DJ, DeSanto DJ, McGarry MH, Lee TQ, Scolaro JA. Supplemental Fixation of Supracondylar Distal Femur Fractures. *J Orthop Trauma*. 2020;Publish Ah. doi:10.1097/bot.0000000000001749
52. Liporace FA, Yoon RS. Nail Plate Combination Technique for Native and Periprosthetic Distal Femur Fractures. *J Orthop Trauma*. 2019;33(2):E64-E68. doi:10.1097/BOT.0000000000001332
53. Krettek C, Miclau T, Schandelmaier P, Stephan C, Möhlmann U, Tscherne H. The mechanical effect of blocking screws ("Poller Screws") in stabilizing tibia fractures with short proximal or distal fragments after insertion of small-diameter intramedullary nails. *J Orthop Trauma*. 1999;13(8):550-553. doi:10.1097/00005131-199911000-00006
54. Hannah A, Aboelmagd T, Yip G, Hull P. A novel technique for accurate Poller (blocking) screw placement. *Injury*. 2014;45(6):1011-1014. doi:10.1016/j.injury.2014.02.029
55. Stedtfeld HW, Mittlmeier T, Landgraf P, Ewert A. The logic and clinical applications of blocking screws. *J Bone Jt Surg - Ser A*. 2004;86(SUPPL. 2):17-25. doi:10.2106/00004623-200412002-00004
56. Chen F, Li R, Lall A, Schwedter EM. Primary Total Knee Arthroplasty for Distal Femur Fractures: A Systematic Review of Indications, Implants, Techniques, and Results. *Am J Orthop (Belle Mead NJ)*. 2017;46(3):E163-E171.
57. Zlowodzki M, Bhandari M, Marek DJ, Cole PA, Kregor PJ. Operative treatment of acute distal femur fractures: Systematic review of 2 comparative studies and 45 case series (1989 to 2005). *J Orthop Trauma*. 2006;20(5):366-371. doi:10.1097/00005131-200605000-00013
58. Vallier HA, Manzano GW. Management of the Floating Knee: Ipsilateral Fractures of the Femur and Tibia. *J Am Acad Orthop Surg*. 2020;28(2):e47-e54. doi:10.5435/JAAOS-D-18-00740

59. Vives JM, Bel JC, Agundez AC, et al. The floating knee: A review on ipsilateral femoral and tibial fractures. *EFORT Open Rev.* 2016;1(11):375-382. doi:10.1302/2058-5241.1.000042



# Fractura de platillos tibiales

Dr. Álvaro Zamorano Cadenas  
ORCID: 0000-0003-2691-8664

Dr. Matias Vaccia Abarca  
ORCID: 0000-0002-8903-2257

## Introducción

Las fracturas de platillos tibiales corresponden al 1-2% de todas las fracturas en el adulto y al 8% de las de tercera edad. Son fracturas intraarticulares de la rodilla, que se asocian a menudo con accidentes de alta energía, sin embargo, también ocurren en adultos mayores con mecanismos de baja energía.

La gran mayoría de estas fracturas requieren tratamiento quirúrgico, teniendo como principios restaurar la congruencia de la superficie articular y mantener el eje mecánico de la extremidad. Existe un amplio espectro de patrones lesionales, teniendo actual énfasis en las lesiones por cizallamiento del componente posterior de ambos platillos, que han sido mejor descritas y caracterizadas, las que están relacionadas con carga axial y flexión de rodilla.<sup>1</sup>

Su asociación con artrosis postraumática depende principalmente de la lesión meniscal, en cuyo caso puede llegar al 75% en 10 años, reduciéndose a 30% si no hay lesión meniscal. Sin embargo, la inestabilidad residual impresiona ser el factor más relevante.<sup>2</sup>

## Anatomía

El platillo tibial medial es más grande y cóncavo en los planos sagital y coronal, con cartílago articular no tan grueso como el platillo tibial lateral. El platillo tibial lateral es convexo en el plano sagital. La superficie articular de la tibia proximal tiene una inclinación en varo de 3° respecto al eje mecánico de la misma. En consecuencia, el platillo tibial lateral es más alto que el medial, lo cual es importante mantener como referencia al momento de la osteosíntesis.

El hueso trabecular medial es más denso que el lateral, es por esto que las fracturas del platillo tibial medial se asocian a mayor energía, existiendo relación ampliamente descrita con lesiones del componente óseo del pivote central, como la avulsión de las espinas tibiales.<sup>3</sup>

El valor normal del *slope* tibial posterior es de 9°. En los casos en que tenemos una fractura por mecanismo de hiperextensión, el *slope* tibial se invierte a anterior, siendo fundamental restaurarlo no sólo por la congruencia articular, sino que también para evitar la hiperextensión de la rodilla durante la marcha.

La tuberosidad anterior de la tibia, sitio de inserción de tendón patelar, puede estar comprometida en fracturas con mayor energía, debiendo ser pesquisada y fijada a tiempo, para evitar la disfunción del aparato extensor.

## Mecanismo

Las fracturas de platillos se producen cuando aplicamos una carga axial en una posición de varo/valgo ya sea con la rodilla en hiperextensión, extensión (0-30°) y flexión (mayor a 30°).

Esto da patrones definidos y lesiones características. Tabla 1.

<b>Tabla 1</b>	
Valgo	Platillo tibial lateral
Varo	Platillo tibial medial
Compresión axial	Bicondílea
Flexión	Anillo posterior de ambos platillos
Extension	Anillo anterior de ambos platillos

*Tabla 1. Patrones de fractura de platillos tibiales según mecanismo de lesión. Elaboración propia.*

## Clasificación

Para que una clasificación de fracturas sea útil, debe cumplir con 2 aspectos fundamentales, los cuales son proveer una pauta de tratamiento y ser reproducible.

Dentro de las clasificaciones más utilizadas encontramos la de Schatzker de 1979, la de Luo de 2010 y la de la AO de 1996, modificada el 2018.

### Schatzker

Dentro de las ventajas de esta clasificación se encuentran su simplicidad, reproducibilidad y su capacidad para otorgar una guía de tratamiento. Se divide en 6 subgrupos:

- Tipo I: Fractura desplazada, sin hundimiento, del platillo tibial lateral. Habitualmente en pacientes jóvenes, con hueso más denso. El menisco lateral puede introducirse en el rasgo de fractura, evitando la reducción.
- Tipo II: Fractura desplazada con hundimiento, del platillo tibial lateral. En jóvenes secundario a un mecanismo de alta energía, y más frecuentemente, en ancianos con pobre calidad ósea.
- Tipo III: Fractura poco común, sólo hundimiento del platillo tibial lateral. Este rasgo se ve en pacientes ancianos, con pobre calidad ósea.
- Tipo IV: Fracturas del platillo tibial medial, vistas en accidentes de alta energía, similares a una variante de luxofractura de rodilla. El rasgo de fractura habitualmente se extiende a proximal ya sea al platillo tibial lateral o a la eminencia intercondílea. Este tipo de fracturas, son particularmente propensas a daño neurovascular y lesión del ligamento cruzado anterior. Dada la energía involucrada, también puede instaurarse un síndrome compartimental.



- Tipo V: Fractura que involucra ambos platillos tibiales, a menudo preservando la eminencia intercondílea. El mecanismo clásico de este patrón de fractura es una carga axial con la rodilla en extensión.
- Tipo VI: Fractura que involucra ambos platillos tibiales, pero con disociación metafisio-diafisaria. Es frecuente el compromiso de la tuberosidad anterior de la tibia. Dada la gran energía involucrada, usualmente existen rasgos conminutos que se extienden a la diáfisis.

### Luo

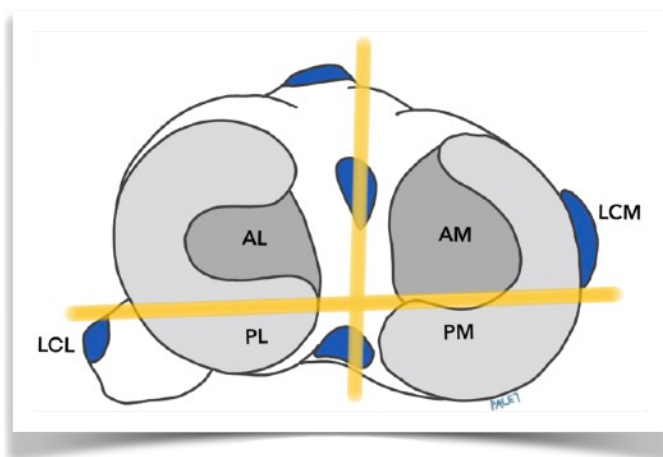
La clasificación de Luo publicada el 2010, considera los cortes axiales de la tomografía computada (TAC), como una herramienta importante al momento de clasificar. Así, realizó la división del platillo tibial en 3 columnas: medial, lateral y posterior. A pesar de el llamado a tomar conciencia de esta tercera columna (posterior), esta clasificación no diferencia entre columna posteromedial y posterolateral.

### AO

Publicada en 1996, esta descripción posee un gran acuerdo interobservador y es utilizada habitualmente en investigación. Las principales modificaciones incluidas el 2018, contribuyen a definir mejor la fragmentación o el desplazamiento significativo. Kfuri y Schatzker<sup>4</sup> dividen la superficie articular proximal de la tibia en cuadrantes. Figura 1. Los segmentos anterior y posterior, se determinan por una línea virtual que va desde el aspecto anterior de la cabeza de la fíbula al borde posterior del ligamento colateral medial, coincidiendo con la espina tibial medial.

Los lados medial y lateral, son determinados por una línea que va desde el lado medial de la tuberosidad anterior de la tibia a la cortical posterior, pasando entre las espinas tibiales. Así, se forman cuatro cuadrantes: Antero-Lateral (AL), Postero-Lateral (PL), Antero-Medial (AM) y Postero-Medial (PM).<sup>5</sup>

**Figura 1**



*Figura 1. Cuadrantes anatómicos de los platillos tibiales. LCL: ligamento colateral lateral. LCM: ligamento colateral medial. AL: anterolateral. AM: anteromedial. PL: posterolateral. PM: posteromedial.*

## Imágenes

Las proyecciones radiográficas de rodilla AP y Lateral, habitualmente confirman el diagnóstico. Sin embargo, tienden a subestimar la complejidad del patrón de fractura. Es por esto, que la TAC se recomienda como método de planificación preoperatoria, en orden de evaluar en forma íntegra la localización y características los rasgos de fractura y así planificar la mejor configuración de la osteosíntesis, con el objetivo de contrarrestar los vectores de desplazamiento y entender la orientación de los rasgos de fractura en la articulación, para obtener una reducción lo más anatómica posible. En casos de presentar un mal alineamiento axial significativo, gran deformidad, conminución y acortamiento, se recomienda solicitar la TAC tras la instalación de un fijador externo.

En accidentes de alta energía, puede haber lesiones ligamentarias o meniscales asociadas, entre en un 71-90% y 53-91%, respectivamente.<sup>6-8</sup> La gran mayoría de las lesiones ligamentarias se deberán reevaluar una vez consolidada la fractura, para así resolverlas de ser necesario. Las lesiones meniscales, generalmente se deben a una rotura del anillo periférico, el cual será evaluado y resuelto al momento del abordaje quirúrgico de estas lesiones, con una artrotomía submeniscal, por lo cual es controversial el rol de la resonancia nuclear magnética (RNM) en agudo.<sup>8</sup>

Si en la evaluación inicial del paciente, los pulsos se encuentran presentes, pero disminuidos, se debe solicitar una imagen avanzada, generalmente con un TAC con contraste. El índice de presión tobillo-brazo (ABPI), se utiliza para determinar si el paciente debe someterse a una arteriografía y, se recomienda, que los pacientes con un ABPI inferior a 0,9, sean sometidos a estudio avanzado con imágenes o cirugía vascular urgente. Tanto la ecografía Doppler como la TAC con contraste, deben tenerse en cuenta siempre que haya sospecha sobre el traumatismo vascular, pero no deben retrasar el proceso de revascularización.<sup>9,10</sup>

## Tratamiento

Habitualmente, el tratamiento de la fractura de platillos tibiales es quirúrgico, seguido de una movilización articular precoz y una descarga de peso. Sin embargo, la decisión para optar entre un manejo quirúrgico y conservador, debe basarse no tan sólo en el patrón de fractura, sino que también, en la condición del paciente, su demanda física, el estado de las partes blandas y de la superficie articular.

Dentro de las indicaciones quirúrgicas habituales, descrita por Schatzker el año 1975<sup>11</sup> encontramos:

- Escalón articular  $\geq 2$  mm
- Ensanchamiento  $> 5$  mm
- Traslación Metafisio-Diafisaria  $> 1$  cm
- Angulación  $> 10^\circ$  en el plano coronal (varo/valgo) o sagital
- Fractura expuesta
- Síndrome Compartimental asociado
- Lesión Ligamentaria asociada, que requiera cirugía
- Fractura asociada de tibia o fíbula ipsilateral

Las principales contraindicaciones quirúrgicas son:

- Paciente con comorbilidad que contra indique cirugía
- Paciente que no sea capaz de seguir un protocolo de rehabilitación
- Complicación de partes blandas

Los objetivos, en orden de importancia, del tratamiento quirúrgico para permitir rango articular precoz son:

- Restaurar el alineamiento
- Estabilizar la articulación
- Restituir la superficie articular
- Reparar lesiones de tejidos blandos

## Opciones de Tratamiento

### No Quirúrgico

Frecuente en lesiones de baja energía y, mayormente, en pacientes con comorbilidades que contra indiquen una cirugía, postrados y sin o con mínimo desplazamiento del rasgo de fractura. Para optar por un manejo ortopédico, es de vital importancia la estabilidad de la articulación para el pronóstico del resultado. Así, menos de 10° de inestabilidad de varo/valgo se considera aceptable. Idealmente, utilizar una órtesis articulada de rodilla por un período de 8 a 12 semanas y mantener en descarga por 6-8 semanas, para prevenir el desplazamiento.<sup>12-15</sup>

### Quirúrgico

#### Fijador Externo

El fijador externo, permite a la cubierta cutánea recuperarse del trauma inicial, proveyendo mayor estabilidad que un yeso, facilitando la monitorización de ésta, la obtención de imágenes (TAC o RNM) y los cuidados por personal de enfermería. Como principio general se debe fijar en flexión de 20 a 30°, con tracción axial suficiente para que la ligamentotaxis, que reduce la traslación metafisio-diafisaria en ambos planos, sea suficiente.

La principal indicación es como parte de un manejo escalonado en paciente que hayan sufrido un accidente de alta energía y/o que presenten un patrón de fractura inestable, ambas condiciones pueden comprometer la cubierta cutánea de manera progresiva que inclusive puede determinar la necesidad de colgajos para su cobertura definitiva, situación que disminuye utilizando el fijador externo.

Dentro sus indicaciones de urgencia, encontramos:

- Fractura Expuesta
- Luxofractura de Rodilla
- Síndrome Compartimental
- Lesión Vascular

El tiempo requerido para una óptima evolución de partes blandas, habitualmente va entre los 7 y 21 días, para luego realizar la osteosíntesis definitiva. Recomendamos una configuración transarticular biplanar, con dos detalles: los *schanz-pins* de la tibia deben ir, en el plano sagital, en la cresta de la tibia, evitando así contaminar las caras de la tibia en que serán utilizadas para la colocación de las placas. Lo segundo, es colocar uno de los *schanz-pins* sobre el epicóndilo lateral del fémur y, eventualmente, utilizarlo para colocar un aparato de distracción.

Por ende, la configuración que recomendamos es la consistente en 2 *schanz-pins* al fémur por su cara lateral y 2 a la tibia, distal al rasgo de fractura sobre la cresta tibial. Posteriormente, se instalan las barras, se realiza tracción manual, corrigiendo largo, eje y rotación del segmento, para finalmente fijar las barras en 20 a 30° de flexión. Si el tamaño del paciente lo amerita, recomendamos el uso de una segunda barra larga transarticular, que una el *schanz-pins* más distal del fémur con el más proximal de la tibia.

En caso de ser necesario y muy poco frecuente, el fijador externo biplanar puede ser el manejo definitivo de estas fracturas, por ejemplo, en los casos de un extenso daño de partes blandas, en el que la fijación interna puede provocar más complicaciones. Importante destacar que existen grupos que tienen experiencia reportada en relación al manejo de este tipo de lesiones con fijadores circulares o *Taylor Spatial Frame* (TSF; Smith & Nephew), con buen resultado.<sup>16,17</sup> Como principio general al realizar manejo con fijadores, en primera instancia lo que debe ser estabilizado es la superficie articular en forma abierta o percutánea, para posteriormente, utilizar el fijador externo para la estabilización metafisio-diafisaria.<sup>18</sup>

### Reducción Abierta y Fijación Interna

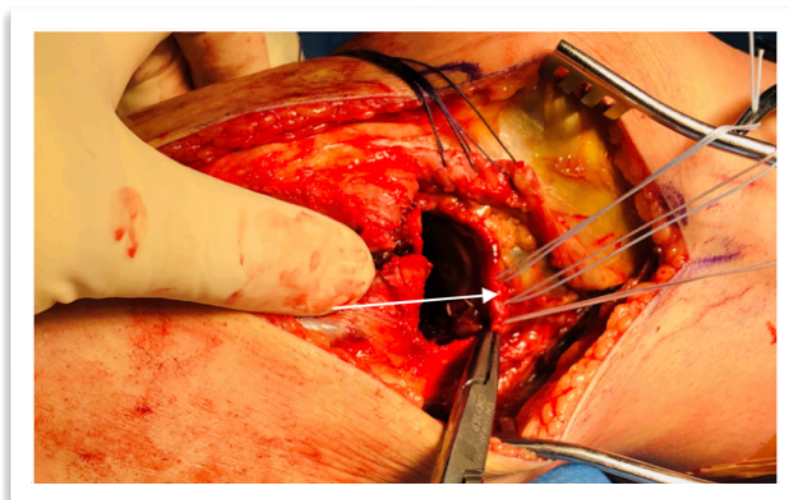
Previo a mencionar los abordajes, vamos a tener las siguientes consideraciones generales:

- Utilizar mesa radiolúcida.
- Aparato de rayos con inclinación caudal de 10-15° en proyección AP (*slope* tibial).
- Uso de Isquemia por elevación (rosada).
- Evaluación intraoperatoria del eje mecánico (método del cable de electrobisturí).
- Evaluación de la estabilidad de la rodilla posterior a la fijación (lesión ligamentaria).

### Abordaje Antero-Lateral

Es el abordaje más común. Con el paciente en supino, con lo necesario para otorgar 20 a 30° de flexión y así ayudar a la reducción, la incisión se centra sobre el Tubérculo de Gerdy en forma de "S" alargada o "palo de hockey". Se incide a proximal sobre la banda ilirotibial, siguiendo la dirección de sus fibras, luego la fascia del tibial anterior, para luego separarlo desde la tibia de manera roma sin dañar sus fibras. Desde el periostio de la tibia hacia proximal paralelo a la superficie articular, se disecciona este, logrando así realizar una artrotomía submeniscal. Figura 2.

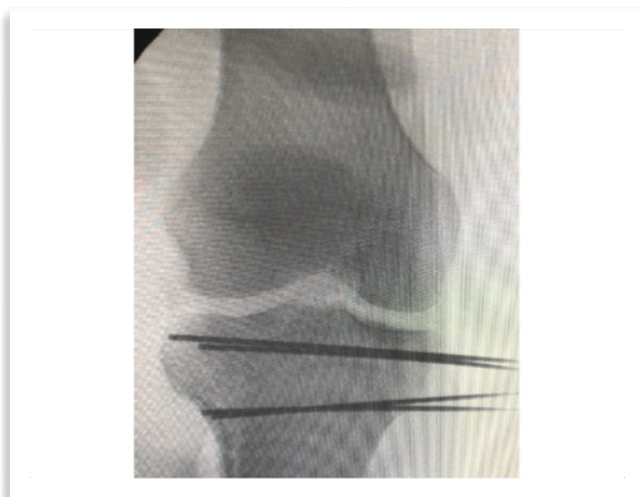**Figura 2**



*Figura 2. Abordaje anterolateral. Artrotomía submeniscal. La Flecha muestra las suturas verticales en el cuerpo meniscal. Las suturas oscuras muestran la toma de las fibras de la banda iliotibial.*

Se pasan suturas verticales al cuerpo del menisco, las cuales sirven para retraerlo y visualizar de mejor forma la superficie articular. Como mencionamos previamente, el menisco suele tener una lesión del anillo periférico (ligamentos coronarios), e introducirse en el rasgo de fractura, por lo que, al retraer el menisco, se permitirá una adecuada reducción sin interposición de éste. En caso de presentar hundimiento, se puede abrir en forma de bisagra la cortical lateral de la tibia y elevar bajo visión directa la superficie articular, maniobra que recomendamos ampliamente. El fragmento elevado, se reduce con agujas *Kirschner* en forma transitoria. Figura 3.

**Figura 3**

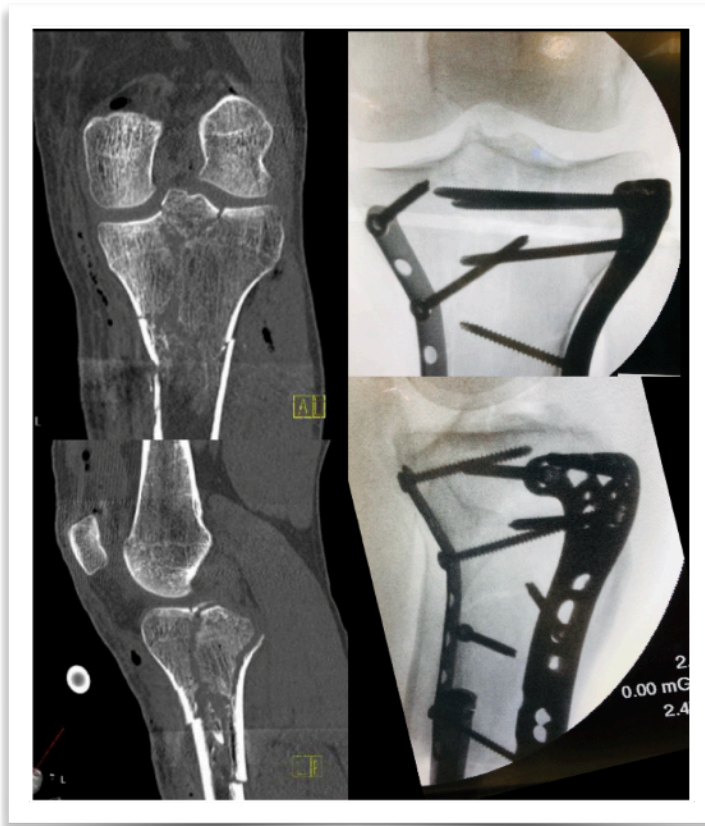


*Figura 3. Reducción transitoria con agujas de Kirschner. Nótese que las agujas han sido avanzadas lo suficiente para que su superficie roma no interfiera con la posición de la placa de osteosíntesis.*

### Abordaje Postero-Medial

También conocido como abordaje de Lobenhoffer, se utiliza para sintetizar rasgos del platillo medial. Con el paciente en supino, en posición de "figura de 4", se realiza una incisión longitudinal recta sobre el aspecto posterior del borde tibial. Se realiza la disección por planos posterior al ligamento colateral medial, exponiendo la *pes anserinus*, llegando a la zona inmediatamente posterior al ligamento colateral medial. Se puede seccionar la *pes anserinus*, para luego suturarla, o disecarla llevando el tendón del semimembranoso a craneal,<sup>19</sup> dado que habitualmente el ápex de la fractura se encuentra debajo de la *pes anserinus*, siendo ahí donde va la placa de osteosíntesis. El rasgo de fractura se reduce con una maniobra de extensión y valgo. Algunos rasgos de fractura posteromediales, pueden ser resueltos mediante este abordaje, utilizando una variedad de placas, anatómicas o no, que deben contrarrestar el cizallamiento (*butress plating*). Figura 4. En los casos de fracturas bicondíleas, se fija primero el rasgo posteromedial, para así otorgar una columna medial estable y permitir la reducción del platillo tibial lateral a través de un abordaje antero-lateral.

**Figura 4**



*Figura 4. Fractura bicondílea de platillos tibiales. La placa de pequeños fragmentos está puesta a modo de "butress plate", conteniendo el cizallamiento del fragmento posteromedial.*

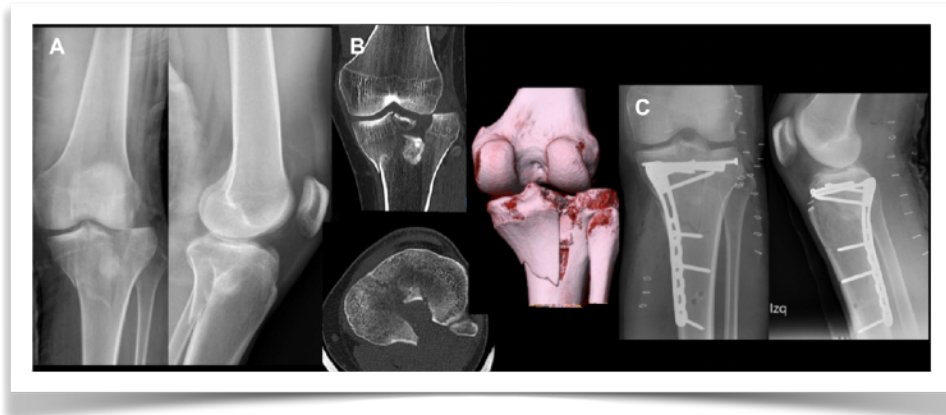
## Abordaje Posterior

Utilizado habitualmente para los rasgos coronales posteriores. Con el paciente en prono y la rodilla en semiflexión de 10 a 15 grados, la incisión comienza 12 cm distal al pliegue poplíteo, en el borde medial del gastrocnemio y continúa proximalmente lateralmente al tendón semitendinoso. Una vez que la incisión llega a la fosa poplíteo, se extiende hacia lateral, configurando una incisión en "L" invertida. Se retrae la piel y el tejido subcutáneo, se incide en la fascia medial siguiendo la dirección del abordaje, se eleva el flap fascio-cutáneo que debe ser completo evitando disecar la grasa subcutánea, identificando y protegiendo la vena safena menor y el nervio sural. Se expone la cabeza medial del gastrocnemio y se retrae hacia lateral junto con el paquete neurovascular. Se expone y retrae el tendón del semitendinoso, exponiendo el aspecto posteromedial de la tibia. Se puede exponer el ligamento cruzado posterior, para lo cual se realiza una capsulotomía en sentido longitudinal.<sup>20</sup>

## Abordaje Postero-Lateral (Frosch Modificado)

Se posiciona al paciente en decúbito lateral o en prono, dependiendo del rasgo de fractura. Se posiciona un paquete de ropa en la parte medial de la rodilla en semiflexión, para ejercer un estrés en varo y, abrir el espacio articular lateral. Se realiza una incisión con forma de "S" alargada de 15 cm, proximal desde la región posterolateral hacia distal en la región antero-lateral. Dentro de los puntos de referencia encontramos, el bíceps femoral, la cabeza de la fíbula y el tubérculo de Gerdy. La incisión comienza 5 cm sobre la fosa poplíteo, por el borde posterior del tendón del bíceps femoral, para luego dirigirse hacia anterior sobre la línea de Langer de la rodilla sobre el tubérculo de Gerdy. En una primera ventana, se identifica el tendón del bíceps femoral y, posteriormente, en el borde posterior de éste, se expone el nervio peroneo común. Se debe disecar cuidadosamente el nervio en su trayecto hasta la cabeza de la fíbula. Luego, se realiza una disección roma en la fosa poplíteo, entre el bíceps femoral y la cabeza lateral del gastrocnemio. Se identifican y protegen tanto la arteria como la vena poplíteo. Se liga la arteria genicular lateral inferior. Se puede cortar el ligamento poplíteo-fibular y se retrae hacia medial y craneal el músculo poplíteo. Se desinserta parcialmente el músculo soleo hasta el nivel del cuello fibular, para poder tener una buena exposición del aspecto posterolateral de la tibia proximal. La segunda ventana, es similar a la exposición que se realiza en un abordaje anterolateral. Se realiza una artrotomía lateral al compartimento lateral y se desinserta el tracto iliotibial desde posterior, desinsertándolo parcialmente del tubérculo de Gerdy.<sup>21</sup> Posteriormente, se realiza una incisión en la cápsula lateral y se corta el ligamento meniscotibial, aproximadamente a 2 mm de su inserción en la tibia, paralelo a la superficie articular. Figura 5.

**Figura 5**



*Figura 5. Caso clínico de paciente de 24 años, caído de altura con rodilla en flexión. (A) Radiografías AP y Lateral de rodilla, donde se evidencia compromiso de la columna posterior de los platillos tibiales. (B) TAC de rodilla que complementa la información previa y evidencia el hundimiento asociado en la columna posterior. (C) Radiografías AP y Lateral de rodilla postoperatoria, mostrando el resultado de abordaje posteromedial y posterolateral para reducción y estabilización con placa posteromedial anatómica más tornillos de posición.*

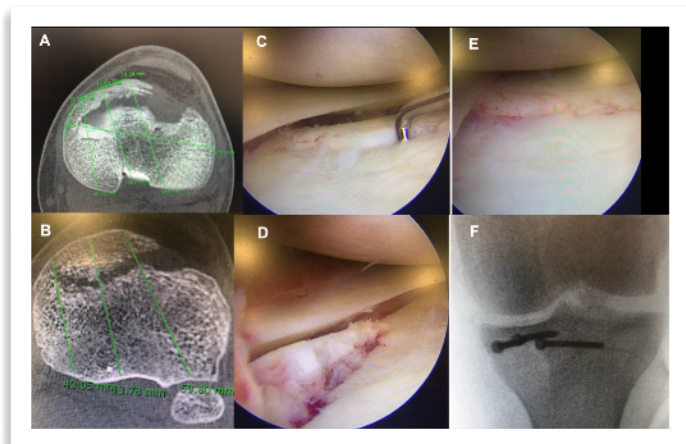
### Rol de la Asistencia Artroscópica en la Reducción y Fijación Interna

Se utiliza para ayudar en la reducción y minimizar la disección de partes blandas.

También permite tratar las lesiones asociadas intraarticulares y evidenciar reducción de rasgos articulares simples.

La evidencia actual, ha demostrado que el riesgo adicional es bajo para desarrollar un síndrome compartimental, de todas formas, recomendamos no realizarla con bomba de infusión y por el menor tiempo posible. Figura 6.

**Figura 6**



*Figura 6. Caso de paciente con fractura con hundimiento de platillo anteromedial que se reduce bajo apoyo artroscópico. (A) y (B) Planificación preoperatoria de rasgos y largo de tornillos. (C) Visión artroscópica de hundimiento en zona de carga e 3 mm. (D) Escalón de 5 mm en zona de carga. (E) Visión artroscópica de reducción sin escalón articular en zona de carga, (F) Configuración de tornillos que respetan planificación preoperatoria y estabilizan rasgos de fractura y realizan "rafting" subcondral.*



## Complicaciones

### Infeción

A pesar del uso de un protocolo de manejo escalonado, la tasa de infección profunda en fracturas de platillos tibiales de alta energía, es de 5 - 8,4%.<sup>22,23</sup> Al comparar la utilización de placas convencionales, bloqueadas y la fijación externa, no existe diferencia significativa con respecto a la incidencia de infección profunda. Se ha demostrado que el tiempo operatorio es un factor de riesgo de infección, pero está relacionado con la gravedad de la fractura, la complejidad de la intervención quirúrgica requerida y, por lo tanto, no se puede modificar. Existe evidencia débil, de que el uso de terapia con presión negativa (VAC incisional) para heridas de alto riesgo, disminuye la tasa de infección. Sin embargo, se requiere más evidencia.

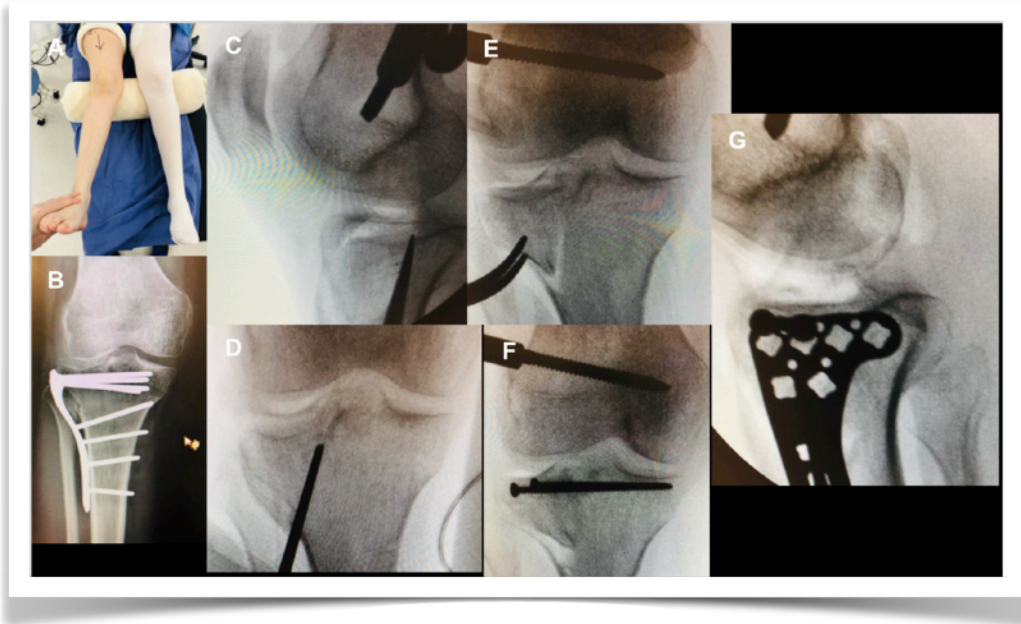
### Artrosis Post-Traumática

La incidencia de artrosis post-traumática radiográfica de rodilla, secundario a una fractura de platillos tibiales, varía entre un 25% y 45%, sin embargo, el riesgo para necesitar una prótesis total de rodilla es de sólo 7,3% a 10 años,<sup>24</sup> un poco más de 5 veces que la población general de la misma edad. Esta incidencia aumenta con la complejidad de la fractura, con el mal alineamiento mayor de 5° y con la pérdida de reducción. Los pacientes con inestabilidad o no unión, requieren una prótesis total de rodilla antes (13,3 a 14 meses después de la lesión) que aquellos con mal unión intraarticular (50 meses). La falla más común fue el colapso en varo/valgo. Es por esto, que el predictor de un buen resultado a futuro más importante en el tratamiento de las fracturas de platillos tibiales, es la restauración del eje mecánico, por sobre la reducción anatómica de la superficie de la articular. Tan sólo tener una fractura de platillos tibiales que requiera cirugía, aumenta la probabilidad de requerir una prótesis total de rodilla en 5,3 veces.

### No Unión / Mal Unión

Habitualmente se producen en la unión metafisio-diafisaria. Para su diagnóstico, se requiere una evaluación que incluya radiografías comparativas y, en algunos casos, TAC. En caso de ser necesario una cirugía de revisión, se debe tener en cuenta el riesgo de infección. En caso de presentar mal alineamiento sintomático, se requiere una osteotomía para restaurar el eje de la extremidad. Figura 7.

**Figura 7**



*Figura 7. Caso clínico de mal unión de platillo tibial en valgo. (A) Se evidencia el valgo clínico del paciente. (B) Osteotomía biplanar intraarticular. (C), (D) y (E) Se realiza la reducción y luego, (F) se fija con tornillos de subcondrales y (G) placa evidenciando corrección de hundimiento anterolateral.*

## Referencias

1. Jeelani A, Arastu MH. Tibial plateau fractures - review of current concepts in management. *J Othop Trauma*. 2017;31(2):102-115.
2. Glannoudl PV, Tzloupls C. Articular step-off and risk of post-traumatic osteoarthritis. Evidence today. *Injury*. 2010;41(10):986-95
3. Krause M, et al. Intra-articular Tibial Plateau Fractures Characteristics According to the "Ten Segment Classification". *Injury* 2016;47(111):2551-2557.
4. Kfuri M, Schztazker J. Revisiting the Schztzker classification of tibial plateau fractures. *Injury*. 2018;49(12):2252-2263.
5. Fracture and dislocation classification compendium. *J Othop Trauma*. 2018; 32(1):1-173.
6. Stannard JP, Lopez R, Volgas D. Soft tissue injury of the knee after tibial plateau fractures. *J Knee Surg*. 2010;23(4):187-92.
7. Shepherd L, Abdollahi K. The prevalence of soft tissue injuries in nonoperative tibial plateau fractures as determined by magnetic resonance imaging. *J Orthop Trauma*. 2002;16(9):628-631.
8. Gardner MJ, Yacoubian S. The incidence of soft tissue injury in operative tibial plateau fractures: a magnetic resonance imaging analysis of 103 patients. *J Orthop Trauma*. 2005;19(2):79-84.
9. Luo CF. Tibia, proximal. In: Buckley R, Moran C, Apivatthakakul T. *AO Principles of Fracture Management*. Third Edition. Stuttgart, Germany. 2017.
10. Stannard J. Knee dislocations. In: Buckley R, Moran C, Apivatthakakul T. *AO Principles of Fracture Management*. Third Edition. Stuttgart, Germany. 2017.
11. Schatzker J, McBroom R, Bruce D. The tibial plateau fracture: the Toronto experience: 1968-1975. *Clin Orthop Relat Res* 1979;138:94-104.
12. Mthethwa J, Chikate A. A review of the management of tibial plateau fractures. *Musculoskelet Surg*. 2018;102(2):119-127.
13. Schmidt AH, Finkemeier CG, Tornetta P. Treatment of closed tibial fractures. *Instr Course Lect*. 2003;52:607-22.
14. Ziran BH, Hooks B, Pesantez R. Complex fractures of the tibial plateau. *J Knee Surg*. 2007;20(1):67-77.
15. Tscherne H, Lobenhoffer P. Tibial plateau fractures. Management and expected results. *Clin. Orthop. Relat. Res*. 1993 Jul;(292):87-100.
16. Hall, J. A., Beuerlein, M. J., & McKee, M. D. Open Reduction and Internal Fixation Compared with Circular Fixator Application for Bicondylar Tibial Plateau Fractures. *The J Bone Joint Surg Am*. 2009;91(2):74-88.
17. Ahearn, N., Oppy, A., Halliday, R., Rowett-Harris, J., Morris, S. A., Chesser, T. J., & Livingstone, J. A. The outcome following fixation of bicondylar tibial plateau fractures. *J Bone Joint Surg Am*. 2014;(7):956-962.
18. Fragomen AT, Rozbruch SR. The mechanics of external fixation. *HSS J* 2007;3:13-29
19. Lobenhoffer P, Gerich T, Bertram T, Lattermann C, Pohlemann T, Tscheme H. Particular posteromedial and posterolateral approaches for the treatment of tibial head fractures. *Unfallchirurg*. 1997;100(12):957-67. German.
20. Faucett SC, Gannon J, Chahla J, Ferrari MB, LaPrade RF. Posterior Surgical Approach to the Knee. *Arthrosc Tech*. 2017;6(2):391-395.
21. Zhu Y, Luo C. A new strategy to fix posterolateral depression in tibial plateau fractures: Introduction of a new modified Frosch approach and a "Barrel hoop plate" technique. *Injury*. 2020;51:723-734.
22. Barei DP, Nork SE, Mills WJ, Henley MB, Benirschke SK. Complications associated with internal fixation of high-energy bicondylar tibial plateau fractures utilizing a two-incision technique. *J Orthop Trauma*. 2004;18:649-657.

23. Egol KA, Tejwani NC, Capla EL, Wolinsky PL, Koval KJ. Staged management of high-energy proximal tibia fractures (OTA types 41): the results of a prospective, standardized protocol. *J Orthop Trauma* 2005;19:448-455.
24. Wasserstein D, Henry P, Paterson JM, Kreder HJ, Jenkinson R. Risk of total knee arthroplasty after operatively treated tibial plateau fracture: a matched-population-based cohort study. *J Bone Joint Surg Am.* 2014;96(2):144-50.





# Fractura de espinas tibiales en niños

Dr. Hugo Vásquez Díaz

ORCID: 0000-0003-4851-6738

## Introducción

Se define una fractura de espinas tibiales como la avulsión de un fragmento osteocondral que ocurre en el sitio de inserción del ligamento cruzado anterior. En su mayoría, ocurre en pacientes esqueléticamente inmaduros, en los cuales el Ligamento Cruzado Anterior (LCA) es más fuerte que las espinas tibiales y la eminencia parcialmente osificada en que se inserta. Esto da como resultado una lesión osteocondral sin lesión en la sustancia del LCA.

## Epidemiología

Adams y Col. en un estudio clínico realizado en 2018, publicado por el Hospital infantil de Philadelphia<sup>1</sup>, publicó una frecuencia de 3 fracturas por 100,000 niños aproximadamente al año. Axibal y Col. en 2017<sup>2</sup> reportó 122 pacientes con fracturas de espinas tibiales entre 1996 al 2014, con edad promedio de 11 años. Dado que requieren de la osificación incompleta de la eminencia tibial, estas fracturas ocurren habitualmente en niños y adolescentes entre 8 y 14 años.

Corresponden al 2 a 5% de las lesiones pediátricas de rodilla asociadas a derrame.

El mecanismo tradicionalmente descrito tanto en adolescentes, como adultos, corresponde a una caída en bicicleta, 25% de los casos. Figura 1.

---

**Figura 1**



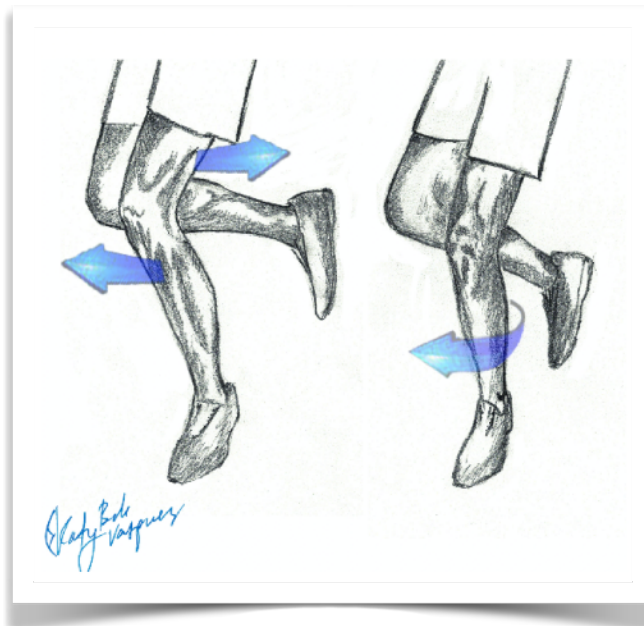
Figura 1. Las caídas en bicicleta da cuenta del 25% de las fracturas de espinas tibiales.

---

Con el auge de nuevos deportes, estas fracturas se han descrito asociadas a otras prácticas deportivas (18%) como escalada, fútbol, camas elásticas y otras actividades recreativas. 20% de los casos en Estados Unidos (EE.UU) ocurren en contexto de práctica de fútbol americano. Si bien es menos frecuente, también pueden evidenciarse este tipo de fracturas en contexto de trauma de alta energía como caídas de altura.

El mecanismo mediante el cual ocurre la fractura de espinas tibiales es la rotación tipo pivote, el mismo mecanismo de lesión de LCA del adulto. Figura 2. Pese a existir un aumento creciente de estas lesiones en la población femenina, aún se describe mas frecuentemente en hombres con una relación 2:1.

**Figura 2**



*Figura 2. El mecanismo de lesión de la fractura de espina tibial es un rotación tipo pivote.*

## Cuadro Clínico

El diagnóstico clínico supone un alto índice de sospecha. Al ser una lesión infrecuente no suele sospecharse como primera línea diagnóstica. Fundamental es una adecuada anamnesis, conocer el antecedente y mecanismo traumático. Un síntoma frecuentemente referido por los pacientes es la sensación de inestabilidad o fallo de la articulación, secundario al déficit de la limitación de la traslación anterior de la tibia.

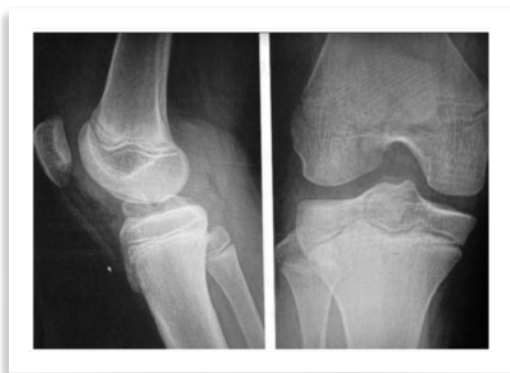
Al ser una lesión intraarticular, al examen físico se evidencia derrame que puede llevar a posición de semiflexión antálgica de la rodilla.



## Diagnóstico

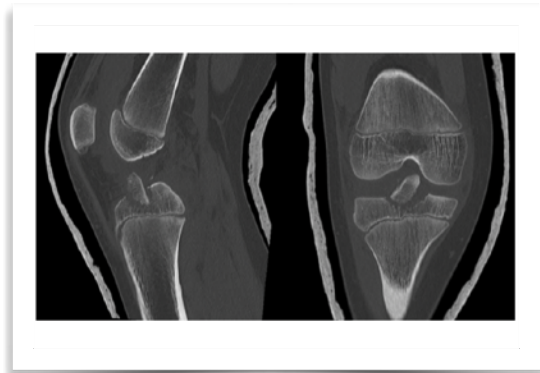El diagnóstico inicial está basado en radiografías, siendo la proyección AP y Lateral básicas. Figura 3. Pequeños fragmentos pueden pasar inadvertidos por lo que el TAC caracteriza mejor fragmentos óseos y extensión de fractura y grado de conminución. Figura 4. Ahora bien, el *gold estándar* del diagnóstico por imágenes es la RM. Esta se ha convertido en el examen de elección para evaluar y confirmar estas lesiones. En algunos casos, el fragmento es netamente cartilaginoso, no visibles en radiografías simples o en TAC. Además, la RM permite observar lesiones asociadas las cuales se mencionarán más adelante. La tasa de lesiones concomitantes de tejidos blandos varía entre un 32 a 59% en estas fracturas, por lo que hay que estar atento.

**Figura 3**



*Figura 3. Rx. anteroposterior y lateral de rodilla que muestra una fractura de espinas tibiales.*

**Figura 4**

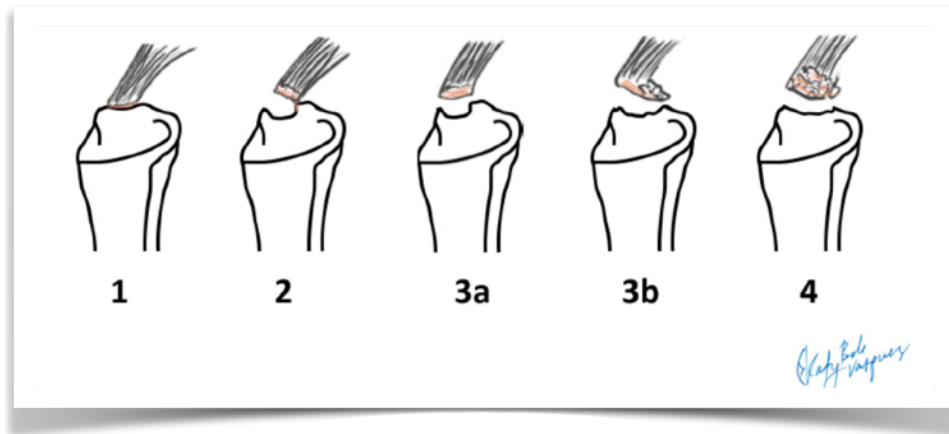


*Figura 4. Imagen de tomografía que muestra una fractura de espinas tibiales.*

## Clasificación

En 1959, Meyers y McKeever<sup>3</sup>, describieron y clasificaron la fractura de espinas tibiales en 3 tipos. Las tipo I son fracturas no desplazadas o mínimamente desplazadas que involucran el margen óseo anterior. Las tipo II tiene un desplazamiento superior del fragmento óseo en su zona anterior, con una bisagra en la cortical posterior, la cual está intacta. Las tipos III están completamente desplazadas. Las IIIa corresponden a fracturas completamente desplazadas pero no rotadas; y las tipo IIIb están completamente desplazadas y con rotación. Figura 4. Posteriormente Zaricznyj agregó las tipo 4, para fracturas conminutas.

**Figura 5**



*Figura 5. Clasificación de Meyers y McKeever de fractura de espina tibiales.*

En 2018, Green y Col.<sup>4</sup>, crearon una clasificación basada en la Resonancia Magnética (RM). Esta clasificación involucra el compromiso de partes blandas; involucra 3 elementos fundamentales, el patrón de fractura, el desplazamiento de fragmentos y el compromiso de partes blandas. Figura 6. Las lesiones Grado 1 son lesiones con mínimo desplazamiento, menor a 2 mm. Las lesiones Grado 2 son lesiones con una bisagra posterior, con desplazamiento anterior de más de 2 mm pero con un desplazamiento en la bisagra posterior menor a 2 mm. Las lesiones grado 3 son aquellas que cumplen con al menos uno de los siguientes criterios: desplazamiento mayor a 2 mm en su aspecto posterior, atrapamiento meniscal o del ligamento intermeniscal, o que la fractura se extienda a la superficie articular lateral o medial del platillo tibial con 2 mm de desplazamiento.

### Lesiones Asociadas

En 2017 de Rodhes y Col.<sup>5</sup> publicaron un estudio retrospectivo, multicéntrico realizado entre 1999 y 2014, de 163 pacientes manejados de manera conservadora y quirúrgica, previa realización de RNM. Se estudió y describió la presencia de lesiones meniscales u otras lesiones asociadas a fracturas de espina. La tasa de lesiones concomitantes de tejidos blandos fue entre un 32 a 59%, con atrapamiento meniscal entre un 29 a 39%. El ligamento intermeniscal puede interponerse por anterior a nivel del foco, impidiendo en algunos casos la reducción del fragmento en reparaciones artroscópicas. Lesiones meniscales por si solas se presentaron en alrededor de un 33% de los pacientes y de estas un 90% correspondieron a lesiones del menisco lateral. El desgarro longitudinal del cuerno posterior del menisco lateral fue el patrón más común. La presencia de contusión ósea fue descrita en el 68,8% y la mayoría presentes a nivel del cóndilo femoral lateral. Mitchell y col.<sup>6</sup> reportaron mínima asociación con lesión de partes blandas en las fracturas tipo I. En contraste, el 29% de las fracturas de tipo II tuvo atrapamiento meniscal, 33% desgarro meniscal y 7% lesión condral.

Figura 6

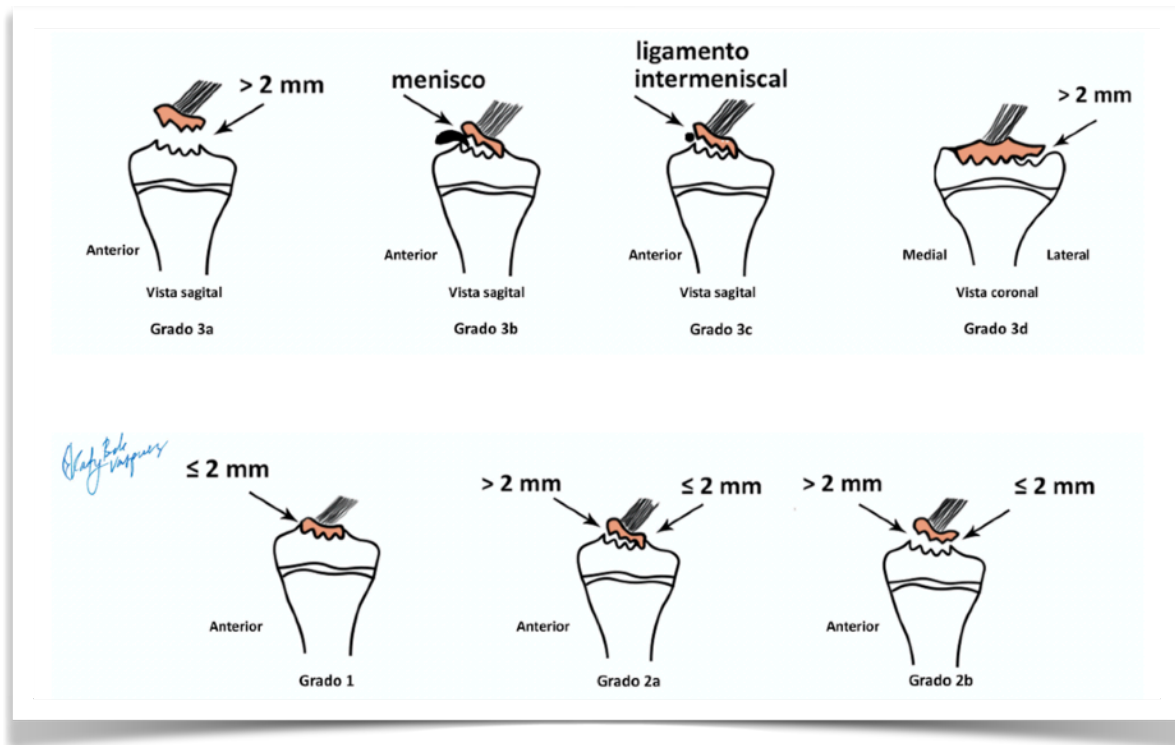


Figura 6. Clasificación de Green de fractura de espinas tibiales en resonancia magnética.

Feucht y col.<sup>7</sup> en una serie de 54 pacientes, reportan la presencia de lesión meniscal en un 37%, el 90% involucraba el menisco lateral y el 10% el menisco medial. Describen el mismo patrón lesional previamente descrito por Mitchell y col,<sup>6</sup> la presencia de desgarro longitudinal del cuerno posterior del menisco lateral, seguido del desprendimiento de la raíz del cuerno anterior del mismo. Es imperativo el reconocimiento de este patrón lesional, donde la raíz anterior del menisco lateral fue expulsada de su unión tibial y desplazada junto con el fragmento óseo hacia el espacio intercondíleo, puesto que puede ser subsidiario de meniscectomía o reparación. Se reportó además que frente a pacientes de mayor edad y Tanner más avanzado, existe mayor incidencia de lesión meniscal.

## Tratamiento

### Tratamiento ortopédico

El tratamiento ortopédico es de elección frente a fracturas tipo I. El tratamiento de las fracturas tipo II es controversial, en caso de lograr una adecuada reducción cerrada, estas pueden tratarse de manera conservadora. Tras la reducción y confirmación bajo radioscopia, se debe utilizar un yeso neutro o en mínima extensión. En el caso de las fracturas que no requieran reducción<sup>8</sup>, se deben instalar yesos con rodilla en 20° flexión como lo describió originalmente Meyers para disminuir tensión del LCA por un periodo de 6 a 12 semanas. Algunos autores recomiendan el aspirado de la hemartrosis para alivio dolor. Eso es tema de discusión, al ser una puerta de entrada infecciosa bajo una inmovilización fija en un paciente pediátrico, por lo que su indicación debe ser justificada.

### Tratamiento Quirúrgico

En el tratamiento quirúrgico de esta lesión involucra las fracturas tipo II irreductibles en adelante<sup>8</sup>. Existen dos opciones de tratamiento, la reducción artroscópica y la reducción abierta. Si bien la opción artroscópica es de primera línea es importante conocer acabadamente ambas técnicas en caso presentarse una artroscopia frustra y requerir convertir a una técnica abierta. Múltiples estudios han comparado las dos técnicas y los diferentes métodos de fijación. El estudio de Adams y Col.<sup>1</sup> presenta resultados similares para ambas técnicas quirúrgicas. Respecto a laxitud y pivot shift, ambos resultan ser más frecuentes cuando se realiza la reducción mediante técnica abierta. Desde el punto de vista técnico, el manejo artroscópico reduce el riesgo de otras complicaciones, incluido el dolor postoperatorio y necesidad de hospitalización.

Actualmente ambos métodos son considerados aceptables y deben ser elegidos de acuerdo con la experiencia del cirujano frente al patrón específico de fractura.

La fijación con tornillos es una técnica clásica y efectiva. Figura 7. La instalación de los tornillos se puede realizar de manera anterógrada o retrógrada<sup>8</sup>. En el caso de utilizar técnica anterógrada, se posiciona al paciente en decúbito supino con flexión de rodilla de 90°, y previo a la instalación del tornillo se utiliza una guía canulada. La técnica retrógrada se realiza desde la cortical anterior de la tibia proximal en dirección al foco de fractura. Se recomienda que frente a la elección del uso de tornillos como mecanismo de fijación asegurar siempre su ubicación mediante el uso de radioscopia. Shin y col.<sup>9</sup> en un análisis de un grupo de 27 pacientes donde se utilizaron tornillos como método de fijación, presentan buenos resultados frente a las escalas funcionales, un paciente presentó inestabilidad, uno contractura en flexión y dos de sus pacientes debieron someterse a retiro del material.

Reynders y col.<sup>10</sup> analizaron 26 fracturas Meyers y Mckeever tipo II y III tratadas con tornillos como método de fijación. Del total de los pacientes, cuatro desarrollaron pinzamiento anterior y dos de estos pacientes requirieron reconstrucción del LCA.

Se debe tener especial cuidado en pacientes con fisis abierta, aunque al ser una fractura transicional de edad adolescente la posibilidad de sufrir alteraciones a nivel de la placa de crecimiento es baja, existe y su manejo como complicación es sumamente complejo. Independiente del método de reducción y fijación, ya sean sutura o tornillos, se debe privilegiar que estos sean epifisarios y respetar el cartílago de crecimiento.

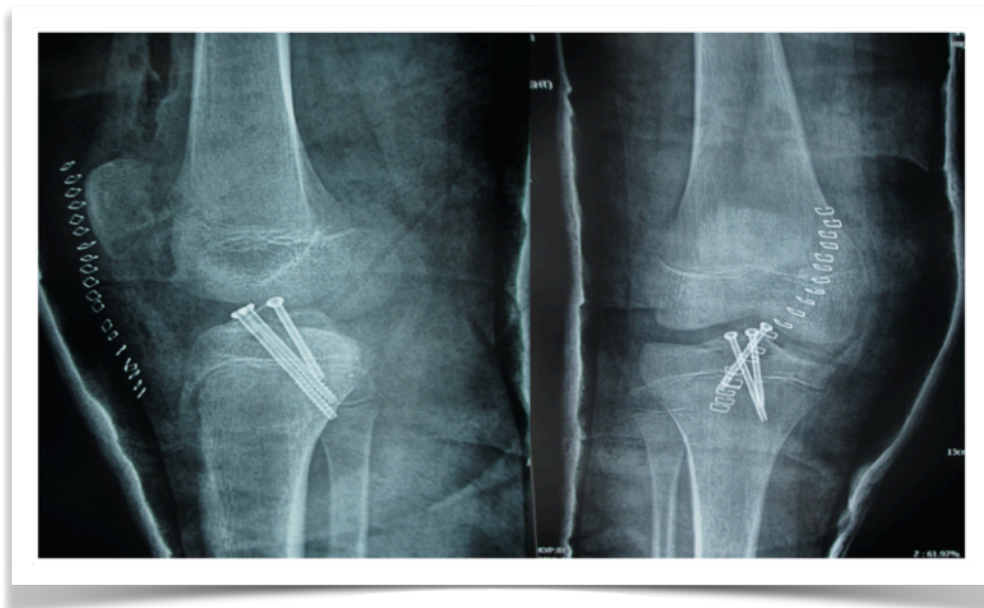
**Figura 7**

Figura 7. Rx. De rodilla AP y lateral con osteosíntesis de fractura de espinas tibiales con tornillos canulados

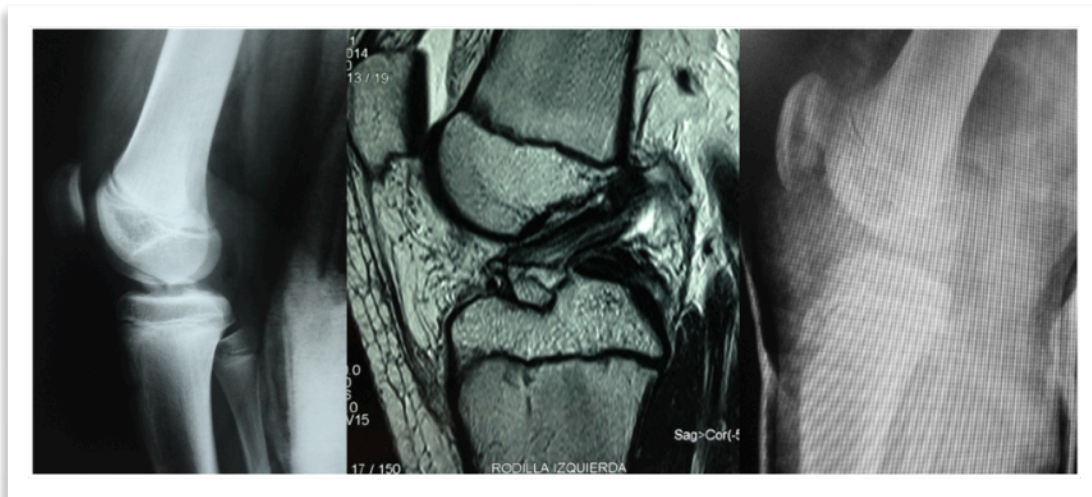
Edmons y col.<sup>11</sup> realiza una revisión retrospectiva evaluando los pacientes con fracturas de espinas tibiales ingresados entre los años 2003 al 2011 en un centro de alta complejidad traumatológica. Se reunió un total de 66 pacientes pediátricos, con una edad media 12 años. En este estudio, se compararon los resultados de tres diferentes modalidades de tratamiento en el manejo de fracturas de espinas tibiales pediátricas tipo II, III y IV de Meyers y Mckeever's.

En relación al tratamiento quirúrgico no hubo diferencias estadísticamente significativas entre los grupos. Respecto al grupo de manejo ortopédico, se observó mayor riesgo de artrofibrosis<sup>8</sup>. En el grupo ortopédico, se reportó una mayor tasa de re-operación secundario al desarrollo de inestabilidad tardía y presencia de cuerpos libres. Dado estos resultados se sugiere el manejo conservador frente a fracturas que tengan < 5 mm desplazamiento. En el caso de realizar una reducción ortopédica, es imperativo corroborar bajo radioscopia que la reducción obtenida tenga un desplazamiento menor a 5 mm., frente a una reducción no adecuada, se sugiere adoptar un tratamiento quirúrgico para mejorar los resultados funcionales.

En relación a la fijación mediante suturas, se realiza con túneles de preferencia epifisarios. El uso de la guía del LCA para orientar el túnel es fundamental. Existen varios métodos de fijación en el mercado, desde sólo sutura, a suturas asociada a elementos como botones o placas. También es importante tener claro que sutura utilizar.

Schneppendahl y Col.<sup>12</sup> analizaron diferentes tipos de materiales para determinar el mejor resultado biomecánico. En el estudio, todas las suturas fueron de 0.7 mm y se realizaron pruebas manteniendo la rodilla en flexión de 30°. La fuerza de corte anterior era aplicada para crear el desplazamiento tibial anterior. Durante las pruebas cíclicas, 4 de los 6 especímenes del grupo de PDS falló debido a la rotura de la sutura. Ninguna de las muestras en los otros grupos falló durante las pruebas cíclicas. En la figura 8 podemos ver la reducción de una fractura tipo IIIB de acuerdo a la clasificación por RM, esto por la interposición del Ligamento intermeniscal.

**Figura 8**

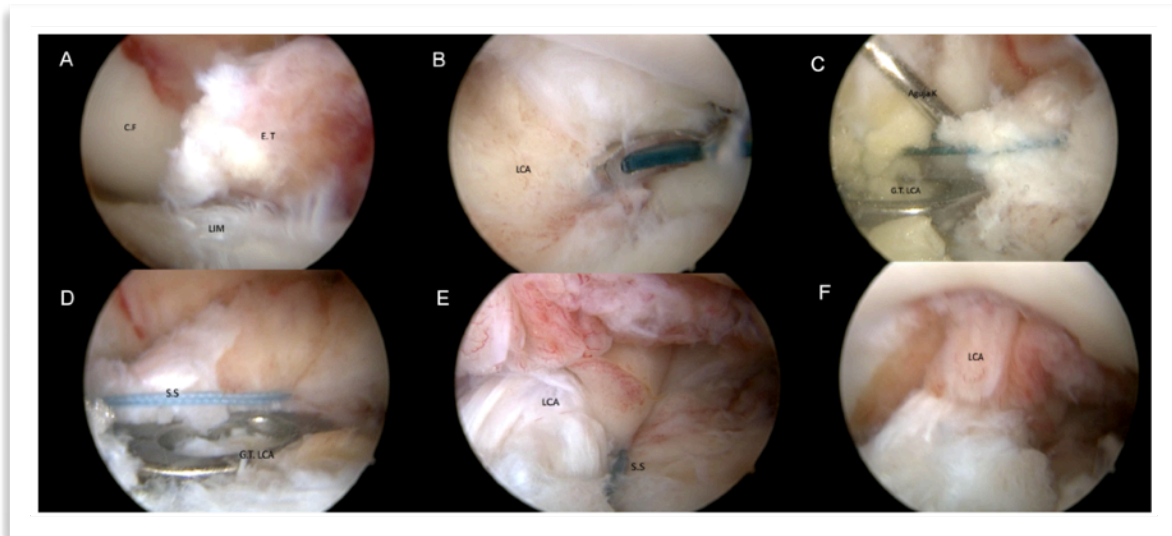


*Figura 8. Imágenes de una fractura de espinas tibiales fijada con suturas de alta resistencia mediante artroscopía.*

El procedimiento artroscópico mediante suturas tiene variaciones de acuerdo a la elección de la técnica. Para esto, lo importante es valorar las características del fragmento, su tamaño, la presencia o no de una sólida base ósea para tunelizar y la composición ósea y cartilaginosa del fragmento. Si el fragmento es preponderantemente de cartílago, es probable la necesidad de realización de túneles al lado del fragmento para bajar el ligamento con su fragmento condral.

En la figura 9 se representa una ejemplificación de la técnica.

**Figura 9**



*Figura 9. Imágenes de artroscopia que muestran los pasos para la reducción de una fractura de espina tibiales. A interposición del ligamento intermeniscal, el cual se debe desplazar para poder reducir la lesión. B evidencia el paso de la sutura, se puede utilizar una sutura guía, menos flexible para luego pasar la sutura de alta resistencia (SS). La sutura se puede pasar por túneles al fragmento o también pasar por detrás del LCA como en la imagen. C y D muestran el uso de la Guía Tibial de LCA para realizar dos túneles, uno a cada lado del LCA. E y F muestran la reducción del fragmento osteocondral y el paso de la sutura, logrando una adecuada tensión del LCA. CF: condilo femoral. ET: espina tibial. LIM: ligamento intermeniscal. GT: guía tibial. S.S: super sutura.*

## Rehabilitación

El inicio de una rehabilitación precoz, previo a la cuarta semana postoperatoria, conduce a una menor tasa de artrofibrosis. La artroscopia junto a los métodos de fijación actual, permiten la movilización temprana de la extremidad mediante el uso de inmovilizador articulado desde la primera semana postoperatoria, y con ello la disminución del riesgo de desarrollar artrofibrosis. A la fecha, no existe acuerdo en la literatura respecto al inicio de la carga, por lo que persiste controversial y sigue siendo materia de estudio.

Se recomienda el reintegro a la actividad deportiva regular a contar del sexto mes postoperatorio. En pacientes menores, la rehabilitación puede ser más efectiva y precoz, logrando el reintegro deportivo aproximadamente a los 4 meses.

## Complicaciones

Las complicaciones que pueden desprenderse del manejo de estas fracturas son: laxitud residual del LCA, artrofibrosis, no unión y daño fisiario.

La laxitud es la complicación más frecuente, se relaciona a una reducción no óptima y a la presencia de lesión del LCA al momento de la fractura. Se define laxitud del LCA cuando existe una traslación anterior de la tibia 5 mm mayor a la basal o en comparación con la rodilla contralateral sana, esta suele ser asintomática y rara vez modifican los resultados funcionales de los pacientes.

Smith y col.<sup>13</sup> reportaron inestabilidad subjetiva en 2 de 13 pacientes con lesiones tipo III tratadas con reducción abierta, aunque el 87% de los pacientes tenía una prueba de *Lachman* positiva residual.

Mitchel y Col.<sup>14</sup> mencionaron en una serie de 73 pacientes, que el 19% de ellos requirió una reconstrucción tardía del LCA. 51 meses después del tratamiento de las fracturas tipo I, 18 meses después del tratamiento de las fracturas tipo II y 78 meses después del tratamiento del tipo III.

Se ha reportado hasta en un 60% de los pacientes tratados quirúrgicamente el desarrollo de artrofibrosis<sup>15</sup>. Los factores relacionados con su desarrollo son gran latencia desde el momento de la fractura hasta el manejo definitivo, tiempos operatorios prolongados, osteosíntesis prominente, reintervenciones o inmovilizaciones prolongadas. En un grupo de 320 pacientes, Vander Have y Cols, reportaron el desarrollo de artrofibrosis en 32 pacientes luego del tratamiento quirúrgico, de los cuales 24 requirieron procedimientos adicionales y un paciente con detención del crecimiento<sup>15</sup>. El desarrollo de no unión y mala unión es infrecuente, se reportan tasas menores al 1,7%. Estas ocurren habitualmente por el uso de técnica ortopédica en pacientes con indicación de tratamiento quirúrgico, como las lesiones tipo III.



## Referencias

1. Alexander j. Adams, nakul s. talathi, tibial spine fractures in children: evaluation, management, and future directions . journal knee surgery 2018. doi [https://doi.org/ 10.1055/s-0038-1636544](https://doi.org/10.1055/s-0038-1636544).
2. Derek p. axibal, md,\* justin j. mitchell . epidemiology of anterior tibial spine fractures in young patients. 2017. doi: 10.1097/bpo.0000000000001080
3. Meyers mh, mckeever fm. fracture of the intercondylar eminence of the tibia. j bone joint surg am 1959; 41:209 - 222. pmid:5483091
4. Greend,tucam,luderowskie,etal.anew,mri-basedclassificationsystem for tibial spine fractures changes clinical treatment recommendations when compared to myers and mckeever. knee surg sports traumatol arthrosc 2018. <https://doi.org/10.1007/s00167-018-5039-7>
5. Jason t. rhodes, md,\* peter c. cannarella, bs incidence of meniscal entrapment and associated knee injuries in tibial spine avulsions. j pediater orthop. 2017. doi: 10.1097/bpo.0000000000001110
6. Mitchell jj, sjostrom r, mansour aa, et al. incidence of meniscal injury and chondral pathology in anterior tibial spine fractures of children. j pediater orthop 2015; 35:130 - 135. doi: 10.1097/bpo.0000000000000249
7. Feucht mj, brucker pu, camathias c, et al. meniscal injuries in children and adolescents undergoing surgical treatment for tibial eminence fractures. knee surg sports traumatol arthrosc 2017; 25:445 - 453. doi: 10.1007/s00167-016-4184-0
8. Tuca m, nazira bernal, eva luderowski, and daniel w. green . tibial spine avulsion fractures: treatment update. curr opin pediater 2019, 31:103 - 111 doi:10.1097/mop.0000000000000719
9. Shin y-w, uppstrom tj, haskel jd, green dw. the tibial eminence fracture in skeletally immature patients. curr opin pediater 2015; 27:50 - 57. doi:10.1097/mop.0000000000000176
10. Reynders p, reynders k, broos p. pediatric and adolescent tibial eminence fractures: arthroscopic cannulated screw fixation. j trauma inj infect crit care 2002; 53:49 - 54. doi:10.1097/00005373-200207000-00011
11. Edmonds EW, Fornari ED, Dashe J, et al. Results of displaced pediatric tibial spine fractures: a comparison between open, arthroscopic, and closed management. J Pediatr Orthop 2015; 35:651-656. DOI:10.1097/BPO.0000000000000356
12. Schnependahl J, Thelen S, Twehues S, et al. The use of biodegradable sutures for the fixation of tibial eminence fractures in children: a comparison using PDS II, Vicryl and FiberWire. J Pediatr Orthop 2013; 33:409 - 414. doi: 10.1097/BPO.0b013e31827d0c67
13. Smith J. Knee instability after fractures of the intercondylar eminence of the tibia. J Pediatr Orthop 1984; 4:462 - 464. DOI:10.1097/01241398-198408000-00014
14. Mitchell JJ, Mayo MH, Axibal DP, et al. Delayed anterior cruciate ligament reconstruction in young patients with previous anterior tibial spine fractures. Am J Sports Med 2016; 44:2047 - 2056. doi: 10.1177/0363546516644597
15. Vander Have KL, Ganley TJ, Kocher MS, et al. Arthrofibrosis after surgical fixation of tibial eminence fractures in children and adolescents. Am J Sports Med 2010; 38:298 - 301. doi: 10.1177/0363546509348001



# Fracturas de tuberosidad anterior de la tibia

Dr. Hugo Vásquez Díaz  
ORCID: 0000-0003-4851-6738

## Anatomía

La Tuberosidad Anterior de la Tibia (TAT) corresponde a una prominencia ósea que se encuentra a aproximadamente a 3 cm distal al margen anterior de la tibia. Su función es ser el sitio de inserción del aparato extensor en la rodilla. Su desarrollo fue mencionado por Ehrenborg G. en 1961, mediante 4 etapas de desarrollo. Estas etapas son: cartilaginosa, apofisial, epifisial y ósea<sup>1</sup>. La capa cartilaginosa corresponde al primer vestigio del cartílago en su formación y este aparece en la semana 15 de gestación.

La segunda etapa (apofisial) corresponde a la aparición del centro de osificación secundario. El inicio de esta etapa difiere entre ambos sexos; entre los 8 y los 12 años en mujeres y entre los 9 y los 14 años en hombres. La etapa epifisial corresponde al momento en que el centro de osificación secundario de la TAT se une con el centro de osificación de la tibia proximal, formando una lengua continua de epífisis. Esto ocurre entre los 10 y 15 años en mujeres y entre los 11 y los 17 años en hombres.

La última fase corresponde a la fase ósea, dando lugar a la fusión metáfiso-epifisaria, que ocurre entre los 15 y 17 años.

## Histología

Ogden estudió la histología de la TAT, mencionando sus 3 capas principales<sup>2</sup>. Una capa de cartílago columnar, una capa de fibrocartílago y una capa de tejido fibroso. Es a nivel de la capa fibrosa donde se producen las fracturas de carácter avulsivas.

El cierre fisiario de la tibia proximal ocurre en sentido céfalo caudal, de posterior a anterior y de medial a lateral, como se ve representado en la figura 1. Es por esto, que dependerá del momento biológico en que se produzca la fractura, el tipo de patrón que se pueda apreciar.

## Mecanismo de lesión

Su mecanismo de lesión habitual es la avulsión que realiza el tendón patelar a la tuberosidad, por una contracción brusca del cuádriceps<sup>4</sup>. Esta ocurre cuando la fuerza de tracción del tendón patelar es mayor que la suma de la resistencia de la fisis, el pericondrio y el periostio adyacente.

Desde el punto de vista académico, se puede decir que la fractura se produce por 2 mecanismos. Un mecanismo, es el llamado directo, en el cual se produce una extensión brusca de rodilla, como en un salto en deportistas.

El segundo mecanismo corresponde al indirecto, como en la contracción súbita refleja del cuádriceps ante una flexión pasiva abrupta. Entendiendo el mecanismo, se puede determinar que patrón de fractura se presentará. Este patrón de fractura va a depender del grado de flexión de la rodilla al momento de la lesión:

1. < 30° flexión : Avulsión de TAT sin compromiso de la epífisis proximal
2. > 30° flexión : Avulsión de TAT + fractura de la epífisis proximal

**Figura 1**

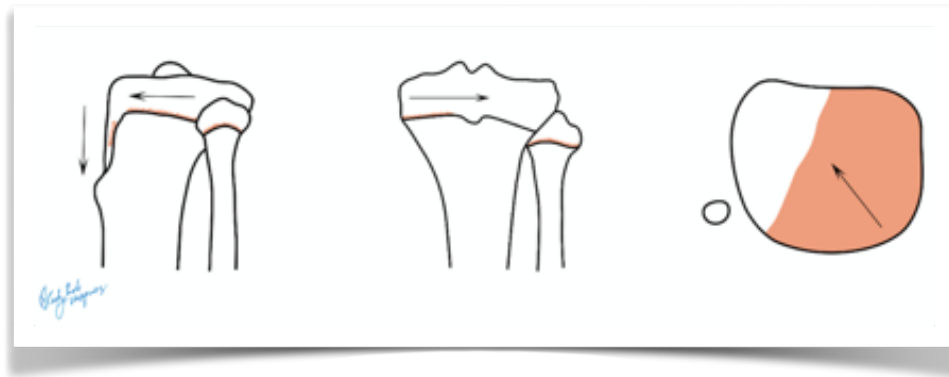


Figura 1. Esquema del cierre fijaría de la tibia proximal.

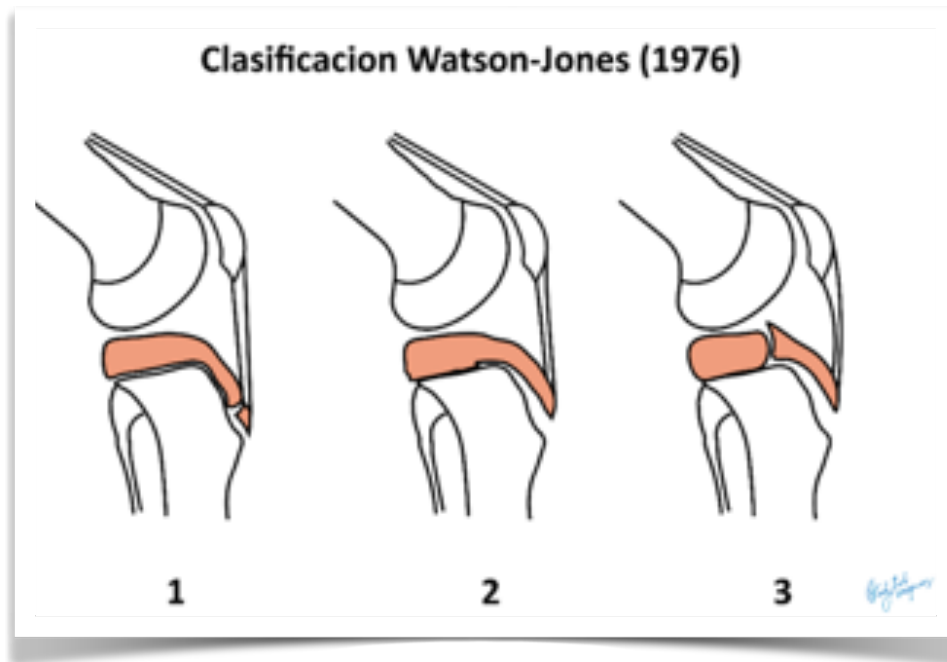
## Epidemiología

La fractura de la TAT no es habitual. Un estudio de B.E. McKoy y col.<sup>1</sup>, demostró que corresponden solamente al 3% de las fracturas de tibia proximal. Corresponden entre el 0,4 y el 2,7% de todas las fracturas que afectan a la fisis. Shelton y col. en 1979 acuñó el término de "1 cada 4 años", intentando dar a entender que esta lesión es sumamente rara. Con el aumento de los deportes extremos en pacientes jóvenes y la participación cada vez más frecuente de las mujeres en deportes de contacto o grupales, el número de lesiones ha ido en aumento. Pretell-Mazzini y col.<sup>4</sup> mencionan que en su mayoría estas fracturas ocurren en hombres (97%) y el 59% ocurre en la rodilla izquierda. La edad promedio de presentación fue de 14,6 años (13-16 años) por lo que se considera una fractura transicional.

## Clasificación

La primera clasificación descrita fue la de Watson-Jones (1976)<sup>1</sup>, figura 2, pero la más utilizada hoy en día es la clasificación de Ogden. De acuerdo al grado de compromiso epifisario, Watson-Jones (1976) menciona 3 Tipos. La Tipo I en la cual la fractura no tiene compromiso epifisario, la Tipo II con evidencia de lesión epifisaria extraarticular y la Tipo III con lesión epifisaria intraarticular. Figura 3.

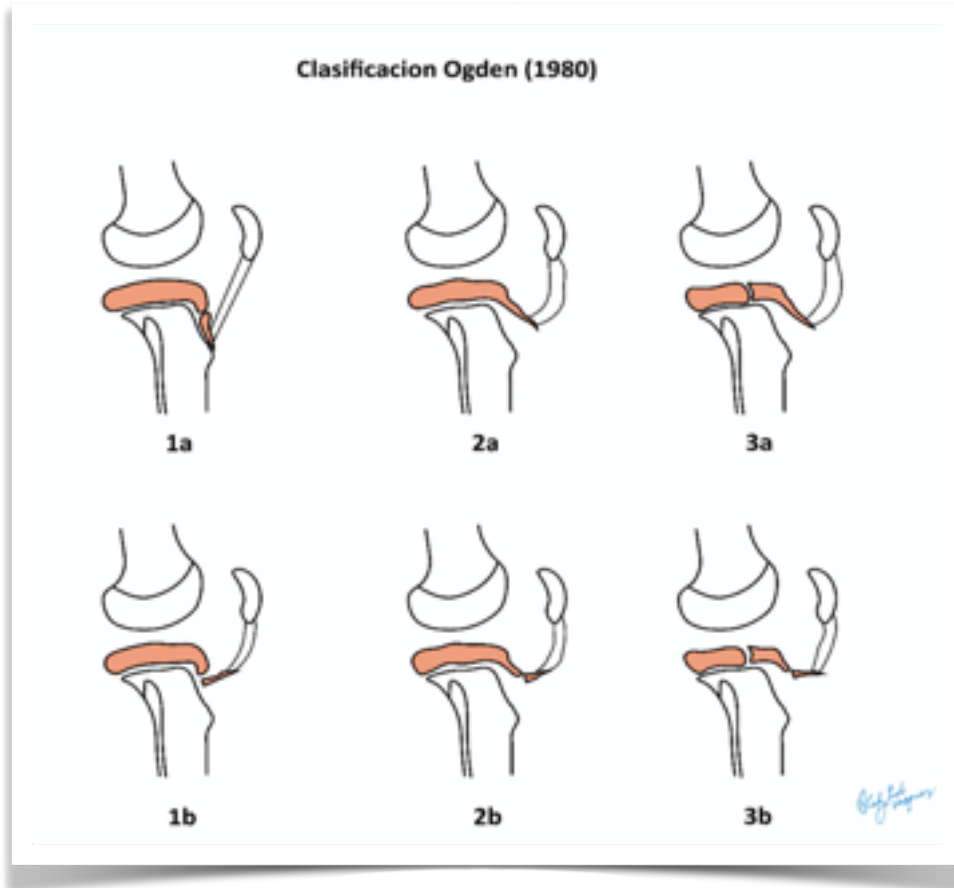
**Figura 2**



*Figura 2. Clasificación de Watson-Jones de fracturas de la tuberosidad anterior de la tibia. 1976.*

Ogden (1980)<sup>5</sup> estableció una clasificación que se consideró una modificación de la anterior. Esta clasificación dio directrices en relación al tratamiento de estas lesiones. Para esto incluyó conceptos como desplazamiento, conminución y compromiso articular. La fractura Tipo 1A es una fractura a través del centro de osificación de la tuberosidad sin desplazamiento. En la Tipo 1B el fragmento es desplazado anterior y proximalmente. En la Tipo 2A el rasgo de fractura atraviesa por la unión del extremo proximal de la tibia y la tuberosidad. En la Tipo 2B la tuberosidad está fragmentada. Tipo 3A el rasgo de fractura se extiende a través de la articulación con interrupción de la superficie articular. Tipo 3B la tuberosidad está fragmentada. Figura 3.

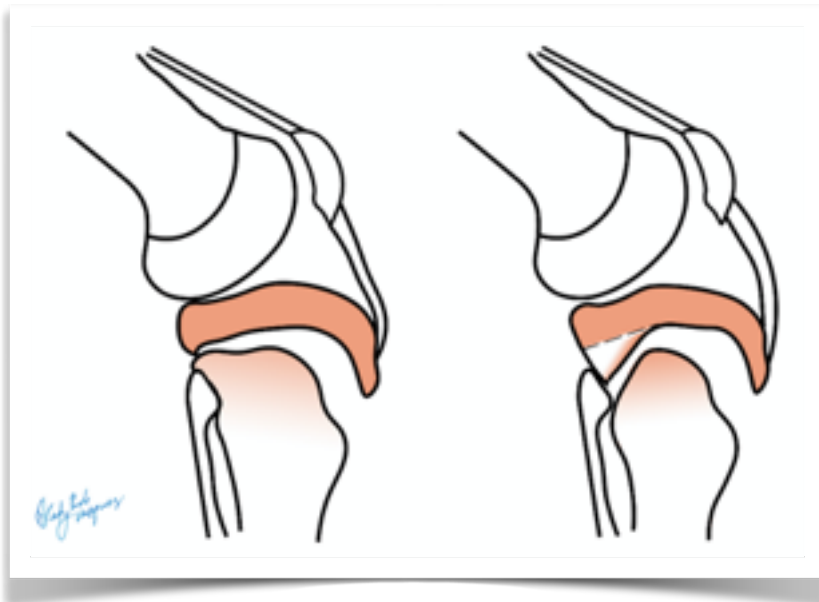
**Figura 3**



*Figura 3. Clasificación de Ogden de fracturas de la tuberosidad anterior de la tibia. 1980.*

Ryu and Debenham (1985)<sup>6</sup> agregaron la Ogden Tipo IV. Figura 4. Este grupo se hace tremendamente interesante, pues fue descrito en aquellas fracturas que tenían un compromiso de la cortical posterior, a través de la fisis. Este grupo de lesiones suele ser subdiagnosticada y requiere del estudio complementario con TAC para lograr objetivarlas, por ende requiere de un alto nivel de sospecha. Con el transcurso del tiempo, se agregan más detalles a las clasificaciones, generado por nuevos patrones. Frankl en el año 1990 agregó un subtipo a la clasificación de Ogden, que es la IC, una Odgen I más rotura del tendón patelar. Posteriormente McKoy y Stanitski,<sup>1</sup> incluyeron una tipo V, la cual corresponde a una Odgen IIIB más IV y que tiene forma de Y.

**Figura 4**



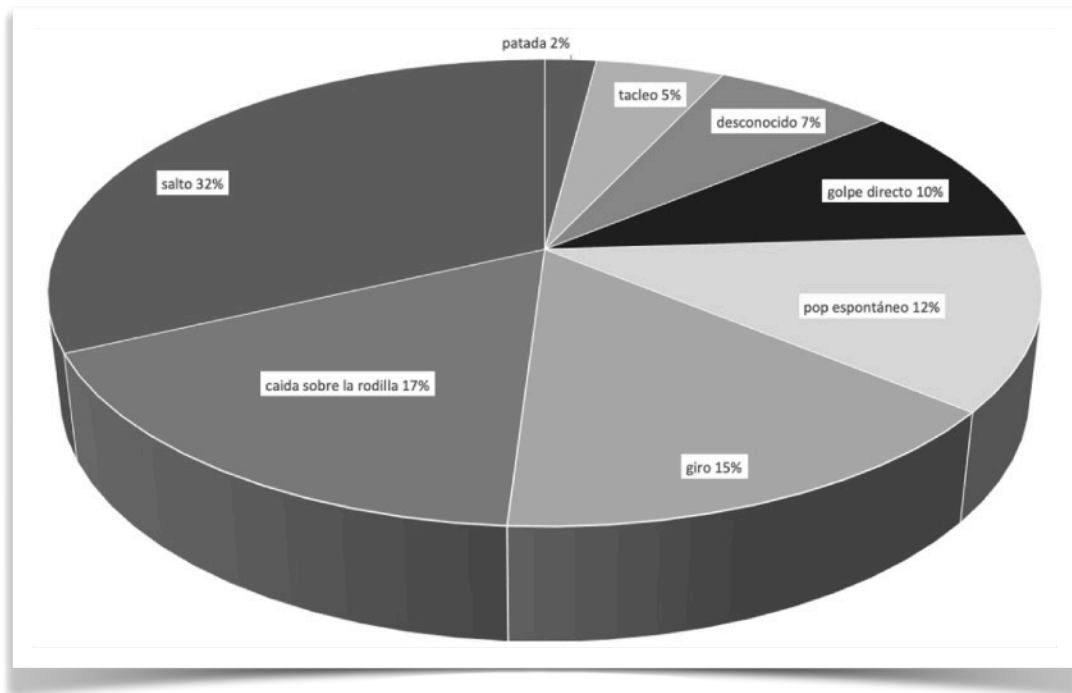
*Figura 4. Fractura de tuberosidad anterior de la tibia Ogden 4, agregada por Ryu and Debenham. 1985.*

## Cuadro Clínico

La historia y el examen físico se hacen fundamentales como en cualquier cuadro traumatológico. Esta fractura puede comprometer el aparato extensor, como eje clínico principal. Es importante la evaluación caso a caso, evaluar las características del paciente, personalidad de la fractura y contexto en que ocurrió en referencia a la energía disipada en el momento de la lesión. Es una fractura que ocurre mas frecuentemente en el grupo etario adolescente (fractura transicional). Cuando la madurez esquelética es alcanzada, es mas probable tener una fractura de tibia proximal, lesión de tendón patelar y / o lesión de tendón cuadricepsital.

La mayoría de los pacientes tienen asociada la práctica deportiva, ya sea amateur o competitiva, directamente relacionado con la exigencia física para al momento de la lesión. Pandya publicó un estudio el 2012<sup>3</sup>, con una cohorte de 40 pacientes con 41 fracturas de TAT reunida desde el 2003 al 2010. Los mecanismos están descritos en la figura 5.

**Figura 5**



*Figura 5. Gráfico con los mecanismos de lesión que producen fractura de la tuberosidad anterior de la tibia con sus porcentajes.*

La clínica se caracteriza por aumento de volumen, dolor de la tuberosidad anterior de la tibia, patela alta, equimosis e incapacidad de extender la rodilla de forma activa, aunque no en todos los casos es efectivo. Están descritas lesiones tipo Ogden IA con extensión de rodilla conservada. No se recomiendan test específicos para descartar patología intraarticular, entendiéndose que pueden lesionar aún más la tibia y que además son muy dolorosas para el paciente. El examen físico es importante pero limitado en estas lesiones.

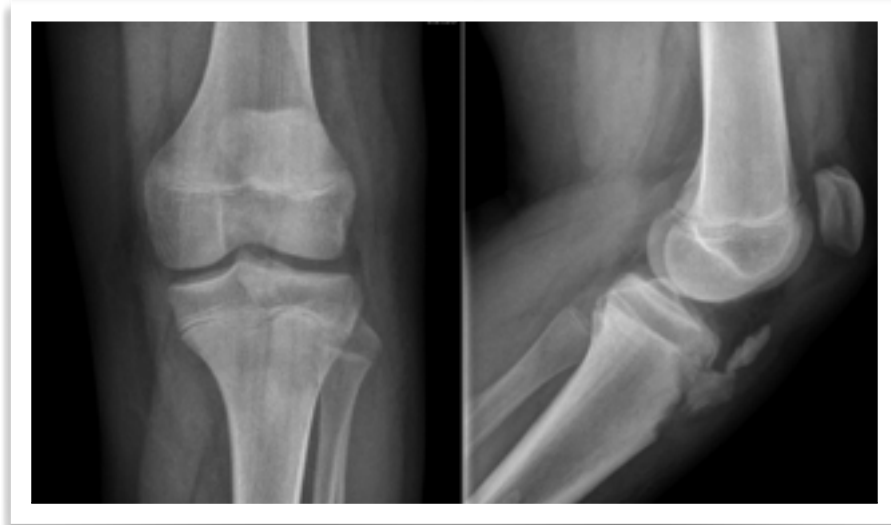En contexto de un evento de alta energía o durante la práctica deportiva habitual, la evaluación del paciente siempre debe ser integral. Descartar posibles lesiones asociadas y en especial la presencia de síndrome compartimental.



## Imagenología

Fundamental es la realización de radiografía AP y Lateral de rodilla, de ser posible con leve rotación interna para desproyectar y observar mejor la lesión.<sup>1</sup> Figura 6. La radiografía no solo aporta detalles de la fractura, sino que también es muy importante para realizar el diagnóstico diferencial.

**Figura 6**



*Figura 6. Radiografía de rodilla AP y lateral que muestra fractura de la tuberosidad anterior de la tibia.*

El *gold standard* es la tomografía axial computada (TAC), que permite determinar de mejor manera la personalidad de la fractura y realizar la planificación quirúrgica. Figura 7.

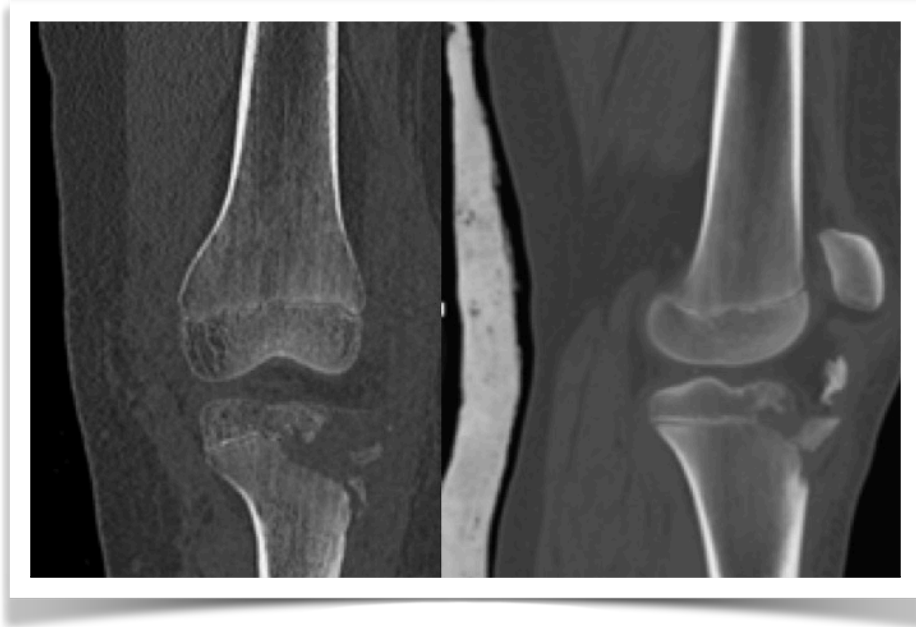Elementos fundamentales a evaluar son el grado de desplazamiento, el compromiso articular y el grado de conminución<sup>7</sup>. Previamente el TAC no era considerado esencial para la planificación quirúrgica, como los trabajos de B.E. McKoy y col. del año 2003<sup>1</sup>. No existe en la literatura actual grandes grupos que avalen con evidencia tipo I el uso de TAC en fracturas de la TAT, pero el autor la recomienda.

Sin embargo, existen trabajos que definen su importancia. Pandya<sup>3</sup> presentó 40 pacientes con 41 fracturas de TAT. Los criterios de inclusión fueron: fractura de TAT, manejo quirúrgico y seguimiento clínico y radiográfico adecuado. Como criterios de exclusión se consideró manejo ortopédico, manejo fuera de su institución, otras lesiones alrededor de la rodilla no relacionadas con fractura de TAT y enfermedades asociadas (Neuromusculares, Displasias esqueléticas y/o metabólicas).

Lo interesante del estudio es que un 80% de las fracturas aumentaron su clasificación de Odgen y 20% aumentó en severidad dentro de la clasificación.

La resonancia Magnética esta indicada para evaluación de lesiones asociadas como por ejemplo lesiones ligamento cruzado anterior y/o posterior, lesiones meniscales o de cartílago. Sus ventajas son la visualización de partes blandas y la ausencia de radiación, mientras que su principal desventaja corresponde a la pérdida de definición ósea, además de ser poco accesible y la necesidad ocasional, en población pediátrica, del uso de sedación para su realización.

**Figura 7**



*Figura 7 . Tomografía computada de rodilla que muestra una fractura de la tuberosidad anterior de la tibia. A izquierda corte coronal y a derecha sagital.*

### Lesiones asociadas

Dentro de las lesiones asociadas se describen las lesiones de ligamentos colaterales, rotura de ligamento cruzado anterior (LCA) y/o posterior, lesiones meniscales y roturas tendinosas (tendón cuadricipital o tendón patelar).

Existe descrito en la literatura un caso de fractura de la TAT, rotura LCA , rotura LCM y lesión de menisco medial<sup>8</sup>, pero lo habitual es que porcentualmente no tengan tantas lesiones asociadas. Pretell-Mazzini y col.<sup>4</sup> realizaron una revisión de 336 fracturas , de estas encontraron avulsión del tendón patelar o cuadricipital en 8 casos (2%), laxitud del LCA en 1% y rotura meniscal en 6 casos (2%). En relación a estas roturas meniscales, el 100% fue en fracturas tipo III. A su vez Pandya<sup>3</sup>, describe en su serie lesión meniscal en dos casos, lesión de ligamento coronal en un caso y una lesión osteocondral.

## Asociación con Osgood Schlatter

Pretell-Mazzini<sup>4</sup> realizó una revisión sistemática del tema, estudiando la relación entre las fracturas de TAT y la enfermedad de Osgood Schlatter, encontrando que en 17 de 23 artículos si se describe asociación. Existe presencia de Osgood-Schlatter en 23% de los pacientes, además de estar asociado con patrones de fracturas más severos. Un 62% de las fracturas en pacientes con antecedente de Osgood Schlatter eran Odgen tipo III (p 0.641). Se debe concluir que la asociación existe, algunos autores como Laconte<sup>9</sup>, preconizan que todo adolescente con antecedente de Osgood-Schlatter con dolor debe suspender la actividad física. Actualmente la restricción de actividad física se reserva a pacientes que realizan deporte de forma competitiva y que tienen Osgood Schlatter, evitando la actividad de rebote o de impacto en rodillas.

## Tratamiento

### Ortopédico

El objetivo del tratamiento es restaurar la integridad del aparato extensor y la superficie articular de la rodilla. Pese a ser infrecuentes, las lesiones asociadas deben sospecharse, buscarse y en caso de ser necesario deben ser tratadas.

El tratamiento Ortopédico esta reservado para las fracturas extraarticulares con mínimo desplazamiento, es decir Odgen IA-B y algunas IIA, con desplazamiento menor a 5 mm. Se recomienda rodillera en extensión con leve flexión de cadera durante 4 a 8 semanas. Pretell-Mazzini<sup>4</sup>, mostró en su revisión de solo 41 casos reportados de manejo conservador buenos resultados. Otros estudios respaldan el tratamiento conservador, como el de A Abalo y col.<sup>10</sup> quien revisó 12 casos donde 4 fueron de manejo ortopédico con excelentes resultados. El tratamiento quirúrgico es el más utilizado pero el tratamiento ortopédico es útil en casos seleccionados.

### Quirúrgico

En relación al tratamiento quirúrgico, este es de elección para la gran mayoría de las fracturas de la TAT. No se describirán métodos específicos de osteosíntesis en esta revisión, pero se deben tener claros sus objetivos:

1. Restablecer el mecanismo extensor.
2. En caso de lesión articular, restablecer su anatomía normal.
3. En caso de lesión de partes blandas, su reparación.

Dentro de las opciones existen los tornillos canulados, figura 8, tornillos macizos, placas, cerclajes, agujas, anclas, suturas etc.<sup>11</sup>

Con el auge de la artroscopia, se tiene la posibilidad de usar la asistencia artroscópica frente a sospecha de lesión intraarticular y sin acceso a resonancia a corto plazo. La recomendación es resolver primero la fractura y las lesiones intra o extra articulares menores. Lesiones mayores como una lesión de LCA, se recomienda se resuelva en una segunda instancia.

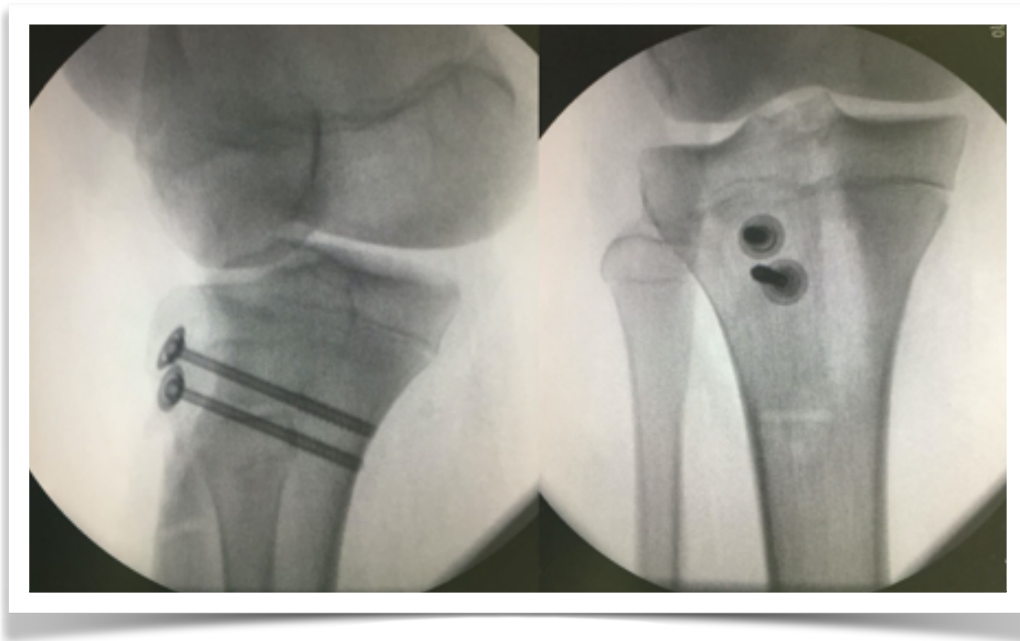
Una revisión de tratamiento quirúrgico de Frey<sup>11</sup>, estudio retrospectivo-cohorte, desde el año 2000 al 2007, contabilizó 20 fracturas de TAT en 19 pacientes. Fracturas tipo: IB (2), IC (1), IIA (3), IIB (3), IIIA (5), IIIB (5), IV (1). Utilizó múltiples métodos de Fijación. Tornillos canulados con o sin arandela y banda de tensión con Ethibond, además de usar en 4 pacientes la reducción asistida por Artroscopía. Los pacientes tuvieron un retorno deportivo de 3.9 meses promedio (2.5-6.5 meses), sin complicaciones.

Algunos autores también utilizan asa de alambre asociado al tornillo canulado para proteger al tendón, aunque es discutible pues estos pacientes requieren en su mayoría, retiro del alambre.

Howart y col.<sup>12</sup> proponen el uso de 2 anclas bioabsorbibles a la epifisis, de manera tal de reconstruir los ligamentos coronales. Reducción de la fractura (idealmente bajo asistencia artroscópica) y fijación con tornillos (4,5 o 6,5) canulados rosca parcial, además de túnel óseo distal y reinserción de tejidos blandos circundantes. Tienen un estudio de 6 pacientes tratados, todos con carga parcial y yeso rodillera por 4 semanas, rodillera articulada desde la 4ta semana y kinesioterapia. Los Pacientes tuvieron un retorno deportivo en promedio, a los 3.75 meses.

---

**Figura 8**



*Figura 8. Radioscopia intraoperatoria de rodilla que muestra reducción de fractura de tuberosidad anterior de la tibia con tornillos canulados.*

---

## Complicaciones

Pretell-mazzini<sup>4</sup> mostró un 28% de complicaciones (95/336). 56 pacientes con bursitis por el material que requirió retiro. 17 pacientes con tendinitis o prominencia sintomática de la TAT. 4 pacientes con recurvatum, 6 con refractura y sólo 1 con compromiso vascular. Ninguno de los 336 presentó síndrome compartimental. Frey<sup>11</sup>, con un grupo más acotado de solo 19 pacientes con 20 fracturas de TAT entre 2000 y 2007, tuvieron 4 pacientes con síndrome compartimental, tratados con fasciotomía con buen resultado.

El Síndrome compartimental se ve en lesiones que afectan la cortical posterior con lesión de la arteria recurrente Tibial Anterior por el desplazamiento anterior del fragmento. Se puede concluir que no hay evidencia suficiente para recomendar fasciotomía profiláctica. Si se debe tener presente que el compromiso vascular existe, aunque en bajo porcentaje de los pacientes y que se debe sospechar en especial en las fracturas transfisiarias, con compromiso del muro posterior.

## Bibliografía

1. B.e. mckoy, c.l. stanitski. acute tibial tubercle avulsion fractures. *orthop clin n am* 34 (2003) 397-403. doi:10.1016/s0030-5898(02)00061-5
2. Ogden, r.f. hempton and w. O. southwick . developmen of the tibial tuberosity. *anat. anat.rec.*,182: 431446. doi:10.1002/ar.1091820404
3. Pandya et al. tibial tubercle fractures: complications, classification and the need for intra-articular assessment. *j pediater orthop* 2012;32:749-759. doi: 10.1097/bpo.0b013e318271bb05.
4. Pretell-mazzini et al. outcomes and complications of tibial tubercle fractures in pediatric patients: a systematic review of the literature. *j pediater orthop* 2016;36:440-446. doi: 10.1097/bpo.0000000000000488.
5. Ogden ja, tross rb, murphy mj. fractures of the tibial tuberosity in adolescents. *j bone joint surg am* 1980;62(2):205- 15. pmid:7358751
6. Zrig et al. acute tibial tubercle avulsion fractures in the sporting adolescent. *arch orthop trauma surg* (2008) 128:1437-1442. doi: 10.1007/s00402-008-0628-4.
7. Rhianna m. little, matthew d. milewski. physeal fractures about the knee. *curr rev musculoskelet med.* doi 10.1007/s12178-016-9370-7
8. Falster o et al. *am j sports med* . avulsion fracture of the tibial tuberosity with combined ligament and meniscal tear.1992;20(1):82. doi:10.1177/036354659202000118
9. LeConte d. et al. *j traumatol sport* 2002 19:9-14) acute tibial tubercule avulsion fractures.doi:10.1097/01241398-200409000-00027
10. Abalo et al.( avulsion fractures of the tibial tubercle. *journal of orthopaedic surgery* 2008)
11. Frey s., et al. tibial tuberosity fractures in adolescents. *j child orthop* (2008) 2:469-474 doi 10.1007/s11832-008-0131-z
12. Howarth , hilton p. gottschalk y harish s. hosalkar . tibial tubercle fractures in children with intra-articular involvement: surgical tips for technical ease . *j child orthop* (2011) 5:465-470.doi 10.1007/s11832-011-0369-8
13. Yousef, m. a. a. (2017). combined avulsion fracture of the tibial tubercle and patellar tendon rupture in pediatric population: case series and review of literature. *euopean journal of orthopaedic surgery & traumatology*, 28(2), 317-323. doi:10.1007/s00590-017-2048-z
14. Nicolini, a. p., carvalho, r. t., ferretti, m., & cohen, m. (2018). simultaneous bilateral tibial tubercle avulsion fracture in a male teenager. *journal of pediatric orthopaedics b*, 27(1), 40-46. doi:10.1097/bpb.0000000000000313
15. Khorati, a.-a., guo, s., thakrar, r., deol, r. s., & shah, k. y. (2015). bilateral atraumatic tibial tubercle avulsion fractures: case report and review of the literature. *injury*, 46(4), 767-769. doi:10.1016/j.injury.2015.01.012
16. Sessions, w., herring, m., & truong, w. (2018). extensor mechanism injury in the pediatric population—a clinical review. *the journal of knee surgery*, 31(06), 490-497. doi:10.1055/s-0038-1625955
17. Schiller, j., defroda, s., & blood, t. (2017). lower extremity avulsion fractures in the pediatric and adolescent athlete. *journal of the american academy of orthopaedic surgeons*, 25(4), 251-259. doi:10.5435/jaaos-d-15-00328







# Lesiones condrales y osteocondrales de rodilla

Aníbal Debandi Cuadra

ORCID: 0000-0003-0068-6463

## Introducción

El cartílago articular es un tejido complejo y altamente especializado que proporciona una superficie de carga con mínima fricción. Está compuesto de una matriz extracelular cuyo componente primario es el cartílago hialino tipo II (90 - 95%), además de agua, proteoglicanos y glicoproteínas extracelulares. Debido a que posee un sólo tipo de célula, el condrocito y carece de elementos vasculares, linfáticos y neurales, su capacidad autorreparativa es limitada.<sup>1,2</sup> En general, las lesiones condrales tienen muy poco potencial de curación espontánea, sin embargo, las lesiones que por espesor sobrepasan el hueso subcondral, tienen la posibilidad de reparar debido a la migración de células mesenquimales de la médula ósea (MO) y factores de crecimiento (FC) que forman una cicatriz compuesta principalmente de fibrocartílago (colágeno tipo I). Lamentablemente, este tejido reparativo es biomecánicamente inferior al cartílago hialino y puede favorecer la progresión a una lesión sintomática.<sup>3</sup>

Se han reportado lesiones condrales y osteocondrales (OC) entre un 61 a 66% de los pacientes sometidos a artroscopia de rodilla.<sup>4</sup> A su vez, una revisión sistemática mostró una prevalencia de defectos focales condrales en atletas de un 36%.<sup>5</sup> El cóndilo femoral medial y la patela son los sitios más frecuentes de lesiones condrales, encontrándose en más del 90% de las luxaciones patelares agudas,<sup>6</sup> sin embargo, la verdadera incidencia y prevalencia de estas lesiones son difíciles de determinar debido a que muchas de ellas son asintomáticas. Pese a que la historia natural de estas lesiones es poco predecible, varios estudios han demostrado que, sin tratamiento, existiría un deterioro progresivo de la rodilla afectada que podría terminar en cambios degenerativos significativos y sintomáticos.<sup>7</sup>

El origen del dolor en un tejido aneural no está del todo aclarado. Una teoría sería el estímulo de fibras nociceptivas periarteriales en el hueso subcondral. Adicionalmente, el ambiente inflamatorio intraarticular reduciría factores anabólicos y aumentaría factores catabólicos y nociceptivos favoreciendo la sinovitis, inflamación, distensión capsular y finalmente, el dolor.<sup>8</sup>

La etiología de las lesiones del cartílago articular es variada e incluye causas de origen idiopático, traumático, predisposición genética o del desarrollo y sobrecarga mecánica crónica o microtrauma repetitivo. De éstas, el trauma es una de las causas más frecuentes, encontrándose hasta en 61% de las artroscopias de rodilla.<sup>4</sup> Además, la mayoría de estas lesiones se presentan concomitantes a roturas meniscales o del ligamento cruzado anterior (LCA).<sup>9,10</sup> Por otro lado, el mal alineamiento mecánico de la extremidad y el *tracking* alterado de la patela pueden favorecer o agravar las lesiones del cartílago articular. Por lo tanto, antes de iniciar el tratamiento de una lesión condral, debemos tomar en consideración el estado de los meniscos y ligamentos, el eje mecánico de la extremidad y el alineamiento y estabilidad patelofemoral (PF).<sup>11</sup>

Finalmente, las lesiones del cartílago articular pueden progresar en base a ciertos factores como el tamaño, ubicación, forma y compartimento involucrado. Las lesiones del compartimento lateral progresan más rápido que las mediales debido a la geometría y carga mecánica del primero (cóndilo femoral convexo sobre platillo tibial convexo) en comparación al compartimento medial, el cual anatómicamente es más congruente (superficie convexa sobre cóncava).<sup>12</sup>

## Clasificación

En base a la evaluación macroscópica de la superficie articular, los 2 sistemas de clasificación más utilizados son el de Outerbridge, figura 1 y el de la Sociedad Internacional para la Reparación del Cartílago (ICRS, *International Cartilage Repair Society*), Figura 2.

**Figura 1**

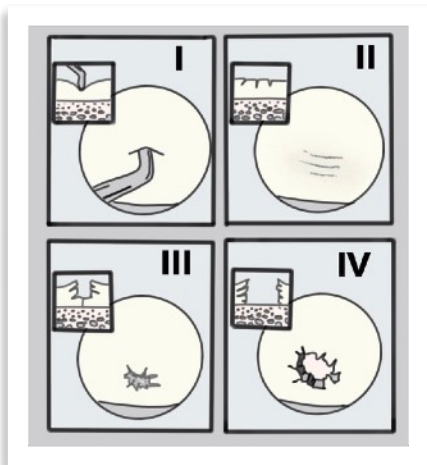


Figura 1. Clasificación de Outerbridge, artroscópica, de lesiones condrales. 1: resplandecimientos, 2: fibrilación, 3: Lesión parcial, 4: lesión hasta hueso subcondral.

**Figura 2**

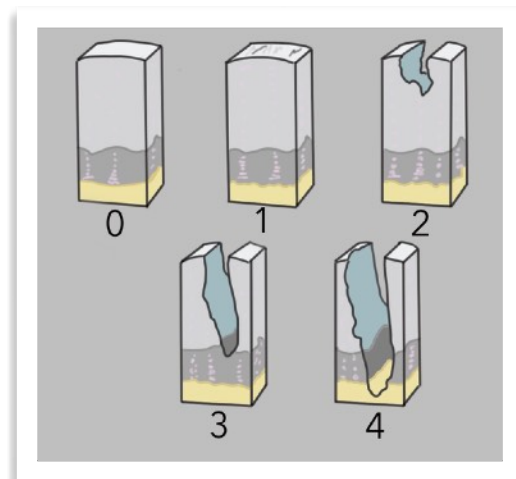


Figura 2. Clasificación de defectos condrales de la ICRS. 0: normal, 1: fibrilación superficial, 2: pérdida <50%, 3: pérdida >50%, 4: afectación hasta hueso subcondral.

## Clínica

Pacientes con lesiones condrales focales sintomáticas presentan dolor en relación a la zona del defecto. A su vez, el dolor estaría relacionado con la actividad, es decir, con la carga axial para lesiones femorotibiales y con las escaleras y flexión profunda prolongada para lesiones PF. Además, es frecuente la presencia de inflamación o derrame en forma intermitente. En el examen físico, es fundamental evaluar el alineamiento de la extremidad y PF, la marcha, el derrame, el rango de movimiento articular, la estabilidad ligamentosa (incluyendo la estabilidad patelar), la sintomatología de los meniscos, el trofismo de la musculatura, descartar el bloqueo articular y la patología concomitante.<sup>13</sup>

## Imagenología

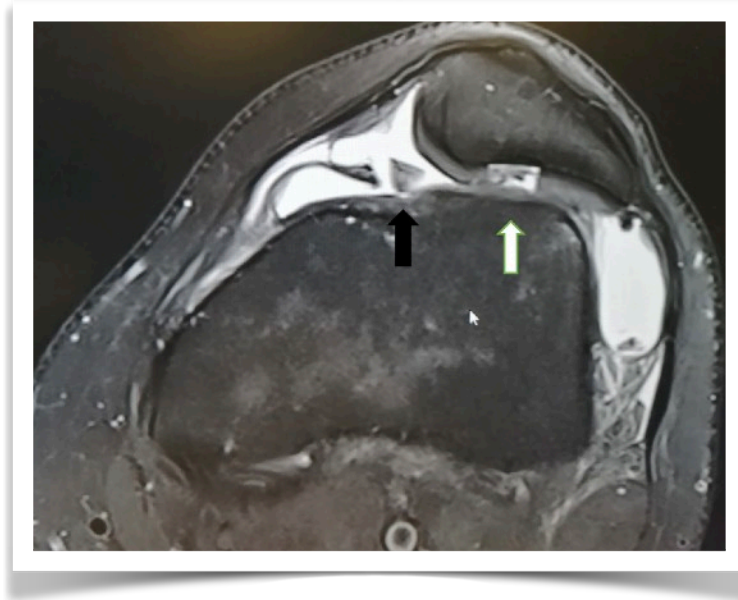
Se debe solicitar radiografía de rodilla en diferentes proyecciones: anteroposterior (AP) con carga, lateral, Rosemberg y axial de rótula (Merchant, 45° de flexión). Además, se debe agregar la telerradiografía de extremidades inferiores de pie para determinar el eje mecánico de las extremidades.

La resonancia magnética (RM) es útil para evaluar el cartílago articular (sensibilidad= 87% y especificidad= 94%), figura 3, detectar edema subcondral y descartar otras lesiones (meniscos, ligamentos y tendones). Además, permite determinar el tamaño de la lesión, sin embargo, puede subestimar el tamaño de éstas en más del 60% de los casos.<sup>14</sup>

Por otra parte, en el último tiempo, se han ido desarrollando secuencias avanzadas de RM, como por ejemplo el estudio mapa T2 del cartílago articular, el cual que permitiría evaluar cuantitativamente la estructura interna del cartílago favoreciendo el diagnóstico precoz de lesiones condrales.<sup>15</sup>

La tomografía computada permite evaluar el estado del hueso subcondral ante sospecha de lesión osteocondral, es de gran utilidad para el seguimiento de tratamientos quirúrgicos (ej. injertos osteocondrales), estudiar el alineamiento PF y finalmente con el uso de contraste, permitiría evaluar el estado del cartílago.

**Figura 3**



*Figura 3. RM de Rodilla. Imagen de lesión condral de espesor completo (flecha blanca) y cuerpo libre (flecha negra) en paciente con luxación de patela.*

## Tratamiento

El tratamiento de las lesiones condrales y OC de rodilla es complejo y depende de varios factores. Un principio fundamental en la evaluación de un paciente con una lesión condral focal de rodilla es enfocarse en “tratar al paciente” y no sólo la lesión, ya que es sabido que muchas de estas lesiones diagnosticadas por RM o artroscopia son frecuentes en pacientes asintomáticos.

Exceptuando pacientes con síntomas mecánicos (cuerpo libre condral u OC), la mayoría de estas lesiones son manejadas inicialmente en forma conservadora. Se debe indicar reposo, modificación de las actividades, es decir, disminución de la carga (deportes de impacto y baja de peso), antiinflamatorios, terapia física y según sea el caso, el uso de órtesis con el fin de reducir el estrés de contacto articular en el compartimento tibiofemoral más afectado (Ej.: plantillas u órtesis de rodilla).<sup>16,17,20</sup> Las infiltraciones (corticoides y viscosuplementación) pueden favorecer la mejoría sobretudo en el paciente sedentario o mayor de 55 años.<sup>18,19,20</sup>

Pacientes con lesiones grado III o IV en los cuales fracasó el tratamiento conservador o con lesiones traumáticas agudas con fragmento condral u OC significativo desplazado, son candidatos a un manejo quirúrgico de esta patología.<sup>16,20</sup>

Por otro lado, para lograr un resultado exitoso, es fundamental tratar la patología concomitante como las lesiones meniscales, lesiones ligamentosas y el mal alineamiento de la extremidad (varo o valgo) y/o PF.

Existirían contraindicaciones absolutas para el tratamiento de las lesiones del cartílago articular como son las lesiones asintomáticas, pacientes incapaces de seguir un protocolo de rehabilitación específico, cuando la patología concomitante no se resuelve previamente o durante la cirugía y en casos de artrosis. A su vez, existirían contraindicaciones relativas como la obesidad, tabaquismo crónico y las mesenquimopatías.

En la elección del tratamiento quirúrgico tenemos que considerar varios factores. Junto con la edad, nivel de actividad, cronicidad de los síntomas y expectativas del paciente, existirían factores propios de la lesión como el tamaño, ubicación, profundidad y el estado del hueso subcondral<sup>16,20</sup>. Figura 4.

Existirían 3 categorías generales de tratamiento quirúrgico para este tipo de lesiones: paliativo, reparativo y restaurativo. Tabla 1.

### Técnicas Paliativas

La condroplastía consiste en la eliminación de las lesiones condrales degenerativas e inestables para obtener una superficie lisa sin compromiso del hueso subcondral, el desbridamiento y lavado artroscópico son técnicas básicas indicadas principalmente en pacientes mayores de baja demanda y con lesiones pequeñas ( $\leq 2 - 3 \text{ cm}^2$ ). Aunque el alivio sintomático con estas técnicas es impredecible, pueden reducir el dolor en más del 50% de los pacientes, sin embargo, este beneficio generalmente disminuye después del año.<sup>21</sup>

### Técnicas Reparativas

Estas técnicas de estimulación de la MO buscan en forma directa estimular las células madre mesenquimales del hueso subcondral para iniciar la respuesta reparativa. Estas técnicas han sido descritas desde 1957 cuando Pridie introdujo el uso de agujas de *Kirschner* (K) para perforar el hueso subcondral.

Posteriormente, Johnson en 1986 describió la artroplastía por abrasión de la lesión, en la cual con el uso de una fresa se remueven 1 a 3 mm de la capa superficial del hueso subcondral para crear un lecho sangrante que favorezca la reparación por medio de un coágulo de fibrina. Luego Steadman en 1997, describió la técnica de la microfractura utilizando punzones para evitar la necrosis por calor de las perforaciones con aguja de K. Finalmente, en el último tiempo, se han agregado técnicas de estimulación de la MO aumentadas con matriz de soporte o *scaffold*.

Figura 4

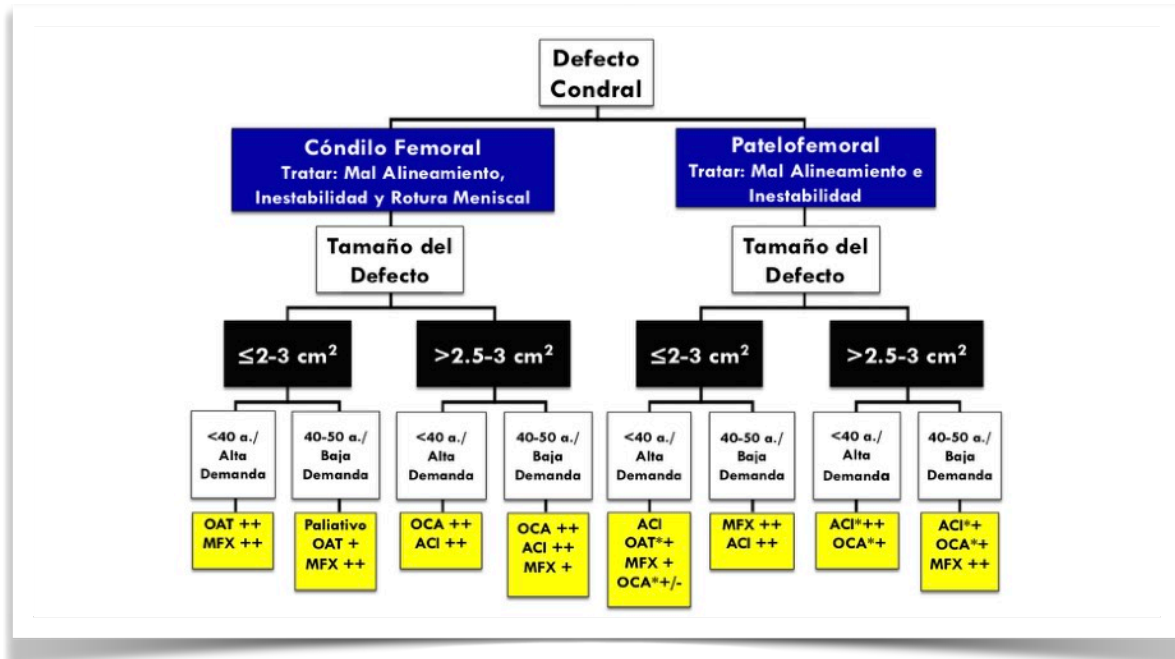


Figura 4. Algoritmo de tratamiento. a: años; OAT, autoinjertos osteocondrales; MFX, microfractura; OCA, aloinjertos osteocondrales; ACI, implante autólogo de condrocitos; \*, considerar anteromedialización de la tuberosidad tibial anterior; ++, basado en recomendaciones nivel I/II; +, basado en recomendaciones nivel III/IV; +/-, considerar esta opción dependiendo de las características propias del paciente. Adaptado de Camp CL et al, Sports Health, 2014.

### Microfractura

Esta técnica que puede ser artroscópica (lo más frecuente) o abierta, consiste en crear perforaciones con punzones de diferentes angulaciones en el hueso subcondral para obtener células madre mesenquimales dentro de la lesión. Es importante crear una lesión bien contenida, con bordes verticales estables, remover la capa de cartílago calcificada, realizar perforaciones perpendiculares a la superficie de 2 a 4 mm de profundidad y a intervalos de 3 a 4 mm. El objetivo es la formación de un coágulo con potencial de crear un tejido reparativo de fibrocartílago (principalmente colágeno tipo I y mínimas cantidades de colágeno tipo II). La limitada penetración del punzón de microfractura, ha llevado al uso de pequeñas brocas o agujas que permitan una penetración con un menor diámetro (mejor preservación del hueso subcondral), y a profundidades mayores (ej.: 6 y 9 mm de profundidad con diámetros de 1 a 1.5 mm).<sup>22</sup>

<b>Tabla 1</b>	
Paliativo	Condroplastía Desbridamiento Lavado artroscópico
Reparativo	Perforaciones del hueso subcondral Artroplastía por ablación Micro fracturas Estimulación de médula ósea + matriz de soporte
Restaurativo	Autoinjerto osteocondral Aloinjerto osteocondral Implante de consorcios autólogos Nuevas terapias biológicas

*Tabla 1. Categorías de tratamiento quirúrgico de lesiones condrales focales. Elaboración propia.*

Estudios preclínicos han demostrado que perforando con agujas de K de 1 mm, a baja revolución y a una profundidad mínima de 8 mm, disminuiría el sobrecalentamiento óseo y se favorecería la liberación de más células madre pluripotenciales activas.<sup>23</sup> Recientemente, buscando mejorar las limitaciones mecánicas de la microfractura con punzón, como lo son el acceso superficial a la MO, profundidad inconsistente, perforación de gran diámetro y compactación ósea intracanal,<sup>24</sup> se ha introducido la técnica de nanofractura (*Arthrosurface, Franklin, MA, USA*), la cual permite realizar microfracturas utilizando una aguja de 1 mm y a una profundidad de 9 mm. Zedde et al,<sup>25</sup> compararon la remodelación del hueso subcondral a 6 meses del uso de nanofractura versus microfractura en un modelo animal, encontrando una mejor restauración de la arquitectura ósea subcondral normal en el grupo de la nanofractura.<sup>25</sup>

Las principales ventajas de la microfractura son: lo simple del procedimiento, que se realiza en un tiempo y su bajo costo, sin embargo, está limitada por su capacidad de proporcionar un tejido de reparación hialino adecuado, la falta de relleno de los defectos, el deterioro del fibrocartílago con el tiempo y el eventual daño significativo al hueso subcondral. La contraindicación específica de esta técnica sería al existir deficiencia del hueso subcondral.

Pese a que varios estudios demuestran una mejoría funcional a corto plazo con este procedimiento, existe poca información de resultados a largo plazo. Los factores que afectan positivamente el resultado de la microfractura son: edad menor a 40 años, síntomas de menos de 12 meses, <4 cm<sup>2</sup>, índice de masa corporal menor de 30 kg/m<sup>2</sup> y el volumen de tejido reparativo (relleno de defecto) superior al 66%. Estudios controlados randomizados ha demostrado tasas de revisión temprana 2,5% a los 2 años y 23% al 31% entre 2 a 5 años después de la cirugía. Gobbi et al,<sup>26</sup> en un estudio de microfracturas a largo plazo en atletas, obtuvieron mejores resultados clínicos en pacientes <30 años con lesiones < 4cm<sup>2</sup> hasta los 24 meses, sin embargo, observaron deterioro funcional a los 5 años de seguimiento con una mayor incidencia de artrosis. Estudios con seguimientos de más de 2 años muestran resultados clínicos contradictorios, lo cual cuestionaría la durabilidad de la microfractura en el largo plazo.<sup>27,28</sup>

Finalmente, se puede realizar aumentación de esta técnica utilizando algún tipo *scaffold*: malla de ácido hialurónico (*Hyalofast*®), implante de ácido poliglicólico (*PGA/hyaluronan*), biopolímero quitosán (*BST-CarGel*®) e implante de termogel (*JointRep*®) entre otros. Teóricamente, el *scaffold* favorecería la mantención del coágulo de fibrina dentro del defecto y la migración y adhesión celular, permitiendo una mejor integración del tejido de reparación con el cartílago adyacente y sirviendo como método de administración de células cultivadas o FC.<sup>29</sup> Aunque los biomateriales actuales son muy variados y siguen en investigación, la evidencia histológica y radiológica respalda los mejores resultados obtenidos en procedimientos combinados de estimulación de la MO con *scaffolds*, sin embargo, faltan estudios que avalen su eficacia clínica en el largo plazo.<sup>27</sup>

## Técnicas Restaurativas

### Autoinjertos OC

Esta técnica de trasplantes OC autólogos (OAT, *Osteochondral Autograft Transfer*) popularizada por Hangody en 1992, involucra la transferencia de cilindros OC, uno o múltiples (mosaicoplastia), a una lesión condral grado III o IV. Las lesiones deben ser de tamaño pequeño (<2 cm<sup>2</sup>) a medio (<4 cm<sup>2</sup>) debido a que la disponibilidad de tejido donante es limitada.<sup>30</sup> Los cilindros OC deben ser cosechados de áreas de mínima carga como son la periferia de la tróclea y la región lateral del surco intercondíleo. El procedimiento se puede realizar vía artroscópica, mini-artrotomía (lesiones más grandes y posteriores) o por artrotomía (lesiones patelares). Una vez identificado el defecto condral y en base a su área, se extrae un cilindro OC de la zona dadora lo más perpendicular posible a la superficie articular. Posteriormente, se extrae un cilindro OC de la zona receptora para recibir el injerto donante (generalmente 2 mm más corto, OATS Arthrex, Naples, FL). Finalmente, se introduce el cilindro OC donante perpendicularmente a la superficie articular en el defecto. Se recomienda dejar el injerto a ras con el cartílago articular circundante. Las principales ventajas son que se realiza en un tiempo, se trasplanta cartílago hialino autógeno, puede realizarse ante anomalías o pérdida del hueso subcondral, es de moderado costo y presenta un período de rehabilitación no prolongado.

Las mayores desventajas son la morbilidad de la zona dadora y la limitada disponibilidad de injertos. Debido a esto último, el OAT es ideal para lesiones condrales y OC <2 cm<sup>2</sup>. Finalmente, los espacios residuales entre los cilindros pueden afectar la calidad de la restauración y existe riesgo de colapso del cartílago o el hueso en el tiempo.

En general, los estudios clínicos han mostrado resultados buenos a excelentes en el seguimiento a corto y largo plazo con un mayor retorno deportivo en comparación a la microfractura. Hangody et al,<sup>30</sup> en un estudio multicéntrico con 9.6 años promedio de seguimiento, mostraron resultados buenos a excelentes con OAT en el 91% de las lesiones femorales, 86% de las tibiales y 74% de las patelofemorales. El dolor PF de la zona dadora se presentó en el 5% de los casos.<sup>30</sup> Pese a que algunos estudios han mostrado buenos a excelentes resultados funcionales con el uso de OAT en la articulación PF,<sup>31</sup> el uso de OAT para lesiones condrales de esta articulación sigue siendo controversial, debido principalmente al *mismatch* o desajuste entre la superficie cóncava versus la convexa de la articulación PF, y por otro lado, debido a que el cartílago de la zona dadora tiene un menor grosor (2-3 mm) en comparación al patelar (5-10 mm).<sup>32</sup> En un estudio controlado randomizado nivel I de 60 pacientes que comparó microfractura con OAT en atletas, mostró a los 12, 24 y 36 meses mejores resultados funcionales con OAT.

El 93% de los pacientes tratados con OAT retornaron al deporte a un nivel prelesión en comparación al 52% de los tratados con microfracturas.<sup>33</sup> A su vez, otro estudio controlado randomizado nivel I reciente que comparó microfractura con OAT, mostró un resultado funcional superior con OAT en comparación a la microfractura en pacientes entre 18 a 50 años, con defectos condrales de 2 - 5 cm<sup>2</sup> en el corto, mediano y largo plazo (mínimo 15 años de seguimiento).<sup>34</sup>

La tasa de fracaso es más elevada en pacientes mayores de 40 años, mujeres y en quienes el tamaño del defecto es mayor de 3 cm<sup>2</sup>.

### **Aloinjertos OC**

En el trasplante de aloinjerto OC fresco (OCA, *Osteochondral Allograft*) se transfiere de un donante cadáver joven, un injerto del mismo tamaño que el defecto condral u OC del receptor. Este procedimiento estaría reservado para defectos condrales >2 - 4 cm<sup>2</sup> o como salvataje de tratamientos quirúrgicos del cartílago articular fallidos. El tiempo recomendado desde la cosecha del injerto al trasplante no debiese superar los 28 días para asegurar una viabilidad de condrocitos de al menos un 70%.<sup>35</sup> La técnica se realiza por artrotomía y es similar al OAT, con la diferencia que el tamaño del cilindro OC obtenido del donante es mayor. Las principales ventajas de esta técnica son la ausencia de morbilidad en el sitio donante, la capacidad de lograr una congruencia precisa de la superficie articular, se realiza en un solo tiempo y tiene la capacidad de tratar defectos más grandes en toda la rodilla.<sup>36</sup> Dentro de las desventajas se incluyen la disponibilidad limitada de injertos (sobre todo en nuestro medio), el costo, el riesgo de rechazo inmunológico y el potencial de transmisión de enfermedad.<sup>36</sup>

Se han reportado resultados buenos a excelentes con el trasplante de OCA. Levy et al,<sup>37</sup> publicaron los resultados en una cohorte de 122 pacientes mostrando 82% de supervivencia de los injertos a 10 años, 74% a los 15 años y 66% a los 20 años. La tasa de fracaso fue del 24% a una media de 7,2 años, y se encontró que estaba asociada con pacientes mayores de 30 años y aquellos con dos o más cirugías previas en el momento del procedimiento. Chahla et al,<sup>38</sup> en una revisión sistemática con un seguimiento promedio de 58 meses, reportaron mejores resultados en pacientes jóvenes, con lesiones unipolares y con síntomas de corta duración.<sup>38</sup>

### **Implante Autólogo de Condrocitos**

Esta técnica restaurativa (IAC en español o ACI, *Autologous Chondrocyte Implantation*) está indicada para tratar lesiones de cartílago de espesor completo de 2 - 4 cm<sup>2</sup> o más grandes y como salvataje de otra técnica de cartílago fallida. Esta técnica realizada en 2 etapas, fue publicada por primera vez por Peterson en 1994 como una serie de casos. Luego de realizar una biopsia artroscópica de cartílago de una zona de mínima carga (periferia de la tróclea y la región lateral del surco intercondíleo), se realiza una expansión *in vitro* de condrocitos por 4 a 6 semanas para posteriormente, reimplantar éstos por artrotomía o artroscopia en combinación a una membrana de parche de periostio autólogo (1ª generación), membrana de colágeno tipo I/III sintética (2ª generación) o utilizando un *scaffold* en 3 dimensiones (3ª generación, M-ACI, *autologous cultured chondrocytes on a porcine collagen membrane or Matrix-induced ACI*).

El uso de técnicas de 2ª y 3ª generación acorta el tiempo quirúrgico y producen menos complicaciones como la hipertrofia del parche que contiene los condrocitos (incidencia de 15-36%).<sup>27</sup>



La principal ventaja es proporcionar más cartílago hialino que fibrocartílago, sin embargo, tiene ciertas limitaciones, como la dificultad técnica, el costo de una técnica en 2 tiempos, la desdiferenciación de los condrocitos *in vitro* y la hipertrofia del injerto.<sup>27,36</sup>

Un estudio clínico prospectivo encontró alivio del dolor y mejoría funcional en el 76% de los pacientes después de ACI.<sup>39</sup> Adicionalmente, Minas et al,<sup>40</sup> encontraron una sobrevida de ACI a 10 años de un 71% con mejoría funcional en el 75% de los pacientes. En general, la tasa de revisión es de 17%, siendo más frecuente con el uso del parche de periostio.<sup>36</sup> Un estudio controlado randomizado nivel I reciente, comparó ACI en una matriz de 3ª generación (M-ACI) con la microfractura. En lesiones mayores de 3 cm<sup>2</sup>, a 5 años de seguimiento, M-ACI mostró mejores resultados funcionales que la microfractura.<sup>41</sup>

### Terapias Biológicas

Debido a las limitaciones de varias de las técnicas actuales, ha crecido el interés por desarrollar nuevas técnicas biológicas utilizando distintos tipos de aloinjertos, *scaffolds*, FC y células madre entre otras.

El uso de biomateriales como los *scaffolds* sintéticos libres de células tienen como objetivo restaurar lesiones condrales y OC, permitiendo que células progenitoras se incorporen al defecto, aumenten la producción de matriz cartilaginosa y favorezcan la diferenciación de estas células en condrocitos.<sup>27</sup> La mayoría de estos *scaffolds* (ej.: Trufit OBI plug (Smith & Nephew Endoscopy, EE.UU.), MaioRegen (FinCeramica Faenza, Italia), etc.) son degradables y bifásicos, esto último, con el fin de restaurar tanto el cartílago como el hueso subcondral. Pese a que los estudios preclínicos parecen alentadores, faltan estudios clínicos que respalden su uso. Una revisión sistemática reciente del uso de Trufit en lesiones OC, no mostró superioridad con respecto al manejo conservador u otra técnica reparativa o restaurativa del cartílago.<sup>42</sup>

Hasta hace unos años, el uso de aloinjertos se ha limitado a injertos OC por considerarse su incorporación al huésped sólo a nivel óseo. El concepto de que el cartílago podría trasplantarse sin su componente óseo subyacente (OC) es bastante innovador. Siguiendo este principio, el aloinjerto de cartílago juvenil particulado (DeNovo NT (Zimmer, Warsaw, IN) utiliza cartílago articular juvenil humano de donantes menores de 13 años picado en trozos de 1 a 2 mm.

Este procedimiento fomentaría la salida de los condrocitos de la matriz extracelular, su multiplicación y migración a tejidos circundantes formando una nueva matriz de tejido cartilaginosa tipo hialino.<sup>36,43</sup> Pese a la escasez de estudios clínicos, 2 estudios recientes mostraron mejoría en las escalas IKDC y KOOS a 2 años de seguimiento, y relleno del defecto en la RM a más de 18 meses del postoperatorio.<sup>36,43</sup>

Finalmente, una alternativa a M-ACI que ha mostrado resultados comparables en lesiones condrales patelofemorales a mediano plazo, es una técnica que se realiza en un sólo tiempo, HA-BMAC, utilizando concentrado de aspirado de médula ósea (BMAC, *bone marrow aspirate concentrate*) combinado con un *scaffold* derivado del ácido hialurónico (*Hyalofast scaffold (HA)*, Anika Therapeutics Srl).<sup>44</sup> BMAC contiene células madres mesenquimales, plaquetas, citoquinas y FC entre otros elementos, y se cosecha de la cresta ilíaca al momento de la cirugía. El defecto de cartílago de espesor completo se prepara dejando paredes verticales estables, removiendo la capa calcificada y dejando el hueso subcondral intacto. Antes de implantar BMAC, éste se activa con una enzima para crear un coágulo pegajoso.

Finalmente, este coágulo se coloca en el defecto y se cubre y sella con el *scaffold* de ácido hialurónico (HA) del mismo tamaño de la lesión. Gobbi et al,<sup>44</sup> en una serie de casos reciente, utilizando HA-BMAC con >6 años de seguimiento, ha mostrado buenos a excelentes resultados funcionales.

### Conclusión

El enfrentamiento de un paciente con una lesión condral focal de rodilla debe ser a tratar al paciente y no sólo la lesión, ya que existe un porcentaje no menor de lesiones asintomáticas. Si bien la primera línea de tratamiento sigue siendo el manejo conservador, los tratamientos quirúrgicos reparativos y restaurativos del cartílago pueden beneficiar considerablemente a pacientes con indicaciones claras y precisas que cumplan con los protocolos estrictos de rehabilitación. En la elección del tratamiento, además de la edad, factores asociados (alineamiento, meniscos y ligamentos), actividad y expectativas del paciente, debemos considerar el origen, ubicación y tamaño de la lesión. En general, para lesiones <2 - 4 cm<sup>2</sup>, considerar OAT o microfracturas y para lesiones >2 - 4 cm<sup>2</sup>, considerar OCA o ACI. Por otro lado, las lesiones con compromiso del hueso subcondral, son manejadas de mejor forma con técnicas que incorporen la unidad OC completa (OAT u OCA). Finalmente, en la actualidad existe un creciente interés por el desarrollo de nuevas terapias biológicas, que buscan ser una alternativa a los limitados tratamientos actuales con los que contamos para el manejo de estas lesiones.

## Referencias

- 1.- Newman AP: Articular cartilage repair. *Am J Sports Med* 1998;26(2):309-324.
- 2.- O'Driscoll SW: The healing and regeneration of articular cartilage. *J Bone Joint Surg Am* 1998;80(12):1795-1812.
- 3.- Health CA, Magari SR: Mini-review: Mechanical factors affecting cartilage regeneration in vitro. *Biotechnol Bioeng* 1996;50(4):430-437.
- 4.- Hjelle K, Solheim E, Strand T, Muri R, Brittberg M: Articular cartilage defects in 1,000 knee arthroscopies. *Arthroscopy* 2002;18(7):730-734.
- 5.- Flanigan DC, Harris JD, Trinh TQ, Siston RA, Brophy RH: Prevalence of chondral defects in athletes' knees: A systematic review. *Med Sci Sports Exerc* 2010;42(10):1795-1801.
- 6.- Nomura E, Inoue M, Kurimura M: Chondral and osteochondral injuries associated with acute patellar dislocation. *Arthroscopy* 2003;19(7):717-721.
- 7.- Loken S, Heir S, Holme I, et al. 6-year follow-up of 84 patients with cartilage defects in the knee. Knee scores improved but recovery was incomplete. *Acta Orthop* 2010;81(5):611-618.
- 8.- Mach DB, Rogers SD, Sabino MC, et al. Origins of skeletal pain: sensory and sympathetic innervation of the mouse femur. *Neuroscience* 2002;113(1):155-166.
- 9.- Brophy RH, Zeltser D, Wright RW, Flanigan D: Anterior cruciate ligament reconstruction and concomitant articular cartilage injury: Incidence and treatment. *Arthroscopy* 2010;26(1):112-120.
- 10.- Lewandrowski KU, Müller J, Schollmeier G. Concomitant meniscal and articular cartilage lesions in the femorotibial joint. *Am J Sports Med* 1997;25(4):486-494.
- 11.- Benthien JP, Behrens P. Reviewing subchondral cartilage surgery: considerations for standardized and outcome predictable cartilage remodeling: a technical note. *Int Orthop* 2013;37(11):2139-2145.
- 12.- Alford J, Lewis P, Kang R, Cole B. Rapid progression of chondral disease in the lateral compartment of the knee following meniscectomy. *Arthroscopy* 2005;21(12):1505-1509.
- 13.- Moyad TF. Cartilage injuries in the adult knee: Evaluation and management. *Cartilage* 2011;2(3):226-236.
- 14.- Gomoll AH, Yoshioka H, Watanabe A, Dunn JC, Minas T: Preoperative measurement of cartilage defects by MRI underestimates lesion size. *Cartilage* 2011;2(4):389-393.
- 15.- van Eck CF, Kingston RS, Crues JV, Kharrazi FD. Magnetic resonance imaging for patellofemoral chondromalacia: Is there a role for T2 mapping?. *Orthop J Sports Med* 2017;5(11):2325967117740554.
- 16.- Chillelli BJ, Cole BJ, Farr J, Lattermann C, Gomoll AH. The four most common types of knee cartilage damage encountered in practice: How and why orthopaedic surgeons manage them. *Inst Course Lect* 2017;15;66:507-530.
- 17.- Segal NA. Bracing and orthoses: a review of efficacy and mechanical effects for tibiofemoral osteoarthritis. *PM R* 2012;4(5):89-96.
- 18.- Wernecke C, Braun HJ, Dragoo JL. The effect of intra-articular corticosteroids on articular cartilage: a systematic review. *Orthop J Sports Med* 2015;3:2325967115581163.
- 19.- Clegg TE, Caborn D, Mauffrey C. Viscosupplementation with hyaluronic acid in the treatment for cartilage lesions: a review of current evidence and future directions. *Eur J Orthop Surg Traumatol* 2013;23(2):119-124.
- 20.- Sherman SL, Thomas DM, Farr J. Chondral and osteochondral lesions in the patellofemoral joint: when and how to manage. *Ann Joint* 2018;3:53.
- 21.- Hubbard MJ. Articular debridement versus washout for degeneration of the medial femoral condyle. A five-year study. *J Bone Joint Surg Br* 1996;78(2):217-219.
- 22.- Bert JM. Abandoning microfracture of the knee: has the time come?. *Arthroscopy* 2015;31(3):501-505.
- 23.- Chen H, Sun J, Hoemann CD, et al. Drilling and microfracture lead to different bone structure and necrosis during bone-marrow stimulation for cartilage repair. *J Orthop Res* 2009;27(11):1432-1438.
- 24.- Benthien JP, Behrens P. Reviewing subchondral cartilage surgery: considerations for standardized and outcome predictable cartilage remodeling: a technical note. *Int Orthop* 2013;37(11):2139-2145.

- 25.- Zedde P, Cudoni S, Giachetti G, et al. Subchondral bone remodeling comparing nanofracture with microfracture. An ovine in vivo study. *Joints* 2016;4(2):87-93.
- 26.- Gobbi A, Karnatzikos G, Kumar A. Long-term results after microfracture treatment for full thickness knee chondral lesions in athletes. *Knee Surg Sports Traumatol Arthrosc* 2014;22:1986-96.
- 27.- Krych AJ, Gobbi A, Lattermann C, Nakamura N. Articular cartilage solutions for the knee: present challenges and future direction. *JISAKOS* 2016;1:93-104.
- 28.- Negrin L, Kutscha-Lissberg F, Gartlehner G, Vecsei V. Clinical outcome after microfracture of the knee: a meta-analysis of before/after-data of controlled studies. *Int Orthop* 2012;36(1):46-50.
- 29.- Strauss EJ, Barker JU, Kercher JS, Cole BJ, Mithoefer K. Augmentation strategies following the microfracture technique for repair of focal chondral defects. *Cartilage* 2010;1(2):145-152.
- 30.- Hangody L, Dobos J, Balo E, et al. Clinical experiences with autologous osteochondral mosaicplasty in an athletic population: a 17-year prospective multicenter study. *Am J Sports Med* 2010;38(6):1125-1133.
- 31.- Degen RM, Coleman NW, Tetreault D, et al. Outcomes of patellofemoral osteochondral lesions treated with structural grafts in patients older than 40 years. *Cartilage* 2017;8(3):255-262.
- 32.- Gomoll AH, Minas T, Farr J, Cole BJ. Treatment of chondral defects in the patellofemoral joint. *J Knee Surg* 2006;19(4):285-295.
- 33.- Gudas R, Kalesinskas RJ, Kimtys V, et al. A prospective randomized clinical study of mosaic osteochondral autologous transplantation versus microfracture for the treatment of osteochondral defects in the knee joint of athletes. *Arthroscopy* 2005;21(9):1066-1075.
- 34.- Solheim E, Hegna J, Strand T, Harlem T, Inderhaug E. Randomized study of long-term (15-17 years) outcome after microfracture versus mosaicplasty in knee articular cartilage defects. *Am J Sports Med* 2018;26(4):826-831.
- 35.- LaPrade RF, Botker J, Herzog M, et al. Refrigerated osteoarticular allografts to treat articular cartilage defects of the femoral condyles: A prospective outcomes study. *J Bone Joint Surg Am* 2009;91(4):805-811.
- 36.- Welton KL, Logterman S, Bartley JH, Vidal AF, McCarty EC. Knee cartilage repair and restoration: common problems and solutions. *Clin Sports Med* 2018;37(2):307-330.
- 37.- Levy LD, Gortz S, Pulido P, et al. Do fresh osteochondral allografts successfully treat femoral condyle lesions?. *Clin Orthop Relat Res* 2013;471:231-237.
- 38.- Chahal J, Gross A, Gross C, et al. Outcomes of osteochondral allograft transplantation in the knee. *Arthroscopy* 2013;29(3):575-88.
- 39.- Zaslav K, Cole B, Brewster R, et al. A prospective study of autologous chondrocyte implantation in patients with failed prior treatment for articular cartilage defect of the knee: results of the study of the treatment of articular repair (STAR) clinical trial. *Am J Sports Med* 2009;37:42-55.
- 40.- Minas T, Von Keudell A, Bryant T, et al. A minimum 10-year outcome study of autologous chondrocyte implantation. *Clin Orthop Relat Res* 2014;472:41-51.
- 41.- Brittberg M, Recker D, Ilgenfritz J, Saris DBF. Matrix-applied characterized autologous cultured chondrocytes versus microfracture: five-year follow-up of a prospective randomized trial. *Am J Sports Med* 2018;46(6):1343-1351.
- 42.- Verhaegen J, Clockaerts S, Van Osch GJVM, Somville J, Verdonk P, Mertens P. Trufit plug for repair of osteochondral defects—Where is the evidence? systematic review of literature. *Cartilage* 2015;6(1):12-19.
- 43.- Riboh JC, Cole BJ, Farr J. Particulated articular cartilage for symptomatic chondral defects of the knee. *Curr Rev Musculoskelet Med* 2015;8:429-35.
- 44.- Gobbi A, Whyte GP. Long-term clinical outcomes of one-stage cartilage repair in the knee with hyaluronic acid based scaffold embedded with mesenchymal stem cells sourced from bone marrow aspirate concentrate. *Am J Sports Med* 2019;47(7):1621-1628.





# Lesiones meniscales

Dr. Jaime Hinzpeter Cohen  
ORCID: 0000-0002-1845-3695

Dr. Nicolas Melgarejo Alcántara  
ORCID: 0000-0001-8101-3513

## Introducción

Las lesiones meniscales, tanto en el contexto de la práctica deportiva o como patología degenerativa son lesiones frecuentes. Su asociación con lesiones ligamentosas puede provocar importante impotencia funcional, como lesiones aisladas existe una gran variedad de sintomatología, desde algunas lesiones degenerativas de curso asintomático hasta lesiones de especial relevancia como las de raíces que pueden determinar una evolución desfavorable a largo plazo. Las lesiones sintomáticas a menudo requieren intervención quirúrgica.

Son lesiones más frecuentes en hombres, 3:1 a 4:1 según la serie de Greis<sup>1</sup>, principalmente en dos rangos etáreos de presentación: menores de 30 años, en contexto de trauma deportivo y mayores de 40 como lesiones degenerativas. Además, aproximadamente un tercio de todas las roturas se asocian con una lesión del ligamento cruzado anterior (LCA), más comúnmente en pacientes jóvenes, como resultado de una lesión traumática deportiva<sup>1-8</sup>.

El objetivo principal del tratamiento es el alivio sintomático y retrasar el daño articular asociado a algunas lesiones meniscales.

La cirugía artroscópica constituye la cirugía traumatológica más frecuentemente realizada, estimándose en USA frecuencias entre un 10-20% de todas las cirugías.<sup>1</sup> La artroscopía permite la realización de menisectomía parcial, reparación meniscal o transplante meniscal.

## Anatomía

Existen dos meniscos por cada rodilla, uno medial y otro lateral. Corresponden a tejidos en forma de medialuna en el plano axial y de forma triangular en coronal. Están compuestos por fibrocartilago. Un 70% de su peso es agua. El colágeno tipo 1 es su principal componente (90%), y representa al 60 a 70 % del peso seco, en menor cantidad presenta colágeno tipo II, III, V y VI, el resto es elastina y otras proteínas.

Las fibras que lo componen se disponen de manera aleatoria en la superficie, en las capas intermedias hay fibras dispuestas circunferencialmente, lo que permite absorber cargas compresivas. Además hay fibras que se disponen radialmente, de manera paralela a la superficie de la meseta tibial, lo que aumenta la rigidez estructural<sup>3</sup>.

Los meniscos se dividen en 3 zonas: el cuerno anterior, el cuerpo y el cuerno posterior, ambos cuernos están anclados a los platillos tibiales por inserciones directas al hueso en sus zonas anterior y posterior, las que son llamadas raíces meniscales. La base triangular de los meniscos está dirigida hacia la periferia de la rodilla y está adherida a la cápsula articular y mediante los ligamentos coronarios al margen óseo. La cara que mira hacia la tibia tiene una configuración recta, a diferencia de la que mira hacia el fémur que es cóncava.

**Menisco Medial:** tiene una forma de C, con su porción posterior más larga que la anterior. Su cuerno posterior es el que abarca una mayor área. En total cubre un 50% del platillo. Se une a la cápsula, al borde tibial por los ligamentos coronarios y al LCM profundo. Tiene una excursión durante la flexoextensión de rodilla de 2 a 5 mm.

**Menisco Lateral:** su forma es más bien semicircular, casi como una O. Cubre una superficie articular tibial mayor y sus anclajes óseos están más cercanos entre sí que los del menisco medial. La inserción anterior se encuentra adyacente a la inserción tibial del ligamento cruzado anterior (LCA). Su cuerno posterior se ancla justo posterior a la eminencia intercondílea y anterior a la inserción del cuerno posterior del menisco medial. En un 70% de las personas se puede encontrar al menos uno de los dos ligamentos meniscomemorales: Humphry: anterior al LCP y Wrisberg: posterior al LCP. En el cuerno posterior existe el llamado hiato poplíteo, que es un ojal entre menisco lateral y cápsula que permite el paso del tendón poplíteo. Esta configuración es menos estable por lo que permite una movilidad de 9 a 11 mm.

**Irrigación:** es evolutiva desde el periodo embrionario hasta la edad adulta. Inicialmente esta completamente vascularizado, luego se pierde la vascularización de la zona más interna, quedando irrigada sólo la zona periférica, el 10-30% del menisco medial y 15-25% del lateral. La irrigación proviene de plexos capilares perimeniscales provenientes de las arterias geniculares medial y lateral. La nutrición de las zonas avasculares es por difusión de nutrientes desde el líquido articular, lo que se favorece por el bombeo mecánico provocado por la compresión axial. Esta disposición de la irrigación determina 3 zonas meniscales desde la cápsula al borde libre, de mayor a menor irrigación: roja-roja, roja-blanca y blanca-blanca<sup>4</sup>.

**Inervación:** es escasa en el borde libre de los meniscos, fibras mielínicas y amielínicas se ven sólo en la periferia de éstos y tejidos circundantes, encontrándose además mecano-receptores en los cuernos anteriores y posteriores, los cuales tendrían funciones de propiocepción en rangos extremos de movimiento.<sup>4</sup>

## Funciones del menisco

- Aumento del área de contacto y congruencia articular.
- Absorción de impacto.
- Aumento estabilidad pasiva.
- Transferencia de cargas.
- Propiocepción.
- Nutrición.

Los meniscos tienen un papel importante en la carga y la absorción de impactos<sup>5</sup>, en extensión el menisco medial transmite el 50% de la carga y el lateral 70%, en flexión el medial 85% y el lateral 90% , post menisectomía por medial pasa el 100% de carga y por lateral puede aumentar de 200 a 350%.<sup>6</sup>



Remover totalmente los meniscos resulta en una reducción del 50-70% y 40-50% de superficie de área de contacto con los cóndilos femorales para los meniscos medial y lateral respectivamente. Además la meniscectomía total aumenta el estrés de contacto local máximo en un 235%.

En cuanto a la estabilidad desempeñan un papel clave, especialmente en la rodilla deficiente en LCA. El menisco medial actúa como un estabilizador secundario a la traslación tibial anterior y soporta el aumento de cargas en la rodilla deficiente de LCA. Por lo tanto, una meniscectomía medial en una rodilla deficiente en LCA puede resultar en un aumento de la traslación tibial anterior hasta un 58% a 90° de flexión<sup>1</sup>.

En relación con la propiocepción, los cuernos anteriores y posteriores del menisco están inervados con mecanorreceptores que desempeñan un papel en la retroalimentación propioceptiva, especialmente durante los rangos extremos del movimiento.<sup>1</sup>

Los meniscos desempeñan una función en la nutrición de ellos mismos y lo que es más importante, en la nutrición del cartílago articular, la que se basa en la difusión de nutrientes y desechos entre el tejido y el líquido sinovial circundante. Esta difusión se realiza por gradiente de concentración, lo que pone rápidamente en equilibrio el líquido con el tejido, sin embargo, el movimiento articular hace que los meniscos aumenten la movilidad del líquido sinovial al ejercer como una especie de abanicos, aumentando el desplazamiento del líquido articular y su recambio en la membrana sinovial.

## Clínica

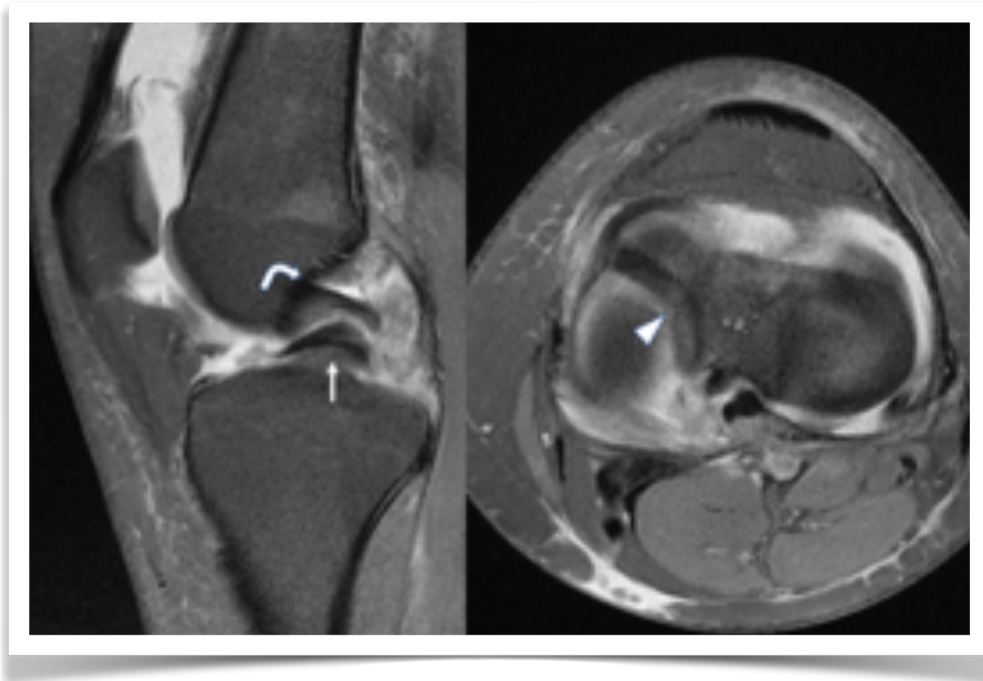
La evaluación clínica parte necesariamente con una exhaustiva anamnesis, que entrega información de característica y ubicación del dolor y el mecanismo de lesión involucrado.

El dolor meniscal se ubica en la línea articular fémorotibial, tiene características mecánicas, es decir, se produce por movimientos y no está presente en reposo. Típicamente los giros con carga axial producen en dolor tipo puntada en el menisco lesionado, ya sea medial o lateral. En los casos de lesiones deportivas el paciente podrá relatar el momento de la lesión como el inicio del cuadro, a diferencia de las lesiones meniscales degenerativas en las que ni el mecanismo ni el inicio del dolor suelen ser tan claros para el paciente. El dolor que se presenta en la zona posterior de las rodillas en la flexión máxima también debe hacer sospechar lesiones meniscales, sobre todo de cuernos posteriores. El paciente puede relatar episodios de bloqueo articular o bloqueos irreductibles con una incapacidad de extender la rodilla completamente, asociado a dolor y sensación de bloqueo mecánico, lo que se interpreta como una lesión meniscal luxada que hace tope mecánico a la extensión máxima. Figura 1.

En el examen físico a la inspección es necesario identificar la presencia de derrame articular, atrofia de cuádriceps, lo que indica larga evolución del dolor y pérdida de movilidad y la alineación de la extremidad inferior. En la palpación es importante realizar un examen bien organizado, palpando todos los elementos anatómicos que pudiesen confundir la causa del dolor, se debe tener cuidado de no generar dolor excesivo, esto inhibiría la movilidad y la realización de pruebas específicas por aprensión del paciente por el dolor provocado. La palpación de la línea articular en busca de puntos dolorosos y aumento de volumen se debe realizar con acuciosidad.

Una lesión meniscal reciente se presentará con derrame articular tardío, con dolor en la línea articular espontáneo y provocado por las pruebas meniscales. Las lesiones degenerativas de larga data pueden carecer de derrame y dolor espontáneo.

**Figura 1**



*Figura 1. Imagen de resonancia magnética que muestra lesión meniscal en asa de balde luxada, se aprecia el signo de doble LCP en sagital y el fragmento meniscal luxado en axial (Gentileza de Libro de imágenes de Rodilla).*

### Pruebas Meniscales

Dolor en la interlínea: signo con buena exactitud, presente en 77-86% de los pacientes con lesión meniscal. Debe diferenciarse de lesión de ligamento colateral, el que se extiende hacia sus inserciones sobre y bajo la línea articular.

Mc Murray: el menisco medial se evalúa al extender la rodilla desde flexión completa mientras se aplica un estrés en varo. El lateral se evalúa al extender desde flexión completa mientras se aplica valgo a la rodilla. Una de las manos del examinador permanece en la línea articular durante la maniobra y el test se considera positivo al producirse dolor o un "click".

Apley: paciente en decúbito prono con la rodilla flectada en 90° se realiza carga axial sobre el talón, realizándose rotación interna de la pierna para evaluar el menisco lateral y rotación externa para el menisco medial.

Steinmann: mientras el paciente está sentado con la rodilla flectada en 90°, el examinador rota a interno (menisco medial) y a externo (menisco lateral), el dolor asimétrico es indicativo de lesión meniscal.

**Thessaly:** el paciente de pie, con carga monopodal en la extremidad con sospecha de lesión meniscal y rodilla flectada a 20°, realiza 3 rotaciones del cuerpo con el pie fijo. Se reproduce dolor en el menisco afectado.

## Imágenes

**Radiografía:** tiene escaso valor específico para evaluar lesiones meniscales, su aporte está dado en las patologías asociadas, debe considerar las proyecciones AP y lateral en carga y axial de rótula. En el caso de que clínicamente se constate una alteración del eje de la EEII, se debe agregar una telerradiografía de EEII AP. Además, en contexto de patología degenerativa, se debe agregar la proyección de Roseberg<sup>9</sup>. Con esta primera aproximación de imágenes se puede evaluar patología concomitante (artrosis, osteocondritis, cuerpos libres) y nos permite realizar una adecuada evaluación preoperatoria en caso de mal alineamiento asociado.

**Ecografía:** rara vez se usa como herramienta de diagnóstico para patologías meniscales con una sensibilidad del 82% con ultrasonido dinámico para la detección de la degeneración meniscal en base a criterios que incluyen irregularidades meniscales, lesiones quísticas o calcificaciones<sup>10</sup>. En general no es precisa en las estructuras profundas de la rodilla y es operador dependiente. Su uso ha tenido un renacer debido a que permite una evaluación dinámica de la extrusión meniscal durante la flexión-extensión.

**Artrografía:** permite establecer lesiones de tipo desgarras, desgarras en asa de balde y separación meniscocapsular con sensibilidad menores al 80%<sup>11,12</sup>.

**Resonancia magnética (RM):** es el método imagenológico no invasivo más preciso en la evaluación meniscal. Es la imagen de elección. La RM tiene una exactitud de 95%. Presenta ventajas como menor exposición a radiación ionizante, sin necesidad de infiltración intraarticular, rápida y no requiere medio de contraste. Tendría limitaciones en pacientes con claustrofobia, obesos mórbidos (>120 kgs o según el diseño de cada máquina) y pacientes con marcapasos o implantes cocleares.

La **artroresonancia** consiste en infiltrar medio de contraste magnético, gadolinio, intraarticular en la rodilla, con lo que mejora la pesquisa de lesiones meniscales en pacientes jóvenes, en el caso de re-roturas o en el control de suturas meniscales.

Desde el punto de vista de las imágenes de resonancia, existe la Graduación de Thaete - Britton de lesiones meniscales en RNM:

- 0 Normal
- I Lesiones de carácter central, intrameniscal
- II Lesiones que van hacia la periferia del menisco
- III Lesiones que contactan la superficie del menisco.

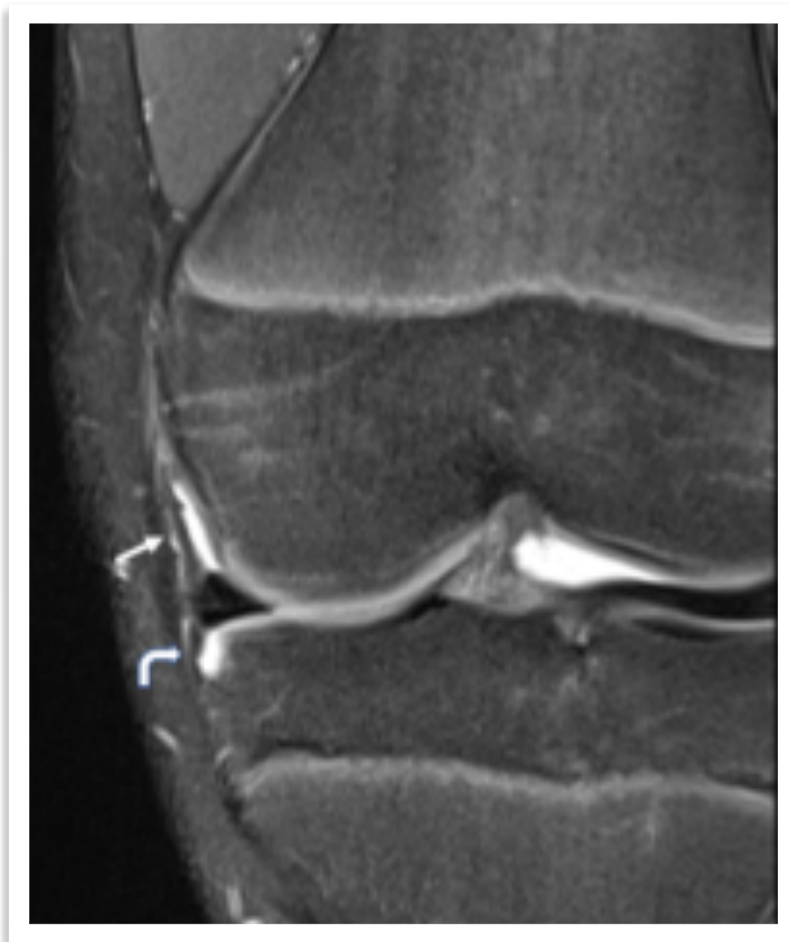**ArtroTAC:** proporciona información en los casos en que no es posible la realización de RM. Por escaneo de rotación continua, se proporcionan reconstrucciones 2D de alta calidad con cortes delgados de 0,5 mm. Las reconstrucciones coronales, sagitales e incluso axiales pueden detectar desgarras que no son visibles en la resonancia magnética, así como separaciones meniscocapsulares basadas en la mejora del contraste entre la pared meniscal y la cápsula periférica. Esta prueba tiene una sensibilidad y especificidad entre 80% y 90% para la evaluación de lesiones meniscales.

Proporciona un diagnóstico preciso de las lesiones de menisco y cartílago en pacientes que no pueden someterse a RNM o en la evaluación postoperatoria de suturas meniscales y la condición del cartílago que cubre las superficies articulares<sup>13</sup>.

**Artroscopia:** Algunos autores señalan que es la mejor herramienta de diagnóstico, con una especificidad y sensibilidad de 100%, además, permite realizar el tratamiento en el momento y evaluar patología concomitante intraarticular: lesiones condrales, cuerpos libres, sinovitis, etc. En la actualidad se reserva sólo como método terapéutico.

---

**Figura 2**



*Figura 2. Imagen de RNM con menisco normal, se destaca con flechas los ligamentos menisco femoral y tibial. (Gentileza libro imágenes de rodilla)*

---

## Clasificación

### Clasificación morfológica

**Figura 3**

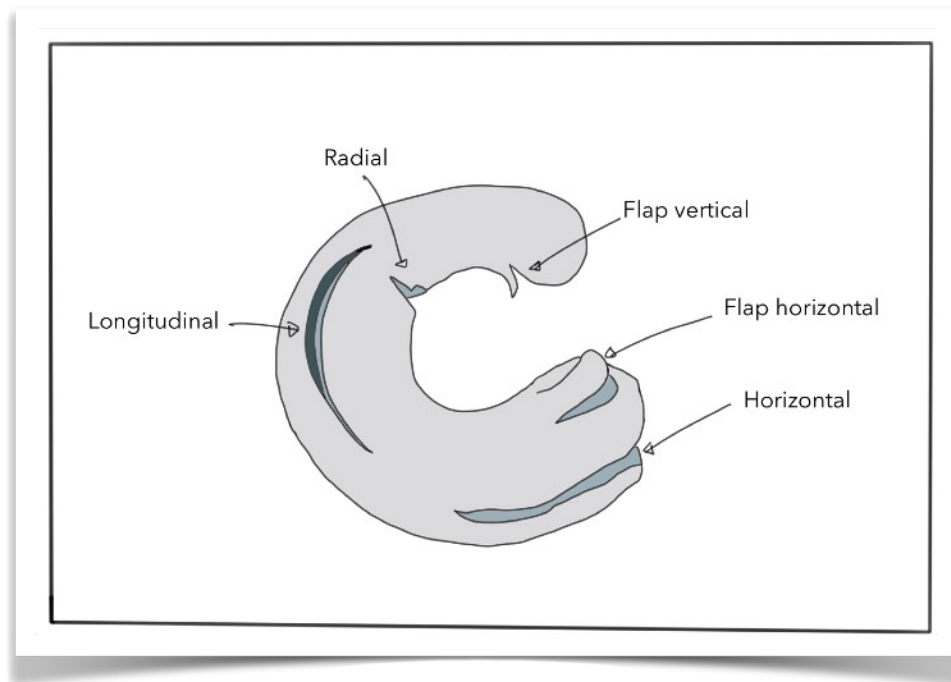


Figura 3. Esquema de la clasificación morfológica de lesiones meniscales (Gentileza libro imágenes de rodilla)

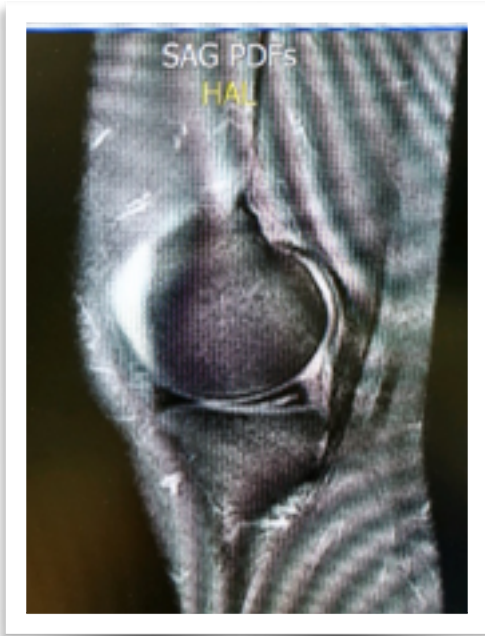
**Lesiones Horizontales:** Surgen desde el centro y se propagan hacia la cápsula. Se producirían por fuerzas compresivas asociadas a cizallamiento. Son más frecuentes en mayores y en el menisco lateral de corredores. Figura 4.

**Lesiones longitudinales verticales:** se producen entre las fibras de colágeno circunferenciales, paralelas al eje largo del menisco y perpendicular a la meseta tibial. Pueden ser completos (asa de balde) o incompletos. Las lesiones en asa de balde parten en el cuerno posterior y se prolongan hacia anterior

**Oblicuas o en pico de loro:** Son lesiones verticales, del borde libre, oblicuas, que determinan un segmento meniscal aguzado que da síntomas porque el borde libre se engancha y tracciona la unión meniscocapsular. Es más común en el cuerpo meniscal.

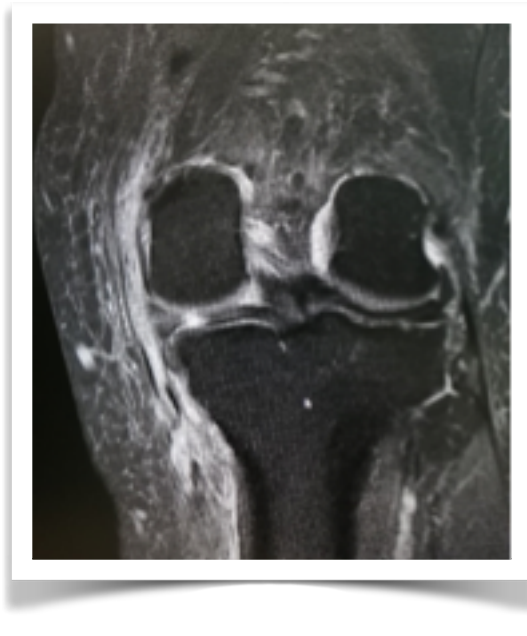**Lesiones radiales:** Son lesiones verticales, rectas, en sentido radial desde el borde libre que pueden incluso llegar hasta la unión menisco capsular. Suelen asociarse a otros patrones de rotura. En el menisco medial se ubican en la unión del cuerno posterior con el cuerpo. En el menisco lateral cerca de su inserción posterior o en el cuerpo en asociación a lesión de LCA. Se produce daño de fibras circunferenciales lo que disminuye la resistencia a la carga axial y aumenta la presión de contacto, lo que puede llevar a una artrosis precoz. Figura 5.

**Figura 4**



*Figura 4. Imagen de RNM con lesión meniscal horizontal.*

**Figura 5**

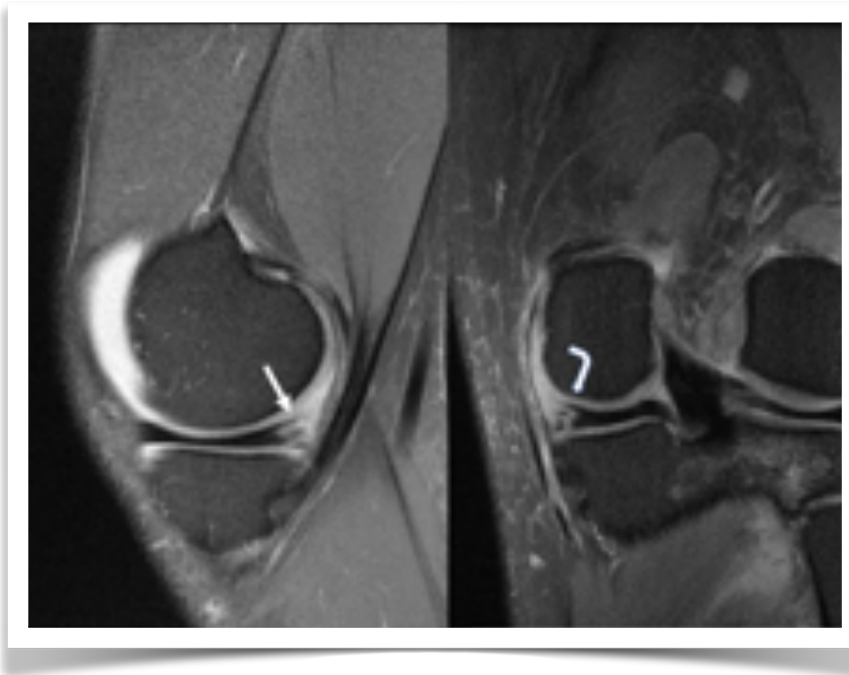


*Figura 5. Imagen de RNM de lesión meniscal radial (vertical) del cuerno posterior del menisco medial, en general son agudas y como en este caso acompañada de inflamación en la región vecina.*

**Lesiones complejas:** Son lesiones en las que se combina más de un patrón de rotura. Las lesiones degenerativas tienden a ser complejas, a diferencia de las lesiones traumáticas agudas que tienden a ser radiales y únicas.

**Lesiones tipo rampa:** son desinserciones meniscocapsulares del cuerno posterior del menisco medial. Con asociación a lesiones del LCA entre un 9 a 17%, fueron descritas por Stroble en 1988. Figura 6. Estas lesiones son frecuentemente subdiagnosticadas y deben ser buscadas activamente en la RM y luego confirmada su ausencia en la cirugía, tanto en roturas del LCA agudas como crónicas. Se debe agregar a la inspección rutinaria artroscópica la evaluación posteromedial, avanzando la óptica a través del surco intercondíleo medial al LCP, objetivando la estabilidad del tejido con el palpador <sup>14</sup>. Recomendamos reparar con suturas una vez diagnosticada, debido a la significativa traslación anterior e inestabilidad en rotación externa que posee una rodilla insuficiente de LCA con una lesión tipo rampa asociada.

**Figura 6**



*Figura 6. Lesión tipo Rampa. (Gentileza, libro imágenes de rodilla)*

Se clasifican en:<sup>15</sup>

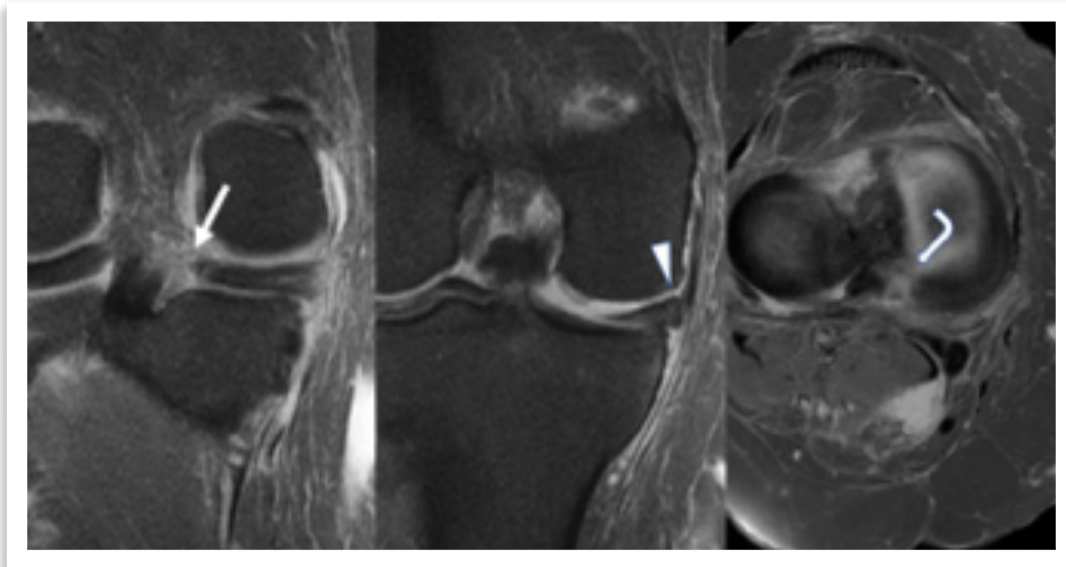
- 1 Menisco-capsulares
- 2 Parcial superior
- 3 Parcial inferior (oculta)
- 4 Completa en zona roja
- 5 Doble rotura

**Lesiones de raíz meniscal:** Se definen como desgarros radiales a menos de 1 cm de la inserción de la raíz del menisco o una avulsión de su inserción. En el menisco lateral, se encuentran en contexto de lesión de LCA en un 8 % y en el menisco medial, en general son degenerativas, pero también se pueden presentar en contexto de lesiones multiligamentarias. Figura 7.

LaPrade las clasifica en 5 tipos:<sup>16</sup>

- Tipo 1: rotura radial parcial, estable.
- Tipo 2: rotura radial completa a menos de 1 cm de la raíz.
- Tipo 3: rotura en asa de balde con desprendimiento completo de la raíz.
- Tipo 4: rotura compleja oblicua o longitudinal con desprendimiento completo de la raíz.
- Tipo 5: avulsión ósea de la raíz.

**Figura 7**



*Figura 7. Desgarro de la raíz posterior del menisco medial en el plano coronal (flecha recta) y axial (flecha curva). Extrusión meniscal (cabeza de flecha) secundaria al desgarro de la raíz. (Gentileza libro imágenes de Rodilla)*

## Tratamiento

El manejo puede ser quirúrgico o conservador. El objetivo es tratar el dolor asociado a las lesiones meniscales, sólo las lesiones que se asocian pérdida de la función meniscal como las lesiones radiales completas o las de raíz meniscal deben ser tratadas por sí mismas, independiente de la sintomatología, aunque tienden a tener síntomas persistentes. Por otro lado, las lesiones degenerativas, horizontales, estables, tienden a mejorar su sintomatología sin necesidad de cirugía o incluso de tratamiento alguno.

El manejo no quirúrgico consiste en tratar el dolor con medidas generales como reposo, frío, AINEs. A esto se asocia manejo fisioterapéutico y rehabilitación con fortalecimiento de cuádriceps, para prevenir la atrofia por dolor crónico y desuso y los síntomas patelofemorales. En los casos en que el paciente presente derrame, sinovitis y dolor que no sea sólo mecánico podría beneficiarse de un corticoide intraarticular.

Existen ciertas lesiones que podrían no requerir de tratamiento quirúrgico ya que podrían curar o volverse asintomáticas. Estas incluyen:

- < 10 mm de longitud
- Verticales de espesor parcial
- Horizontales degenerativas
- Radiales < 3mm

Si los síntomas persisten pese al manejo inicial, está indicado el tratamiento quirúrgico.



La cirugía de elección es la artroscopía de rodilla, la que puede incluir diferentes alternativas de tratamiento meniscal

### **Meniscectomía parcial artroscópica**

El principio básico de la artroscopia es preservar la mayor cantidad de tejido meniscal normal posible, presenta buenos y excelentes resultados en el 90-95% a los 6 meses, en pacientes mayores de 40 años con meniscectomía medial, existe mayor progresión a artrosis en comparación con los menores de 40 años, por otro lado los peores resultados son en contexto de LCA deficiente, resecciones >50% del borde meniscal y algunos trabajos reportan peores resultados en mujeres.

### **Reparación meniscal**

La sutura y preservación del menisco proporciona mejores resultados a largo plazo, mejores puntuaciones de resultados clínicos y cambios degenerativos menos graves observados radiográficamente en comparación con la meniscectomía parcial<sup>17</sup>. Las indicaciones clásicas para realizar una sutura meniscal son las siguientes:

- Lesión longitudinal completa > 10 mm.
- Situada 3 a 4 mm de distancia del borde capsular, zona roja-roja.
- Tejido a reparar de buena calidad.
- En el contexto de una rodilla estable - o a estabilizar - en el mismo tiempo quirúrgico.
- Pacientes menores de 40 años.

Cabe destacar que la indicación de reparación meniscal va aumentando en forma importante, esto en relación a la mejora de las técnicas de reparación y a los conocidos beneficios de la conservación meniscal para el futuro de la articulación, por lo que se debe intentar una sutura meniscal en todos los pacientes en los que se crea realizable.

### **Técnica quirúrgica en reparación meniscal.**

**Suturas dentro-fuera:** Las suturas con doble aguja larga se posicionan a través de pasadores tubulares flexibles y se recuperan al exterior por un abordaje, con límites de seguridad anatómicos bien establecidos, hasta la zona capsular tanto lateral como medial. Las ventajas de esta técnica son permitir tratar casi cualquier tipo de rotura en cualquier zona del menisco con excelente fijación y visualización artroscópica, siendo el estándar de nuestro equipo para el manejo de roturas meniscales inestables. Es un procedimiento con insumos de menor costo que permiten mayor cantidad de puntos, casi en su mayoría verticales menicocapsulares femorales y tibiales. Tiene como riesgos potenciales el daño a estructuras neurovasculares y la necesidad de abordajes accesorios.

**Suturas fuera-dentro:** Busca disminuir el riesgo de lesión neurovascular. Se utiliza una aguja que pasa desde fuera hacia dentro de la articulación a través del menisco roto. Por la aguja se pasa una sutura que se rescata con otra sutura, o un dispositivo ad-hoc, que pasa por una aguja que atraviesa sólo la cápsula. Los extremos libres de las suturas se anudan contra la cápsula articular por su cara externa. Ésta técnica es aplicable en roturas que comprometen el cuerno anterior y el cuerpo, usarla en una rotura del cuerno posterior tendría mayor riesgo de lesión vascular y requeriría de un gran abordaje, su beneficio es el bajo costo y que se puede adaptar hasta no necesitar de ningún instrumental o sutura específica, por lo que está disponible en todo pabellón.

**Suturas dentro-dentro:** Las suturas todo dentro están especialmente diseñadas para lesiones del cuerno posterior, pero pueden ser utilizadas en el cuerpo meniscal. No se requieren de incisiones adicionales a los portales habituales.

Este tipo de técnica presenta importantes ventajas en el manejo de las lesiones del cuerno posterior, con menor riesgo de lesiones de los elementos vasculonerviosos posteriores.

Sus desventajas son la dependencia de resistencia de las suturas al adecuado despliegue del implante, mayor diámetro de la aguja y secundaria huella de éste en el tejido meniscal y el excesivo alto costo de los dispositivos.

**Reinserción de raíces meniscales:** la técnica utilizada por el equipo consiste en la preparación del lecho de la raíz, la fijación del menisco mediante suturas de alta resistencia que se pasan a través del menisco con sistemas automáticos y el posterior anclaje del menisco al sitio de la raíz por túneles transóseos con fijación distal en la cortical anterior de la tibia.

**Transplante meniscal:** en los casos de lesiones meniscales de gran magnitud que no sean suturables, fallo de suturas o meniscectomía amplia previa, se puede considerar el transplante meniscal. Consiste en el uso de aloinjerto meniscal del tamaño adecuado para cada paciente en particular, el que se solicita mediante imágenes para lograr el *matching* apropiado. El aloinjerto puede ser fijado a sus raíces mediante suturas o calugas o tabiques óseos. A la cápsula se sutura con todas las técnicas previamente descritas.

### Otros tratamientos<sup>17</sup>:

- Coágulos de fibrina
- PRP (Plasma rico en plaquetas)
- Células madre (aún experimental)
- Reparación con biomateriales.

## Complicaciones

Las complicaciones se dividen en dos grandes grupos, las propias de cualquier procedimiento quirúrgico, y las específicas relacionadas con la técnica. Dentro de este último grupo se encuentran la hemartrosis, infección articular, lesión neurovascular, Sd. de dolor crónico, trombosis venosa, etc.<sup>18</sup>

En general la artroscopia de rodilla para patología meniscal es un procedimiento bien tolerado, con buenos resultados, satisfactorios en un alto número de pacientes y con pocas complicaciones.

## Rehabilitación

La Rehabilitación es fundamental en el proceso de recuperación de la función de la articulación.

Existen variados protocolos de rehabilitación, pero todos apuntan a los mismos resultados, lograr mantener la fuerza del cuádriceps, evitar la atrofia muscular global, recuperar el rango articular, rehabilitar la marcha, el equilibrio y la propiocepción. Tras la cirugía el paciente queda en un estado de funcionalidad menor que el preoperatorio debido al trauma quirúrgico, el uso de isquemia en el muslo y el dolor, por ende consideramos valioso el aporte que la rehabilitación preoperatoria otorga.

En el caso de menisectomía parcial artroscópica la rehabilitación puede ser acelerada, sin restricción formal de carga ni rango, es decir, carga a tolerancia por dolor y rango libre.

Los pacientes sometidos a reparación meniscal deben recibir una rehabilitación más controlada. Cada cirujano indica la rehabilitación según sus parámetros dependiendo del patrón de rotura y la reparación realizada, e incluye: carga a tolerancia con dos bastones o descarga por un periodo, limitación del rango progresivo - protegido o no con una órtesis de rango variable - limitación de rotaciones repetitivas, todo con el objetivo de asegurar la cicatrización del tejido suturado o reinsertado.

## Referencias

- 1.- Greis PE, Meniscal Injury: I. Basic Science and Evaluation. *J Am Acad Orthop Surg* 2002;10:168-176.
- 2.- Dye SF, Conscious neurosensory mapping of the internal structures of the human knee without intraarticular anesthesia. *Am J Sports Med* 1998;26:773-777.
- 3.- Petersen W, Collagenous fibril texture of the human knee joint menisci. *Anat Embryol (Berl)*. 1998;317-24.
- 4.- Arnoczky SP. Microvasculature of the human meniscus. *Am J Sports Med*. 1982 Mar-Apr;10:90-5.
- 5.- McDermott ID, The consequences of meniscectomy. *J Bone Joint Surg Br*. 2006 88:1549-56.
- 6.- Radin EL, Role of the menisci in the distribution of stress in the knee. *Clin Orthop* 1984; 185:290-294.
- 7.- Shoemaker SC, The role of the meniscus in the anterior-posterior stability of the loaded anterior cruciate-deficient knee. Effects of partial versus total excision. *J Bone Joint Surg Am*. 1986;68(1):71-9.
- 8.- Shelbourne KD, Correlation of joint line tenderness and meniscal lesions in patients with acute anterior cruciate ligament tears. *Am J Sports Med*. 1995;23:166-169.
- 9.- Cristián Fontboté R, Proyección de Rosenberg en la evaluación radiológica de la osteoartrosis de rodilla. *Rev Méd Chile* 2008; 136: 880-884
- 10.- De Flaviis L, Ultra-sound in degenerative cystic meniscal disease of the knee, *Skeletal Radiology*, 1990;19:441-445.
- 11.- Dumas JM, Meniscal abnormalities: prospective correlation of double-contrast arthrography and arthroscopy, *Radiology*, 1986: 160, 453-456.
- 12.- Gillies H, Precision in the diagnosis of meniscal lesions: a comparison of clinical evaluation, arthrography, and arthroscopy, *The Journal of Bone & Joint Surgery*, 1979; 61:343-346.
- 13.- Rubin D A, Current concepts and controversies in meniscal imaging," *Magnetic Resonance Imaging Clinics of North America*, 2000: 8;243-270.
- 14.- Chahla J, Dean CS, Moatshe G, Mitchell JJ, Cram TR, Yacuzzi C, LaPrade RF. Meniscal Ramp Lesions: Anatomy, Incidence, Diagnosis, and Treatment. *Orthop J Sports Med*. 2016 Jul 26;4(7):2325967116657815
- 15.- Mathieu T, Classification and Surgical Repair of Ramp Lesions of the Medial Meniscus
- 16.- LaPrade C M. Meniscal root tears: a classification system based on tear morphology. *Am J Sports Med* 2015b; 43: 363-9.
- 17.- Jarret M, Current Concepts Review, Meniscal Repair Reconsidering Indications, Techniques, and Biologic Augmentation, *J Bone Joint Surg Am*. 2017;99:1222-31
- 18.- Medicina y Traumatología del Deporte, Carlos Infante, Felipe Toro, 2012. Lesiones meniscales, 384-388





# Manejo kinésico de una sutura meniscal

Klgo. Claudio Chamorro Lange  
ORCID: 0000-0002-6703-8842

## Introducción

La principal función del menisco radica en soportar fuerzas compresivas en la rodilla y distribuirla en una mayor área de contacto, previniendo así trastornos degenerativos. Es una estructura mayoritariamente avascular, salvo en el borde periférico que recibe cierta irrigación, lo que hace desafiante la preservación meniscal<sup>1</sup>. Entrega considerable información propioceptiva censando movimiento, aceleración y posición articular<sup>2</sup>. Soporta el 50% de la fuerza compresiva en extensión y aproximadamente el 85% en 90° de flexión, por lo que actividades cercanas a la extensión de rodilla son más seguras post cirugía<sup>3</sup>. Se destaca por tener tolerancia a la fuerza compresiva, pero no a la fuerza tensil ni de cizallamiento. Durante el movimiento desde la extensión hacia la flexión de rodilla existe un desplazamiento hacia posterior del menisco medial de 5 mm y de 11 mm del menisco lateral. Durante la flexión activa el deslizamiento posterior del menisco medial está determinado por la tracción que genera el semitendinoso y semimembranoso, mientras que el deslizamiento posterior del menisco lateral está determinado por la tensión del bíceps femoral. Por el contrario, el desplazamiento hacia anterior durante la flexo-extensión está determinado pasivamente por la tensión de las aletas menisco-rotulianas, por lo que hay que ser más cuidadoso en movilizar activamente la rodilla de extensión a flexión que de flexión a extensión<sup>4</sup>. Debido a la escasa vascularización que presentan los meniscos, para que la sutura meniscal sea exitosa, es relevante evitar fuerzas compresivas y tensiles sobre todo en etapas iniciales de rehabilitación. La rotura horizontal aumenta la fuerza compresiva intraarticular hasta en 70%. Las roturas radiales también han mostrado un aumento entre 70 y 100% en la presión intraarticular, la que se reduce en forma considerable post sutura<sup>5</sup>. Preservar y normalizar la función meniscal y la cinemática de la extremidad inferior es muy importante para evitar trastornos degenerativos. La técnica quirúrgica y la estrategia de rehabilitación son determinantes para el éxito del proceso. Clínicamente, las fuerzas de cizalla se hacen evidente cuando existe escaso control postural dado por alteración en la aferencia propioceptiva desde el menisco y adaptaciones que ocurren a nivel del sistema nervioso central.

## Consideraciones quirúrgicas en la rehabilitación kinésica

Diversos factores afectan la capacidad de reparación meniscal post sutura e influyen en la elaboración del programa de rehabilitación. La ubicación, el tipo y magnitud de la rotura determinan la complejidad en la reparación y la dificultad en la cicatrización.

En comparación con las roturas centrales, las roturas periféricas, que afectan una zona con mayor irrigación sanguínea, cicatrizan más rápido y requieren menores medidas de protección<sup>7</sup>. La reparación de la rotura radial es más compleja y requiere mayor precaución en la carga de peso y movilización<sup>8</sup>. Estudios biomecánicos han mostrado que las cargas cíclicas repetitivas en etapas iniciales post cirugía favorecen el aflojamiento de la sutura y deben ser evitadas. La marcha, escaleras y ejercicios en carga favorecen estas cargas cíclicas y deben ser controlados en un inicio. Estudios recientes han evidenciado que deben considerarse las diferencias en la tolerancia frente a la aplicación cíclica de fuerzas de cizallamiento entre las suturas verticales y horizontales. Fuerzas de cizalla repetitivas generan mayor elongación en técnicas de sutura vertical (4.6 +2 mm) que horizontal (2.8+1 mm). Por el contrario, toleran mejor las fuerzas compresivas, por lo que se puede aplicar una carga compresiva superior en las suturas verticales que en las radiales y horizontales. Las cargas axiales repetitivas en el tiempo generan tensiones importantes, pero similares en ambos tipos de suturas<sup>8</sup>. El menisco externo, al ser más móvil, está sujeto a mayor tensión con un mismo rango de movimiento. Además, está rodeado por mayor cantidad de líquido sinovial, lo que hace que el paciente mantenga un cuadro inflamatorio por un tiempo más prolongado. Finalmente, el menisco externo amortigua un mayor porcentaje del total de carga compresiva que pasa por el compartimento lateral respecto al porcentaje que amortigua el menisco medial<sup>9</sup>.

### **Descarga de peso**

No existe consenso respecto al tiempo recomendado con apoyo parcial. Sin embargo, se sugiere comenzar con carga parcial para evitar fuerzas compresivas y de cizalla y, además, que sea permitida solamente en los últimos grados cercano a la extensión de rodilla. La carga parcial de peso en rangos de movimiento cercanos a la extensión de rodilla favorece el proceso de cicatrización, salvo en caso de roturas radiales extensas. A medida que aumenta el rango de flexión aumenta en forma significativa la fuerza compresiva y de cizalla en el menisco. Actividades en carga con rodilla en 90° de flexión aumenta 4 veces la fuerza compresiva en el cuerno posterior<sup>10</sup>. La carga completa también debe ser evitada para limitar estímulos que favorezcan el aumento de inflamación. En general, durante las 6 primeras semanas se permite una carga parcial, seguido por 2 semanas de carga según tolerancia. Esto significa que no se genere aumento de inflamación, que el dolor sea controlado y sin claudicación, que haya extensión activa completa y buen patrón de marcha<sup>10</sup>.

### **Brace**

La progresión en el uso del brace es de resolución médica y no existe total consenso acerca de su utilidad. Comúnmente, la rodilla se mantiene bloqueada en extensión durante las 2 primeras semanas, desde la semana 2 a al 4 con bloqueo a los 60° y luego a 90°. La principal razón para esta conducta es evitar el aumento de fuerza compresiva que genera el aumento del rango de flexión y el movimiento activo de flexión dado por la contracción de los isquiotibiales. El brace también permite controlar los movimientos en el plano horizontal, reduciendo en forma importante las fuerzas de cizalla que van en desmedro de una buena cicatrización meniscal.



## Rango de Movimiento

Existe acuerdo entre los diferentes autores acerca del beneficio que genera la movilización precoz en la cicatrización. La movilización pasiva, activo-asistida y técnicas de movilización articular comienzan desde el postoperatorio inmediato<sup>11</sup>. La movilización activa se restringe hasta alrededor de la semana 5, debido a la tensión que genera sobre el menisco la contracción del isquiotibial que la inserción del bíceps femoral sobre el menisco externo y del semimembranoso<sup>7</sup>. La movilización pasiva y activo-asistida se recomienda efectuarlas solamente hasta los 90° durante las 3 primeras semanas para no generar fuerzas compresivas cíclicas en el menisco. Estos rangos protegidos deben ser especialmente controlados cuando el compromiso es del menisco externo, ya que éste es mucho más móvil. La adherencia capsular es un factor que puede limitar los últimos rangos de extensión generando mayor stress intraarticular, por lo que el control del rango de extensión adquiere gran relevancia.

## Fortalecimiento muscular

Existe discrepancia en la literatura respecto a como realizar el fortalecimiento muscular. se recomienda que el fortalecimiento de cuádriceps se inicie en forma precoz. La cadena abierta tiene la ventaja que genera escasa coactivación del grupo isquiotibial y por ende no tensa el menisco. Rangos de fortalecimiento muscular entre 0° y 60° se recomiendan siempre y cuando no generen aumento de dolor ni sinovitis. Además, que no existan signos evidentes de inhibición muscular artrogénica. Si esto ocurre, lo ideal es, enfocarse en técnicas de feedback propioceptivo e imaginaria motora que ayude a mejorar la conciencia del movimiento y así la descarga desde la corteza motora primaria<sup>12</sup>. Por el contrario, el fortalecimiento de cuádriceps en cadena cerrada tiene 2 grandes aspectos que hay que considerar: la ya mencionada contracción del isquiotibial y la mayor tendencia al valgo o varo de rodilla además de rotaciones tibiales y femorales. Estas alteraciones cinemáticas generan mayores fuerzas de cizalla, que son dañinas independiente del tipo de rotura y sutura empleada. Para controlarla de forma idónea se sugiere comenzar con cadenas cerradas con carga parcial como el press pierna y con entrenamiento de ambas extremidades. El ángulo de flexión no debe superar los 60° para no tensar la sutura ni generar compresión meniscal<sup>13</sup>. La progresión en cuanto a carga y angulación debe considerar que la cinemática del movimiento sea adecuada. Se recomienda que el fortalecimiento aislado del isquiotibial se inicie después de los 3 meses<sup>10</sup>.

Es importante que el entrenamiento neuromuscular con focalización externa sea incorporando en forma progresiva para permitir el óptimo alineamiento cinemático, sin exceso de atención en la patología<sup>14</sup>. El entrenamiento de todo el core lumbopélvico es relevante para mantener el alineamiento de las extremidades inferiores, independiente de la actividad funcional<sup>15</sup>. El entrenamiento del core puede comenzar en forma precoz en la rehabilitación evitando la posición bípeda.

## Criterios de reintegro deportivo

El retorno a la actividad deportiva sin una adecuada estabilidad funcional se correlaciona con peores resultados. Debido a lo difícil que es reparar el menisco se sugiere que el reintegro deportivo se realice en forma progresiva, comenzando con entrenamientos estáticos en superficies estables y progresivamente aumentando el nivel de inestabilidad.

Se recomienda agregar perturbaciones esperadas e inesperadas, e ir aumentando progresivamente la fuerza y velocidad, siempre que el patrón de ejecución sea el adecuado<sup>15</sup>. El entrenamiento de balance y equilibrio cumple un rol fundamental, dada la información propioceptiva que entrega el menisco y lo relevante que es en el correcto control postural. Las actividades dinámicas que involucren saltos, caídas y desaceleraciones son las que someten a mayor tensión cíclica al menisco y deben incorporarse en la fase final, en general no antes del 6° mes. Los entrenamiento pliométricos son muy recomendados para el correcto control, como también los ejercicios que simulen la actividad deportiva que realiza el paciente<sup>15</sup>.

## Bibliografía

1. Fox AJS, Bedi A, Rodeo SA. The Basic Science of Human Knee Menisci: Structure, Composition, and Function. *Sports Health*. 2012 Jul;4(4):340-51.
2. Lee J-H, Heo J-W, Lee D-H. Comparative postural stability in patients with lateral meniscus versus medial meniscus tears. *Knee* [Internet]. 2018 Mar;25(2):256-61. Available from: <https://linkinghub.elsevier.com/retrieve/pii/S0968016018300346>
3. Heckmann TP, Barber-Westin SD, Noyes FR. Meniscal repair and transplantation: Indications, techniques, rehabilitation, and clinical outcome. *J Orthop Sports Phys Ther*. 2006;36(10):795-814.
4. McDermott ID, Masouros SD, Amis AA. Biomechanics of the menisci of the knee. *Curr Orthop*. 2008;22(3):193-201.
5. Beamer BS, Walley KC, Okajima S, Manoukian OS, Perez-Viloria M, DeAngelis JP, et al. Changes in Contact Area in Meniscus Horizontal Cleavage Tears Subjected to Repair and Resection. *Arthrosc J Arthrosc Relat Surg* [Internet]. 2017 Mar;33(3):617-24. Available from: <https://linkinghub.elsevier.com/retrieve/pii/S074980631630706X>
6. Needle AR, Lepley AS, Grooms DR. Central Nervous System Adaptation After Ligamentous Injury: a Summary of Theories, Evidence, and Clinical Interpretation [Internet]. Vol. 47, *Sports Medicine*. Springer International Publishing; 2017 [cited 2020 Mar 31]. p. 1271-88. Available from: <http://www.ncbi.nlm.nih.gov/pubmed/28005191>
7. Markes AR, Hodax JD, Ma CB. Meniscus Form and Function. *Clin Sports Med* [Internet]. 2020;39(1):1-12. Available from: <https://doi.org/10.1016/j.csm.2019.08.007>
8. Zantop T, Temmig K, Weimann A, Eggert AK, Raschke MJ, Petersen W. Elongation and structural properties of meniscal repair using suture techniques in distraction and shear force scenarios: Biomechanical evaluation using a cyclic loading protocol. *Am J Sports Med*. 2006;34(5):799-805.
9. Richards DP, Barber FA, Herbert MA. Meniscal Tear Biomechanics: Loads Across Meniscal Tears in Human Cadaveric Knees. *Orthopedics* [Internet]. 2008 Apr 1;31(4):347-50. Available from: <http://www.healio.com/doiresolver?doi=10.3928/01477447-20080401-32>
10. Mueller Dpt BT, Moulton Ba SG, O' L, Pt B, Phty M, Laprade RF, et al. *Journal of Orthopaedic & Sports Physical Therapy*® Downloaded from [www.jospt.org](http://www.jospt.org) at Flinders Uni Sa 24092 on. 2016; Available from: [www.jospt.org](http://www.jospt.org)
11. Spang RC, Nasr MC, Mohamadi A, Deangelis JP, Nazarian A, Ramappa AJ. Rehabilitation following meniscal repair: A systematic review. *BMJ Open Sport Exerc Med*. 2018;4(1):1-12.
12. Needle AR, Lepley AS, Grooms DR. Central Nervous System Adaptation After Ligamentous Injury : a Summary of Theories , Evidence , and Clinical Interpretation. *Sport Med*. 2017;47(7):1271-88.
13. Abraham AC, Villegas DF, Kaufman KR, Haut Donahue TL. Internal pressure of human meniscal root attachments during loading. *J Orthop Res* [Internet]. 2013 Oct;31(10):1507-13. Available from: <http://doi.wiley.com/10.1002/jor.22408>
14. Ward S, Pearce AJ, Pietrosimone B, Bennell K, Clark R, Bryant AL. Neuromuscular deficits after peripheral joint injury: A neurophysiological hypothesis. *Muscle and Nerve*. 2015;51(3):327-32.
15. Kozlowski EJ, Barcia AM, Tokish JM. Meniscus repair: The role of accelerated rehabilitation in return to sport. *Sports Med Arthrosc*. 2012;20(2):121-6.



# Lesiones de ligamentos colaterales

Dr. Nicolás Reyes Larraín

ORCID: 0000-0003-4351-3802

## Introducción

Los ligamentos colaterales son los encargados de entregar estabilidad en varo y valgo a la rodilla. Las lesiones del Ligamento colateral medial (LCM) son las lesiones ligamentarias más frecuentes en la rodilla, no así las lesiones del Ligamento colateral lateral (LCL), las cuales requieren un alto grado de sospecha, y son más frecuentes en contexto de lesiones multiligamentarias y poco comunes como lesión aislada.

Dado las características anatómicas y epidemiológicas distintivas para cada ligamento, se evaluarán ambos por separado.

## Ligamento Colateral Lateral

### Anatomía y Biomecánica

El LCL está localizado fuera de la cápsula articular y en la capa más profunda de las estructuras laterales, misma capa de los ligamentos fabelofibular y arcuato. Es una estructura con forma de cuerda, cuyo origen es 1.3-1.4mm proximal y 3.1-4.6 mm posterior al epicóndilo lateral, con su inserción directa justo en un pequeño surco tras el epicóndilo lateral y sus otras fibras en forma de abanico sobre el epicóndilo.<sup>1,2</sup> Discurre hacia distal y se inserta a 8.2mm (6.8-9.7) posterior al margen anterior de la cabeza de la fíbula<sup>2,3</sup> y 28.4mm (25.1-30.6) distal al *tip* del estiloides fibular. Tiene un largo promedio, entre inserciones de 69.6mm<sup>1</sup> (62.6-73.5) Figura 1.

El LCL es el principal restrictor del varo en la rodilla. Recibe cargas en varo y rotacionales, y no en desplazamiento anteroposterior.

Sus propiedades estructurales como ligamento aislado son una fuerza a la falla de 295N y una rigidez de 33.5N/m.<sup>4</sup>

**Figura 1**

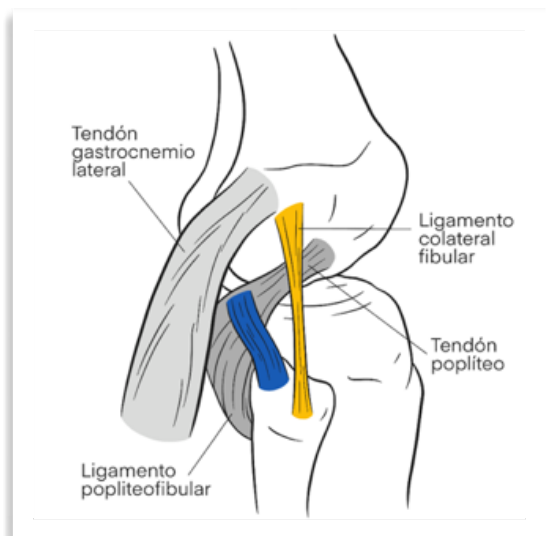


Figura 1. Anatomía posterolateral de la rodilla.

El LCL contribuye a la restricción de la rotación externa en los primeros 30° de flexión, y en todo el rango de flexoextensión para la rotación interna. Las lesiones en LCL aumentan considerablemente el *strain* en los injertos de LCA y LCP, aumentando la tasa de falla de estas reconstrucciones.

### Evaluación Clínica

Su evaluación es especialmente difícil ya que se encuentra en la mayoría de los casos asociada a otras lesiones y muy rara vez aislada (<2%).

### Historia

Determinar si es una lesión aguda o crónica, el mecanismo de lesión, que puede ser directo, mediante un golpe en cara medial de la rodilla que está realizando carga, o indirecto, mediante torsión en varo, rotación externa y/o hiperextensión. Puede presentarse en cualquier deporte.<sup>5</sup> Los pacientes refieren dolor lateral con o sin sensación de inestabilidad.

### Examen Físico

Como son lesiones raramente aisladas, se requiere un examen físico completo. Puede existir aumento de volumen, equimosis en la cara lateral de la rodilla y dolor a la palpación. La palpación del LCL debe realizarse con la rodilla flectada en 90°, en caso de dificultad se debe colocar la rodilla en "posición de 4", abriendo el compartimento lateral y tensando el LCL en caso de conservar su continuidad. Se debe evaluar la apertura en varo de la rodilla mediante la maniobra del bostezo, con la rodilla en 30° de flexión.<sup>6</sup>

**Tabla 1**

Grado	Apertura	Tipo de lesión	Compromiso del ligamento
I	≤5 mm	Bajo grado	Mínimo
II	6 a 10 mm	Mediano grado	Parcial
III	> 10 mm	Alto grado	Completo

Tabla 1. Grados de lesión de ligamentos colaterales según clínica y daño ligamentario.

Como las lesiones de LCL están frecuentemente en contexto de lesiones de la esquina posterolateral, es muy importante sospecharla y evaluarla clínicamente.

Marcha en "varus Thrust": en el momento del apoyo existe una subluxación en varo de la articulación, lo cual es visible mirando al paciente por delante o por detrás. Esto se produce por incompetencia de las estructuras posterolaterales y se presenta más frecuentemente en lesiones crónicas de la EPL.<sup>7</sup>

Test de Recurvatum y rotación externa: Se toman ambas extremidades relajadas por el ортеjo mayor. La rodilla lesionada presenta una hiperextensión, rotación externa tibial, y alineamiento en varo comparada con la sana, lo cual indica lesión de EPL.<sup>6</sup>

Cajón posterolateral: Con la rodilla flectada en 90°, cadera en 45° y pie fijo en 15° de rotación externa, se genera una fuerza posterior a nivel de la TAT, presentando inestabilidad traslacional y rotatoria. Indicativo de lesión EPL.<sup>6</sup>

Dial Test: Ambas rodillas flectadas primero en 30° y luego en 90°. Se realiza rotación externa de las tibias y se evalúa diferencias a nivel de la posición de los tobillos. 10-15° de diferencia en 30° de flexión indica lesión de EPL. Y cuando esta diferencia está también presente en 90° de flexión, indicaría lesión de EPL+LCP.<sup>6</sup>

## Imagenología

El estudio imagenológico se debe iniciar con radiografías anteroposterior con carga y lateral de rodilla para evaluar la presencia de lesiones concomitantes: fracturas de platillos tibiales o cóndilos femorales, avulsión de espinas tibiales que sugieren lesiones del pivote central, avulsiones periféricas que signifiquen lesiones capsulares en contexto de lesiones de alta energía multiligamentarias.<sup>8</sup> De éstas, la avulsión del segmento proximal fibular o “signo del arcuato”, representa una avulsión del complejo arcuato, lo que genera inestabilidad posterolateral, estando presente en algunas lesiones agudas.

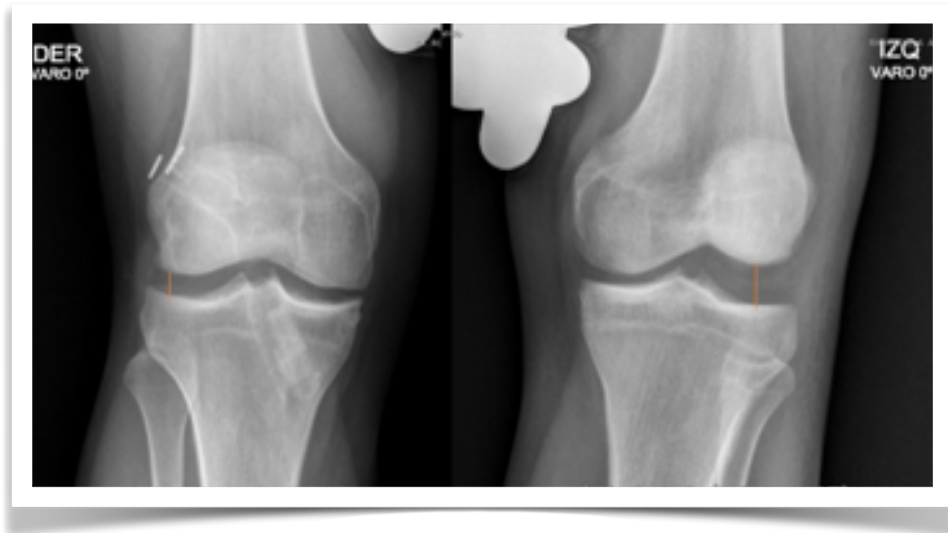El uso de radiografías dinámicas correlaciona mejor la funcionalidad del complejo lateral de la rodilla, especialmente en el escenario de una lesión crónica.

Es por eso que se han validado las radiografías con stress en varo, las cuales se realizan con la rodilla en 20° de flexión, aplicando una fuerza en varo.

Los estudios iniciales, al realizar radiografías comparativas, demostraron que una diferencia de 2.7mm lado con lado, estaría presente en la lesión aislada grado III del LCL, y cuando ésta fuera de 4.0mm, se estaría en presencia de una lesión de EPL.<sup>9</sup> Los últimos estudios han demostrado que una menor diferencia lado con lado (2.2mm) sería consistente con una lesión grado III del LCL, y el mejor punto para medirlo, sería en el centro del platillo, con mejor reproducibilidad y fiabilidad.<sup>10</sup> Figura 2.

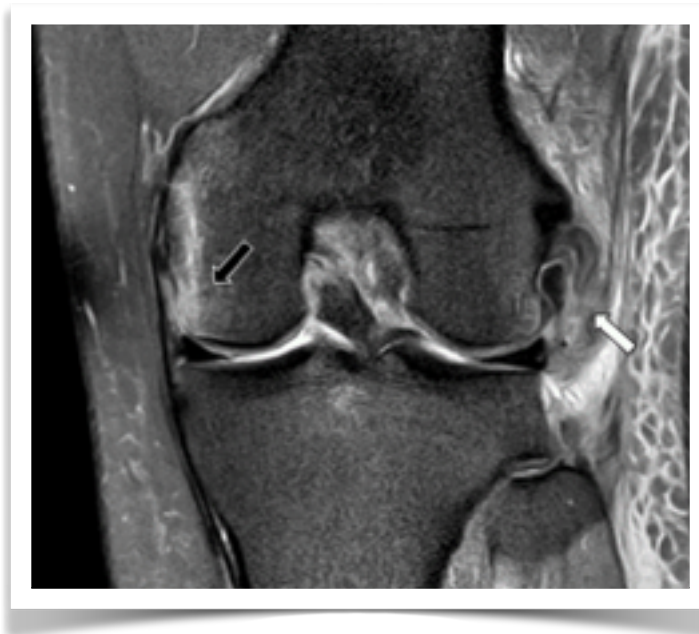Para lesiones agudas, el *Gold Standard* sigue siendo la resonancia magnética. Tiene una sensibilidad de 94.4%, especificidad de 100% y una precisión del 95% para lesiones del LCL. Se pueden observar avulsiones proximales, lesiones intrasustancia y avulsiones distales, con fractura arcuata. Se puede observar además edema óseo del compartimento medial, especialmente importante en lesiones de LCL/EPL. Otra ventaja es que ayuda a diagnosticar lesiones concomitantes, como lesiones meniscales, lesiones multiligamentarias, de ligamento cruzado anterior y/o posterior y lesiones de otras estructuras de la EPL, como el tendón del poplíteo, ligamento popliteofibular y tendón del bíceps.<sup>11</sup> Figura 3.

**Figura 2**



*Figura 2: Radiografías con stress en varo de ambas rodillas: Se observa un aumento significativo de la apertura del compartimento lateral en la rodilla izquierda*

**Figura 3**



*Figura 3: resonancia magnética de rodilla derecha, corte coronal. Se observa edema óseo del cóndilo medial (flecha negra) e interrupción del ligamento colateral lateral (flecha blanca).*



## Manejo

El tratamiento depende del grado de lesión y las lesiones concomitantes.

### No quirúrgico

El manejo conservador y movilización precoz estaría reservado para lesiones grado I y grado II. En lesiones grado III existe casi nula posibilidad de cicatrización con tratamiento conservador.<sup>12,13</sup> Este manejo consiste en el uso de una órtesis de rodilla tipo inmovilizador largo, con carga parcial lo antes posible. Se inicia con recuperación del rango articular en decúbito prono. El retorno deportivo estaría indicado con rodillera protectora, una vez que el dolor lo permita y la estabilidad en varo se haya recuperado, normalmente 6 a 8 semanas luego de la lesión.

### Manejo Quirúrgico

Las lesiones grado III, dado su incapacidad de cicatrizar adecuadamente y restaurar la estabilidad en varo de la rodilla tendrían indicación de cirugía, especialmente en contexto de lesiones de la EPL. La reparación estaría reservada para aquellas lesiones avulsivas a nivel de inserciones anatómicas, en el escenario agudo (2-3 semanas), reinsertando el ligamento en su posición anatómica con anclas.

Las lesiones crónicas y/o aquellas con compromiso intrasustancia, tendrían indicación de reconstrucción, ya que se ha demostrado una alta tasa de falla con la reparación.<sup>14-16</sup>

En casos crónicos, o aquellos agudos no-avulsivos, está indicada la reconstrucción. En el escenario de lesiones multiligamentarias, con lesiones de EPL, la reconstrucción anatómica de es la opción más aceptada. En casos de lesiones aisladas, se pueden realizar reconstrucciones no anatómicas, con banda iliotibial o un split del tendón del bíceps, reinsertando el origen femoral, reconstrucciones pseudoanatómicas con injerto libre, como la descrita por Latimer y cols,<sup>17</sup> con injerto hueso-tendón-hueso, fijación en punto isométrico femoral y en fíbula con tornillos interferenciales. En casos de lesiones con compromiso leve de la esquina posterolateral, se prefiere la reconstrucción de Larson y cols,<sup>18</sup> o la de Arciero<sup>19</sup> basado en la fíbula, con injerto de isquiotibiales o aloinjerto. En casos de inestabilidad posterolateral franca, estaría indicado la reconstrucción anatómica de la esquina, como la descrita por Noyes y cols,<sup>20</sup> con túnel femoral y fibular y suturado al LCL; o la descrita por LaPrade<sup>21</sup> en la que reconstruye el LCL, tendón del poplíteo y ligamento popliteofibular.

Recientemente se ha descrito una reconstrucción anatómica para lesiones aisladas del LCL, con semitendinoso, con fijación en huella anatómica femoral y fibular.<sup>22</sup>

## Resultados

Distintos estudios han concluido que la reconstrucción anatómica mejora la estabilidad en varo, tiene menos tasas de falla que la reparación y el tratamiento conservador.<sup>23-25</sup>

## Ligamento Colateral Medial

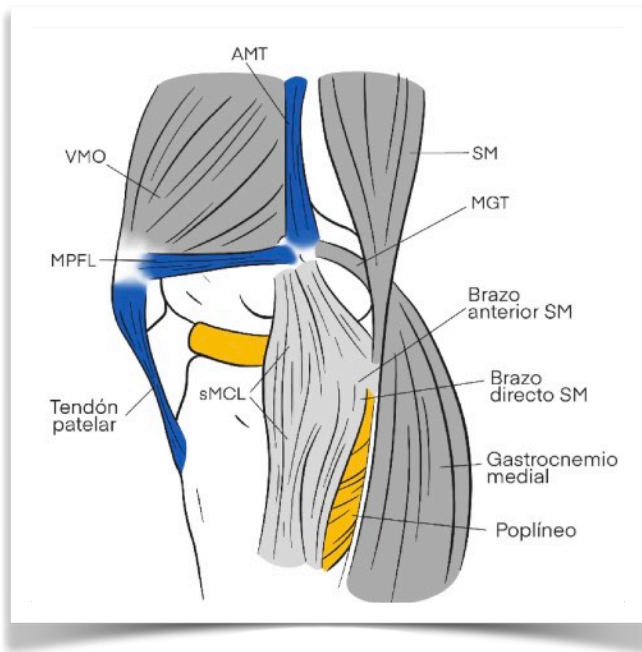
### Anatomía y Biomecánica

El LCM es parte de un complejo ligamentario del lado medial de la rodilla, siendo además parte importante de la llamada esquina posteromedial (EPM). El LCM se divide en dos partes, el ligamento colateral medial superficial (LCMs) y el ligamento colateral medial profundo (LCMp). El LCMs o "ligamento colateral tibial" es la estructura más larga de la cara medial de la rodilla. Su origen femoral está en una depresión 3.2mm proximal y 4.8mm posterior al epicóndilo medial.<sup>26</sup> No tiene uniones firmes al LCMp. Tiene 10-12cm de largo.<sup>27</sup> Se inserta en la tibia justo anterior a la cresta posteromedial, entre la bursa de la pata de ganso, a 61.2mm de la superficie articular. Cerca de la superficie articular tiene uniones a tejidos blandos, como el brazo anterior del tendón del semimembranoso.<sup>26</sup> Figura 4. Como estabilizador estático se divide en el segmento proximal y distal. El proximal es estabilizador primario en valgo a 0-90° y secundario en rotación externa a 90° y rotación interna a 0-30-90°. El distal es estabilizador primario en rotación externa a 30°, en rotación interna y secundario en rotación externa a 0-20-60°.<sup>27</sup>

El LCMp corresponde a un engrosamiento distintivo de la cápsula articular medial, más identificable por anterior. Por posterior es prácticamente indivisible del Ligamento Posterior Oblicuo (POL). Tiene un componente meniscofemoral, más largo y que funciona como estabilizador secundario en valgo a 60° y en rotación interna a 0-30-90°; y un componente meniscotibial, el que se inserta a 3.2mm de la superficie articular, que es estabilizador secundario en valgo a 0-20-30-60-90° y en rotación interna a 0 y 30°.<sup>27</sup>

La carga a la falla para el LCMs es de 534-537N y para el LCMp de 101-194N. La rigidez del LCMs  $63.1 \pm 9.1$  N/mm. La del LCMp es de  $27.6 \pm 5.0$  N/mm.<sup>28</sup>

**Figura 4**



*Figura 4: Anatomía medial de la rodilla. AMT: tendón del aductor mayor. VMO: vasto medial oblicuo. SM: semimembranoso, MGT: tendón del gastrocnemio medial, MPFL: ligamento patelofemoral medial, sMCL: ligamento colateral medial superficial.*

## Evaluación Clínica

Requiere de un alto grado de sospecha, aunque corresponde a la lesión ligamentaria más frecuente de la rodilla (40%).

## Historia

Usualmente el mecanismo para una lesión aislada corresponde a un momento en valgo forzado, con o sin contacto.

## Examen físico

En casos agudos existe aumento de volumen y sensibilidad con o sin equimosis de la cara medial de la rodilla. La evaluación dinámica incluye la maniobra de bostezo medial, mediante la aplicación de una fuerza en valgo con una mano en el muslo y la otra en la pierna a 30° de flexión de la rodilla, comparando con el lado sano. Se puede dividir el grado de lesión según la clasificación de Fetto y Marshall<sup>29</sup>.

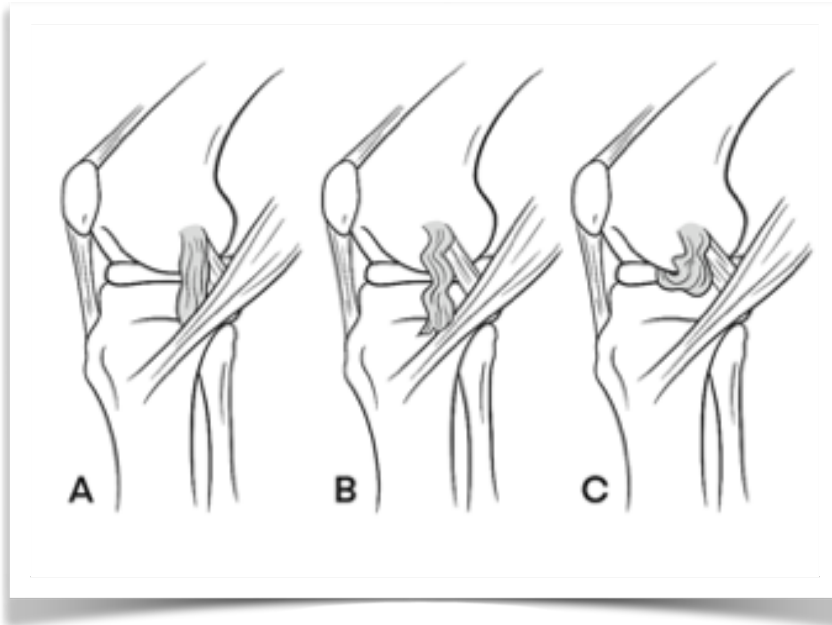
Cajón anteromedial: Se realiza con la rodilla en 90° de flexión, pie en rotación interna de 15°, aplicando un cajón anterior. Si existe una traslación aumentada asimétrica, indicaría lesión del POL y cápsula posteromedial<sup>6</sup>.

## Imagenología

Siempre se debe comenzar por una radiografía anteroposterior y lateral de rodilla. Avulsiones de las estructuras mediales son raras, pero pueden estar presentes. El síndrome de Pellegrini-Stieda corresponde a una calcificación de la inserción femoral del LCM que se puede encontrar en algunas lesiones proximales crónicas.<sup>30</sup> Han tomado importancia las radiografías con stress en valgo, existiendo una correlación directa entre el grado de apertura del compartimento medial y la severidad de la lesión. Es así como una apertura >3.2mm a 20° de flexión indicaría una lesión completa aislada del LCM. Cuando es >9.8mm, es una lesión completa de las estructuras mediales (LCM + POL). Si ésta es >27.6mm, tendría además lesión de ambos ligamentos cruzados.<sup>31</sup>

Sin duda el examen imagenológico que más información entrega es la resonancia magnética, teniendo un 87% de precisión diagnóstica.<sup>32</sup> Es posible evaluar lesiones asociadas, presencia de edema óseo, si la lesión del LCM es femoral, tibial o intrasustancia. Además, se puede evaluar el grado de la lesión: si existe solamente edema (grado I), lesión parcial y edema (grado II) o lesión completa del ligamento (grado III). Las lesiones distales (tibiales) deben ser bien evaluadas en la RM, ya que estas tienden a no tener buenos resultados con tratamiento conservador. Taketomi las clasificó en 3 tipos.<sup>33</sup> Figura 5. Como se muestra en la tabla 2.

**Figura 5**



*Figura 6. Clasificación de Taketomi para lesiones del Ligamento colateral medial, tomado de Taketomi S, 2014<sup>33</sup>.*

**Tabla 2**

Tipo I	Cabo distal bajo la pata de ganso
Tipo II	Cabo distal sobre o por encima de la pata de ganso
Tipo III	Cabo distal atrapado en la articulación

*Tabla 2. Clasificación de Taketomi para lesiones avulsivas tibiales del LCM*

## Manejo

### Manejo no quirúrgico

Las lesiones aisladas del LCM pueden ser tratadas de manera conservadora siempre que sean lesiones parciales (Grado I o II) o lesiones completas (Grado III) sin inestabilidad en valgo en 0° de flexión.

El manejo de los esguinces sin inestabilidad es sintomático, con frío, AINEs, reposo deportivo y kinesiología. En los esguinces con inestabilidad el tratamiento consiste en órtesis inmovilizadora de rodilla, con aumento progresivo de la flexión, la que se mantiene hasta que se resuelva el dolor y se estabilice la rodilla.

## Manejo quirúrgico

Existen 4 factores que hay que considerar para decidir un tratamiento quirúrgico:

- Tiempo de lesión: Aguda <3 semanas, Crónica >6 semanas.
- Alineamiento: Lesiones grado III con malalineamiento en valgo deben recibir tratamiento quirúrgico
- Presencia de avulsiones óseas
- Atrapamiento del LCM intraarticular (Taketomi III) y/o comunicación con líquido sinovial o lesiones tipo Stenner (Taketomi II)

## Reparación

La reparación primaria debe darse idealmente en un escenario agudo y realizarse dentro de los primeros 7 a 10 días. Se puede realizar mediante el uso de suturas y/o anclas. Estaría indicada en 2 situaciones: lesión distal Taketomi II (Tipo Stenner) y III, mediante la re inserción con anclas en la posición anatómica. Y en las lesiones con avulsión ósea ya sea femoral o tibial, con anclas, grapas o tornillos, pero que pueden dejar mayor rigidez posterior. La fijación debe ser lo más pequeña posible y que permita rango articular precoz.<sup>30</sup>

## Aumentación

Con indicaciones similares a la reconstrucción, se puede realizar con injerto de semitendinoso o con *internal brace*. El primero se realiza cosechando el semitendinoso sin cortar su inserción tibial, fijando con anclas en la posición anatómica tibial del LCM y fijación femoral con túnel y tornillo interferencial. Los resultados in vitro no han mostrado diferencias con la reconstrucción anatómica.<sup>34</sup> La aumentación con *internal brace* o con cintas de sutura, agrega a la reparación un "refuerzo" sintético en posición anatómica. Ha demostrado ser mejor que la reparación sola y similar a la reconstrucción a tiempo cero.<sup>35,36</sup>

## Reconstrucción

Está indicada en lesiones con falla al tratamiento previo (conservador / reparación) o aquellas lesiones crónicas inestables.

Las reconstrucciones pueden ser anatómicas o no anatómicas y una o dos bandas.

Cuando existe una lesión aislada del LCM, con inestabilidad solamente en flexión a 30° y no en extensión, es posible realizar solamente reconstrucción de una banda. Para la reconstrucción anatómica se prefiere un autoinjerto de Semitendinoso libre, y se fija con túneles óseos en los sitios anatómicos previamente descritos.<sup>34</sup> Es muy importante la fijación con anclas 12mm distal de la línea articular. En casos de inestabilidad en extensión con sospecha de compromiso del POL se prefiere una reconstrucción con 2 bandas.<sup>37</sup>

## Resultados

Clínicamente los pacientes sometidos a reconstrucción anatómica con doble banda tienden a tener menor apertura medial al stress que los sometidos a una banda, o a reconstrucciones no anatómicas. Sin embargo todas las reconstrucciones presentan buenos resultados funcionales, sin embargo, los estudios son de baja calidad estadística.<sup>38</sup>

En las figuras 6 y 7 se muestra un algoritmo de tratamiento.

**Figura 6**

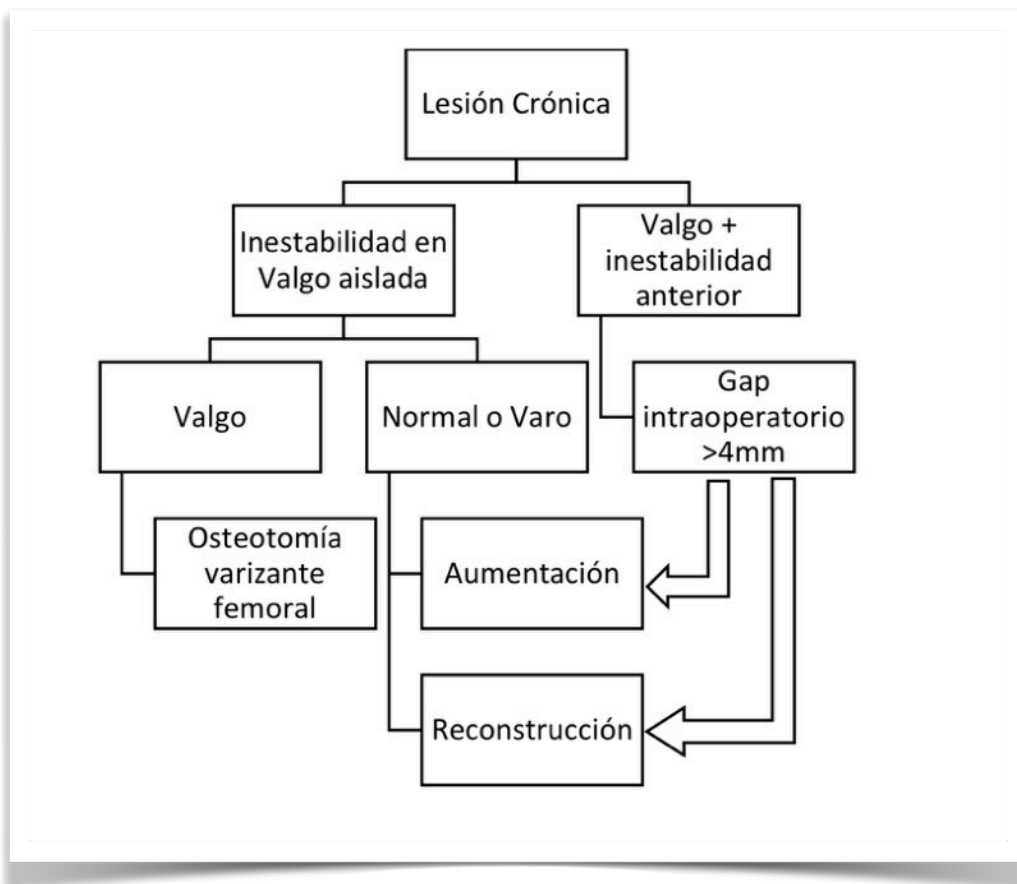


Figura 6. Algoritmo de manejo de lesiones del LCM agudas, adaptado de "Encinas-Ullán CA, Rodríguez-Merchán E. Isolated medial collateral ligament tears: An update on management. EFORT Open Rev 2018;3:398-407"

Figura 7

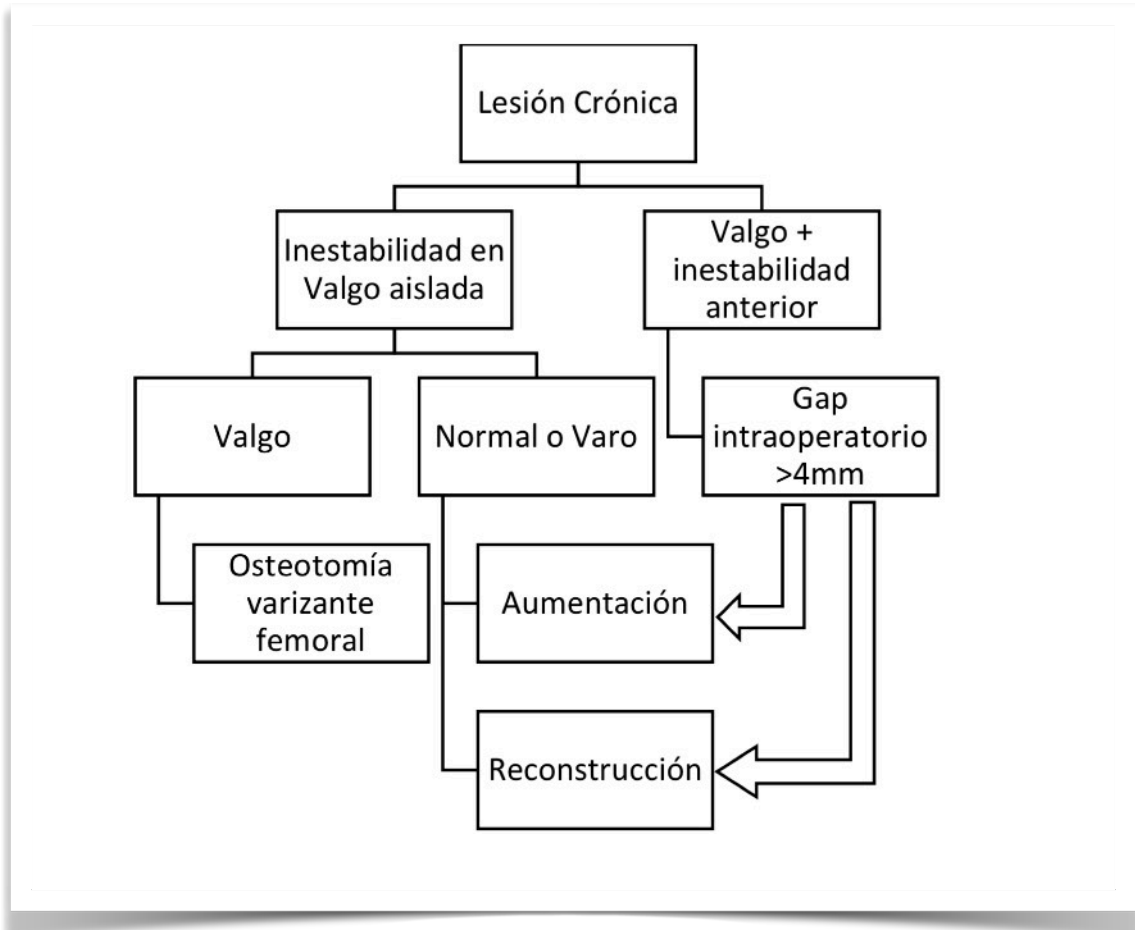


Figura 7 Algoritmo de manejo de lesiones del LCM crónicas, adaptado de "Encinas-Ullán CA, Rodríguez-Merchán EC. Isolated medial collateral ligament tears: An update on management. EFORT Open Rev 2018;3:398-407"

## Referencias

- 1.- LaPrade RF, Ly TV, Wentorf FA, Engebretsen L. The posterolateral attachments of the knee: a qualitative and quantitative morphologic analysis of the fibular collateral ligament, popliteus tendon, popliteofibular ligament, and lateral gastrocnemius tendon. *Am J Sports Med.* 2003 Nov-Dec;31(6):854-60.
- 2.- Brinkman JM, Schwering PJ, Blankevoort L, Kooloos JG, Luites J, Wymenga AB. The insertion geometry of the posterolateral corner of the knee. *J Bone Joint Surg Br.* 2005 Oct;87(10):1364-8.
- 3.- Espregueira-Mendes, da Silva MV. Anatomy of the lateral collateral ligament: a cadaver and histological study. *Knee Surg Sports Traumatol Arthrosc.* 2006 Mar;14(3):221-8.
- 4.- LaPrade RF, Bollom TS, Wentorf FA, Wills NJ, Meister K. Mechanical properties of the posterolateral structures of the knee. *Am J Sports Med.* 2005 Sep;33(9):1386-91.
- 5.- Majewski M, Susanne H, Klaus S. Epidemiology of athletic knee injuries: A 10-year study. *Knee.* 2006 Jun;13(3):184-8.
- 6.- Bronstein RD, Schaffer JC. Physical Examination of Knee Ligament Injuries. *J Am Acad Orthop Surg.* 2017 Apr;25(4):280-287.
- 7.- LaPrade RF, Wentorf F. Diagnosis and treatment of posterolateral knee injuries. *Clin Orthop Relat Res.* 2002 Sep;402:110-21.
- 8.- Grawe B, Schroeder AJ, Kakazu R, Messer MS. Lateral Collateral Ligament Injury About the Knee: Anatomy, Evaluation, and Management. *J Am Acad Orthop Surg.* 2018 Mar 15;26(6):e120-e127
- 9.- LaPrade RF, Heikes C, Bakker AJ, Jakobsen RB. The reproducibility and repeatability of varus stress radiographs in the assessment of isolated fibular collateral ligament and grade-III posterolateral knee injuries. An in vitro biomechanical study. *J Bone Joint Surg Am.* 2008 Oct;90(10):2069-76.
- 10.- Kane PW, Cinque ME, Moatshe G, Chahla J, DePhillipo NN, Provencher MT, LaPrade RF. Fibular Collateral Ligament: Varus Stress Radiographic Analysis Using 3 Different Clinical Techniques. *Orthop J Sports Med.* 2018 May 2;6(5):2325967118770170.
- 11.- Vasilevska Nikodinovska V, Gimber LH, Hardy JC, Taljanovic MS. The Collateral Ligaments and Posterolateral Corner: What Radiologists Should Know. *Semin Musculoskelet Radiol.* 2016 Feb;20(1):52-64.
- 12.- LaPrade RF, Wentorf FA, Crum JA. Assessment of healing of grade III posterolateral corner injuries: an in vivo model. *J Orthop Res.* 2004 Sep;22(5):970-5.
- 13.- Griffith CJ, Wijdicks CA, Goerke U, Michaeli S, Ellermann J, LaPrade RF. Outcomes of untreated posterolateral knee injuries: an in vivo canine model. *Knee Surg Sports Traumatol Arthrosc.* 2011 Jul;19(7):1192-7.
- 14.- Levy BA, Dajani KA, Morgan JA, Shah JP, Dahm DL, Stuart MJ. Repair versus reconstruction of the fibular collateral ligament and posterolateral corner in the multiligament-injured knee. *Am J Sports Med.* 2010 Apr;38(4):804-9
- 15.- Stannard JP, Brown SL, Farris RC, McGwin G Jr, Volgas DA. The posterolateral corner of the knee: repair versus reconstruction. *Am J Sports Med.* 2005;33(6):881-888.
- 16.- Black BS, Stannard JP. Repair versus reconstruction in acute posterolateral instability of the knee. *Sports Med Arthrosc Rev.* 2015 Mar;23(1):22-6.
- 17.- Latimer HA, Tibone JE, ElAttrache NS, McMahan PJ. Reconstruction of the lateral collateral ligament of the knee with patellar tendon allograft. Report of a new technique in combined ligament injuries. *Am J Sports Med.* 1998 Sep-Oct;26(5):656-62.
- 18.- Sidles JA, Larson RV, Garbini JL, Downey DJ, Matsen FA 3rd. Ligament length relationships in the moving knee. *J Orthop Res.* 1988;6(4):593-610.
- 19.- Arciero RA. Anatomic posterolateral corner knee reconstruction. *Arthroscopy.* 2005 Sep;21(9):1147.
- 20.- Noyes FR, Barber-Westin SD (2007) Posterolateral knee reconstruction with an anatomical bone-patellar tendon-bone reconstruction of the fibular collateral ligament. *Am J Sports Med* 35(2):259-273.
- 21.- LaPrade RF, Johansen S, Engebretsen L. Outcomes of an anatomic posterolateral knee reconstruction: surgical technique. *J Bone Joint Surg Am.* 2011 Mar;93 Suppl 1:10-20.



- 22.- Moatshe G, Dean CS, Chahla J, Serra Cruz R, LaPrade RF. Anatomic Fibular Collateral Ligament Reconstruction. *Arthrosc Tech*. 2016 Mar 28;5(2):e309-14
- 23.- LaPrade RF, Spiridonov SI, Coobs BR, Ruckert PR, Griffith CJ. Fibular collateral ligament anatomical reconstructions: a prospective outcomes study. *Am J Sports Med*. 2010 Oct;38(10):2005-11.
- 24.- Moulton SG, Matheny LM, James EW, LaPrade RF. Outcomes following anatomic fibular (lateral) collateral ligament reconstruction. *Knee Surg Sports Traumatol Arthrosc*. 2015 Oct;23(10):2960-6.
- 25.- Geeslin AG, LaPrade RF. Outcomes of treatment of acute grade-III isolated and combined posterolateral knee injuries: a prospective case series and surgical technique. *J Bone Joint Surg Am*. 2011 Sep 21;93(18):1672-83.
- 26.- LaPrade RF, Engebretsen AH, Ly TV, Johansen S, Wentorf FA, Engebretsen L. The anatomy of the medial part of the knee. *J Bone Joint Surg Am*. 2007 Sep;89(9):2000-10.
- 27.- LaPrade MD, Kennedy MI, Wijdicks CA, LaPrade RF. Anatomy and biomechanics of the medial side of the knee and their surgical implications. *Sports Med Arthrosc Rev*. 2015 Jun;23(2):63-70.
- 28.- Wijdicks CA, Ewart DT, Nuckley DJ, Johansen S, Engebretsen L, LaPrade RF. Structural properties of the primary medial knee ligaments. *Am J Sports Med*. 2010 Aug;38(8):1638-46.
- 29.- Fetto JF, Marshall JL. Medial collateral ligament injuries of the knee: a rationale for treatment. *Clin Orthop Relat Res*. 1978 May;(132):206-18.
- 30.- Encinas-Ullán CA, Rodríguez-Merchán EC. Isolated medial collateral ligament tears: An update on management. *EFORT Open Rev*. 2018 Jul 2;3(7):398-407.
- 31.- LaPrade RF, Bernhardtson AS, Griffith CJ, Macalena JA, Wijdicks CA. Correlation of valgus stress radiographs with medial knee ligament injuries: an in vitro biomechanical study. *Am J Sports Med*. 2010 Feb;38(2):330-8.
- 32.- Yao L, Dungan D, Seeger LL. MR imaging of tibial collateral ligament injury: comparison with clinical examination. *Skeletal Radiol*. 1994 Oct;23(7):521-4.
- 33.- Taketomi S, Uchiyama E, Nakagawa T, Takeda H, Nakayama S, Fukai A, Sanada T, Iwaso H. Clinical features and injury patterns of medial collateral ligament tibial side avulsions: "wave sign" on magnetic resonance imaging is essential for diagnosis. *Knee*. 2014 Dec;21(6):1151-5.
- 34.- Wijdicks CA, Michalski MP, Rasmussen MT, Goldsmith MT, Kennedy NI, Lind M, Engebretsen L, LaPrade RF. Superficial medial collateral ligament anatomic augmented repair versus anatomic reconstruction: an in vitro biomechanical analysis. *Am J Sports Med*. 2013 Dec;41(12):2858-66.
- 35.- Gilmer BB, Crall T, DeLong J, Kubo T, Mackay G, Jani SS. Biomechanical Analysis of Internal Bracing for Treatment of Medial Knee Injuries. *Orthopedics*. 2016 May 1;39(3):e532-7
- 36.- Mehl JT, Kia C, Murphy M, Obopilwe E, Cote M, Imhoff FB, Imhoff AB, Arciero RA, Beitzel K, Otto A. Posteromedial Ligament Repair of the Knee With Suture Tape Augmentation: A Biomechanical Study. *Am J Sports Med*. 2019 Oct;47(12):2952-2959.
- 37.- LaPrade RF, Wijdicks CA. Surgical technique: development of an anatomic medial knee reconstruction. *Clin Orthop Relat Res*. 2012 Mar;470(3):806-14.
- 38.- DeLong JM, Waterman BR. Surgical Techniques for the Reconstruction of Medial Collateral Ligament and Posteromedial Corner Injuries of the Knee: A Systematic Review. *Arthroscopy*. 2015 Nov;31(11):2258-72.e1.



# Ligamento cruzado anterior

Dr. Carlos Infante Calvo

ORCID: 0000-0001-8058-6459

## Introducción

La lesión del ligamento cruzado anterior (LCA) es una de las lesiones más frecuentes en la rodilla de deportistas que realizan actividad física con pivoteo, cambio de dirección y de velocidad.<sup>1</sup> En nuestra realidad por lejos, es el fútbol el deporte donde más lesiones se producen, sin embargo, por riesgo relativo, el esquí alpino debe ser el más peligroso para este ligamento. En un estudio francés que analizó al equipo nacional de esquí galo, en los últimos 25 años demostró que el 28% de los competidores tubo una lesión del LCA durante su carrera.<sup>2</sup>

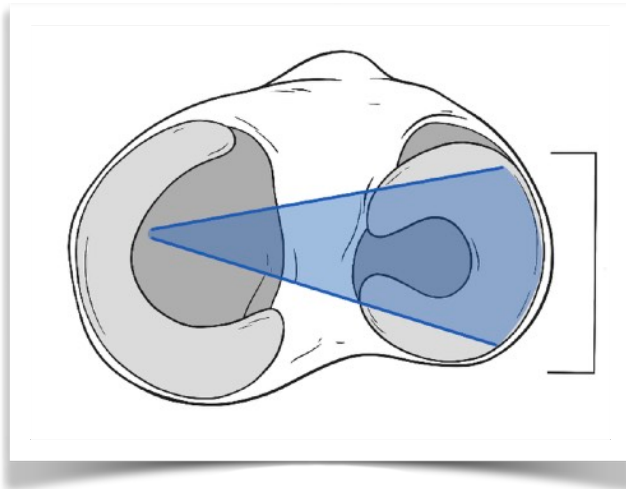
El ligamento cruzado anterior, junto al ligamento cruzado posterior (LCP), los colaterales y ambas esquinas son los principales estabilizadores de la rodilla. El LCA evita la traslación anterior de la tibia en relación al fémur. Esta traslación es mayor normalmente por lateral que medial por lo que al lesionarse aumenta más aún esta traslación por lateral generando un fenómeno rotacional.

Existe un aumento de la rotación interna de la tibia de  $9,56^\circ$  a  $23,67^\circ$ , en promedio, por el mayor aumento relativo de la traslación anterior del platillo lateral después de una rotura de LCA (Mahfouz JBJS 2004, Figura. 1)

Esta rotación aumentada puede estar amplificada por la lesión de otras estructuras como el ligamento anterolateral de la rodilla, que con frecuencia variable según distintos estudios se asocia a la lesión del LCA. Además, es un estabilizador secundario del valgo en extensión, restringiendo la apertura hacia lateral de la pierna en relación con el muslo, ayudando en esta función al ligamento colateral medial en la extensión completa de la rodilla.

Si bien, en una marcha habitual generalmente no se manifiesta su ausencia, en los movimientos bruscos de la rodilla con contracción de cuádriceps, puede ser muy traumático el desplazamiento anterior anormal de la tibia en relación al fémur.

**Figura 1**



*Figura 1. Aumento significativo de la traslación anterior luego de la rotura del LCA, especialmente en el compartimento lateral.*

Estos episodios bruscos de “fallos” representan la insuficiencia del LCA y favorecen la aparición de nuevas lesiones dentro de la rodilla. Es por lo anterior, que para alguien que se lesiona el LCA es casi imposible volver a hacer deporte al mismo nivel, sin operarse. Por otro lado, el riesgo de artrosis de la rodilla aumenta 10 veces cuando se mantienen los episodios de fallos. Una lesión asociada de meniscos es determinante en el aumento del riesgo de artrosis.<sup>1</sup>

Por tratarse de una lesión muy frecuente y que afecta en general a personas muy activas, es que se convierte en problema de salud pública. Su tratamiento significa un gasto importante para los distintos sistemas de salud y para las personas. En la mayoría de los servicios de traumatología es la segunda cirugía más frecuente en los equipos de rodilla después de la artroscopía por lesión meniscal. Se deberían operar alrededor de 10.000 pacientes cada año en Chile, si es que extrapolamos las cifras norteamericanas, sin embargo, por datos nacionales obtenidos por el Dr. M. Barahona, se operaron 10879 pacientes de reconstrucción del LCA entre los años 2016 y 2018, por lo que operamos alrededor de un tercio de los pacientes que se operan en Estados Unidos.

### Mecanismo lesional

Clásicamente se reconocen esencialmente dos mecanismos. El llamado indirecto, cuando ocurre una contracción brusca del cuádriceps que no es compensada por los isquiotibiales.<sup>3</sup> Se produce una verdadera cizalla sobre el LCA. Habitualmente la lesión del ligamento es aislada. El otro mecanismo provocado por un valgo forzado, si bien conceptualmente es una tracción sobre el ligamento que sobrepasa su resistencia, se le llama directo por lo traumático y por el frecuente compromiso además del colateral medial y el menisco interno. (Triada maligna). Este, la mayoría de las veces ocurre sin contacto con otro deportista, sin embargo, es común que se relacione con el choque con otro jugador, donde el que lesiona le cae el adversario sobre su pierna que tiene el pie en apoyo, provocando la lesión.

Un estudio noruego que analiza el video de 10 jugadoras de hándbol permite ir un poco más allá describiendo que va ocurriendo en los milisegundos en que se produciría la lesión.<sup>4</sup> Describe que al aplicarse una fuerza que genera valgo en la rodilla; primero se produce una tensión sobre el ligamento colateral interno y una compresión en el compartimiento externo. La contracción del cuádriceps genera rotación externa del cóndilo lateral y un desplazamiento anterior de platillo lateral provocando la rotura del LCA. Una vez roto, el fémur vuelve hacia interno en relación, a la tibia. Figura 2.

### Prevención

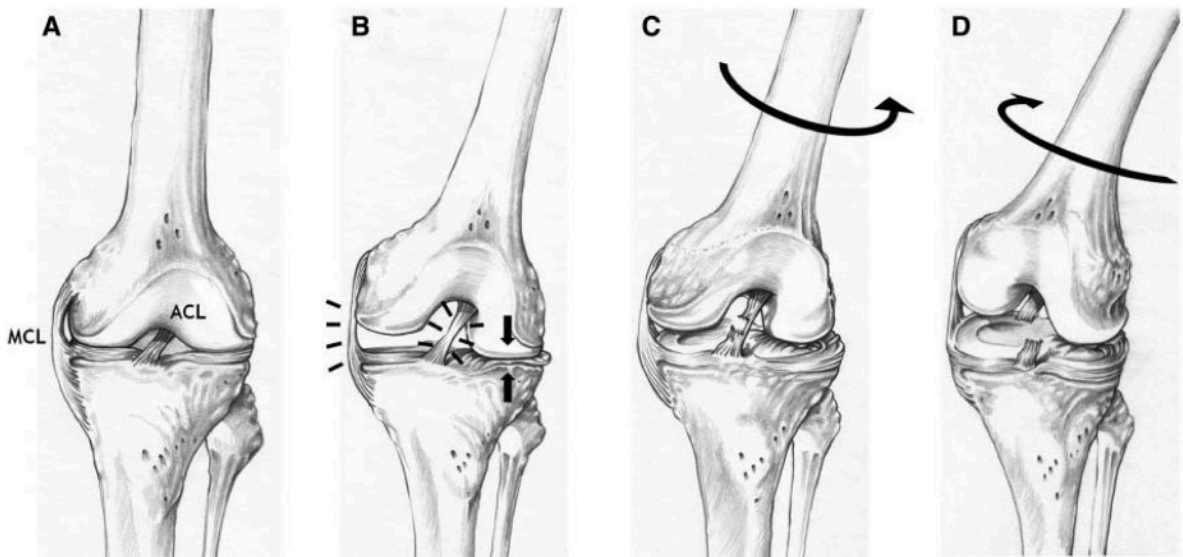
Se ha podido comprobar que con entrenamiento neuromuscular y propioceptivo se logra reducir el riesgo de lesiones principalmente en modelo con mujeres que juegan fútbol y tienen un riesgo de lesión por sobre los hombres que practican este deporte, especialmente cuando están en la etapa inicial de aprendizaje.<sup>5</sup>

La FIFA desarrolló un programa para prevención de lesiones en el fútbol que actualmente es conocido como FIFA11 +. Se sugiere realizar dos veces a la semana una actividad que incluye 15 ejercicios diferentes donde se realizan actividades que tienden al mejoramiento de la relación de isquiotibiales/cuádriceps, equilibrio, propiocepción y técnicas de aterrizaje después de saltos. Ha demostrado ser útil en disminuir entre un 74 y 80 % el riesgo de lesiones del LCA en luego de ponerse en práctica por dos semanas.

([www.fifamedicalnetwork.com/es/lessons/prevencion-de-lesiones-lesiones-del-lca](http://www.fifamedicalnetwork.com/es/lessons/prevencion-de-lesiones-lesiones-del-lca))

Por otro lado, evitar superficies que signifiquen una gran adherencia con el calzado también disminuye la frecuencia de lesiones.

**Figura 2**



*Figura 2. Momentos en el mecanismo de lesión de LCA propuesto por el grupo noruego encabezado por el Dr. Koga. A) Rodilla en reposo, B) Aplicación de valgo C) Rotación externa del fémur y rotura del LCA, D) Rotación interna del fémur*

### Cuadro Clínico. Pruebas específicas

Los mecanismos descritos ocurren en el contexto de la práctica de actividad física intensa con cambios de dirección o velocidad brusca o deportes de contacto al producirse palancas traumáticas sobre la rodilla.

Clásicamente los pacientes relatan escuchar un chasquido y posteriormente mucho dolor. La mayoría no puede seguir jugando. Al poco rato comienza el aumento de volumen que refleja la hemartrosis que se produce en la mayoría de los pacientes.

Al llegar al servicio de urgencia muchas veces es muy difícil examinar al paciente como para tener una certeza de la lesión, sin embargo, se debe sospechar puesto que la mayoría de las hemartrosis que se diagnostican en un servicio de urgencia, son el reflejo de una rotura del LCA. Por otro lado, pueden verse roturas de LCA sin este característico aumento de volumen articular.

Las maniobras clásicas para explorar al ligamento cruzado anterior son: Lachman, figura 3, cajón anterior, figura 4 y pivot shift, figura 5.

**Figura 3**

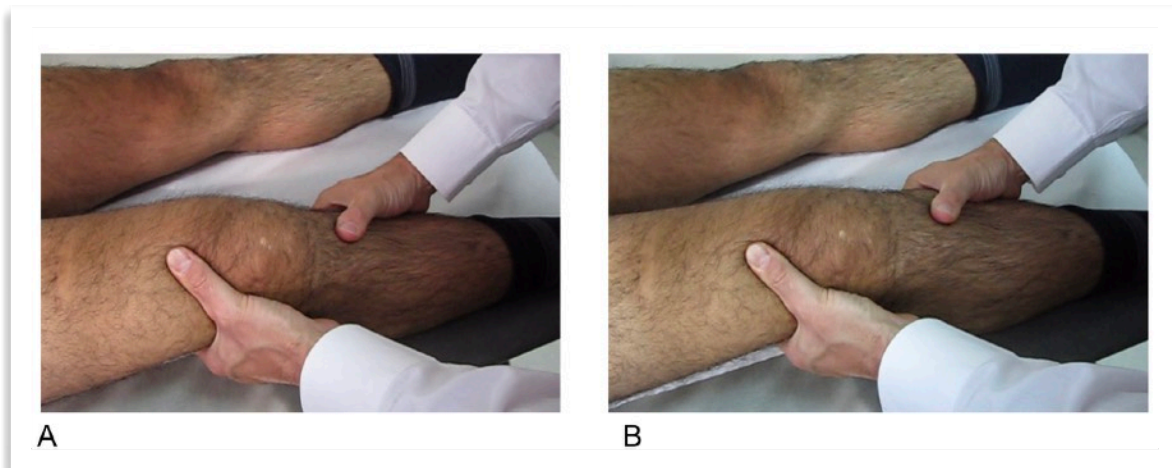


Figura 3. A) Maniobra de Lachman. Con la rodilla en semiflexión de 30° se toma firme el fémur y se aplica una fuerza de traslación anterior de la tibia. B) Es positivo cuando se traslada más que en el lado contralateral sano y no se siente un tope.

**Figura 4**

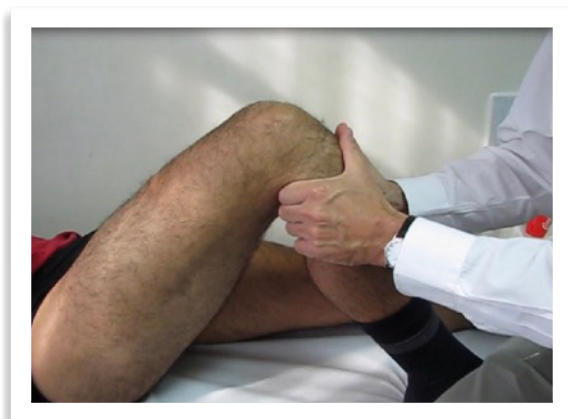

Figura 4. Cajón anterior. Se flexa la rodilla a 90°, se bloquea el pie y se relajan los isquiotibiales. Posteriormente se aplica una fuerza de traslación anterior. Es positivo cuando es mayor que el lado sano y se pierde el tope.

**Figura 5**

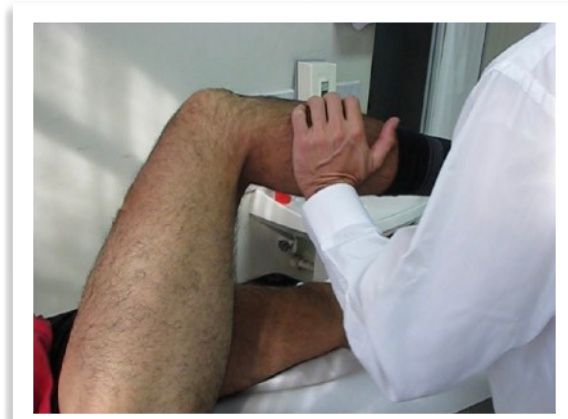

Figura 5. Pivot shift. Maniobra de flexión de la rodilla aplicando fuerza de traslación anterior de la pierna para subluxar la tibia hacia anterior y notar la reducción cuando la banda iliotibial la tracciona hacia atrás al ir extendiendo la rodilla. Aumenta el efecto con rotación externa del pie. Para notarlo y no producir muchas molestias, se sugiere hacer a baja velocidad y en un momento en que haya disminuido la inflamación.

La maniobra de Lachman, es la que en estudios de sensibilidad y especificidad, con o sin anestesia, logra los más altos porcentajes, sin embargo, el cajón anterior realizado con cuidado, sobre todo en casos crónicos, es igual de válido para aquellos que acostumbran realizarlo. El pivot shift, por el dolor que puede generar preferimos realizarlo con el paciente anestesiado en pabellón o en pacientes crónicos donde el dolor al examinarlos no es un problema. En agudo se debe hacer con mucho cuidado. Esta última prueba tiene un rol determinante en establecer el grado de inestabilidad rotatoria que tiene el paciente.<sup>6</sup>

Existen métodos para objetivar los desplazamientos alterados o aumentados que tiene la tibia en relación, al fémur. Mediante el uso del KT1000 ó 2000 se puede medir los milímetros de desplazamiento de la tibia al ejercer una fuerza de traslación anterior. Con más de tres milímetros de diferencias se habla de que esta es significativa respecto al contralateral.

Para medir el pivot se han desarrollado instrumentos que tienen ese propósito, pero que aún no tienen una difusión importante en los distintos grupos de trabajo. Existe un sistema de prepago desarrollado por un grupo italiano, KiRA, que permitiría medir tanto el Lachman como el pivot. (<http://www.smartkira.com>).

Si bien está muy poco difundida la medición objetiva del pivot shift, creemos como grupo que es muy importante poder usar alguna forma de objetivarla porque nos va a permitir una mejor discriminación en el uso de nuestras técnicas quirúrgicas cómo en la medición de resultados biomecánicos.

## Estudio

En la urgencia, en agudo, iniciamos el estudio con una radiografía que nos ayude a descartar otro tipo de lesiones, como una fractura que comprometa la superficie articular.

El examen de elección para poder confirmar el diagnóstico clínico es la Resonancia Magnética (RM) de rodilla, figura 6 y 7. Nos permite además establecer la presencia de lesiones asociadas como las de los meniscos o del cartílago articular.

**Figura 6**

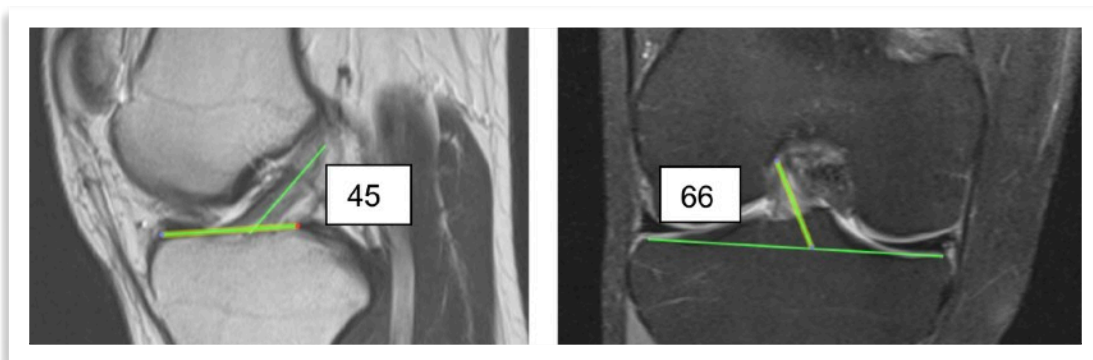
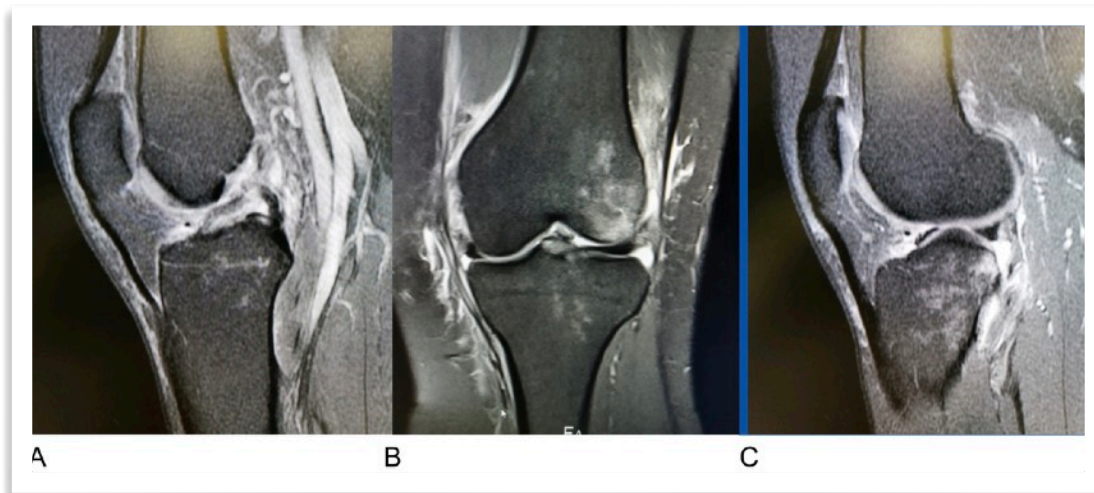


Figura 6. RM de rodilla. Imagen de LCA normal en sagital y coronal, con sus angulaciones promedio, respecto a la tibia. 45° sagital y 66° en coronal en los ángulos agudos. (Trabajo realizado por grupo en HCUCH)

**Figura 7**



*Figura 7. Imagen de RM con rotura aguda del LCA. A. Lesión del LCA con horizontalización de las fibras proximales. B.- Edema en el cóndilo lateral, lesión asociada del ligamento colateral medial. C. Subluxación anterior de la tibia y edema óseo del platillo lateral.*

## Manejo agudo de la lesión

Si se trata de un paciente deportista de alto rendimiento, tratamos de operar lo antes posible poniendo énfasis en la pronta rehabilitación después de la cirugía. El temor a la rigidez se ha diluido al constatar que gracias a las nuevas fijaciones, desde tornillo interferenciales hacia delante y la rehabilitación acelerada es raro que se presente.

Por otro lado, de tratarse de deportistas que no estén luchando contra el tiempo y que en el postoperatorio no dispongan de mucho tiempo para rehabilitarse, se aconseja esperar a que pase la inflamación y recupere la movilidad antes de operar. En general se recomienda uso de hielo, analgésicos, restricción de la movilidad en la medida que produzca dolor al igual que la carga. En el caso de que se produzca una hemartrosis a tensión es necesario hacer una artrocentesis que permite alivio del dolor y mejorar la movilidad. El riesgo de infección tomando las precauciones habituales es muy bajo por lo que hacerla en forma más rutinaria sería una opción que aceleraría la recuperación.

## Indicación quirúrgica

Los pacientes se operan para recuperar la estabilidad que les permita retomar su nivel de actividad física, pero también para frenar el daño articular al que puede conducir una rodilla inestable. Se ha visto que los que no se operan y son activos desarrollan artrosis con mayor frecuencia que los que se operan. Esto ocurriría por la asociación con las lesiones meniscales y la artrosis posterior.



El grupo que no se opera tiene mayor frecuencia de lesiones meniscales a medida que pasa el tiempo con la rodilla inestable, lo que finalmente obliga a la cirugía por dolor e inestabilidad, pero con mayor riesgo de artrosis en la evolución ulterior.<sup>7</sup> Otro estudio revela que por cada mes que pasa desde el momento de la lesión del LCA sin reconstruir, aumenta en un 1% la probabilidad de tener lesión meniscal y el doble de lesión condral.<sup>8</sup> Sin embargo, esta conducta comúnmente seguida ha sido cuestionada en un reciente estudio sueco que concluye que no existen ventajas en la cirugía temprana de reconstrucción del LCA frente al grupo en que se opta por la rehabilitación y una reconstrucción posterior si es necesaria.<sup>9</sup> Esta estrategia ha permitido disminuir en forma importante el número de cirugías de reconstrucción de LCA en ese grupo de trabajo.

En general, en nuestro centro, el hospital clínico de la Universidad de Chile, nos inclinamos por operar a aquellos pacientes que están en el grupo de riesgo de aumento de lesiones en la rodilla por el tipo de actividad física que realizan.

En quienes podemos estar de acuerdo en proponer un tratamiento no quirúrgico es en aquellos pacientes de baja demanda física, sin patología asociada y lo más importante, que no se quieran operar.<sup>1</sup>

## Cirugía del LCA

Si bien en casos excepcionales puede postularse una reparación del LCA en una etapa aguda (menos de tres semanas), lo que generalmente hacemos es una reconstrucción.

Las reparaciones necesitan la presencia de un desprendimiento proximal con un buen remanente de ligamento hacia distal. En estos casos se realiza una cirugía oportuna para recolocar en posición anatómica el ligamento lesionado y con algún sistema que ayude a proteger la reparación el tiempo necesario para su cicatrización y remodelación. No existen casuísticas ni seguimientos importantes como para considerarla una alternativa equivalente a la reconstrucción. Existen eso sí, grupos que están trabajando esta opción por lo que esperamos tener publicaciones disponibles pronto.

## Reconstrucción del LCA

Es la cirugía que ha centrado la atención en patología de rodilla desde que la epidemia de lesiones de ligamentos cruzados rotos no para de aumentar. Distintos debates han estado el centro de la discusión estimulando una extensa investigación en esta materia.

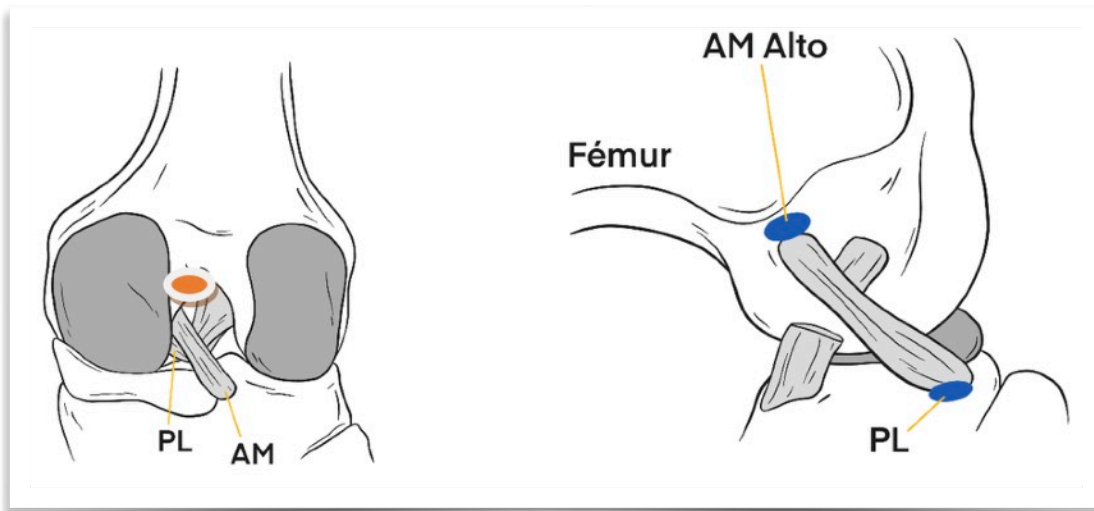
Existen diversas técnicas, pero profundizaremos en la ubicación de los túneles y lo tipos de injerto.

### Túneles en posición isométrica

Es la posición que fue de elección en los primeros años de la reconstrucción intraarticular con auto injerto. Se elegía una posición en que el largo del injerto fuera el mismo durante todo el rango articular evitando que estuviera muy suelto, o muy tenso en alguna parte de este. Se buscaba un adecuado trabajo del injerto evitando su daño. Esta posición en el fémur era más bien alta y central. Se reproducía fácilmente con la técnica transtibial usando guías que se apoyan en la pared posterior.

Por otro lado, la ubicación tibial del túnel en estos casos es en la parte posterior de la huella del LCA nativo, muy cercana al LCP, determinando una orientación más bien vertical del injerto, figura 8. Se lograba buen control en la traslación AP pero regular, en lo rotacional, manteniendo en muchos casos el pivoteo.

**Figura 8**



*Figura 8. A izquierda en una vista desde anterior, el círculo muestra la ubicación femoral de un túnel "isométrico", más central y alto que la inserción anatómica. A derecha, una visión sagital que permite apreciar la verticalidad en que quedan estos injertos.*

### Técnica Anatómica

En teoría una técnica anatómica estricta debiera reproducir las dos bandas del ligamento cruzado, sin embargo, los beneficios anatómicos y biomecánicos que en teoría significarían el desarrollo de la "doble banda" no la posicionaron como técnica habitual por la complejidad, los costos, complicaciones, los resultados equivalentes a la monobanda y por no demostrarse tampoco una sustantiva ventaja biomecánica.<sup>10</sup> Es por lo anterior, que se ha tratado de buscar la mejor posición para hacer los túneles, donde el femoral sería más determinante en el resultado de una reconstrucción porque las variaciones en su posición anatómica, significa un mayor impacto para el funcionamiento del injerto.<sup>11</sup>

Rescatar la ubicación anatómica sería la consigna que se puede intentar, reconociendo los muñones del original, o los reparos anatómicos especialmente óseos en lesiones crónicas. Donde la cresta intercondilea lateral (cresta del residente) y la cresta bifurcada lateral sirven de guía como se ve en la figura 9.

Desde nuestro punto de vista, si bien reproduce el promedio de las fibras en su inserción tiene el problema que es menos isométrico y está demostrado que si se hace una banda se debe privilegiar la anteromedial (AM). Sin embargo, existe el concepto de posición ideal y es la que buscamos habitualmente en nuestros pacientes. Es el resumen de los siguientes conceptos: Isométrico, fibras directas (son las más importantes respecto a la resistencia del ligamento), excéntrico respecto a la inserción de la banda anteromedial, anatómico y con baja tensión. Figura 10.

Pareciera existir un contrasentido al pretender que un injerto sea isométrico y a la vez esté en una posición anatómica excéntrica, pero la verdad es que en esa posición el injerto se comporta dentro de los rangos de isometricidad requerida para no generar gran tensión en el injerto. Por otro lado, al estar en esta posición más lateral, es decir anatómica, permite una mejor recuperación del control rotacional, disminuyendo el pivoteo.

**Figura 9**

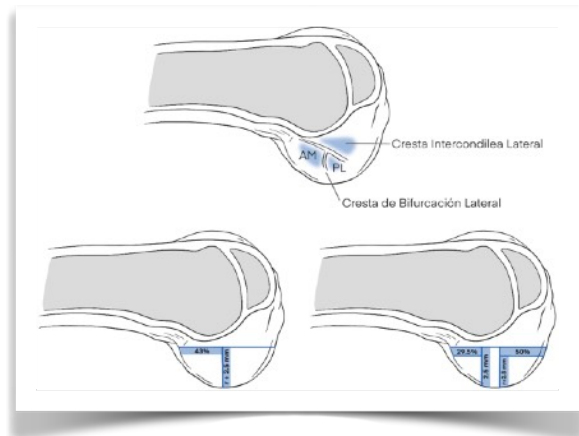


Figura 9. En la figura superior se ven las eminencias óseas que sirven de reparo para el túnel femoral en ubicación anatómica. En la figura de la derecha abajo, se observa el punto central de ambas bandas, representado en porcentajes y en mm desde el reborde. Al lado izquierdo, se ve el punto medio de las dos bandas cuando se elige la manobanda.

**Figura 10**

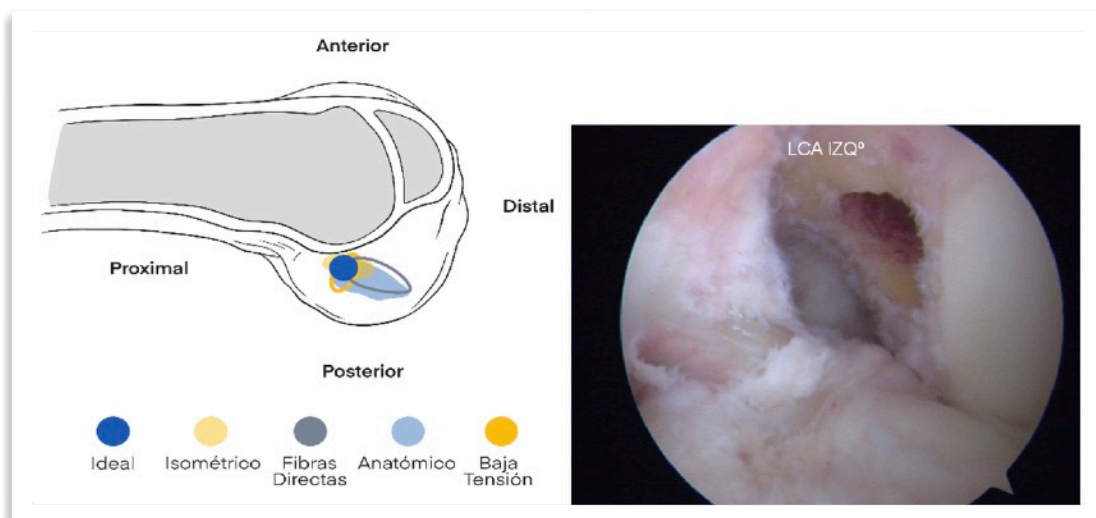


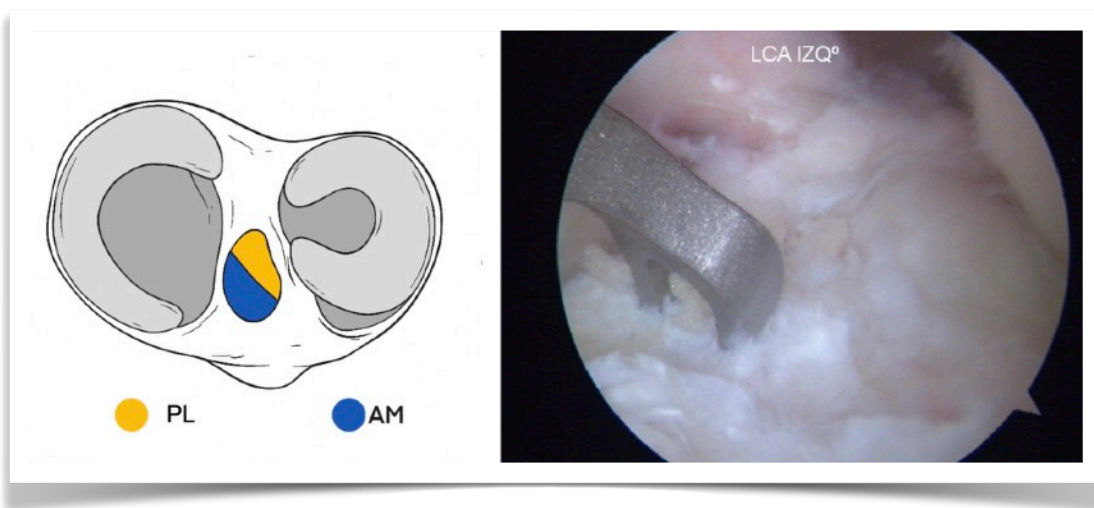
Figura 10. Ubicación de elección del túnel en el fémur. Acrónimo. IDEAL: Isométrico, fibras directas, excéntrico, Anatómico, baja tensión (1). A derecha, imagen artroscópica de túnel femoral en rodilla izquierda.

### Túnel Tibial

Respecto al túnel tibial, también hemos tenido una evolución en la ubicación intraarticular de la guía para hacerlo. Pasamos desde la posición en que se elegía la ubicación de las fibras PL (posterolaterales) muy cercana al LCP (5-8 mm) a una posición al centro de la banda AM. Se tiene com referencia 15 mm por delante del LCP, el cuerno anterior del menisco lateral y el reborde del cartílago articular, figura 11. Ayuda a permitir una dirección mas acostada y atravesada del injerto permitiendo un mejor control tanto en la traslación anterior como rotacional, desde dentro de la rodilla.

Se debe tener cuidado con lesionar la raíz anterior del menisco lateral. Es más frecuente en túneles de 10 o más mm y cuando no se visualiza bien la zona.<sup>12</sup>

**Figura 11**



*Figura11. Ubicación del túnel tibial en reconstrucción de LCA. A izquierda dibujo que muestra la ubicación de las dos bandas en su inserción tibial. PL: posterolateral, AM: anteromedial. A derecha se observa la posición de la guía artroscópica para hacer el túnel tibial.*

### Elección del Injerto

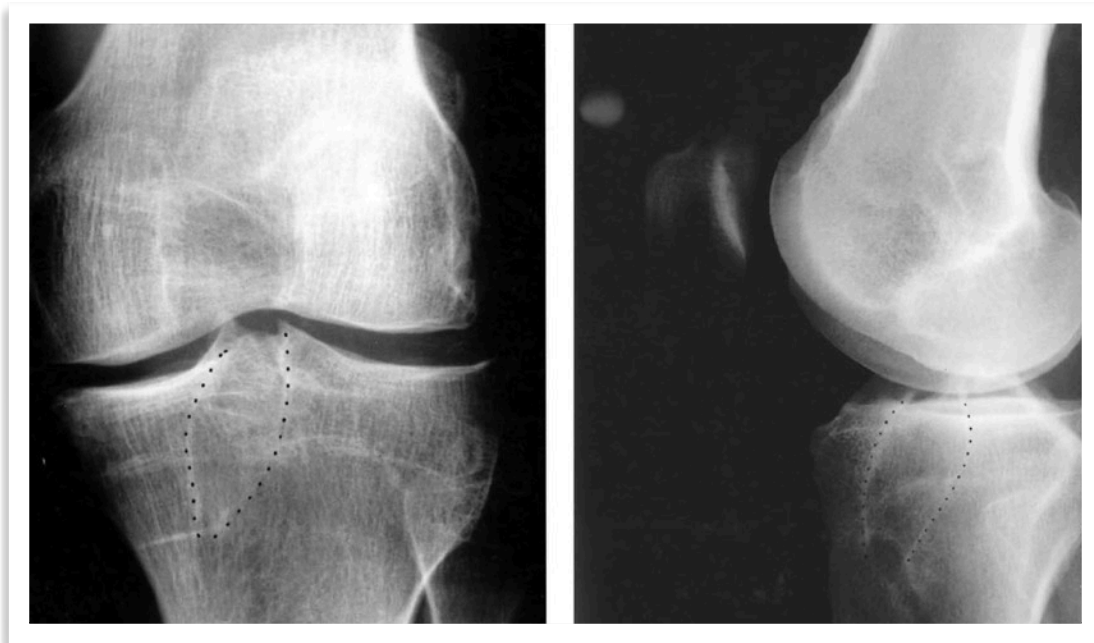
Existen múltiples posibilidades de injerto para reemplazar al LCA nativo que se dañó. Cada uno tiene sus pros y contras, el injerto ideal por ahora no se ha encontrado. Podemos dividirlos en autólogos y aloinjertos. Estos últimos, son una buena alternativa en casos de revisión, en pacientes mayores y de baja demanda o lesiones multiligamentosas, pero su utilización en forma primaria, para los pacientes que más frecuentemente se lesionan está en desuso, al menos en nuestros grupos, por el mayor riesgo de rotura del injerto.<sup>13</sup>

Por lo tanto, la opción de los diferentes autoinjertos es la más importante. Dentro de éstos, la estadística nos muestra que el más utilizado en Chile es el semitendinoso-gracilis (STG). Sin embargo, el veterano hueso-tendón-hueso (HTH) del tendón patelar ha subido en el último tiempo el porcentaje de pacientes en que se utiliza probablemente porque la experiencia de los cirujanos se relaciona con lo publicado al respecto en lo referente a sus buenos resultados.

La técnica que realizamos como grupo es muy semejante a la descrita por Jorge Chahla.<sup>12</sup> También hacemos el túnel femoral de dentro hacia fuera, aunque hay algunos que prefieren la técnica de fuera a dentro, evitamos dañar la raíz anterior del menisco lateral y nos preocupamos de injertar la rótula con hueso esponjoso del lecho tibial. Respecto a la técnica con STG la diferencia significativa está en la cosecha del injerto y su preparación, muy bien descrita por Vinagre et al.<sup>14</sup> y las distintas técnicas de fijación que se disponen. Predominan para el fémur las corticales (tipo botón de suspensión cortical) pero también se usan con frecuencia los tornillos con y sin camisa. Las técnicas suspensorias han ido dejando de ocuparse (Transfix®, Rigidfix®). Para la tibia la fijación habitual es un tornillo no metálico.

En múltiples estudios se ha demostrado que el HTH otorga mayor estabilidad a la rodilla y menor riesgo de rotura. En algunas publicaciones, también se ha demostrado que logra un mayor porcentaje de retorno al nivel deportivo que se realizaba antes de la lesión. Sin embargo, cuando se comparan algunos registros nacionales y metaanálisis no se describe mayor diferencia en los resultados funcionales que se logran con ambos. Otro aspecto que preocupa es la necesidad de una rehabilitación más lenta cuando el injerto elegido es el STG. Recordemos que es a través de fibras de *Sharpey* que se fija el injerto de partes blandas al hueso. Se ha postulado que la carga precoz y/o la movilidad precoz inciden al enlentecer esta incorporación. Algunos postulan que esto es determinante a su vez en la mayor frecuencia de ensanchamiento de túneles que se ve con el uso de STG.<sup>15</sup> Figura 12.

**Figura 12**



*Figura 10. Radiografía. Se aprecia en la tibia el ensanchamiento del túnel en los dos planos.*

Este ensanchamiento tendría un rol en la mayor laxitud de este tipo de injertos, pero también al momento de realizar una revisión, en la posibilidad de tener que hacerla en dos tiempos teniendo que rellenar los túneles en una primera cirugía.

Una alternativa que algunos grupos usan, es el tendón cuadricepsital, con una pastilla ósea o no de la patela y con un espesor completo o parcial del tendón.<sup>16</sup> Se reportan buenos resultados pero impresiona que el impacto sobre el aparato extensor es mayor que cuando se cosecha del tendón patelar, especialmente cuando es de espesor completo y con caluga ósea.

El siguiente es un cuadro resumen de las ventajas y desventajas del uso de cada injerto para reemplazar el LCA dañado. Tabla 1.

**Tabla 1**

	<b>HTH</b>	<b>STG</b>	<b>Cuadricepsital</b>	<b>Aloinjerto</b>
Ventajas	Fijación de apertura	Facial cosecha	Más grueso	Sin daño por cosecha
	Rápida incorporación	Cicatriz pequeña		Variedad
	Rápida rehabilitación	Útil en fisis abierta		Útil en multiligamentosas
	Menos rerrotura			
Desventajas	Dolor anterior	Lenta incorporación	Atrofia del cuádriceps	Alto riesgo de falla en jóvenes
	Riesgo de fractura de patela	Mayor riesgo de rerrotura	Fijación mixta	Alto costo
	Incisión más amplia	Menor estabilidad		Lenta incorporación
	Afecta aparato extensor	Afecta aparato flexor		
		Ensanchamiento de túneles		

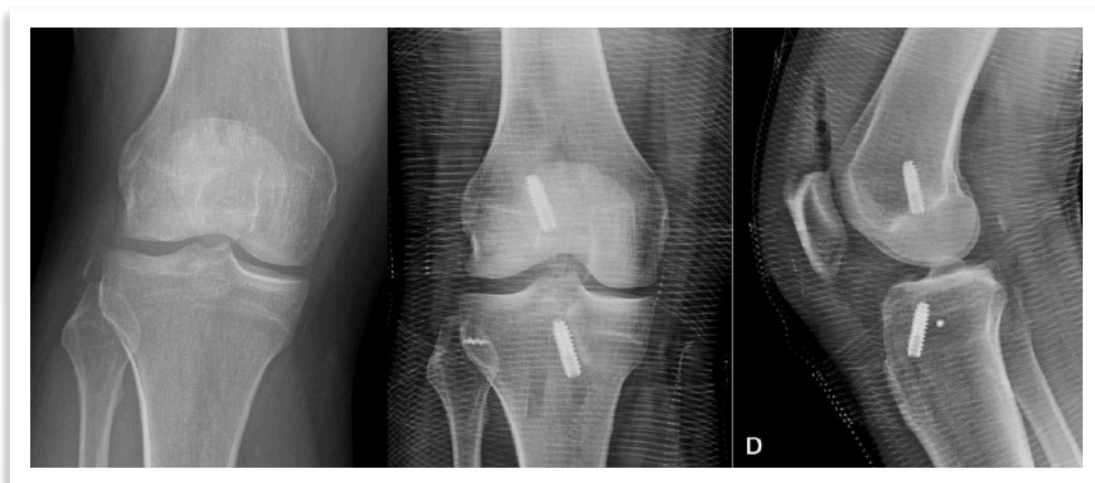
*Tabla 1. Comparación de las diferentes opciones de injertos en reconstrucción de LCA.*

Actualmente existe controversia respecto a la mejor manera de recuperar el control rotacional en pacientes con una lesión de LCA que se van a operar. Algunos grupos están haciendo en casi todos sus pacientes una tenodesis anterolateral. Se usa una franja de la banda iliotibial, la cual se prepara y se pasa por detrás del ligamento colateral lateral y posteriormente se fija con ancla, tornillo o grapa en la porción lateral del cóndilo lateral en el punto de Lemaire. Incluso se puede realizar una reconstrucción del ligamento anterolateral. Como grupo creemos, al igual que lo publicado por Hughes, que el control rotatorio se debe inspirar en una reconstrucción anatómica del LCA.<sup>17</sup> En casos excepcionales se debe agregar un procedimiento extraarticular como la tenodesis por hiperlaxitud o pivoteo residual al final de la cirugía o en pacientes muy jóvenes y en algunas revisiones.

Durante mucho tiempo supimos que las fracturas de *Segond* eran patognomónicas de una lesión del LCA pero no entendíamos la relación que tenía con ésta. Desde que se reconoció la anatomía del Ligamento Anterolateral de la rodilla (LAL) y su inserción en la tibia, precisamente donde se produce la fractura de *Segond* es que entendimos su relación con una lesión del LCA como una avulsión del LAL.

El siguiente es un caso en que se constató un pivot significativo previo a la reconstrucción y se decidió, por tratarse de una cirugía en menos de tres semanas de ocurrida la lesión, la reinserción. Figura 13.

**Figura 13**

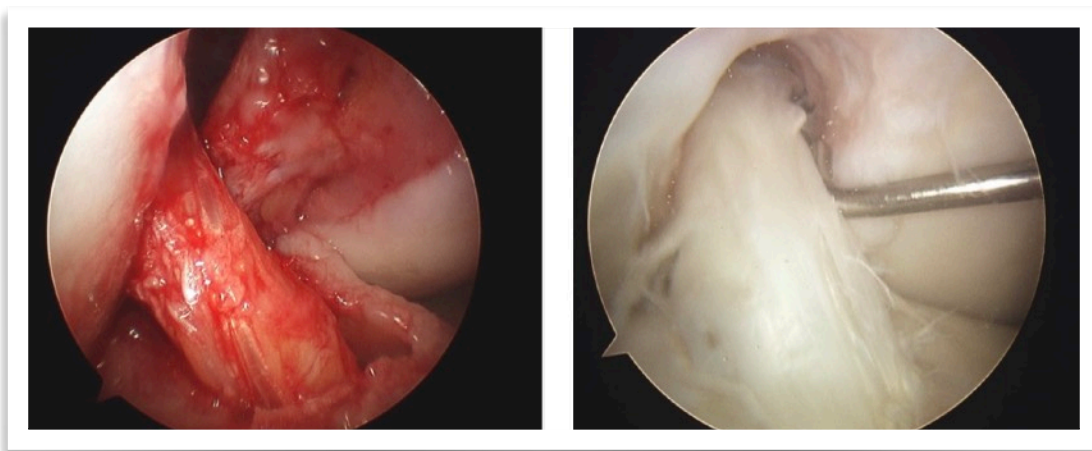


*Figura 13. Radiografías de rodilla que muestran una reinserción con ancla de una fractura de Segond buscando mejorar estabilidad rotacional.*

### **Incorporación del injerto después de la cirugía**

Es el proceso que parte inmediatamente después de la operación y termina con la *ligamentización* completa del tendón utilizado para reemplazar al ligamento dañado. Se divide habitualmente en tres fases. La inicial que dura el primer mes y que se caracteriza por la aparición de una respuesta inflamatoria de distintas células a partir del tejido hipocelular, con importante necrosis inicial, permitiendo la migración celular que será la base de la segunda fase, la proliferativa. Ésta, que dura hasta el final del tercer mes, se caracteriza por la mayor concentración celular, pero a la vez por ser el período de mayor fragilidad del injerto (semana 6). Desde los tres meses hasta un tiempo variable entre 6 y 12 meses ocurre la remodelación o ligamentización del injerto, adquiriendo las características típicas de un ligamento.<sup>18</sup> Figura 14.

**Figura 14**



*Figura 14. Fotografías intraoperatorias de artroscopia de rodilla. A izquierda Imagen de LCA reconstruido al final de la cirugía. A derecha dos años después de la reconstrucción*

### Posibilidad de fallo o artrosis

El resultado de una reconstrucción se puede analizar desde distintos puntos de vista. Algunos lo miden por las consecuencias que produce la cosecha del autoinjerto: Dolor anterior en HTH y debilidad de isquiotibiales en STG. Otros por la posibilidad de volver a la misma actividad deportiva previa, prefiriéndose la escala de *Tegner*. Pero quizás el más categórico de los parámetros es el riesgo de re-rotura. En un estudio relativamente presente del consorcio MOON (Grupo de estudio del LCA) se reporta un 4,4% de re-rotura.<sup>19</sup> Los principales factores de riesgo son la juventud, el nivel de actividad física, a mayor nivel mayor riesgo y el uso de aloinjertos como se mencionó. Por otro lado, en un estudio del registro sueco se confirma que la asociación con lesiones meniscales afecta los resultados funcionales de los pacientes operados de LCA.<sup>20</sup>

Es muy difícil medir el cambio en el riesgo de producción de artrosis al corregir la inestabilidad. Unos primeros estudios incluso establecieron que la reconstrucción aumentaba el riesgo de artrosis y uno reciente<sup>21</sup> establece que no disminuye el riesgo de artrosis, cuando lo lógico es pensar que, controlando la inestabilidad, ocurra todo lo contrario. Seguramente faltó un análisis discriminativo de la diferencia entre los pacientes que se operaron y los que no respecto a lesiones asociadas. La lesión concomitante de meniscos y cartílago aumenta claramente el riesgo y nivel de uso de la rodilla. A pesar de que no disponemos de evidencia clara pensamos que estabilizar una rodilla que está teniendo fallos, claramente ayuda a la disminución de estos y enlentece su envejecimiento.



## Complicaciones de la cirugía del LCA

Las podemos dividir en generales y en propias del procedimiento.

Las primeras son aquellas que se comparten con otros procedimientos como la infección, la hemartrosis, la trombosis venosa profunda (TVP) o el tromboembolismo pulmonar (TEP) y la rigidez postoperatoria. En general, son poco frecuentes, pero cuando ocurren, especialmente la infección, puede ser altamente inhabilitante para la rodilla del paciente.

Las infecciones son raras, pero se producen, según lo reportado por Gobbi, un caso cada 300 pacientes operados y se presentan entre el final de la primera semana y los dos meses post-operado. Los signos y síntomas son los habituales de una infección. Se debe estar muy atento a que el dolor en lugar de seguir disminuyendo con el transcurso de los días tenga un cambio brusco hacia el aumento. Muchas veces un aseo oportuno junto al manejo antibiótico permite salvar el injerto y evitar consecuencias negativas en el cartílago, pero en otros casos es necesario su retiro como parte del manejo.<sup>22</sup>

Las TVP son más frecuentes de lo que las reconocemos clínicamente (sólo un 0.5%).<sup>23</sup> Es por esto que siempre deben tomarse las medidas profilácticas que los protocolos de cada hospital determinen. La edad (a mayor edad, mayor riesgo) y algunos procedimientos asociados como la osteotomía tibial alta, aumentan significativamente el riesgo.<sup>24</sup>

La rigidez de rodilla postoperatoria es una situación que cada vez vemos menos por la estandarización de rehabilitación.

La lesión de la rama recurrente del safeno que produce anestesia lateral a la incisión para cosecha del injerto es un resultado previsible por lo que personalmente se lo anticipo a los pacientes como una situación esperada y que tiene un porcentaje de recuperación variable. Esta situación es menos frecuente en la cosecha de isquiotibiales, pero cuando ocurre, por tratarse de una lesión más proximal del nervio su repercusión es mayor.

Respecto a las complicaciones propias del procedimiento, existe en los distintos momentos la posibilidad de tener incidentes. Durante la cirugía en la cosecha de los injertos, la elección de la ubicación de los túneles y su realización, las técnicas de fijación y posterior a la cirugía, especialmente relacionado con la rehabilitación. En un artículo recientemente publicado en Singapore Med J, se muestra la imagen de distintas complicaciones que ocurren ligadas a la técnica quirúrgica buscando familiarizar a los cirujanos con los fallos del injerto, el pinzamiento del mismo o la artrofibrosis.<sup>25</sup>

No debemos confundir las complicaciones con la posibilidad de retorno deportivo que existe en la evolución del LCA operado. No siempre se logra una rehabilitación completa o que permita volver al mismo nivel de actividad previo a la lesión. Por otro lado, el LCA reconstruido puede fallar. En algunas ocasiones luego del análisis detallado se podrá responsabilizar a la técnica empleada o la forma de rehabilitación que se realizó, pero en otras, el fallo del injerto se deberá a una nueva lesión.

## Rehabilitación (Enfoque traumatológico)

Se presenta la visión general de un traumatólogo acostumbrado a la reconstrucción con HTH.

La rehabilitación de un paciente que se opera de LCA parte antes de la cirugía. Recordemos que generalmente esperamos que el proceso inflamatorio haya bajado y la recuperación de la movilidad esté en una etapa avanzada. Lo anterior está demostrado que disminuye la rigidez articular postoperatoria.

Clásicamente, desde los trabajos del Dr. Shelbourne<sup>26</sup> se entendió la rehabilitación por etapas y de una manera muy activa. Se le llamó acelerada por que buscaba la recuperación lo más pronto posible, especialmente de la vuelta al deporte. Sin embargo, en los últimos años se ha flexibilizado un poco esa urgencia privilegiando la incorporación del injerto y buscando disminuir las posibilidades de falla por apresurarse en el tipo de actividades a realizar.<sup>27</sup>

La siguiente es la forma que de explicar a los pacientes cómo va a ser su recuperación después de la cirugía.

### Postoperatorio inmediato

Control del dolor y la inflamación. Existen distintos protocolos analgésicos, sin embargo, ocupamos con bastante buen resultado desde hace unos años, el bloqueo del nervio femoral a la altura del canal aductor. Procedimiento que realiza el anestesista al término de la operación. Cuando el bloqueo es más proximal se inhibe mucho la actividad del cuádriceps lo que dificulta el levantar al paciente el primer día y realizar la cirugía de manera ambulatoria.

El hielo, idealmente de forma permanente, ayuda mucho a desinflamar y controlar el dolor. El kinesiólogo visita al paciente la misma tarde después de la operación y le enseña al paciente a realizar ejercicios en cama e incluso en algunos casos lo ayuda a levantarse.

La mayoría de los pacientes se van al día siguiente cuando ya están caminando con bastones, en general no porque no puedan cargar (salvo que algún otro procedimiento asociado lo determine), sino que para evitar una falta de control motor que signifique un movimiento brusco e incluso una caída.

Hemos ido dejando de usar drenaje postoperatorio, por lo que esta etapa en general es más rápida que antes (promedio de estadía hospitalaria era de dos días, hoy de uno) sin que por ello encontremos un aumento de las complicaciones.

#### Primera semana

Consideramos que esta es la semana más complicada para el paciente. Les advierto que no lo van a pasar muy bien. En general les duele, se les hincha y el progreso funcional es lento. Por eso la consideramos una semana de transición, donde debemos insistir en desinflamar y a su vez ir recuperando la función inicial, sobretodo rango articular y marcha. Las indicaciones del kinesiólogo que ve antes del alta al paciente son cruciales, porque serán todo lo que tenga que hacer esa primera semana. Antes los estimulábamos a comenzar la kinesioterapia casi inmediatamente después del alta, sin embargo, creemos que no tiene muchos beneficios y si significa un gran esfuerzo para los pacientes tener que ir a la rehabilitación, sin poder hacer mucho ejercicio. Se le estimula a hacer ejercicios de rango articular y caminar tratando de ir dejando los bastones gradualmente y seguir las medidas que permitan una pronta desinflamación de la rodilla después de la cirugía como es la aplicación frecuente de hielo. Es prudente comentar la aparición de equimosis durante este período para que el paciente esté sobre aviso y no se preocupe.

### **Primer mes después del control postoperatorio**

Buscamos lograr reintegro a la vida habitual. Rango articular normal y caminar sin cojera. En general se cumple un primer ciclo de kinesiterapia. Si no lo logra, se indica un segundo mes de kinesiólogía. Para quienes si alcanzan a recuperar esa normalidad los enviamos al gimnasio por al menos, los próximos tres a cinco meses.

### **Segundo a quinto mes**

Este es el periodo de tiempo en que pueden ir buscando mejorar la musculatura de cuádriceps e isquiotibiales, pero sin poner en riesgo al ligamento. Se prohíben todo tipo de actividades peligrosas en esta etapa, como saltos, pivoteos, piques o frenadas bruscas. Si son útiles, los ejercicios clásicos del gimnasio de fuerza libre o en máquinas, pero con poco peso, favoreciendo las repeticiones. Los ejercicios de equilibrio o propioceptivos también son importantes en esta etapa. Respecto a lo cardiovascular, idealmente tener de base la bicicleta estática desde cuando el rango articular permita dar una vuelta de pedaleo. Seguir con elíptica e incluso trote que habitualmente en una trotadora se puede agregar como a los dos y medio a tres meses postoperado.

### **Inicio de la actividad deportiva**

Cuando ha normalizado su trofismo muscular, no tiene dolor y la función articular está completa. Idealmente en forma gradual con actividades de una dificultad y riesgo progresivo. Muchas veces cuando se logra mantener el control de los pacientes en esta etapa, les sugerimos hacer un plan de retorno deportivo. Donde vuelve a estar supervisado por un kinesiólogo. En general lo que más cuesta es perder el temor y recuperar la confianza para volver al deporte habitual terminando el reintegro con un trabajo deporte específico.

Objetivar que cumple con las condiciones de retorno o de alta médica ha seguido diversos caminos. Por un lado existen protocolos de evaluación funcional como el *"4 single-leg hop tests"*<sup>28</sup> o *"Functional Sports Assessment as an Aid for Determining Return to Play"*, descrito por Ellman,<sup>29</sup> evaluaciones de fuerza muscular y evaluación por RM que, por lo heterogéneo de las adquisiciones que se hacen en los distintos centros, no permite comparaciones confiables.<sup>30</sup> Sin embargo, aún no tenemos una receta que tanto al paciente como al equipo médico le de garantías totales como para el retorno deportivo, por lo que creemos en el trabajo permanente y gradual.

Ruego complementar y contrastar esta información revisando el capítulo de rehabilitación de LCA con la visión del kinesiólogo, donde encontrarán una aproximación más amplia y detallada.

## Referencias

- 1.- Nikolaos K. Paschos, Stephen M. Howell. Anterior cruciate ligament reconstruction: principles of treatment. EOR | volume 1 | November 2016.
- 2.- Nicolas Pujol, Marie Philippe Rousseaux Blanche, and Pierre Chambat, MD. The Incidence of Anterior Cruciate Ligament Injuries Among Competitive Alpine Skiers. A 25-year Investigation. *Am J Sports Med* 2007 35.
- 3.- DeMorat G, Weinhold P, Blackburn T, Chudik S, Garrett W. Aggressive quadriceps loading can induce noncontact anterior cruciate ligament injury. *Am J Sports Med.* 2004;32:477-483.
- 4.- Hideyuki Koga, MD, PhD, Atsuo Nakamae, MD, PhD, Yosuke Shima, MD, PhD, Junji Iwasa, MD, PhD, Grethe Myklebust, PT, PhD, Lars Engebretsen, MD, PhD, Roald Bahr, MD, PhD, and Tron Krosshaug. Mechanisms for Noncontact Anterior Cruciate Ligament Injuries Knee Joint Kinematics in 10 Injury Situations From Female Team Handball and Basketball PhD. *Am J Sports Med* 2010 38: 2218 originally published online July 1, 2010.
- 5.- Julie Gilchrist, Bert R. Mandelbaum, Heidi Melancon, George W. Ryan, Holly J. Silvers, Letha Y. Griffin, Diane S. Watanabe, Randall W. Dick and Jiri Dvorak. A Randomized Controlled Trial to Prevent Noncontact Anterior Cruciate Ligament Injury in Female Collegiate Soccer Players. *Am J Sports Med* 2008 36: 1476.
- 6.- Kocabey Y, Tetik O, Isbell WM, Atay OA, Johnson DL. The value of clinical examination versus magnetic resonance imaging in the diagnosis of meniscal tears and anterior cruciate ligament rupture. *Arthroscopy.* 2004 Sep;20(7):696-700.
- 7.- Meunier A, Odensten M, Good L. Long-term results after primary repair or non-surgical treatment of anterior. *Scand J Med Sci Sports.* 2007 Jun;17(3):230-7.
- 8.- Frobell RB, Roos EM, Roos HP, Ranstam J, Lohmander LS. A randomized trial of treatment for acute anterior cruciate ligament tears. *N Engl J Med.* 2010 Jul 22;363(4):331-42.
- 9.- Lars-Petter Granan, MD, Roald Bahr, MD, PhD, Stein Atle Lie, PhD, and Lars Engebretsen, MD, PhD. Timing of Anterior Cruciate Ligament Reconstructive Surgery and Risk of Cartilage Lesions and Meniscal Tears. A Cohort Study Based on the Norwegian National Knee Ligament Registry. *Am J Sports Med* 2009 37.
- 10.- Goldsmith et al. Biomechanical Comparison of Anatomic ACL Reconstructions *The American Journal of Sports Medicine.* Vol. 41, No. 7, 2013.
- 11.- Christopher D. Harner, Goo Hyun Baek, Tracy M. Vogrin, Gregory J. Carlin, Shinji Kashiwaguchi, Savio L-Y. Woo. Quantitative Analysis of Human Cruciate Ligament Insertions. *Arthroscopy: The Journal of Arthroscopic and Related Surgery*, Vol 15, No 7 (October), 1999: pp 741-749.
- 12.- Jorge Chahla, Gilbert Moatshe, Mark E. Cinque, Jonathan Godin, Sandeep Mannava, Robert F. LaPrade. Arthroscopic Anatomic Single-Bundle Anterior Cruciate Ligament Reconstruction Using Bone-Patellar Tendon-Bone Autograft: Pearls for an Accurate Reconstruction. *Arthroscopy Techniques*, Vol 6, No 4 (August), 2017: pp e1159-e1167.
- 13.- Matthew Widner, Mark Dunleavy, Scott Lynch. "Outcomes Following ACL Reconstruction Based on Graft Type: Are all Grafts Equivalent?". *Current Reviews in Musculoskeletal Medicine* (2019) 12:460-465.
- 14.- Gustavo Vinagre, Nicholas I. Kennedy, Jorge Chahla, Mark E. Cinque, Zaamin B. Hussain, B.A., Morten L. Olesen, Robert F. LaPrade. Hamstring Graft Preparation Techniques for Anterior Cruciate Ligament Reconstruction. *Arthroscopy Techniques*, Vol 6, No 6 (December), 2017: pp e2079-e2084.
- 15.- Michael E. Antes. The Effect of Early Motion on Tibial Tunnel Widening After Anterior Cruciate Ligament Replacement Using Hamstring Tendon Grafts. *Arthroscopy* 2004 Jul;20(6):572-80.
- 16.- Diermeier T, Tisherman R, Hughes J, Tulman M, Baum Coffey E, Fink C, Lynch A, Fu FH, Musahl V. Quadriceps tendon anterior cruciate ligament reconstruction. *Knee Surgery, Sports Traumatology, Arthroscopy : Official Journal of the ESSKA*, 17 Feb 2020.
- 17.- Jonathan D. Hughes, Thomas Rauer, Christopher M. Gibbs, Volker Musahl. "Diagnosis and treatment of rotatory knee instability". *Journal of Experimental Orthopaedics* (2019) 6:48.

- 18.- Chilan Bou Ghosson Leite, Marco Kawamura Demange. "Biological Enhancements for Anterior Cruciate Ligament Reconstruction". *Acta Ortop Bras.* 2019;27(6):325-30.
- 19.- Kaeding CC, Pedroza AD, Reinke EK, Huston LJ, MOON Consortium, Spindler KP. Risk factors and predictors of subsequent ACL injury in either knee after ACL reconstruction: prospective analysis of 2488 primary ACL reconstructions from the MOON cohort. *Am J Sports Med.* 2015;43(7):1583-90.
20. Hamrin Senorski E, Svantesson E, Baldari A, Ayeni OR, Engebretsen L, Franceschi F, et al. Factors that affect patient reported outcome after anterior cruciate ligament reconstruction-a systematic review of the Scandinavian knee ligament registers. *Br J Sports Med.* 2019;53(7):410-7.
- 21.- Edward C. Cheung, Marcus DiLallo, Brian T. Feeley, Drew A. Lansdown. Osteoarthritis and ACL Reconstruction—Myths and Risks. *Current Reviews in Musculoskeletal Medicine* (2020) 13:115-122.
- 22.- Gobbi A, Karnatzikos G, Chaurasia S, Abhishek M, Bulgherhoni E, Lane J. Postoperative infection after anterior cruciate ligament reconstruction. *Sports Health.* 2016;8(2):187-9.
- 23.- Brian J. Eckenrode, James L. Carey, Brian J. Sennett, Miltiadis H. Zgonis. Prevention and Management of Post-operative Complications Following ACL Reconstruction. *Curr Rev Musculoskelet Med* (2017) 10:315-321.
- 24.- Anna Palazzolo, Federica Rosso, Davide Edoardo Bonasia, Francesco Saccia, Roberto Rossi. Uncommon Complications after Anterior Cruciate Ligament Reconstruction. *Joints Vol. 6 No. 3/2018.*
25. Arjuna Somanathan, Ankit Tandon, Lim Wei Yang. Review of magnetic resonance imaging features of complications after anterior cruciate ligament reconstruction. *Singapore Med J* 2019; 60(2): 63-68.
- 26.- Shelbourne KD, Nitz P. Accelerated rehabilitation after anterior cruciate ligament reconstruction. *Am J Sports Med.* 1990;18:292-299.
- 27.- L.M. Kruse, MD, B. Gray, MD, and R.W. Wright, MD. Rehabilitation After Anterior Cruciate Ligament Reconstruction A Systematic Review. *J Bone Joint Surg Am.* 2012;94:1737-48.
- 28.- William T. Davies, Gregory D. Myer, Paul J. "Is It Time We Better Understood the Tests We are Using for Return to Sport Decision Making Following ACL Reconstruction? A Critical Review of the Hop Tests". *Sports Medicine* (2020) 50:485-495.
29. Michael B. Ellman, MD Seth L. Sherman, MD Brian Forsythe, MD Robert F. LaPrade, MD, PhD Brian J. Cole, MD, MBA Bernard R. Bach, Jr, MD. Return to Play Following Anterior Cruciate Ligament Reconstruction. *JAOS*, May 2015, Vol 23, No 5.
- 30.- Pieter Van Dyck, Katja Zazulia, Céline Smekens, Christiaan H.W. Heusdens, Thomas Janssens, and Jan Sijbers. Assessment of Anterior Cruciate Ligament Graft Maturity With Conventional Magnetic Resonance Imaging A Systematic Literature Review. *The Orthopaedic Journal of Sports Medicine*, 7(6), 2019.



# Manejo de lesiones de ligamento cruzado anterior con fisis abierta

Dra. Francisca Echeverría Beuer  
ORCID: 0000-0002-5158-5841

## Antecedentes

La lesión de LCA en pacientes con fisis abierta es una patología cada vez más frecuente. Estudios epidemiológicos indican que, en un periodo de apenas 4 años, aumentó un 19% en pacientes de 10 a 14 años.<sup>1</sup> Esto se atribuye a la mayor participación en prácticas deportivas de alto riesgo, la aparición temprana del entrenamiento deportivo específico y la alta sospecha diagnóstica que existe actualmente.<sup>2</sup> Además, los datos reportan una incidencia de 0,11 casos por 10.000 pacientes en niños de 8 años, que aumenta gradualmente hasta 2,42 por 10.000 en adolescentes de 14 años.<sup>3</sup>

En estudios pediátricos, que son en su mayoría retrospectivos, se observa que una reconstrucción temprana de este ligamento ayuda a recobrar la función normal y la estabilidad de la rodilla. No se han estudiado los resultados posteriores a la lesión del LCA ni el desarrollo de la artrosis en niños, sin embargo, se plantea que estos pacientes tienen que vivir con su problema de rodilla por el resto de sus vidas. Lo que puede comprometer su calidad de vida y aumentar el riesgo de lesiones adicionales como son las roturas meniscales, lesiones condrales y por ende artrosis precoz.<sup>4</sup>

Respecto a su fisiopatología, se detecta un mecanismo de lesión similar al del paciente adulto, produciéndose con un valgo forzado con rotación y una relativa extensión de la rodilla. Los deportes en los que más se produce esta lesión son aquellos de alto impacto como el fútbol, el básquetbol y el atletismo.<sup>3</sup>

## Características del diagnóstico

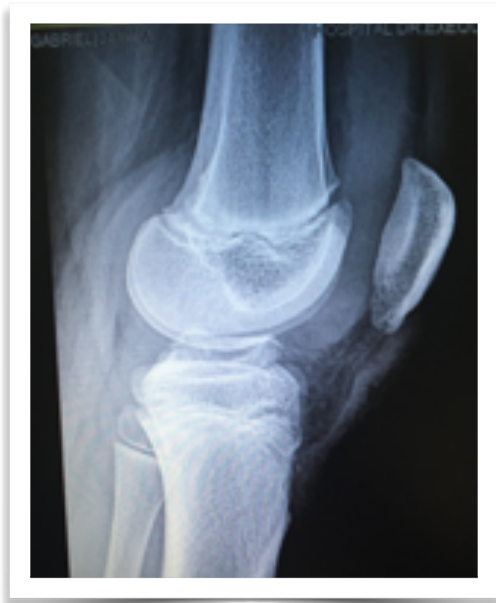En cuanto a la clínica de estos pacientes, la lesión generalmente se produce tras un evento traumático, con un historial que incluye las siguientes características: dolor e impotencia funcional a nivel de la rodilla y en ocasiones limitación a la carga. La primera atención suele realizarse en el servicio de urgencia, instancia en la que se hace relevante la sospecha clínica con una historia clínica completa y el examen físico. Durante el examen de la rodilla, generalmente se observa derrame articular y limitación del rango articular. Por lo general, al comienzo es difícil realizar pruebas específicas (*Lachman*, cajón anterior o *pivot-shift*) con estos pacientes, sobre todo por el dolor. Por lo tanto, se puede aplicar analgesia, crioterapia, inmovilización y reevaluar en algunos días.

Es posible que sea más difícil diagnosticar una rotura de LCA en pacientes pediátricos que en pacientes adultos, debido a una historia clínica poco clara y a la inherente laxitud fisiológica.

Por ello, siempre se debe examinar la rodilla contralateral; si el paciente tiene bloqueo articular y hay sospecha de una lesión meniscal irreductible, como, por ejemplo, una rotura en asa de balde o una lesión osteocondral que requiere de tratamiento inmediato,<sup>3</sup> se debe tomar una Resonancia Nuclear Magnética (RNM) lo antes posible.

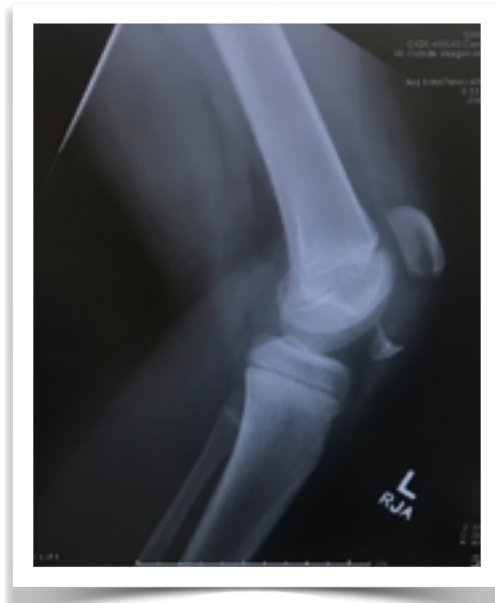Para comenzar con el estudio, siempre se toman radiografías (AP, Lateral y túnel) a los pacientes con fisis abierta. Esto nos ayudará a descartar algunos diagnósticos diferenciales comunes como la fractura de espinas tibiales, figura 1 y la fractura del polo inferior de la rótula, llamada *Sleeve fracture*, figura 2.<sup>3</sup>

**Figura 1**



*Figura 1. Rx. Lateral de rodilla que muestra una fractura de espinas tibiales.*

**Figura 2**



*Figura 2. Rx. Lateral de rodilla que muestra una fractura del polo inferior de la rótula.*

Luego, ante la sospecha diagnóstica, se realiza la RNM descrita con una sensibilidad de 95% y especificidad de 88% para esta patología. En las lesiones agudas, se describe una señal de alta intensidad dentro del ligamento en la fase T2 provocada por el edema y hemorragia local, y un contorno irregular del margen anterior del ligamento por su falta de tensión debido a la rotura. Además, se puede observar un edema óseo en el platillo tibial, en la zona posterolateral y el cóndilo femoral lateral. Esto último se debe a la traslación anterior de la tibia y su impacto en el cóndilo femoral cuando se produce la rotura completa del ligamento. A esto se le llama patrón de *pivot-shift*.<sup>3</sup>

Un 80% de las lesiones agudas del LCA se diagnostican durante las primeras 6 semanas de evolución.<sup>3</sup> Se observa que los valores predictivos negativos del examen clínico y la RNM de la rotura del LCA y la patología meniscal son mayores que los positivos.



Esto quiere decir que, si la clínica y la RNM son negativas, es poco probable que se trate de una lesión, y, si son positivas, el diagnóstico no se puede descartar con total confianza.<sup>4</sup>

Una vez realizado el diagnóstico, se debe efectuar un estudio complementario al paciente pediátrico para poder determinar cuál es el mejor tratamiento. El estudio consiste en estimar la edad fisiológica y la ósea. A fin de determinar la primera, se realiza la valoración de la maduración sexual según el desarrollo físico, llamada escala de Tanner.<sup>5</sup> Esta se realiza mediante un examen físico en el que se categoriza al paciente en uno de cinco estadios. Para estimar la segunda, se realiza una radiografía de mano y muñeca que se evalúa según el atlas de Greulich y Pyle.<sup>3</sup> Junto con la edad cronológica del paciente, son estos 2 métodos los que se utilizan, por separado o combinados, para estimar el riesgo relativo y las consecuencias potenciales de la lesión fisaria iatrogénica. Finalmente, se realiza una telerradiografía de extremidades inferiores preoperatoria y postoperatoria, este examen tiene como finalidad definir si el paciente tiene alteraciones de crecimiento longitudinales o angulares que pudieran afectar su resultado postquirúrgico, o si la técnica quirúrgica podría provocar alteraciones a largo plazo.

## Manejo de la lesión

En cuanto al manejo de la lesión, que constituye el objetivo principal de este capítulo, existen estudios retrospectivos sobre un espectro amplio de pacientes que avalan la reconstrucción temprana del LCA. En estos estudios, se observan mejores resultados funcionales y un retorno deportivo completo en un 85,7% de aquellos con reconstrucción temprana. Con tratamiento no quirúrgico o tardío, en cambio, se describe que ninguno de los pacientes recuperó el nivel deportivo previo a la lesión. En este último grupo, además, se advierte inestabilidad mayor y laxitud patológica residual en un 75%, versus un 13,6% de los pacientes con reconstrucción temprana, y en consecuencia una mayor tasa de lesiones asociadas observando un 34,5% de lesiones meniscales versus un 3,9%, respectivamente.<sup>6</sup>

Sin embargo, el tratamiento no quirúrgico se ha descrito como una opción viable y segura para pacientes inmaduros esqueléticamente que no tienen lesiones asociadas o problemas de inestabilidad mayor, donde se realiza una rehabilitación de alta calidad. Se señala, además, que el número de episodios de inestabilidad previos a la cirugía parece ser un factor más importante que el tiempo transcurrido entre la lesión y la cirugía. Las decisiones en torno a una cirugía temprana se basan en esta consideración. Aún faltan resultados de estudios prospectivos que respalden de forma más detallada y con mejores evidencias estas decisiones terapéuticas.<sup>4</sup>

Una de las mayores preocupaciones que existen al reconstruir el LCA en pacientes con fisis abierta es provocar una alteración del crecimiento longitudinal o angular de la extremidad y la rotura del LCA post reconstrucción. En la literatura especializada, se informa que la alteración del crecimiento tiene desde un 0% hasta un 3,9% de incidencia, lo que da un promedio de 1,8%.<sup>7</sup> Las causas observadas son la epifisiodesis, instalación de elementos de osteosíntesis a través de la fisis, la tenoepifisiodesis y el hipercrecimiento. Éste último debido a la estimulación de la fisis por el procedimiento. En cuanto a la epifisiodesis, correspondiente a la creación de un puente óseo a través fisis, se puede producir por usar la técnica de Hueso tendón Hueso (HTH), descartada su uso en este grupo de pacientes por instalar un tarugo óseo a través de la fisis, y por realización de un túnel transfisario. Dentro de este último se ha visto que los factores más relevantes son el tamaño y la angulación. La tenoepifisiodesis, por ejemplo, se produce por una tensión excesiva del injerto que pasa cerca de la zona fisaria.

Según Anderson et al., el error en las técnicas con túnel transfisario es el más representativo, ya que se evidenció en 28 de los 33 casos de alteración del crecimiento que estudiaron.<sup>3</sup> La causa de las re-roturas es probablemente multifactorial, donde no todos los pacientes cumplen con el período de rehabilitación y fuerzan el regreso al deporte antes de lo indicado.<sup>15</sup>

Es importante conocer los riesgos que tiene cada una de las técnicas según la etapa de crecimiento en la que se encuentra el paciente.<sup>8</sup> Por ello, a continuación, se describirán y luego se indicará cómo elegir la más adecuada.

### Técnicas de ahorro fisario

Existen dos técnicas que son ampliamente conocidas: la reconstrucción con banda iliotibial (técnica de Micheli/Macintosh modificado) y la reconstrucción transepifisaria.

La primera es una técnica de reconstrucción intra y extraarticular en la que se utiliza como injerto la banda iliotibial autóloga. Figura 3. Esta se cosecha a forma proximal y se deja unida distalmente al tubérculo de Gerdy. Luego, se tuneliza extrarticularmente a la posición "over the top", que es la más superior y posterior del cóndilo femoral lateral ( en su paso, hay que evitar tanto raspar la zona como tensar mucho el injerto para no dañar el anillo pericondral de la fisis), tiene su trayecto intraarticular saliendo de esta por debajo del ligamento intermeniscal. Se fija a partes blandas en el tabique intermuscular del lado femoral y al periostio de la parte proximal de la tibia.<sup>9</sup>

Kocher et al., publican el 2018 los últimos resultados de esta técnica, y comprende un total de 240 cirugías en 237 pacientes con un seguimiento medio de 6,2 años. Dichos resultados fueron excelentes desde el punto de vista funcional, con un riesgo mínimo de alteración del crecimiento y una baja tasa de rotura del injerto en niños prepúberes (Tanner 1 o 2 con edad promedio de  $11.2 \pm 1.7$ ) que son inmaduros esqueléticamente. Estos resultados parecen ser duraderos a mediano y largo plazo, con un promedio de más de 6 años después de la cirugía.<sup>10</sup>

La segunda técnica es la de reconstrucción transepifisaria, que consiste en la creación de túneles a nivel epifisario tibial y femoral para no lesionar las fisis. Figura 4. Primero la presentó Anderson el 2003, luego Lawrence la modificó el 2010. Para aplicar esta técnica, deben usarse rayos para crear el túnel femoral paralelo a la fisis, en el centro de la unión femoral del LCA y el túnel tibial proximal a la fisis. Se fija a nivel femoral con un tornillo interferencial transepifisario y en la tibia con un tornillo interferencial retrógrado distal a la fisis<sup>11</sup> o fijación suspensoria.<sup>3</sup>

**Figura 3**

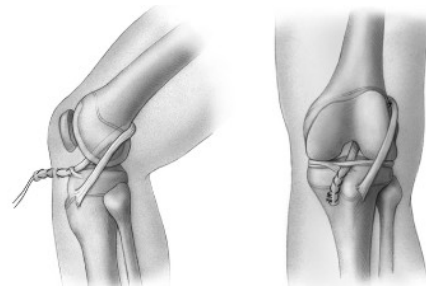


Figura 3. Reconstrucción de LCA de Micheli-Macintosh. Gentileza del Dr. Micheli.

**Figura 4**

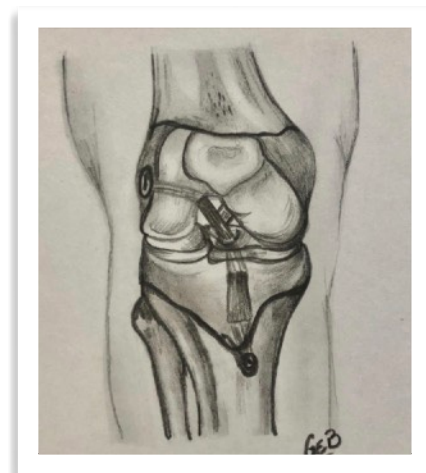


Figura 4. Reconstrucción transepifisaria.

Aún no hay datos sobre seguimientos a largo plazo de esta técnica, aunque Ranade et al. publicó recientemente un artículo en el que se describe un seguimiento de 15.5 meses de 83 pacientes (con un rango de 6 a 66 meses), y se señalan excelentes resultados funcionales con un 13% de re-lesión en una media de 2,7 años post cirugía.<sup>12</sup>

### **Técnica Transfisaria**

Esta técnica está pensada para aquellos pacientes de bajo riesgo. Según Anderson et al. este grupo está compuesto por niños con una edad ósea de 14 años o más y niñas de 13 años o más<sup>3</sup>, lo que quiere decir que sólo les falta 1 cm o menos de crecimiento en la zona de la rodilla y es muy probable que con daño iatrogénico, no tengan una alteración significativa del crecimiento. Kocher et al. define bajo riesgo a aquellos pacientes con Tanner mayor o igual a 3.

Respecto al tamaño de los túneles, se documenta que una lesión mayor a un 7% del área transversal de la fisis provoca una alteración de crecimiento. Shea et al. realizaron un estudio en el que se concluye que, si el diámetro de los túneles es de 6 mm a 11 mm, el porcentaje de volumen removible de fisis aumenta de un 2,3% a un 7,8 % respectivamente, con un aumento de un 1,1% por cada milímetro adicional . Además, se observó que un túnel de 9 mm removió un 3,2 % a nivel tibial y un 5,4% a nivel femoral, lo que es aceptable. Por lo tanto, se recomienda no perforar túneles mayores a 9 mm en niños.<sup>13</sup> También es importante considerar la posición del túnel. Se advierte que los túneles más centrales y verticales producen menos daño a nivel fisiario que un túnel más excéntrico y oblicuo, ya que esto aumenta el área de fisis eliminada, sobre todo a nivel femoral. El túnel femoral hecho con una técnica anatómica se perfora por el portal anteromedial y puede ser más oblicuo y excéntrico que un túnel femoral hecho con una técnica transtibial más central y vertical.<sup>14</sup> Sin embargo para la serie de casos de 27 pacientes, una edad media de cirugía de 13 años (12 a 16 años) y un seguimiento de 10,6 años, se utilizó la técnica anatómica para la realización del túnel femoral, con una orientación central y de la forma más vertical posible. Los resultados fueron satisfactorios, sin informes de alteración de crecimiento y sólo 3 re-roturas.<sup>15</sup>

### **Técnica Híbrida**

Esta técnica consiste en la combinación de las otras dos, con la creación de un túnel femoral transepifisario más anatómico y transfisario a nivel tibial.<sup>3</sup>

### **Criterios para la elección de la técnica quirúrgica**

La elección de la técnica quirúrgica implica clasificar el riesgo de los pacientes según indicadores sobre el nivel de crecimiento restante alrededor de la rodilla. Una de las alternativas descritas más arriba corresponde a la evaluación de la edad fisiológica y cronológica del paciente, según la cual se favorece la técnica de ahorro fisiario en pacientes del nivel 1 y 2 de Tanner y la técnica transfisaria en pacientes con un nivel igual o mayor que tres 3. En la figura 5, basado en Fabricant et al.<sup>8</sup>, se resume el flujo del diagnóstico, tratamiento y evolución.

Figura 5

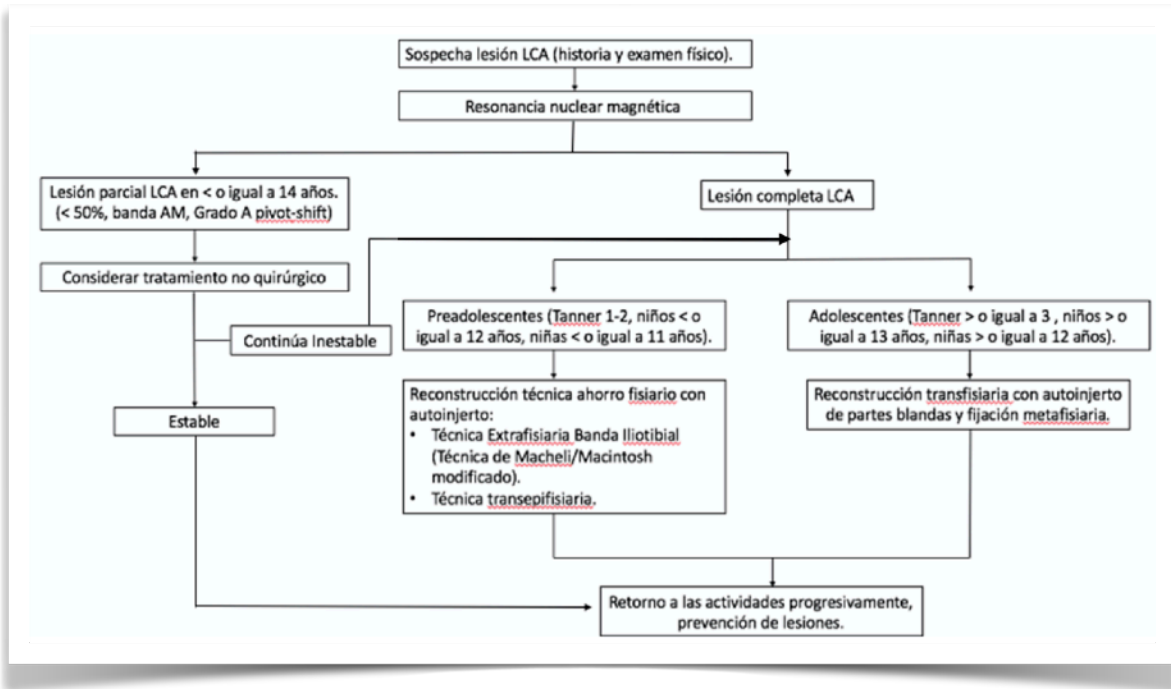


Figura 5. Diagrama de flujo en lesiones de LCA en fisis abierta. Adaptado de Fabricant.

También, como describe Anderson,<sup>3</sup> puede valorarse sólo la edad ósea, que abarca 3 grupos: el de alto riesgo, con integrantes de edad ósea menor a 13 (niños) o 12 (niñas), para el que se prefiere la reconstrucción transefisiaria con autoinjerto de isquiotibiales, fijación de suspensión tibial y tornillo blindado a nivel femoral; el grupo intermedio, que se subdivide en el grupo joven (niños con edad ósea 13-14 años y niñas 12-13 años), para el que se aconseja usar la misma técnica transefisiaria, y el grupo intermedio mayor (niños con edad ósea de 14 a 15 años y niñas de 13 años), para el que se aconseja la reconstrucción transfisiaria con túnel femoral vertical modificado o la técnica híbrida de autoinjerto de isquiotibiales con un túnel femoral transefisiario más anatómico; y, finalmente, el grupo de bajo riesgo (niños mayores a 15, niñas mayores a 13) para el que se aconseja la técnica aplicada en pacientes adultos, la transfisiaria con autoinjerto de isquiotibiales cuádruple y túnel femoral anatómico a través del portal anteromedial. Una vez adquirida la madurez esquelética (niños mayores a 16 años y niñas mayores a 14), se puede reconstruir con injerto HTH y fijación con tornillo interferencial de apertura.

Es interesante analizar los resultados de una encuesta hecha a los cirujanos de la Sociedad de Investigación Pediátrica en Medicina Deportiva (PRISM), con el fin de identificar cuál es la técnica de reconstrucción preferida. Se observó que, para los pacientes menores de 10 años, se prefirió la técnica de Micheli, luego la técnica transefisiaria completa, esta última con un alza en el uso a la edad de 11 años, seguida por la técnica híbrida para pacientes un poco mayores y, por último, la reconstrucción transfisiaria para aquellas niñas de 13 años o más y niños con una edad igual o mayor a 14.<sup>16</sup>

En otro estudio similar publicado en 2019 donde se encuestó a los miembros de la Sociedad Europea de Ortopedia Pediátrica (EPOS) y la Sociedad de Ortopedia Pediátrica de América del Norte (POSNA), un 60% trató a pacientes con rotura LCA con fisis abierta. Se observa que la técnica de los túneles transepifisarios es la preferida para niños prepuberales (8 años), recomendando a nivel femoral un 49% túnel transepifisario, 40% "over the top" y 11% transfisario. Mientras que para los niños puberales (13 años) se recomendaron los túneles transfisarios. En total, el 5,5% de los participantes informaron trastornos del crecimiento después de la reconstrucción del LCA. Los patrones de práctica actuales siguen siendo variados y controversiales y es difícil llegar a un consenso. La colaboración investigativa entre las distintas asociaciones será fundamental para desarrollar un algoritmo de tratamiento basado en la evidencia. Según este estudio, la aplicación de la técnica de túneles transfisarios ha aumentado, ya los casos de alteraciones significativas del crecimiento han sido mínimos, aunque no dejan de ser preocupantes.<sup>17</sup>

En los pacientes pediátricos, se prefiere usar injertos de tejidos blandos. El método más utilizado es el autoinjerto de isquiotibiales (semitendinoso-gracilis) cuádruple. A veces, el tendón puede quedar corto, y por esta razón se han considerado otras opciones como es el injerto del tendón del cuádriceps. El injerto HTH no está recomendado en estos casos por la posibilidad de realizar un puente óseo a nivel de la fisis y además por el daño a nivel fisario de la tuberosidad anterior de la tibia que se produciría en la toma de injerto. Por último cabe recordar que la tasa de falla y, por ende, de revisión de aloinjertos es mayor, alrededor de un 13.2%.<sup>18</sup>

La fijación de injertos más utilizada es de suspensión a nivel metafisario, ya que previene el ensanchamiento debido a el uso de elementos de osteosíntesis preservando stock óseo a través de la fisis. En los casos de reconstrucción transepifisaria, se puede realizar una técnica de suspensión cortical o un tornillo retrogrado distal a la fisis en la zona tibial y en la zona femoral el que puede ser con vaina protectora.<sup>3</sup>

## Rehabilitación y prevención

Luego de la cirugía la rehabilitación es fundamental, siendo el control neuromuscular dinámico y multiarticular el enfoque principal para los pacientes pediátricos con rotura del LCA. Según el consenso del Comité Olímpico Internacional publicado en 2018<sup>4</sup>, se sugiere realizar 4 fases de rehabilitación. Durante las dos primeras se debe proteger al paciente del juego libre, las clases de educación física y evitar las actividades de corte y giro. Previo a estas 4 fases, para aquellos pacientes que se someterán a una reconstrucción del LCA, se destaca una fase de prehabilitación que tiene como propósito preparar al paciente para la cirugía. Durante la rehabilitación, deben cumplirse hitos clínicos y funcionales específicos antes de avanzar a la siguiente fase. Se aconseja el uso de rodillera en la fase 1 que podría transcurrir entre la 2° y 6° semana postoperatoria. Esto dependerá de los procedimientos concomitantes que se pudieran haber realizado en la cirugía. El marco de progresión de estas fases es similar para los pacientes quirúrgicos y no quirúrgicos. Existen diferentes expectativas de progreso y plazos para volver a participar completamente en el deporte. Con un tratamiento no quirúrgico se requiere por lo menos de 3 a 6 meses, mientras que con un tratamiento quirúrgico la rehabilitación debe durar un mínimo de 9 meses antes de volver a dicha participación deportiva.<sup>4</sup>

Se señala que el periodo donde existe mayor riesgo de re-lesión es el de los primeros 12 meses del postoperatorio. Por lo tanto, se aconseja que los pacientes atletas no realicen deportes de pivoteo durante ese tiempo.<sup>4</sup>

En este sentido, la prevención de lesiones es muy importante, ya que antes de tratar a estos pacientes, el enfoque principal consiste en prevenir esta patología. Para esto existen programas de prevención de lesiones que se centran en fortalecer los patrones biomecánicos del atleta, puesto que son un factor de riesgo clave y que puede modificarse. Esto contribuye a la reducción de la cantidad de atletas con lesiones primarias del LCA y las que surgen luego de esa lesión primaria. Por ello, se debe capacitar a los entrenadores y deportistas para que apliquen estos programas, donde destacan técnicas de freno (posición del pie, rodilla y cadera en un mismo eje) y aterrizaje (flexión de rodilla), que se pueden realizar de 2 a 3 veces por semana y son fáciles de practicar.<sup>4</sup> La FIFA, por ejemplo, implementó el programa FIFA 11+KIDS, que consiste en ejercicios orientados al juego y que complementan la fase del calentamiento. Se ha visto que los niños que han utilizado este programa han reducido hasta un 50% la probabilidad de lesionarse las extremidades inferiores<sup>19</sup>, lo que establece un precedente prometedor para la prevención y manejo de esta patología.

## Bibliografía

1. Brian C. Werner, MD, Scott Yang, MD, Austin M. Looney, BS, and Frank Winston Gwathmey, Jr, MD. Trends in pediatric and adolescent anterior cruciate ligament injury and reconstruction. *J Pediatr Orthop* 2016;36(5):447-52. Doi: 10.1097/BPO.0000000000000482.
2. Accadabied F, Garcia G, Laumonerie P, Thevenin-Lemoine C, Heyworth B.E, Mocher M.S. Paediatric anterior cruciate ligament tears: management and growth disturbances. A survey of EPOS and POSNA membership. *J Child Orthop* 2019;13:522-528. Doi: 10.1302/1863-2548.13.190074.
3. Christian N. Anderson, MD, Allen F. Anderson, MD. Management of the Anterior Cruciate Ligament-Injured Knee in the Skeletally Immature Athlete. *Clin Sports Med* 36 (2017) 35-52. doi: 10.1016/j.csm.2016.08.003.
4. 2018 International Olympic Committee Consensus Statement on Prevention, Diagnosis, and Management of Pediatric Anterior Cruciate Ligament Injuries. *The Orthopaedic Journal of Sports Medicine*, 6(3), 2325967118759953. DOI: 10.1177/2325967118759953.
5. Anne Marie Chicorell, Adam Y. Nasreddine, Mininder S. Kocher. Physeal-Sparing Anterior Cruciate Ligament Reconstruction with Iliotibial Band. *Clin Sports Med* 30 (2011) 767-777. Doi:10.1016/j.csm.2011.07.005.
6. David E. Ramski, Wajdi W. Kanj, Corinna C. Franklin, Keith D. Baldwin and Theodore J. Ganley. Anterior Cruciate Ligament Tears in Children and Adolescents: A Meta-analysis of Nonoperative Versus Operative Treatment. *Am J Sports Med* published online December 4, 2013. DOI: 10.1177/0363546513510889.
7. Karl-Heinz Frosch, M.D., Dirk Stengel, M.D., Tobias Brodhun, Immanuel Stietencron, Dirk Holsten, M.D., Christian Jung, M.D., Dominik Reister, M.D., Christine Voigt, M.D., Philipp Niemeyer, M.D., Markus Maier, M.D., Peter Hertel, M.D., Michael Jagodzinski, M.D., and Helmut Lill, M.D. Meta-analysis, Outcomes and Risks of Operative Treatment of Rupture of the Anterior Cruciate Ligament in Children and Adolescents. *Arthroscopy: The Journal of Arthroscopic and Related Surgery*, Vol 26, No 11 (November), 2010: pp 1539-1550. doi:10.1016/j.arthro.2010.04.077
8. Peter D. Fabricant, MD, MPH, and Mininder S. Kocher, MD, MPH. Current Concepts Review, Management of ACL Injuries in Children and Adolescents. *J Bone Joint Surg Am.* 2017;99:600-12. Doi: 10.2106/JBJS.16.00953.
9. Mininder S. Kocher, MD, MPH, Sumeet Garg, MD, and Lyle J. Micheli, MD. Physeal Sparing Reconstruction of the Anterior Cruciate Ligament in Skeletally Immature Prepubescent Children and Adolescents, Surgical Technique. *The Journal of Bone & Joint Surgery · Surgical Techniques* September 2006 · Volume 88-A · Supplement 1, Part 2. Doi:10.2106/JBJS.F.00441
10. Mininder S. Kocher, MD, MPH, Benton E. Heyworth, MD, Peter D. Fabricant, MD, MPH, Frances A. Tepolt, MD, and Lyle J. Micheli, MD. Outcomes of Physeal-Sparing ACL Reconstruction with Iliotibial Band Autograft in Skeletally Immature Prepubescent Children. *J Bone Joint Surg Am.* 2018;100:1087-94. doi: 10.2106/JBJS.17.01327.
11. Lawrence JT, Bowers AL, Belding J, et al. All-epiphyseal anterior cruciate ligament reconstruction in skeletally immature patients. *Clin Orthop Relat Res* 2010;468(7):1971-7. DOI 10.1007/s11999-010-1255-2.
12. Sheena C. Ranade, MD,\* Christian A. Refakis, MD,† Aristides I. Cruz Jr, MD, MBA,† Kelly L. Leddy, MHS,† Lawrence Wells, MD,† John Todd Lawrence, MD, PhD,† and Theodore J. Ganley, MD†. Validated Pediatric Functional Outcomes of All-epiphyseal ACL Reconstructions: Does Reinjury Affect Outcomes?. *J Pediatr Orthop* 2018;00:000-00. DOI: 10.1097/BPO.0000000000001217
13. Kevin G. Shea, M.D., Jen Belzer, B.S., Peter J. Apel, M.D., Kurt Nilsson, M.D., M.S., Nathan L. Grimm, B.S., and Ronald P. Pfeiffer, Ed.D., L.A.T., A.T.C. Volumetric Injury of the Pysis During Single-Bundle Anterior Cruciate Ligament Reconstruction in Children: A 3-Dimensional Study Using Magnetic Resonance

- Imaging. *Arthroscopy: The Journal of Arthroscopic and Related Surgery*, Vol 25, No 12 (December), 2009: pp 1415-1422. Doi:10.1016/j.arthro.2009.06.023.
14. Aristides I. Cruz Jr, MD, Nikita Lakomkin, Peter D. Fabricant, MD, MPH, and J. Todd R. Lawrence, MD, PhD. Transphyseal ACL Reconstruction in Skeletally Immature Patients. Does Independent Femoral Tunnel Drilling Place the Physis at Greater Risk Compared With Transtibial Drilling?. *The Orthopaedic Journal of Sports Medicine*, 4(6), 2325967116650432 Doi: 10.1177/2325967116650432.
  15. Rafael Calvo, MD, David Figueroa, MD, Federico Gili, MD, Alex Vaisman, MD, Pablo Mococain, MD, Maximiliano Espinosa, MD, Agustín León, MD, Sergio Arellano, MD. Transphyseal Anterior Cruciate Ligament Reconstruction in Patients With Open Physes. 10-Year Follow-up Study. *The American Journal of Sports Medicine*, Vol. XX, No. X DOI: 10.1177/0363546514557939.
  16. Neeraj M. Patel, MD, MPH, MBS, Nakul S. Talathi, BS, Divya Talwar, MPH, Peter D. Fabricant, MD, MPH, Mininder S. Kocher, MD, MPH, Theodore J. Ganley, MD, and J. Todd R. Lawrence, MD, PhD. Factors Affecting the Preferred Surgical Technique in Pediatric Anterior Cruciate Ligament Reconstruction. *Orthop J Sports Med*. 2018 Sep; 6(9). DOI: 10.1177/2325967118796171.
  17. F. Accadbled, G. Gracia, P. Laumonerie, C. Thevenin-Lemoine, B. E. Heyworth, and M. S. Kocher. Paediatric anterior cruciate ligament tears: management and growth disturbances. A survey of EPOS and POSNA membership. *J Child Orthop*. 2019 Oct 1; 13(5). 522-528. Doi: 10.1302/1863-2548.13.190074.
  18. Ian R. Nelson, Jason Chen, Rebecca Love, Brent R. Davis, Gregory B. Maletis, Tadashi T. Funahashi. A comparison of revision and rerupture rates of ACL reconstruction between autografts and allografts in the skeletally immature. *Knee Surg Sports Traumatol Arthrosc* (2016) 24:773-779. Doi: 10.1007/s00167-016-4020-6.
  19. Rössler R, Donath L, Bizzini M, et al. A new injury prevention programme for children's football—FIFA 11p Kids—can improve motor performance: a cluster-randomised controlled trial. *J Sports Sci*. 2016;34:549-556. Doi: 10.1080/02640414.2015.1099715.







# Rehabilitación post reconstrucción de ligamento cruzado anterior

Klgo. Claudio Chamorro Lange  
ORCID: 0000-0002-6703-8842

## Consideraciones Biomecánicas del Ligamento Cruzado Anterior

El Ligamento Cruzado Anterior (LCA) es el principal restrictor de la traslación anterior de la tibia y un importante controlador del valgo en cadena cerrada con carga. Su rol en el control rotatorio de la tibia es menos claro y existe discrepancia en la literatura, sin embargo una de las dificultades encontradas post reconstrucción es la dificultad en el control de la rotación interna<sup>1</sup>. El LCA es capaz de soportar tensiones hasta de 2500 Newtons (N) en condiciones de normalidad. Si se reemplaza por el tercio medio del tendón patelar el injerto puede llegar a alcanzar tensiones de 3500 N y en caso del injerto del Semitendinoso de 4000 N<sup>2</sup>. Pese a la alta resistencia tensil que soporta el injerto, el LCA original contiene mecano-receptores que generan descarga aferente hacia la médula y corteza entregando información cenestésica y propioceptiva relevante para el control neuromuscular de rodilla. La desaferenciación parcial que ocurre con la rotura no se normaliza post reconstrucción generando cambios propioceptivos, en el control postural y patrones de reclutamiento que deben ser entrenados<sup>3</sup>.

## Consideraciones en la Rehabilitación kinésica post Reconstrucción LCA

El óptimo programa de rehabilitación post reconstrucción de LCA siempre ha sido controversial y existen diversos protocolos sugeridos. Existe consenso en que el injerto es vulnerable a la tensión en las primeras etapas de la rehabilitación<sup>4</sup>, por ende, la tensión que genere cualquier componente del programa de rehabilitación debe asegurar la integridad estructural del injerto<sup>5</sup>. Histológicamente, en el injerto se describen 3 fases al ser ubicado en el sitio del ligamento cruzado anterior.

La inicial, incorporación, presenta necrosis avascular y angiogénesis en que debido a la falta de irrigación ocurre destrucción parcial de fibroblastos, fibras de colágeno y neoformación de vasos sanguíneos. Este proceso dura alrededor de 4 semanas y el injerto es capaz de soportar menor tensión que al momento del implante<sup>6</sup>.

La segunda fase se denomina neoligamentización, corresponde a un periodo de reparación en que existe formación de fibroblastos, fibras de colágeno principalmente tipo 1 y proteoglicanos con alta resistencia tensil, la que puede durar aproximadamente hasta la semana 16.

La tercera etapa, o maduración del injerto, es la fase de remodelación donde las fibras de colágeno adquieren una disposición más paralela entre sí y se forman enlaces entre ellas, lo que aumenta en forma importante la resistencia tensil del injerto. Esta fase puede durar perfectamente entre 9 y 12 meses y al término de esta el injerto histológicamente es muy similar al LCA original.

Es recomendable que durante las 6 primeras semanas post reconstrucción no se apliquen tensiones cíclicas sobre el 15% de la máxima que va a ser capaz de soportar el injerto, osea, no superar los 400 N de tensión. Tensiones cíclicas superiores a este valor favorecen las microrroturas fibrilares del injerto y desplazan su curva tensión deformación hacia la derecha, favoreciendo la hipermovilidad anterior de la tibia<sup>2</sup>. Al tercer mes el injerto ST-G y HTH soportan alrededor del 50% de su máxima capacidad de generar tensión, y por ende, recién al paciente se pueden incorporar actividades como fortalecimiento de cuádriceps en rango completo y trote. Al quinto, mes ambos injertos son capaces de soportar alrededor del 80% de su máxima resistencia tensil, lo que es muy similar a la resistencia tensil del ligamento cruzado original. Si clínicamente el paciente está apto, se pueden reiniciar las actividades deportivas más exigentes en forma progresiva.

### Consideraciones a nivel del Sistema Nervioso Central

La rotura del LCA genera disfunciones tanto en la estabilidad estática y dinámica como también en la percepción subjetiva de control de la rodilla, que se mantiene después de la reconstrucción quirúrgica del ligamento y después de varios meses de rehabilitación. Estos déficits funcionales no sólo se deben a alteraciones que ocurren en la articulación de la rodilla, sino que a cambios y adaptaciones a nivel del sistema nervioso central (SNC). La persistencia de estas adaptaciones en el tiempo se encuentra directamente relacionados con pobres resultados clínicos a largo plazo<sup>7</sup>.

Las alteraciones a nivel del SNC involucran disfunciones somatosensoriales, cambios neuroplásticos a nivel cortical y cambios en la excitabilidad motora. La rotura del LCA desencadena pérdida de mecano-receptores, descarga de nociceptores mantenida en el tiempo y la producción de una cascada inflamatoria, alterando la descarga aferente hacia la corteza somatosensorial primaria<sup>8</sup>. Dentro de las adaptaciones que ocurren a nivel del SNC, destaca una mayor activación de la corteza somatosensorial secundaria debido a la descarga aferente continua de nociceptores desde la periferia. A ello se suma una mayor activación de la corteza premotora, área asociada a la planificación, dada por el exceso de atención del paciente en torno a su patología. Estas disfunciones a nivel periférico sumado a las adaptaciones a nivel del SNC, generan una menor activación de la corteza motora y por ende disminución de la respuesta eferente desde el SNC por vía corticoespinal<sup>7</sup>.

Clínicamente estas adaptaciones se manifiestan con irritabilidad (dolor excesivo frente al movimiento, tacto etc), inhibición muscular artrogénica (principalmente del cuádriceps), coactivación compensatoria de otros grupos musculares como aductores y tensor de la fascia lata lo que determina un aumento en el stress intraarticular, rigidez articular e inflamación. Las principales alteraciones cinemáticas que se mantienen post reconstrucción del LCA, corresponden a actividades funcionales como la semisentadilla y caída post salto, donde destaca una mayor rotación interna de cadera, inclinación pélvica e inclinación de tronco, asociado a un aumento del valgo de rodilla y menor control excéntrico de glúteo y cuádriceps que disminuye el tiempo de amortiguación. Estos factores generan tensión repetitiva del LCA aumentando el stress intraarticular y riesgo de osteoartritis y re-rotura<sup>10</sup>.

## Inhibición muscular artrogénica (AMI)

Es un proceso en que la activación muscular principalmente del cuádriceps se ve afectada producto de inhibición neural. Los mecanismos causales de esta inhibición incluyen aumento en los umbrales de descarga de los mecano-receptores remanentes del LCA, menor descarga aferente hacia la corteza motora por las adaptaciones del SNC y aumento en el umbral de descarga desde la corteza motora. Así, se dificulta la descarga desde la corteza motora a la musculatura<sup>11</sup>. La inhibición muscular de cuádriceps puede llevar a importantes disfunciones como déficit en la extensión de rodilla, alteraciones en la marcha, atrofia de cuádriceps, inestabilidad crónica y osteoartritis.

Debido al AMI, el *peak* de torque de cuádriceps se reduce alrededor de un 80% y afecta tanto la pierna afectada como la contralateral. Esta inhibición se puede mantener durante varios años. Las manifestaciones clínicas de un AMI evidente se pueden apreciar cuando se le solicita al paciente que en posición supina presione la rodilla contra la camilla. Se observa incapacidad de contraer la musculatura del cuádriceps (se hace más evidente la contracción del glúteo), no se observa la activación de los vastos, tampoco el ascenso de la patela y menos existe la capacidad de elevar el talón al momento de presionar la rodilla contra la camilla. En casos severos el paciente no logra realizar flexión de cadera con la rodilla extendida.

Para manejar el AMI normalmente se comete el error de fortalecer la musculatura de cuádriceps con cargas externas, lo que comúnmente genera alteraciones de patrones de movimiento que llevan a mayor stress intraarticular y aumento de volumen. Ambas situaciones por supuesto generan que el AMI sea mayor. La propuesta actual puede comenzar incluso con el fortalecimiento de la musculatura contralateral en caso que exista además irritabilidad evidente. Se ha demostrado que este tipo de fortalecimiento puede mejorar hasta en un 20% la activación del cuádriceps afectado.

Otros tipos de intervenciones muy recomendados en esta etapa es apoyarse con crioterapia ya que el aumento de volumen inhibe la descarga aferente hacia la corteza y por ende la activación de la corteza motora, la electroestimulación muscular ya que permite la contracción de la musculatura pese a ver poca inervación reduciendo así la atrofia secundaria que produce el AMI<sup>12</sup> y últimamente se está trabajando mucho con diferentes tipos de feedback visuales como la terapia en espejo y los esfingomanómetros que permiten mejorar la conciencia de activación y así la descarga cortical<sup>13</sup>.

La contracción isométrica ha demostrado tener un efecto analgésico importante aumentando así la descarga via corticoespinal, pero se debe realizar en rangos de no tensión del ligamento cruzado anterior en etapas iniciales. Si se realizan ejercicios isotónicos estos deben realizarse asegurando que existe un buen patrón de movimiento y no se activa en forma evidente la musculatura compensatoria.

## Rigidez articular

La rigidez articular es una respuesta normal frente a la injuria que tiene un gran beneficio a corto plazo ya que evita que se generen altas tensiones en el LCA. Sin embargo, es muy común que esta se mantenga más allá de los tiempos asociados su reconstrucción. La rigidez mantenida en el tiempo genera alteración en los patrones de movimientos normales aumentando la fuerza compresiva y stress intraarticular, por lo que debe ser tratada kinésicamente<sup>14</sup>.

En reconstrucción de LCA, la restricción de la extensión es especialmente relevante, ya que genera disfunciones en la marcha y favorece osteoartritis a futuro. La restricción del rango de movimiento tiene diferentes causas como la fibrosis de tejido blando, adherencia de la cápsula, acortamientos musculares, restricciones miofasciales, dolor y aumento de volumen<sup>15</sup>. El manejo de la rigidez dependerá de la causa, es así como cuando la restricción está dada por el aumento de volumen que se percibe con un tope blando al final del movimiento, se sugiere apoyarse con técnicas que lo disminuyan como la electroterapia, crioterapia, drenajes y que la movilización pasiva sea sin forzar en rangos finales ya que, si no, aumentará la fuerza compresiva y por ende el aumento del derrame y la consecuente restricción del rango articular. Por otra parte, si la limitación se debe a fibrosis de tejido blando y adherencias capsulares, se percibirá un tope firme al final del movimiento y debiéndose ser más agresivo en la movilización.

Muchas veces se utilizan técnicas de liberación articular, pero en el caso de la reconstrucción del LCA éstas no deben generar tensión del injerto. Así, por ejemplo, se puede realizar movilización de la patela, pero no deslizar la tibia hacia anterior. Si la limitación del rango está influenciada por restricciones miofasciales, es recomendable el manejo de tejido blando y la elongación. Por ejemplo, si en la evaluación se observa que la limitación de la extensión de rodilla esta favorecida por el acortamiento isquiotibial, se recomienda liberar la fascia y elongar este músculo. En caso de que el injerto se obtenga del semitendinoso-gracilis, se sugiere no elongar el isquiotibial por 6 semanas para evitar tensión en la zona dadora. La movilización articular se recomienda iniciarla desde el comienzo, idealmente en forma pasiva (realizada por el terapeuta) y *activo-asistida* con un patrón de movimiento adecuado. Estas movilizaciones generan menos de 100 N de tensión en el injerto por lo que está dentro del margen de seguridad. La movilización pasiva continua durante el postoperatorio inmediato, no ha demostrado beneficios adicionales en el ROM a mediano plazo, por ende su uso debe ser juicioso considerando que este equipamiento habitualmente no es cubierto por los seguros<sup>16</sup>. (Figura 1)

## Marcha

Tanto la marcha como el ascenso y descenso de escalas se generan alrededor de 300N de tensión en la rodilla, por lo que ambas actividades se sugieren iniciarlas en forma precoz según tolerancia. Es importante que previo al inicio de estas actividades el paciente tenga rango de extensión activo de 0° y una flexión mínima de 70°, no presente claudicación en la marcha y que esta no genere aumento de dolor ni sinovitis, y finalmente, que exista la confianza suficiente para realizar estas tareas<sup>16</sup>.

## Fortalecimiento muscular

Muchos estudios han comparado los efectos de ejercicios en cadena cinemática abierta (CCA) y cadena cinética cerrada (CCC) también conocidos como ejercicios en carga y descarga respectivamente sobre el LCA reconstruido y zona dadora<sup>17</sup>. Este es uno de los temas que genera mayor controversia en la rehabilitación. La extensión de rodilla en cadena cerrada se ha recomendado para iniciar el fortalecimiento muscular ya que genera una mayor co-contracción de isquiotibiales para vencer la carga externa. Figura 1.

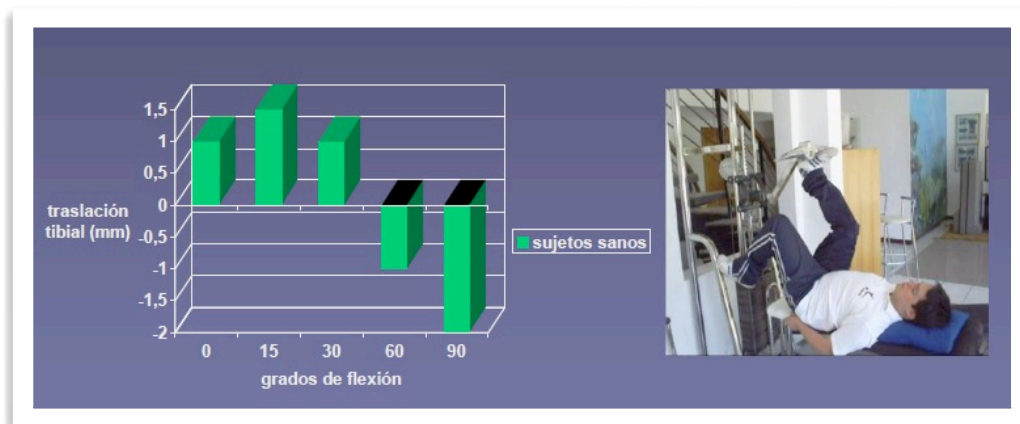
**Figura 1**


Figura 1. Gráfico que muestra la traslación anterior tibial según el grado de extensión de rodilla en ejercicios de cadena cerrada.

La activación del isquiotibial genera traslación posterior relativa de la tibia, sobre todo en ángulos elevados de flexión, lo que disminuye en forma significativa la traslación anterior de la tibia y por ende la del LCA. Existen diferentes tipos de ejercicios en cadena cerrada. En etapa inicial, los más recomendados son los que no se realizan con carga completa del propio peso, como por ejemplo el *press* de pierna. Aquellos que se realizan con carga de peso como la estocada, semisentadilla monopodal, etc., tienden a generar mayor valgo y rotación de tibia lo que también tensiona el LCA, sobre todo en rangos de flexión elevados. Es relevante que estos últimos tipos de ejercicios, se prescriban sólo cuando exista un correcto alineamiento de toda la extremidad. La tensión generada el LCA en los últimos 40° de extensión de rodilla ha evidenciado ser significativamente más alta que durante el resto del movimiento. Mientras mayor sea la carga externa que se le aplique al cuádriceps o mayor sea el brazo de palanca de la carga, mayor será la tensión sobre el injerto<sup>4</sup>. Figura 2.

La tensión generada en cadena abierta es mayor en la fase concéntrica que excéntrica. Debido a esto, si se va a entrenar en cadena abierta, se sugiere que se realice entre los 40° y 90° de flexión durante las primeras 8 semanas<sup>18</sup>. Respecto al fortalecimiento de la musculatura isquiotibial, esta debe ser incorporada en todo programa, debido a que este grupo muscular es el principal sinergista del LCA, sobre todo en actividades que involucran aceleración. Mientras mayor sea la carga externa que se le aplique al isquiotibial y mayor el ángulo de flexión, mayor será la traslación posterior tibial generada, por ende, no se tensa el LCA. Se recomienda no iniciar antes de la 6° semana este tipo de fortalecimiento en caso que la zona dadora sea del ST-G para que no se genere tensión<sup>19</sup>. Figura 3.

**Figura 2**

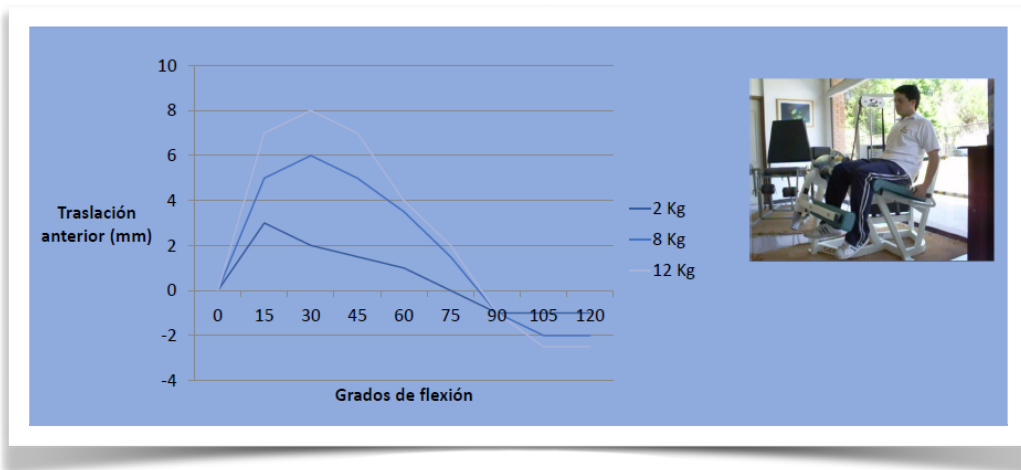


Figura 2. Comportamiento de la traslación anterior de la tibia al realizar extensión de rodilla en cadena abierta

**Figura 3**

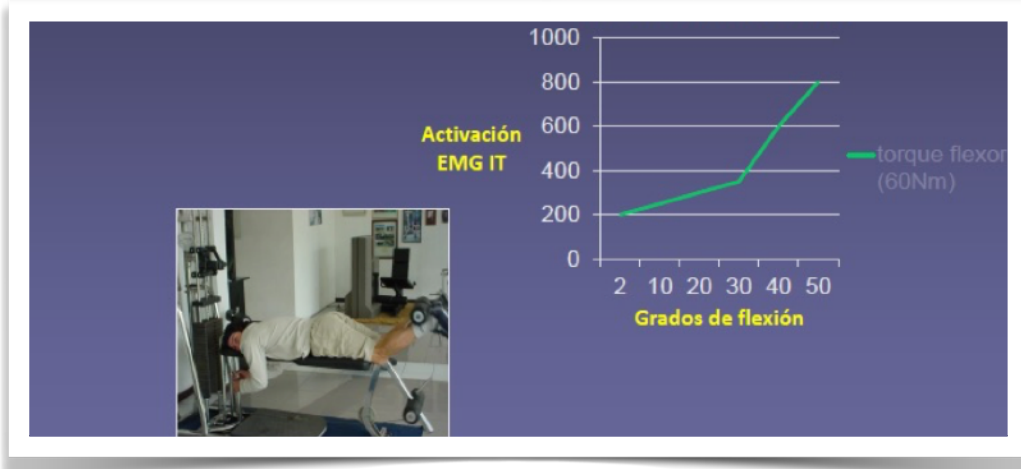


Figura 3: Comportamiento de la traslación tibial al realizar flexión de rodilla en cadena abierta

Es importante considerar que si bien el fortalecimiento muscular puede comenzar en etapas iniciales, lo recomendable es que no genere dolor ni derrame articular, ya que son dos factores que favorecen la inhibición muscular artrogénica, sobre todo de la musculatura de cuádriceps. La relación normal entre cuádriceps e isquiotibiales es de 3:2, esta comúnmente se acerca a 1:1, debido a que la inhibición de cuádriceps es más evidente.



El lograr esta relación es un factor determinante para obtener una buena estabilidad muscular. Últimamente se han incorporado nuevas tecnologías para favorecer el fortalecimiento muscular, como lo es el uso de la restricción de flujo sanguíneo.

Estudios han demostrado una tendencia a recuperar antes la fuerza muscular sin efectos adversos<sup>20</sup> y de ser utilizado, se deben respetar las consideraciones antes mencionadas para la rehabilitación. Para el control del valgo dinámico en carga, y así evitar exceso de tensión en el LCA es recomendado el entrenamiento de abductores de cadera con énfasis en glúteo medio y de rotadores externos de cadera y todo el core lumbopélvico. El entrenamiento neuromuscular debe acompañar al fortalecimiento muscular analítico, siendo muy recomendado controlar la calidad del movimiento<sup>21</sup>.

## Entrenamiento Neuromuscular

La incorporación del entrenamiento neuromuscular (ENM) debe ser incluido dentro del programa de rehabilitación debido a que tiene la potencialidad de corregir disfunciones asociadas a los cambios neuroplásticos asociados y reduce el riesgo de re-rotura<sup>22</sup>. Últimos estudios han demostrado la importancia de la focalización externa y entrenamiento implícito para corregir cinemática del movimiento y evitar el exceso de atención en las patologías y disfunciones asociadas. Por ejemplo, al paciente se le solicita que mantenga el bastón alineado al estar sobre el *bosu* en vez de pedir que controle el valgo de rodilla o inclinación pélvica. El foco en este caso para el control postural está en el bastón (foco externo) en vez de la rodilla

## Factores Asociados al Reintegro Deportivo

Normalmente se considera al reintegro al deporte lo más temprano posible post cirugía como uno de los grandes objetivos de la rehabilitación. Cerca del 80% de los pacientes vuelven al deporte y 65% de ellos lo hacen a su nivel pre-lesión<sup>23</sup>. Los tests comúnmente solicitados para el alta kinésica son:

- Evaluación isokinética que muestra una relación entre la fuerza muscular de los extensores y flexores de rodilla de 3:2, con un déficit no mayor al 10% con respecto a la contralateral y que el torque excéntrico sea un 40% superior al torque concéntrico en ambos grupos musculares. La debilidad de la musculatura isquiotibial ha demostrado de ser un factor de riesgo independiente.
- Desempeño en pruebas funcionales. La recomendación es que las actividades funcionales no superen el punto de corte de 10° en el valgo de rodilla, rotación interna de cadera, inclinación pélvica e inclinación de tronco en actividades funcionales como semisentadillas y caídas post saltos<sup>25</sup>
- Cuestionarios de percepción subjetiva funcional como el *Lisholm Scale* o test de *Cincinnati* con puntaje no inferior al 10% del máximo.

Finalmente, existen algunos factores que son no modificables que influyen negativamente con el tiempo de reintegro al deporte como la rotura previa de LCA, la edad y la elección de aloinjerto. Con este último se ha visto aumento de la tasa de re-rotura, sobre todo en pacientes con mayor edad.

## Bibliografía

1. Amis AA. Anterolateral knee biomechanics. *Knee Surg Sports Traumatol Arthrosc* [Internet]. 2017 Apr 1 [cited 2020 Apr 4];25(4):1015-23. Available from: <http://www.ncbi.nlm.nih.gov/pubmed/28299387>
2. Gulotta L V., Rodeo SA. Biology of Autograft and Allograft Healing in Anterior Cruciate Ligament Reconstruction. Vol. 26, *Clinics in Sports Medicine. Clin Sports Med*; 2007. p. 509-24.
3. Decker LM, Moraiti C, Stergiou N, Georgoulis AD. New insights into anterior cruciate ligament deficiency and reconstruction through the assessment of knee kinematic variability in terms of nonlinear dynamics. Vol. 19, *Knee Surgery, Sports Traumatology, Arthroscopy. Knee Surg Sports Traumatol Arthrosc*; 2011. p. 1620-33.
4. Solo1. Solomonow M. Sensory - Motor control of ligaments and associate1. Markolf K, Yamaguchi K, Matthew J, McAllister D. Effects of tibiofemoral compression on ACL forces and knee kinematics under combined knee loads. *J Orthop Res* [Internet]. 2019 Mar 1 M. Sensory - Motor control of ligaments and1. Markolf K, Yamaguchi K, Matthew J, McAllister D. Effects of tibiofemoral compression on ACL forces and knee kinematics under combined knee loads. *J Orthop Res* [Internet]. 2019 Mar 1 [cited 2020 Apr 4];37(3):631-9. *J Electromyogr Kinesiol.* 2006 Dec;16(6):549-67.
5. Shelbourne KD, Nitz P. Accelerated rehabilitation after anterior cruciate ligament reconstruction. *J Orthop Sports Phys Ther.* 1992;15(6):256-64.
6. Muller B, Bowman KF, Bedi A. ACL Graft Healing and Biologics. Vol. 32, *Clinics in Sports Medicine.* 2013. p. 93-109.
7. Grooms D, Appelbaum G, Onate J. Neuroplasticity following anterior cruciate ligament injury: A framework for visual-motor training approaches in rehabilitation. *J Orthop Sports Phys Ther.* 2015 May 1;45(5):381-93.
8. Needle AR, Lepley AS, Grooms DR. Central Nervous System Adaptation After Ligamentous Injury : a Summary of Theories , Evidence , and Clinical Interpretation. *Sport Med.* 2017;47(7):1271-88.
9. Kapreli E. The anterior cruciate ligament deficiency as a model of brain plasticity. 2006;645-50.
10. Paterno M V., Schmitt LC, Ford KR, Rauh MJ, Myer GD, Huang B, et al. Biomechanical measures during landing and postural stability predict second anterior cruciate ligament injury after anterior cruciate ligament reconstruction and return to sport. *Am J Sports Med.* 2010;38(10):1968-78.
11. Sonnery-cottet B, Saithna A, Quelard B, Daggett M, Borade A, Ouanezar H, et al. Arthrogenic muscle inhibition after ACL reconstruction : a scoping review of the efficacy of interventions. 2018;1-11.
12. Harkey MS, Gribble PA, Pietrosimone BG. Disinhibitory Interventions and Voluntary Quadriceps Activation: A Systematic Review. 2014;49(3):411-21.
13. Horstmann H, Colcuc C, Lobenhoffer P, Krettek C, Weber-spickschen TS. International Journal of Orthopaedic and Trauma Nursing Evaluation of the acceptability of a sphygmomanometer device in knee extension training following surgical procedures of the knee. *Int J Orthop Trauma Nurs* [Internet]. 2017;25:42-7. Available from: <http://dx.doi.org/10.1016/j.ijotn.2016.10.003>
14. Hodges PW, Tucker K. Moving differently in pain : A new theory to explain the adaptation to pain. *Pain* [Internet]. 2011;152(3):S90-8. Available from: <http://dx.doi.org/10.1016/j.pain.2010.10.020>
15. Ektas N, Scholes C, Kulaga S, Kirwan G, Lee B, Bell C. Recovery of knee extension and incidence of extension deficits following anterior cruciate ligament injury and treatment: a systematic review protocol. *J Orthop Surg Res* [Internet]. 2019 Mar 28 [cited 2020 Apr 1];14(1):88. Available from: <http://www.ncbi.nlm.nih.gov/pubmed/30922410>
16. Fleming BC, Oksendahl H, Beynnon BD. Open- or closed-kinetic chain exercises after anterior cruciate ligament reconstruction? Vol. 33, *Exercise and Sport Sciences Reviews. Exerc Sport Sci Rev*; 2005. p. 134-40. Wright RW, Haas AK, Anderson J, Calabrese G, Cavanaugh J, Hewett TE, et al. Anterior Cruciate Ligament Reconstruction Rehabilitation : 2014;7(3):239-43.
17. Jewiss D, Ostman C, Smart N. Open versus Closed Kinetic Chain Exercises following an Anterior Cruciate Ligament Reconstruction: A Systematic Review and Meta-Analysis. *J Sport Med (Hindawi Publ Corp*

- [Internet]. 2017 [cited 2020 Apr 1];2017:4721548. Available from: <http://www.ncbi.nlm.nih.gov/pubmed/28913413>
18. Fleming BC, Oksendahl H, Beynnon BD. Open1. Solomonow M. Sensory - Motor control of ligaments and associated neuromuscular disorders. *J Electromyogr Kinesiol.* 2006 Dec;16(6):549-67. - or closed-kinetic chain exercises after anterior cruciate ligament reconstruction? Vol. 33, *Exercise and Sport Sciences Reviews.* *Exerc Sport Sci Rev*; 2005. p. 134-40.
  19. Andrade R, Pereira R, Van Cingel R, Staal JB, Espregueira-Mendes J. How should clinicians rehabilitate patients after ACL reconstruction? A systematic review of clinical practice guidelines (CPGs) with a focus on quality appraisal (AGREE II). *British Journal of Sports Medicine.* BMJ Publishing Group; 2019.
  20. Kilgas MA, Lytle LLM, Drum SN, Elmer SJ. Exercise with Blood Flow Restriction to Improve Quadriceps Function Long after ACL Reconstruction. *Int J Sports Med.* 2019;40(10):650-6.
  21. Van Melick N, Van Cingel REH, Brooijmans F, Neeter C, Van Tienen T, Hullegie W, et al. Evidence-based clinical practice update: Practice guidelines for anterior cruciate ligament rehabilitation based on a systematic review and multidisciplinary consensus. *Br J Sports Med.* 2016;50(24):1506-15.
  22. Gokeler A, Neuhaus D, Benjaminse A, Grooms DR, Baumeister J. Principles of Motor Learning to Support Neuroplasticity After ACL Injury: Implications for Optimizing Performance and Reducing Risk of Second ACL Injury. Vol. 49, *Sports Medicine.* 2019.
  23. Ali AA, Harris MD, Shalhoub S, Maletsky LP, Rullkoetter PJ, Shelburne KB. Combined measurement and modeling of specimen-specific knee mechanics for healthy and ACL-deficient conditions. *J Biomech.* 2017 May 24;57:117-24.
  24. Hannon J, Wang-Price S, Swank C, Brizzolara K, Garrison C, Bothwell J, et al. The validity and reliability of the Vail Sport Test™ as a measure of performance following anterior cruciate ligament reconstruction. *Phys Ther Sport* [Internet]. 2019;38(2019):162-9. Available from: <https://doi.org/10.1016/j.ptsp.2019.05.001>
  25. Kyritsis P, Bahr R, Landreau P, Miladi R, Witvrouw E. Likelihood of ACL graft rupture: Not meeting six clinical discharge criteria before return to sport is associated with a four times greater risk of rupture. *Br J Sports Med.* 2016;50(15).



# Ligamento cruzado posterior

Dr. Alvaro Zamorano Cadenas  
ORCID:0000-0003-2691-8664

Dr. Carlos Albarrán Rodríguez  
ORCID: 0000-0002-1974-9949

## Introducción

El ligamento cruzado posterior (LCP) corresponde al ligamento intraarticular más grande de la rodilla, dicho ligamento está compuesto por 2 bandas: la anterolateral (AL), la que es más grande y es la que se reproduce en las reconstrucciones *monobanda*, y la posteromedial (PM). Al estar extrasinovial, tiene una capacidad bien documentada de cicatrizar, sin embargo, en la actualidad esa eficiencia en la cicatrización está siendo puesta a prueba por la mayor demanda de los pacientes.

La incidencia global de las lesiones de LCP es aproximadamente un 3% de todas las lesiones de la rodilla. Rara vez aparece aislada<sup>1</sup>, generalmente ocurre junto a lesiones de otras estructuras de la rodilla, entre un 36% a 95% de las veces, y muchas veces son subdiagnosticadas en el servicio de urgencias<sup>2,3</sup>.

Históricamente, se había descrito que en ciertos pacientes las lesiones del LCP pueden ser bien toleradas, pero es importante recalcar que existe una alteración en la biomecánica de la marcha, sobre todo, en los movimientos de desaceleración con la consecuente sobrecarga de la articulación patelofemoral<sup>4</sup>.

El tratamiento del ligamento cruzado posterior puede ser conservador o quirúrgico, dependiendo del grado de lesión, al compromiso de otras estructuras y los requerimientos del paciente. El tratamiento quirúrgico se puede dividir en reconstrucciones de una o dos bandas, uso de aloinjerto o autoinjerto y siendo muy relevante en el complejo tema de las lesiones multiligamentosas de rodilla.

## Anatomía

El LCP es un ligamento intraarticular pero extrasinovial, donde solamente su inserción tibial se encuentra descubierta de membrana sinovial. Tiene un sentido posteroanterior y de lateral a medial, originándose en el surco posterior de la tibia a 12-16 mm distal de la línea del cartílago articular e insertándose en la cara lateral del cóndilo femoral medial, ligeramente más lateral a la escotadura intercondílea a milímetros del cartílago<sup>5</sup>.

El LCP se divide en dos bandas, la anterolateral (AL) y posteromedial (PM). La banda AL se inserta en el surco posterior de la tibia, específicamente a 6.1 mm posterior a la raíz del menisco medial y a 10.7 mm de la copa de champán (concepto imagenológico que hace referencia al sitio donde las fibras del LCP descienden en dirección a su inserción tibial) e inmediatamente anterior a

la cresta de las bandas. En tanto que su inserción femoral se encuentra ubicada 7.4 mm posterior al punto troclear de la escotadura femoral, 11 mm posterior al punto medial del arco del cóndilo femoral lateral y a 7.9 mm del margen del cartílago articular. El área de inserción femoral varía entre 112 a 118 mm<sup>2</sup><sup>5</sup>

La banda PM se inserta en el surco posterior de la tibia, específicamente a 4.4 mm anterior a la copa de champán y a 3.1 mm lateral a la ranura medial del platillo tibial medial. Su inserción femoral está localizada 11.1 mm posterior al punto medial del arco del cóndilo femoral lateral y a 10.8 mm del margen del cartílago articular, entre las inserciones de los ligamentos menisfemorales anterior y posterior. El área de inserción femoral varía entre 60 a 90 mm<sup>2</sup><sup>5</sup>. Figura 1.

La vascularización del LCP está aportada principalmente por ramas de la arteria genicular medial y la inervación por ramas del nervio tibial.

**Figura 1**

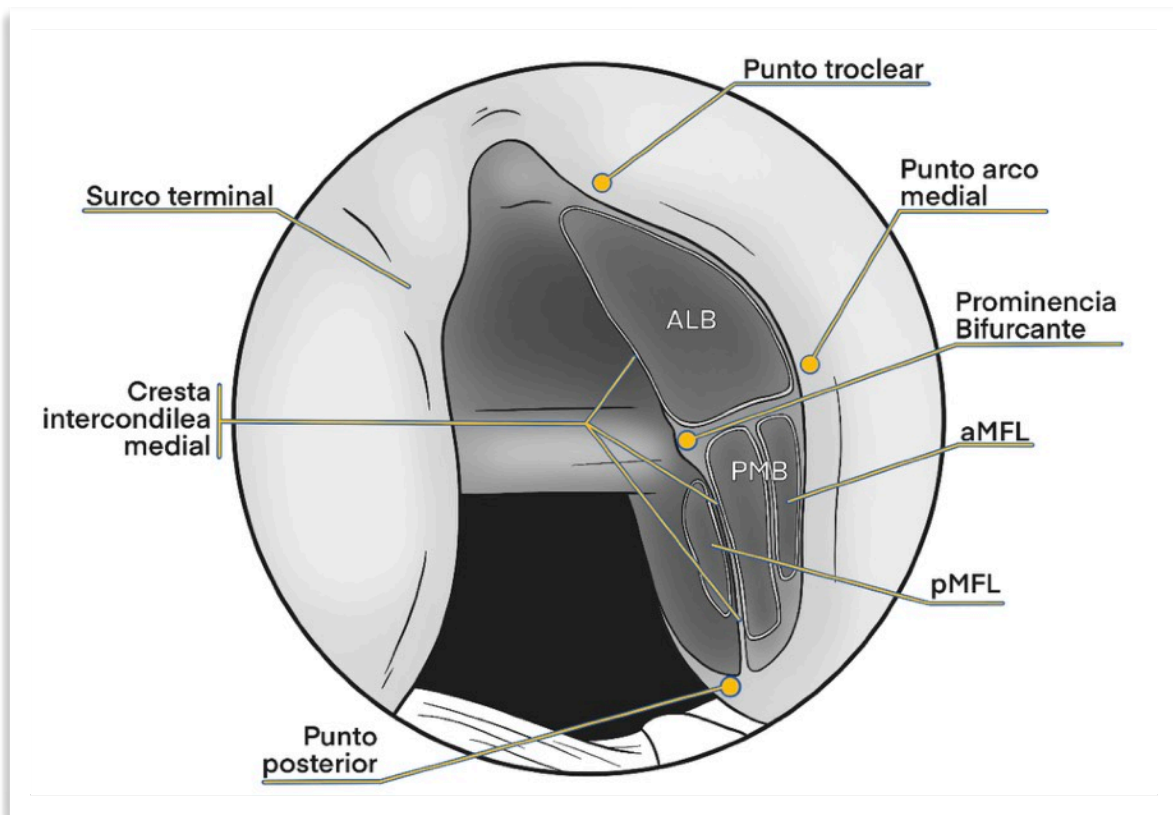


Figura1. Punto troclear, ALB Banda anterolateral, PMB Banda posteromedial. Punto del arco medial de la cara lateral del cóndilo femoral medial.

## Biomecánica

La principal función del LCP es evitar la traslación posterior de la tibia sobre el fémur y restringe la rotación interna (RI) y externa (RE) de la tibia, particularmente cuando la rodilla se encuentra flectada entre 90° y 120°. Históricamente se dividía la función de cada banda según los grados de flexión, en la actualidad sabemos que las bandas actúan de forma sinérgica y codominante en todo el rango de movimiento de la rodilla<sup>6</sup>.

La banda AL es la principal restrictora de la traslación posterior de la tibia cuando la rodilla se encuentra flectada entre 70-105° y la banda PM cuando la rodilla está en los primeros grados de flexión, entre 0-15°. Cabe destacar que además la banda PM es la principal restrictora de la RI de la tibia cuando la rodilla se encuentra flectada más de 90°<sup>7</sup>.

## Evaluación

El mecanismo lesional que presentan los pacientes puede ser de alta o baja energía, siendo estos últimos más bien infrecuentes. Los mecanismos de alta energía principalmente descritos son los accidentes de tránsito, donde existe la denominada "lesión del tablero", el paciente va a golpear la tibia proximal con su rodilla flectada contra el tablero del auto, ocurriendo una traslación posterior de la tibia en relación con el fémur. Además, pueden ocurrir mecanismos de golpe directo en prácticas deportivas como el rugby o football americano y caídas con golpe directo en la rodilla con el pie en flexión plantar máxima. Conceptualmente debe asumirse alta energía para su generación por ende es importante descartar lesiones vasculares y neurológicas asociadas a la energía aplicada en la articulación.

Clínicamente se presenta como una rodilla traumática aguda: gran derrame articular, dolor en la región posterior de la rodilla, impotencia funcional y rigidez. En aquellos pacientes que presenten lesiones multiligamentarias puede existir una inestabilidad articular evidente, sin embargo, no es recomendable en este contexto sobre examinar a los pacientes debido al dolor que esto genera. En casos de inestabilidad importante nunca olvidar la revisión de los pulsos distales y un Índice tobillo brazo (ABI).

Los cuadros más crónicos se caracterizan por sensación de inestabilidad o fallo, que se exacerba en los movimientos de desaceleración, como descender escaleras, y dolor anterior de rodilla. Incluso, al estirar la rodilla la tibia puede subluxarse a posterior espontáneamente, reduciéndose al contraer el cuádriceps.

Es importante recalcar que el examen físico de estos pacientes es de gran dificultad en la evaluación inicial. Como todo el examen en ortopedia, se debe hacer una evaluación de la rodilla sana para establecer la estabilidad normal que posee el paciente y el examen debe ser sistemático. Se describen distintas pruebas específicas para evaluar la inestabilidad de la rodilla secundaria a lesión del LCP, nosotros las dividimos según temporalidad de la lesión.

## Agudo

Signo del hundimiento posterior o Test de Godfrey (Sag sign): El paciente se debe posicionar en decúbito supino con ambas rodillas y caderas en flexión de 90°, el examinador debe sostener el antepie de la rodilla afectada.

El test es positivo si presenta un hundimiento posterior de la rodilla afectada o como se describe, se pierde el contorno recto desde la patela a distal, apreciándose un hundimiento bajo la patela. Sensibilidad 46 - 100% y especificidad 95-100%

Signo de Clancy: El paciente se debe posicionar en decúbito supino con la rodilla en flexión de 90° con rotación neutra y pie apoyado en la camilla. El test es positivo si se pierde las prominencias de los platillos tibiales que se encuentran bajo los cóndilos femorales.

### Crónico

Test de la activación del cuádriceps: El paciente se debe posicionar en decúbito supino con la rodilla en flexión de 90°, el examinador debe fijar el pie en la camilla y el paciente debe realizar una contracción isométrica del cuádriceps. El test es positivo si se reduce la tibia. Sensibilidad 46 - 100% y especificidad 95-100%

Test del cajón posterior: El paciente se debe posicionar en decúbito supino con la rodilla en flexión de 90° apoyada en la camilla, el examinador debe empujar la tibia en dirección posterior en relación al fémur del paciente. El test es positivo si existe una subluxación posterior de la tibia. Sensibilidad 90% y especificidad 99%

### Mixto

Prueba de estabilidad rotatoria (Dial test): Este test se usa para evaluar la lesión de esquina posterolateral (EPL) o esquina posteromedial (EPM) asociado a lesión de LCP. El paciente se debe posicionar en decúbito prono con las caderas en extensión y apoyadas en la camilla, se debe comparar la rotación externa (RE) de las rodillas en 30° y 90°. El test es positivo si existe una diferencia > 10° de RE. En 30° aislado refleja una lesión de la EPL y si está positivo en 30° y 90° refleja lesión del LCP y EPL.

Debido a la alta asociación entre lesiones del LCP y otras estructuras ligamentarias (aproximadamente 95%), siempre se debe descartar, en la medida que el examen físico se pueda realizar, las inestabilidades asociadas en el plano coronal y rotacional.

## Imagenología

La evaluación imagenológica debe comenzar con radiografías de rodilla, incluyendo las proyecciones tanto anteroposterior (AP) como lateral (L), para descartar fracturas evidentes o avulsivas del anillo periférico. También se debe evaluar la relación tibiofemoral en búsqueda de una subluxación posterior evidente.

Una vez realizado el diagnóstico de lesión del LCP se debe evaluar el grado de inestabilidad con el uso de radiografías de rodilla con estrés. Consiste en tomar una proyección lateral estricta de ambas rodillas por separado, con el paciente arrodillado, el punto de apoyo debe ser inmediatamente distal a la tuberosidad anterior de la tibia. Figura 2.



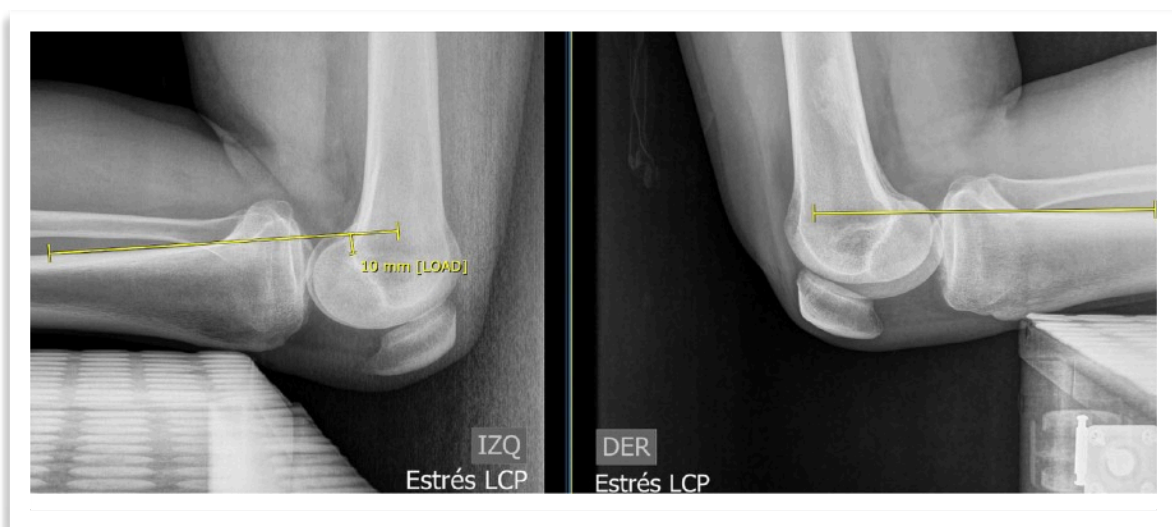**Figura 2**

Figura 2. Radiografías comparativas de estrés para LCP, arrodillado. Se muestra una diferencia de traslación tibial posterior de 10 mm, concordante con lesión completa del LCP.

La técnica de medición consiste en trazar una línea en la cortical posterior de la tibia, que se extienda por los menos 15 cm distal a la interlínea articular y otra línea perpendicular con dirección a la parte más posterior de la línea de blumensaat<sup>8</sup>. Según el grado de desplazamiento, comparando con la rodilla contralateral, podemos inferir que estructuras estarán lesionadas, diferencias entre 0-7 mm reflejan una lesión parcial del LCP, 8-11 mm lesión completa del LCP y  $\geq$  12 mm lesión completa del LCP asociado a lesión de la EPL o EPM<sup>9</sup>.

La realización en agudo de esta radiografía puede ser dificultosa, recomendamos realizarla una vez hayan bajado los síntomas y la rodilla se encuentre más manipulable sin tanta incomodidad para el paciente.

La resonancia nuclear magnética (RNM) es fundamental para diagnosticar lesiones agudas del LCP, con una sensibilidad y especificidad cercana al 100%. En las lesiones crónicas la sensibilidad disminuye, dado que puede existir cicatrización en diferentes grados de la lesión. Esto puede determinar la presencia de laxitud persistente siendo fundamental en estos casos, el aporte de la radiografía con carga previamente mencionada. La RNM en ambos contextos, agudo y crónico, aporta información para el diagnóstico de las lesiones tanto meniscales, osteocondrales o el compromiso de otros complejos ligamentarios y debe ser realizada en todos los casos.

## Tratamiento

### Conservador

El tratamiento conservador está indicado para pacientes con lesiones agudas parciales aisladas del LCP. Se basa en la capacidad de regeneración que posee el LCP, siendo la gran contraparte de este manejo, el riesgo de reparación en una posición laxa que generará una inestabilidad posterior residual. El uso de férulas con traslación anterior de la tibia intenta corregir este problema, funcionan simulando la función del LCP nativo, aumentando su resistencia cuando se realiza una flexión de rodilla  $\geq 45^\circ$ <sup>10</sup>.

El protocolo de rehabilitación tiene como finalidad fortalecer el cuádriceps junto al uso de la férula dinámica, el retorno deportivo es aproximadamente a las 8 a 12 semanas. Nuestro grupo objetiva el nivel de inestabilidad residual con una radiografía con estrés al finalizar el periodo de protección, esto asociado a la condición clínica del paciente.

### Fracturas avulsivas

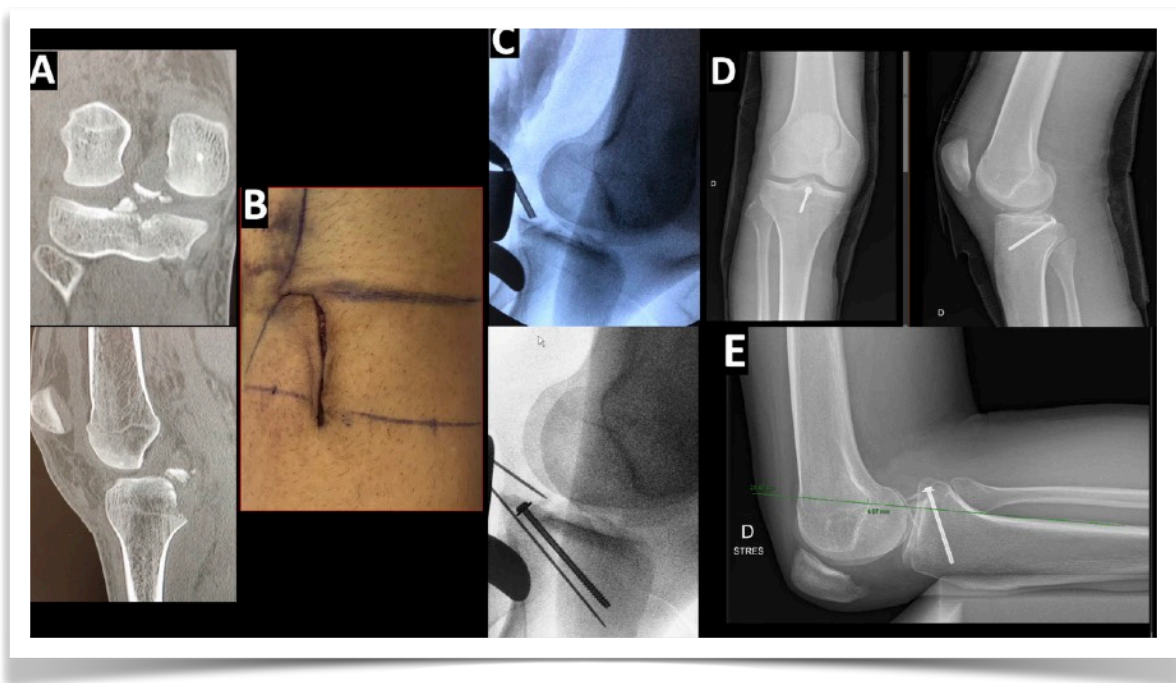
Las fracturas avulsivas del LCP son infrecuentes, generalmente se dan en el contexto de esqueleto inmaduro, donde el ligamento tiene mayor resistencia que la fisis y por consiguiente ocurre una fractura avulsiva. El tratamiento de las fracturas avulsivas del LCP está indicado para las fracturas con  $> 10$  mm de desplazamiento<sup>11</sup>, sin embargo con la capacidad de reducción propia del uso de los abordajes adecuados, hemos podido prolongar la indicación de reducción anatómica para todo fragmento susceptible de sintetizar. Figura 3. Se debe contar con una Tomografía computarizada para planificar la cirugía en términos de abordaje, reducción y fijación. El grado de desplazamiento, conminución, tamaño del fragmento y lesiones concomitantes son relevantes para optar por el método de fijación más apropiado, teniendo como opciones tornillos canulados con o sin arandela, anclas y suturas. El abordaje de elección recomendado por el autor es el abordaje mínimamente invasivo descrito por Badet<sup>12</sup>, este abordaje es seguro y presenta menor daño de las partes blandas. En relación con el tiempo de espera para la cirugía, en las fracturas desplazadas es de vital importancia una fijación temprana, para evitar la fibrosis y una cirugía más laboriosa con incapacidad de diferenciar la anatomía, lo que puede determinar un mal resultado quirúrgico.

### Reconstrucción

La indicación quirúrgica de la lesión del LCP está reservado en el caso de que existan lesiones concomitantes de la rodilla. En las lesiones agudas está indicada si existe una lesión meniscal, luxación o traslación posterior de la tibia  $\geq 12$  mm (reflejando una lesión combinada de EPL). En las lesiones crónicas la indicación quirúrgica sería en caso de presentar síntomas asociados a la insuficiencia del LCP, con desplazamiento tibial  $\geq 8$  mm (reflejando lesión completa del LCP) o la presencia de lesiones concomitantes de la rodilla<sup>4</sup>.

Clásicamente se describe la reparación en una banda, reconstruyendo la banda AL por si sola. Con el tiempo se ha ido migrando a una reconstrucción más anatómica, pasando de una banda a dos bandas, simulando la banda AL y PM. Esta última ha demostrado ventajas biomecánicas y clínicas, teniendo actualmente resultados comparables con la reconstrucción del LCA<sup>6,13,14,15,16,17</sup>.

**Figura 3**



*Figura 3. Caso clínico avulsión del LCP. Hombre de 30 años, choque frontal. A: Tomografía computada muestra fractura conminuta de inserción tibial de LCP. B: Abordaje posterior descrito por Badet. C: Reducción intraoperatoria, fijación transitoria con agujas de kirschner y fijación definitiva con Tornillo canulado mas arandela. D: Control imagenológico postoperatorio. E: Control con radiografía con estrés 6 meses post operatorio, que muestra competencia de LCP.*

### Una banda

Clásicamente se describe la técnica en banda simple, la cual, dependiendo de su inserción tibial puede ser mediante túnel transtibial o mediante fijación tibial. El túnel transtibial intenta simular el trayecto anatómico de la banda AL, es de importancia destacar el "giro asesino" que podría causar abrasión en el injerto y un eventual fallo de éste. La técnica mediante fijación tibial abierta (tibial inlay) evita esta complicación utilizando una pastilla ósea más tornillo de fijación en la inserción tibial. No hay diferencias biomecánicas ni de resultados funcionales entre estas dos técnicas<sup>18</sup>. Se pueden utilizar tanto auto injerto como aloinjerto.

### Dos bandas

La técnica de dos bandas se basa en imitar la anatomía y mecánica de ambas bandas del LCP. En términos de anatomía, se realizan 2 túneles femorales y un túnel tibial, recreando la banda AL y PM, donde el túnel femoral de la banda AL es de mayor tamaño que la banda PM.<sup>19</sup> Para imitar la mecánica es fundamental la tensión independiente de cada banda al momento de la fijación final.

Los túneles femorales deben ser de 11 y 7 mm, simulando el footprint de la banda AL y PM, respectivamente, con una separación de 2 mm entre cada túnel. El túnel tibial debe tener un diámetro de 12 mm, centrado en el footprint del LCP. Es de importancia no centrar el túnel tibial en el footprint de la banda AL, por alto riesgo de lesión de la raíz posterior del menisco medial, para esto es fundamental el apoyo de radioscopia intraoperatoria en este paso.

Biomecánicamente, ambas bandas se tensan en momentos de flexión diferentes por lo que es relevante que ambas bandas se puedan traccionar y fijar por separado. En relación al orden de la fijación, se debe comenzar con la banda AL, fijándola en el túnel femoral en 90° de flexión con una maniobra de cajón anterior, corrigiendo la traslación posterior de la tibia, y posteriormente se debe fijar la banda PM, realizando la fijación en extensión completa<sup>4</sup>. Si tenemos dos injertos independientes, estos se fijan por separado en el fémur y pasan por el mismo túnel tibial, fijándose con la secuencia descrita con la técnica de poste a la cortical, para lo que se pueden usar tornillos con arandela dentada o grapas. Figura 4. Actualmente se puede realizar con fijaciones de botones corticales logrando tensar y fijar independiente ambas bandas. Adicionalmente en la tibia, se puede hacer un *tibial inlay*, el cual no presenta diferencias clínicas ni funcionales en relación al túnel<sup>20</sup>.

**Figura 4**

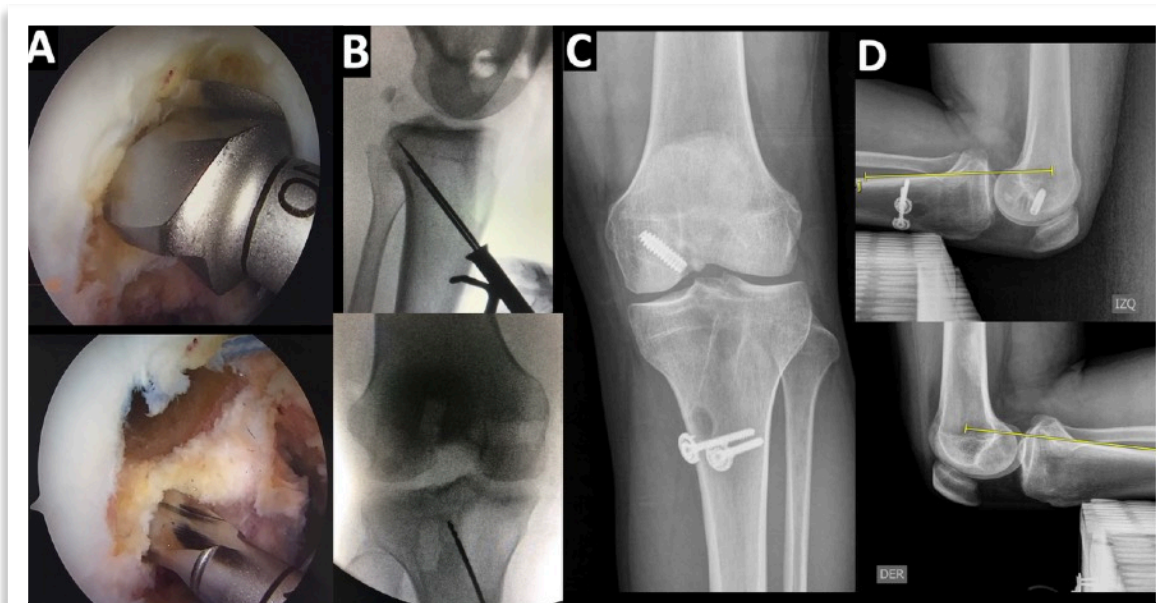
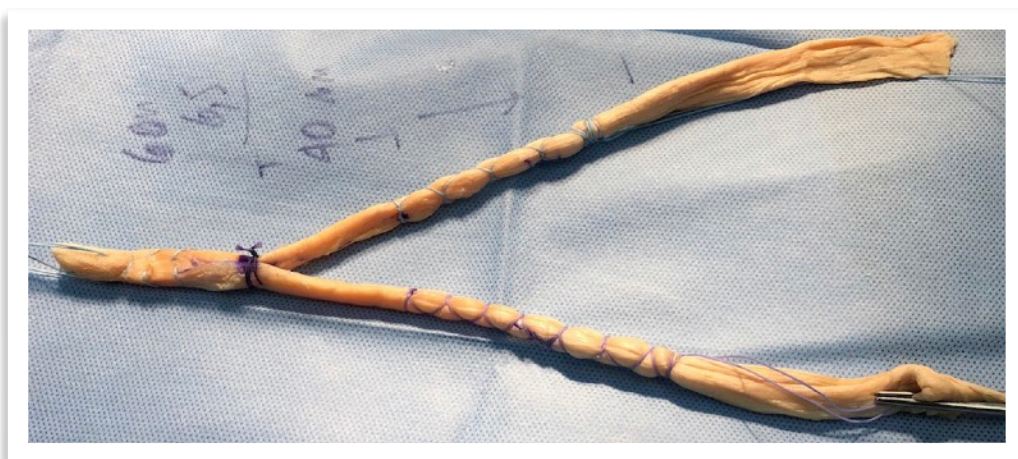

Figura 4. Reconstrucción LCP doble banda. A: Túnel BAL de 10mm separado de túnel BPM de 7mm por puente de 2 mm. B: Imagen radioscópica intraoperatoria mandatoria para localizar túnel de 11 mm hasta la huella en la tibia posterior. En este caso se usa guía de corrección que permite llegada al punto anatómico exacto en ambos planos. C: Radiografía de control postoperatoria que muestra tornillos metálicos con arandela para fijación independiente de ambas bandas en flexión de 90° y 0°. D: Radiografía de estrés arrodillada comparativa a los 6 meses post operatorio mostrando competencia de reconstrucción de LCP.

Con relación al tipo de injerto tenemos la posibilidad de ocupar aloinjerto o autoinjerto. El aloinjerto puede ser tendón sin pastilla ósea, como el fibular largo o tibial posterior, o con caluga ósea, como el tendón cuadrícipital o el tendón aquiliano. Si se usan dos injertos, el que tiene pastilla ósea se usará en el túnel femoral de 11 mm que corresponde a la banda AL. Si se usa un solo injerto, el que se divide desde la pastilla ósea, se obtiene una forma de "Y" y la pastilla ósea usará en el túnel tibial y se fijará con técnica de apertura. Figura 5. Los autoinjertos que se pueden usar son los isquiotibiales mediales o el tendón cuadrícipital.<sup>21</sup>

**Figura 5**



*Figura 5. Aloinjerto de tendón de Aquiles con caluga ósea hacia túnel tibial, preparado con dos bandas para fijación independiente a nivel de ambos túneles femorales.*

### Una banda vs dos bandas

Hasta la fecha la literatura describe beneficios en los scores funcionales y de la estabilidad posterior de la tibia en aquellos pacientes manejados con la técnica de dos bandas<sup>14,15,16</sup>, cabe destacar que estos estudios tienen nivel de evidencia II a V con una gran heterogeneidad al momento de seleccionar y evaluar a los pacientes y con un seguimiento promedio de 5 años.

Chahla et al en una revisión sistemática demostró ventajas de la doble banda al evaluar la traslación posterior de la tibia y el score IKDC, sin diferencias estadísticamente significativas en relación al score de Lysholm ni Tegner<sup>14</sup>. Li et al en un estudio de cohorte prospectivo, demostró diferencias estadísticamente significativas en la traslación posterior de la tibia al comparar a un grupo de doble banda y banda simple, siendo 2.2 mm y 4.1 mm, respectivamente<sup>16</sup>.

Estudios biomecánicos han demostrado beneficios de la doble banda, evidenciando mayor resistencia para la traslación posterior de la tibia en comparación a la banda simple<sup>6,17</sup>. Los estudios biomecánicos y anatómicos han demostrado la codominancia de ambas bandas durante la flexo-extensión de la rodilla y la capacidad de recuperar una cinemática normal al realizar la reconstrucción de ambas bandas, siendo lógico pensar que, al restablecer ambas bandas, se mejorará la biomecánica del LCP y se obtendrán mejores resultados clínicos en los pacientes.

### Lesiones multiligamentarias

En la reconstrucción del LCP, en contexto de una lesión multiligamentaria, es de vital importancia evitar la convergencia de túneles, existiendo mayor riesgo de convergencia en el caso de reconstrucción del ligamento oblicuo posterior (LOP) y ligamento colateral medial superficial (LCMs). En el caso del LOP el túnel femoral debe tener una orientación en 20° en dirección proximal y anterior desde su *footprint* y el LCMs debe tener una orientación en 40°. El túnel tibial del LOP debe ser 15 mm medial al tubérculo de Gerdy y el LCMs debe tener una orientación transversa a través de la tibia, apuntando hacia anterior de la fíbula y con una angulación de 30° hacia distal<sup>22</sup>.

### Osteotomía

En deficiencias crónicas del LCP asociadas a deformidades en varo la reconstrucción aislada del LCP posee malos resultados, dada la sobre exigencia del injerto. En estos pacientes la osteotomía medial en cuña abierta se presenta como la alternativa terapéutica, al corregir el varo y aumentar la pendiente de los platillos tibiales<sup>23</sup>. Estudios biomecánicos han demostrado que al realizar osteotomías altas para aumentar la pendiente posterior de los platillos tibiales, produce una traslación anterior de la tibia frente a las cargas axiales, mejorando el desplazamiento posterior causado por la deficiencia crónica del LCP<sup>24</sup>.

Series de casos publicadas hasta la fecha han demostrado buenos resultados en la osteotomía alta de tibia por si sola, sin reconstrucción de la EPL ni LCP, para el manejo de pacientes con deformidad en varo asociado a deficiencia crónica del LCP<sup>25</sup>.

Planteamos que en todos los pacientes con una deficiencia crónica del LCP sean estudiados con telerradiografía, para evaluar deseos en varo y recurvatum, junto con el resto de las imágenes preoperatorias nombradas previamente. Con relación al manejo con osteotomía en cuña abierta por si sola, al no existir estudios con buenos niveles de evidencia, sugerimos evaluar caso a caso para la toma de decisiones.

### Rehabilitación

El protocolo de rehabilitación va a depender si nos enfrentamos a un paciente con una reconstrucción aislada de LCP o si estamos frente a un paciente con reconstrucción de una lesión multiligamentaria.

En las reconstrucciones aisladas del LCP se debe realizar un protocolo que consta de 5 fases. En la tabla 1 se especifica las distintas fases según tiempo de duración, procedimientos de rehabilitación a realizar y objetivos que debe lograr el paciente para poder seguir con la fase siguiente<sup>26</sup>.

**Tabla 1**

<b>Fase</b>	<b>Semanas post cirugía</b>	<b>Indicaciones</b>	<b>Objetivos</b>
I	0-6	Férula dinámica Rango pasito 0 a 90° por 2 semanas, luego a tolerancia en prono Descarga Inhibición de isquiotibiales activo y pasivo	Educación al paciente Protección del LCP Disminuir edema Rango articular Activación de cuádriceps
II	7-12	Férula dinámica Rango pasivo completo Carga a tolerancia con bastones Ejercicios de fuerza de EEII con flexión hasta 70° Inhibición de isquiotibiales activo	Protección del LCP Rango articular Marcha adecuada con bastones Fortalecimiento de cuádriceps
III	13-18	Férula dinámica Rango pasivo completo Carga sin bastones Ejercicios de fuerza con flexión 70° (Semana 16) Ejercicios de propiocepción	Protección del LCP Marcha adecuada Aumento progresivo de carga en ejercicios de
IV	19-24	Férula dinámica Ejercicios de fuerza con una extremidad Ejercicios específicos de su deporte	Aumento de la fuerza y resistencia de
V	25-36	Retiro de férula dinámica Fortalecimiento de cuádriceps e isquiotibiales	Retorno progresivo al deporte

*Tabla 2. Cronograma de la rehabilitación postoperatoria en reconstrucción de ligamento cruzado posterior (LCP) con sus indicaciones y objetivos según etapas. Se deben lograr todos los objetivos antes de avanzar de etapa. Elaboración propia.*

## Conclusiones

Las lesiones del LCP están en un contexto de alta energía, se asocian a lesiones de otros componentes ligamentarios de la rodilla y potenciales lesiones neurovasculares que hay que descartar activamente. El estudio imagenológico con RM y radiografías con estrés han demostrado utilidad en el tipo de tratamiento y su temporalidad. Aún el tratamiento conservador es posible en ciertas condiciones, sin embargo el tratamiento quirúrgico cada vez tiene más fluidez y reproducibilidad, en donde probablemente la reconstrucción con doble banda, que tiene resultados comparables al LCA, se consolide con el paso del tiempo como el estándar de tratamiento. La rehabilitación es demandante, requiere inhibición de la contracción de isquiotibiales y la protección con órtesis dinámica por un periodo largo.



## Referencias

1. Fanelli GC. Posterior Cruciate Ligament Injuries in Trauma Patients. *J Arthrosc Relat Surg*. 1993;9(3):291-294.
2. Sekiya JK, Whiddon DR, Zehms CT, Miller MD. A Clinically Relevant Assessment of Posterior Cruciate Ligament and Posterolateral Corner Injuries. *J Bone Jt Surg*. 2008;90:1621-1627. doi:10.2106/JBJS.G.01365
3. Fanelli GC, Edson CJ. Posterior Cruciate Ligament Injuries in Trauma Patients: Part II. *Arthrosc J Arthrosc Relat Surg*. 1995;11(5):526-529.
4. Pache S, Aman ZS, Kennedy M, et al. Posterior Cruciate Ligament: Current Concepts Review. *Arch Bone Jt Surg*. 2018;8(4):8-18.
5. Anderson CJ, Ziegler CG, Wijdicks CA, Engebretsen L, Laprade RF. Arthroscopically Pertinent Anatomy of the Anterolateral and Posteromedial Bundles of the Posterior Cruciate Ligament. *J Bone Jt Surg*. 2012;94-A(21):1936-1946.
6. Wijdicks CA, Kennedy NI, Goldsmith MT, et al. Kinematic Analysis of the Posterior Cruciate Ligament, Part 2: A Comparison of Anatomic Single- Versus Double-Bundle Reconstruction. *Am J Sports Med*. 2013;6:695-700. doi:10.1177/0363546513504384
7. Kennedy NI, Wijdicks CA, Goldsmith MT, et al. Kinematic Analysis of the Posterior Cruciate Ligament, Part 1. *Am J Sports Med*. 2013;41(12):2828-2838. doi:10.1177/0363546513504287
8. Hewett TE, Noyes FR, Lee MD. Diagnosis of Complete and Partial Posterior Cruciate Ligament Ruptures Stress Radiography Compared with KT-1000 Arthrometer and Posterior Drawer Testing\*. *Am J Sports Med*. 1997;25(5):648-655.
9. Jackman T, Laprade RF, Pontinen T, Lender PA. Intraobserver and Interobserver Reliability of the Kneeling Technique of Stress Radiography for the Evaluation of Posterior Knee Laxity. *Am J Sports Med*. 2008;36(8):1571-1576.
10. Jansson KS, Costello KE, O'Brien L, Wijdicks CA, Laprade RF. A historical perspective of PCL bracing. *Knee Surg Sport Traumatol Arthrosc*. 2013;21:1064-1070. doi:10.1007/s00167-012-2048-9
11. Katsman A, Strauss EJ, Campbell KA, Alaia MJ. Posterior Cruciate Ligament Avulsion Fractures. *Curr Rev Musculoskelet Med*. 2018;11:503-509.
12. Badet R, Saint C, Paul V De. Minimal Invasive Posterior Approach to the Knee. *Tech Knee Surg*. 2008;7(3):186-190.
13. Laprade RF, Cinque ME, Dornan GJ, et al. Double-Bundle Posterior Cruciate Ligament Reconstruction in 100 Patients at a Mean 3 Years' Follow-up. *Am J Sports Med*. 2018;46(8):1809-1818.
14. Chahla J, Moatshe G, Cinque ME, et al. Single-Bundle and Double-Bundle Posterior Cruciate Ligament Reconstructions: A Systematic Review and Meta-analysis of 441 Patients at a Minimum 2 Years' Follow-up. *Arthrosc J Arthrosc Relat Surg*. 2017:1-15. doi:10.1016/j.arthro.2017.06.049
15. Qi Y, Wang H, Wang S, Zhang Z, Huang A, Yu J. A systematic review of double-bundle versus single-bundle posterior cruciate ligament reconstruction. *BMC Musculoskelet Disord*. 2016:1-9. doi:10.1186/s12891-016-0896-z
16. Li Y, Jia L, Jianzhao W, Shijun G, Yingze Z. Comparison of Single-Bundle and Double-Bundle Isolated Posterior Cruciate Ligament Reconstruction With Allograft: A Prospective, Randomized Study. *Arthrosc J Arthrosc Relat Surg*. 2014;6:1-6. doi:10.1016/j.arthro.2014.02.035
17. Harner CD, Janaushek MA, Kanamori A, Yagi M, Vogrin TM, Woo SL. Biomechanical Analysis of a Double-Bundle Posterior Cruciate Ligament Reconstruction. *Am J Sports Med*. 2000;28(2):144-151.
18. Panchal HB, Sekiya JK. Open Tibial Inlay Versus Arthroscopic Transtibial Posterior Cruciate Ligament Reconstructions. *Arthrosc J Arthrosc Relat Surg*. 2011;27(9):1289-1295. doi:10.1016/j.arthro.2011.04.007
19. Spiridonov SI, Slinkard N, LaPrade RF. Isolated and Combined Grade-III Posterior Cruciate Ligament Tears Treated with Double-Bundle Reconstruction with Use of Endoscopically Placed Femoral Tunnels and Grafts. *Oper Tech Clin Outcomes*. 2011;93:1773-1781.

20. Laprade CM, Civitaresse DM, Rasmussen MT, Laprade RF, Rasmussen MT, Laprade RF. Emerging Updates on the Posterior Cruciate Ligament: A Review of the Current Literature. *Am J Sports Med.* 2015;43:3077-3092. doi:10.1177/0363546515572770
21. Garofalo R, Jolles BM, Biagio M, Siegrist O. Double-Bundle Transtibial Posterior Cruciate Ligament Reconstruction With a Tendon-Patellar Bone-Semitendinosus Tendon Autograft: Clinical Results With a Minimum of 2 Years' Follow-Up. *Arthrosc J Arthrosc Relat Surg.* 2006;22(12):1331-1338. doi:10.1016/j.arthro.2006.08.003
22. Moatshe G, Slette EL, Engebretsen L, Laprade RF. Intertunnel Relationships in the Tibia During Reconstruction of Multiple Knee Ligaments: How to Avoid Tunnel Convergence. *Am J Sports Med.* 2016;44(11):2864-2869.
23. Christel P. Basic principles for surgical reconstruction of the PCL in chronic posterior knee instability. *Knee Surg Sport Traumatol Arthrosc.* 2003;11(5):289-296. doi:10.1007/s00167-003-0407-2
24. Giffin JR, Stabile KJ, Zantop T. Importance of Tibial Slope for Stability of the Posterior Cruciate Ligament - Deficient Knee. *Am J Sports Med.* 2007;35(9):1443-1449. doi:10.1177/0363546507304665
25. Novaretti J V, Sheean AJ, Lian J, Groot J De, Musahl V. The Role of Osteotomy for the Treatment of PCL Injuries. *Curr Rev Musculoskelet Med.* 2018;11:298-306.
26. Pierce CM, Brien LO, Wohlt L, Laprade RF. Posterior cruciate ligament tears: functional and postoperative rehabilitation. *Knee Surg Sport Traumatol Arthrosc.* 2013;21:1071-1084. doi:10.1007/s00167-012-1970-1





# Lesiones multiligamentarias

Dr. Gonzalo Ferrer Aguayo

ORCID: 0000-0003-2005-7154

## Introducción

Las lesiones Multiligamentarias (ML) representan un gran desafío para el cirujano ortopédico, principalmente por lo complejo de su manejo, por las lesiones graves asociadas y por las lamentables secuelas que se pueden producir en los pacientes.

Estas lesiones, las definimos como aquellas que comprometen al menos 2 de los 4 ligamentos principales de la rodilla: El Ligamento Cruzado Anterior (LCA), El Ligamento Cruzado Posterior (LCP), La Esquina Pósterio Medial (EPM) y La Esquina Pósterio Lateral (EPL).<sup>1</sup>

Los diagnósticos de luxación de rodilla y lesión multiligamentaria, habitualmente se mencionan como una entidad similar, sin embargo, esto no es correcto, ya que toda luxación de rodilla, presenta una lesión multiligamentaria, pero no todas las lesiones multiligamentarias, corresponden a una luxación. Debemos recordar que una luxación de rodilla se caracteriza por una lesión de ambos ligamentos cruzados con o sin compromiso de las esquinas mediales y/o laterales.<sup>1</sup>

Si bien la incidencia de estas lesiones es baja (0,02 a 0,2% de lesiones en ortopedia), es importante recalcar, que hasta un 50% de estas luxaciones son subdiagnosticadas por reducción espontánea de la rodilla<sup>1,2</sup>. Con el mayor entendimiento de estas lesiones, desde el punto de vista anatómico, biomecánico y de sus resultados clínicos, en los últimos años, hemos mejorado el diagnóstico y tratamiento de la inestabilidad multiligamentaria de la rodilla. Además del mayor diagnóstico de estas lesiones, hemos visto en la última década, un aumento progresivo de la incidencia de esta patología, producto de la mayor cantidad de accidentes de tránsito por mayor uso de motocicletas y por trauma de alta energía en deportes extremos, como el ski, kite surf, descenso en bicicleta, por nombrar los más frecuentes.

El manejo inmediato y estandarizado desde la urgencia, es fundamental para el correcto manejo diagnóstico y terapéutico de estas lesiones. Existen muchas controversias, en relación al manejo más adecuado de las lesiones multiligamentarias, como, por ejemplo, el manejo inicial en urgencia, el tiempo ideal para operar, si realizamos reparación o reconstrucción, cirugía en uno o dos tiempos, etc.

El objetivo de este capítulo es resolver las principales controversias y aclarar los puntos claves del manejo de estas lesiones. Cada paciente y su lesión ML es única, debemos enfrentarlas y tomar decisiones caso a caso.

Una forma que recomiendo para enfrentar estas lesiones es resolviendo unas preguntas estandarizadas para la toma de decisiones desde el ingreso de nuestros pacientes.

## Estas preguntas son:

- ¿Existe una lesión de urgencia inmediata asociada?
- ¿El paciente tiene lesiones en otros sistemas?
- ¿Cuál es el estado de las partes blandas?
- ¿Existe lesión de Nervio Peroneo Común?
- ¿Cuáles ligamentos se lesionaron?
- ¿Cuál será nuestro plan de tratamiento?
- ¿Cuál será el protocolo de rehabilitación?

Con la experiencia adquirida en los últimos años, pensamos que al resolver cada una de estas preguntas, podremos tomar las decisiones más adecuadas para cada paciente en particular, sin dejar de considerar los aspectos más importantes para la obtención de mejores resultados para los pacientes.

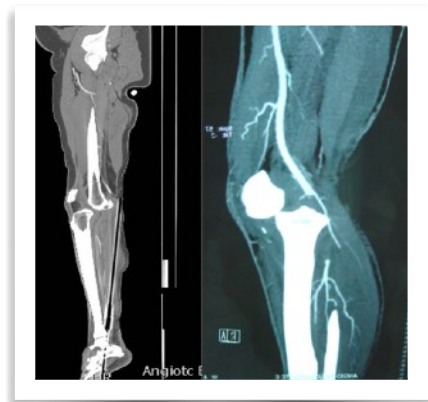### Pregunta 1: ¿Existe una lesión de urgencia asociada?

Debemos evaluar si existe una lesión vascular, una luxación expuesta, un síndrome compartimental o una luxación irreductible

#### Lesión Vascular

La incidencia de lesiones vasculares completas de la arteria poplítea en luxaciones de rodilla se ha reportado entre un 23 a 32%<sup>3</sup>. Estas lesiones pueden pasar inadvertidas en una luxación de rodilla. Incluso los pacientes pueden tener una lesión arterial completa y mantener aún pulsos distales palpables por persistencia de flujo colateral. Por esta razón, siempre debemos sospecharlas en lesiones de alta energía con probable luxación secundaria. La evaluación clínica en pacientes con pulsos simétricos y con temperatura de piel comparable en ambos pies, debe realizarse cada hora, para identificar precozmente algún cambio en los signos clínicos de lesión arterial. Si ocurre algún cambio en la valoración de pulsos y temperatura o si al ingreso ya existe una asimetría, la evaluación con imágenes vasculares debe realizarse a la brevedad. Nuestra recomendación, ante luxaciones de rodilla o lesiones ML, es realizar un estudio para identificar o descartar precozmente una lesión vascular. Se puede realizar el índice Tobillo-Brazo, Angiografía Convencional o un AngioTAC. Figura 1.

**Figura 1**



*Figura 1. AngioTAC en paciente con luxación de rodilla, se observa el compromiso de la arteria poplítea.*

El índice tobillo-brazo, es relativamente fácil de realizar, pero poco aplicado en centros que cuentan con un servicio de imagenología avanzada. Se calcula con la relación de presión sistólica entre tobillo y brazo, si esta es  $> 0.9$ , estamos frente a una lesión vascular, si es menor o igual a  $0,8$ , no descarta tener que hacer un estudio de imágenes.

La Angiografía Convencional, ha sido considerada el estándar de oro para el diagnóstico de lesiones vasculares, sin embargo, no está exenta de riesgos.

Más recientemente y con la mayor disponibilidad y acceso a AngioTAC<sup>4</sup>, y con el apoyo estadístico de excelente especificidad y sensibilidad para el diagnóstico de estas lesiones, nuestra recomendación actual, es el uso de este método imagenológico para el diagnóstico y enfrentamiento inicial de estas lesiones, considerando, que es más fácil de realizar, es más seguro y presenta menos irradiación para el cirujano y para el paciente.

El no diagnóstico de estas lesiones puede producir una secuela grave en el paciente, llegando hasta un 85% de amputaciones en aquellos casos en los cuáles pasa desapercibida<sup>4</sup>.

### Luxación Expuesta

Si el paciente presenta una luxación expuesta, debemos prepararnos para realizar un aseo quirúrgico de urgencia, con irrigación y debridación de los tejidos comprometidos y reparar las estructuras que tengan posibilidad de cicatrizar, considerando además que este tipo de lesiones, se asocian a lesiones vasculares, una vez terminado el aseo y la eventual reparación vascular, debemos instalar un fijador externo transarticular con tubos de fibra de carbono, con una configuración que nos permita realizar posteriormente una resonancia nuclear magnética.

Nuestra recomendación, es utilizar dos pines anterolaterales en fémur distal y dos pines en la cortical anteromedial de la tibia, con una flexión de  $10$  a  $20^\circ$  de rodilla.

El fijador externo se mantiene en general por 3 a 4 semanas o hasta que sea necesario, según evolución local de las partes blandas o según el estado general del paciente.

Las luxaciones expuestas son infrecuentes, pero con una alta tasa de secuelas debido a las complicaciones asociadas, principalmente infecciones profundas y amputación secundaria tardía.

### Síndrome Compartimental

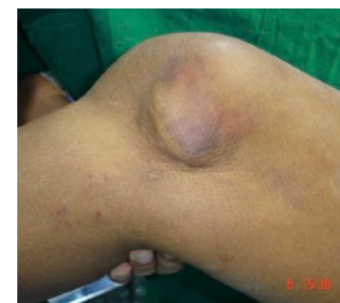Si estamos en presencia de un síndrome compartimental, debemos realizar fasciotomías de urgencia de los 4 compartimentos de la pierna. Nuestra recomendación, es realizar dos incisiones clásicas, una medial y otra lateral para liberar los compartimentos correspondientes.

Cuando existe una lesión arterial que se repara, recomendamos realizar fasciotomías profilácticas por el riesgo de síndrome compartimental por reperfusión.

### Luxación Irreductible

Esta situación corresponde, cuando la luxación de rodilla es imposible de reducir en la sala de urgencia. Lo más habitual, es una luxación posterolateral, donde el cóndilo medial, queda atrapado en un ojal, a través de las estructuras capsulares mediales de la rodilla. El "dimple sign" o atrapamiento de la piel medial, es habitual de encontrar en estas luxaciones y constituyen una indicación de reducción inmediata en pabellón<sup>5</sup>. Figura 2.

**Figura 2**



*Figura 2. Dimple sign, indica atrapamiento de cóndilo medial en estructuras capsulares mediales*

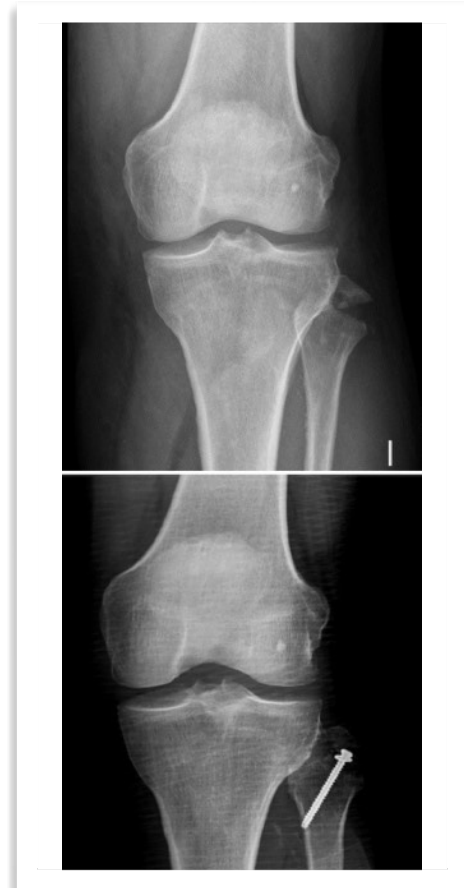## Pregunta 2: ¿El paciente tiene lesiones en otros sistemas?

Para responder esta pregunta, debemos evaluar si hay lesiones asociadas, por ejemplo, en politraumatizados otras fracturas, rodilla flotante, etc. En ocasiones podemos encontrar lesiones óseas periarticulares tipo avulsiones, por ejemplo, una fractura de fíbula proximal, en esos casos nuestro enfoque es la fijación abierta en una etapa aguda y posteriormente tratar las lesiones ligamentarias asociada. Figura 3.

Si estamos en presencia de un fragmento de tibia proximal anteromedial o una fractura tipo Shatzker IV, que sea osteosintetizable, recomendamos la fijación del fragmento y evaluación intraoperatoria de la estabilidad, para planificar en una segunda etapa la reconstrucción ligamentaria<sup>6</sup>. Nuestra conducta habitual en fracturas asociadas a inestabilidad multiligamentaria de rodilla, es la reducción y osteosíntesis dentro de los primeros 14 días, determinando el momento ideal, por el estado local de las partes blandas.

También es importante el manejo multidisciplinario, sobre todo en pacientes que tienen compromiso de otros sistemas, para decidir en conjunto, el mejor momento de las cirugías que requerirá el paciente. Una situación habitual, es el trabajo multidisciplinario con anestesistas, intensivistas y cirujanos vasculares para el manejo de lesiones vasculares agudas y también en el manejo profiláctico de enfermedad tromboembólica con filtros de vena cava, previo a la cirugía de rodilla.

**Figura 3**



*Figura 3. Se observa avulsión de fíbula proximal, y su posterior fijación con tornillo.*



### Pregunta 3: ¿Cuál es el estado de las partes blandas?

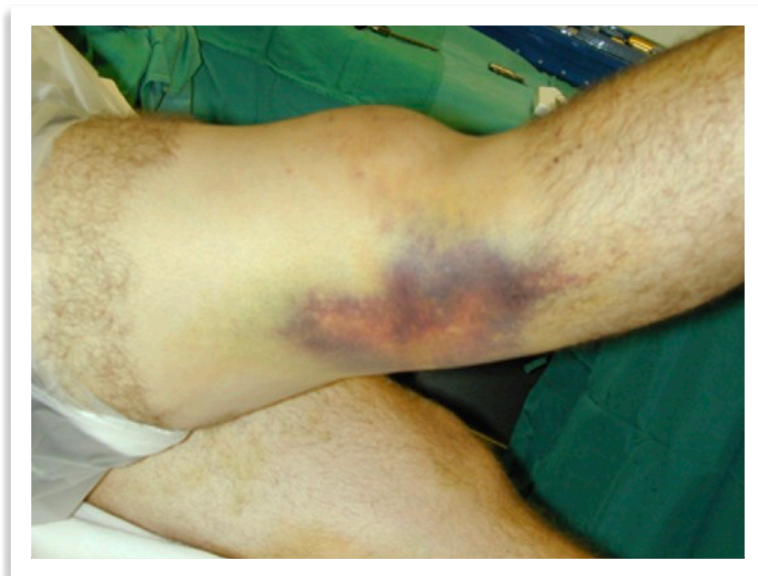
El siguiente paso es evaluar el estado de las partes blandas, en general la definición del momento adecuado para la cirugía es por parte del cirujano, por ejemplo, en un caso con lesión del pivote central más ambas esquinas, debemos esperar el momento ideal para poder hacer el tiempo artroscópico de reconstrucción del pivote sin extravasación de fluidos hacia el extraarticular.

La mayoría de las publicaciones, han demostrado que las reconstrucciones precoces tienen mejores resultados que las reconstrucciones tardías, sin embargo, el estado de las partes blandas sigue siendo el punto clave para definir el correcto momento quirúrgico.

Las complicaciones descritas por realizar cirugías precoces con partes blandas en mal estado son nefastas para el paciente, y van desde infecciones severas, osteomielitis, hasta necrosis de piel que requieren manejo de injertos vascularizados. Figura 4.

---

**Figura 4**



*Figura 4. Los signos clínicos son: disminución de hematoma, arrugas en la piel (winkle sign), piel no a tensión, desaparición y cicatrización de flictenas.*

---

#### Pregunta 4: ¿Existe lesión de Nervio Peroneo Común?

Las lesiones del Nervio Peroneo Común ocurren en alrededor de un 25 % de las luxaciones de rodilla. La mayoría son lesiones por tracción axonal (Neuropraxia), pero en ocasiones, puede existir una lesión completa. Estas lesiones, están típicamente asociadas a las lesiones de la esquina posterolateral, incluso en lesiones con avulsión de fíbula proximal, se han descrito hasta un 40% de lesiones neurológicas. Figura 5.

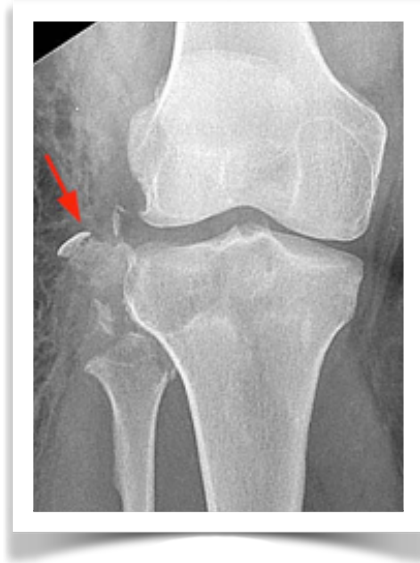El tratamiento de la parálisis del nervio peroneo común, si creemos que está intacto, es usualmente la observación clínica, una electromiografía seriada para determinar evolución y si no existe recuperación en el tiempo, se pueden plantear opciones quirúrgicas como transferencia de tendón tibial anterior e incluso en casos más severos una artrodesis de tobillo<sup>7</sup>. Es importante indicar que alrededor del 50% de los pacientes con neuropraxia del nervio peroneo común, se recuperarán en forma espontánea dentro del primer año de evolución.

Aunque la evidencia es débil, los pacientes con mejores resultados funcionales son aquellos que han sido intervenidos quirúrgicamente entre los 3 a 6 meses de la lesión.

Actualmente, nuestra recomendación, es determinar el tipo de lesión neurológica con una electromiografía precoz a las 3 semanas aproximadas desde la lesión. Repetir a los 3 meses para evaluar evolución, correlacionado con estado clínico del paciente, usando en paralelo una órtesis OTP para evitar el pie en equino.

Si existe evolución positiva de la actividad neurológica, esperamos la evolución espontánea, que en muchos casos se logra casi completa. Si la evolución y progresión es nula o negativa, planteamos la decisión a los 6 meses de evolución según tipo y actividad de paciente, una transferencia o una artrodesis según sea el caso.

**Figura 5**



*Figura 5. Se observa una fractura por avulsión conminuta de fíbula proximal. El paciente presentó signos clínicos inmediatos de lesión de Nervio Peroneo común.*

## Pregunta 5: ¿Cuáles Ligamentos se lesionaron?

### Examen Radiológico

Las radiografías anteroposterior y lateral de rodilla, a menudo nos entregan pistas de alguna lesión ligamentaria (20%), sin embargo, no debemos olvidar que pueden ser normales, porque muchas de las luxaciones y lesiones ML se reducen espontáneamente. En ocasiones podemos encontrar signos sutiles, pero sugerentes de asimetría en espacio articular fémorotibial medial y lateral y/o subluxación tibiofemoral posterior. Por otro lado, si el caso lo permite, la utilización de radiografías de estrés lateral, medial y posterior, pueden orientarnos e incluso confirmar lesiones ligamentarias. Las radiografías de estrés son esenciales en la fase aguda y sobre todo crónica, pero pueden ser difíciles de realizar en etapa inicial. LaPrade et al, demuestra, que midiendo comparativamente, la diferencia de los espacios femorotibiales y desplazamiento tibiofemoral, podemos determinar cuál o cuáles ligamentos se han lesionado<sup>8,9</sup> Figura 6. Tablas 1 y 2<sup>8,9</sup>

**Figura 6**

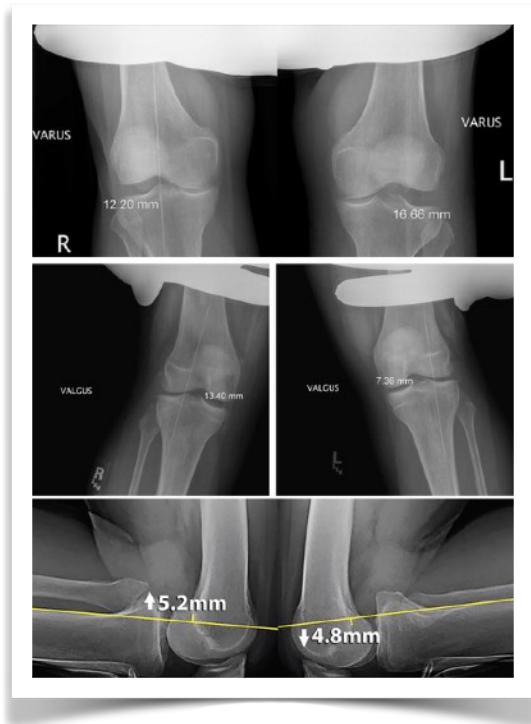


Figura 6. Rxs. De estrés. Superior: Estrés comparativo en varo, diferencia de 4,4 mm. Medio: Estrés comparativo en valgo, diferencia de 6 mm. Inferior: Estrés cajón posterior, diferencia de 10 mm

<b>Tabla 1</b>			
<b>Grado</b>	Traslación tibial en el Cajón posterior	Traslación tibial en las Rxs. de estrés	Interpretación
I	0 a 5 mm	0 a 7 mm	Normal o rotura parcial
II	5 a 10 mm	8 a 11 mm	Rotura completa LCP
III	> 10 mm, sag	≥ 12 mm	Rotura combinada

Tabla 1. Comparación de hallazgos al examen físico y las radiografías (Rxs.) con estrés y su interpretación en lesión del ligamento cruzado posterior (LCP)

**Tabla 2**

<b>Rxs. Con estrés en varo</b>		<b>Rxs. Con estrés en valgo</b>	
<2.7 mm	Normal o rotura parcial LCL	<3.2 mm	Normal o rotura parcial LCM
2,7 a 4 mm	Rotura aislada del LCL	3.2 a 9.8 mm	Rotura completa LCM
≥4 mm	Lesión de EPL	≥ 9.8 mm	Rotura combinada LCM y POL

Tabla 2. Interpretación de los hallazgos en las radiografías con estrés, se correlaciona la magnitud del desplazamiento con las estructuras lesionadas. LCL: ligamento colateral lateral. LCM: ligamento colateral medial. EPL: esquina posterolateral. POL: ligamento oblicuo posterior.

### Resonancia Nuclear Magnética

La Resonancia Nuclear Magnética (RNM), es el examen imagenológico de elección, para la evaluación de lesiones ligamentarias de rodilla y otras lesiones articulares que puedan asociarse, como, por ejemplo, lesiones condrales, fracturas subcondrales, lesiones meniscales, etc. En la literatura se reportan hasta 37% de lesiones meniscales asociadas y 30% lesiones condrales. Derby et al, calcularon la exactitud promedio diagnóstica con RNM para cada lesión, ligamentaria, siendo esta, un 95 % para LCA y LCP, un 84% para EPM, un 80% para EPL y un 66% para lesiones meniscales<sup>10</sup>. Si el paciente requirió, por alguna razón antes mencionadas, una estabilización con fijación externa y esta se realizó según la configuración recomendada previamente, no habría inconvenientes ni contraindicaciones para realizar una RNM, sin embargo, cuando no es factible de realizar, el examen bajo anestesia juega un rol fundamental para el diagnóstico de las estructuras que puedan estar inestables. Figura 7.

Con ambos estudios imagenológicos, además del examen físico específico para cada ligamento, podremos tener una alta certeza diagnóstica de las estructuras comprometidas y así poder realizar una planificación quirúrgica adecuada para cada paciente.

**Figura 7**

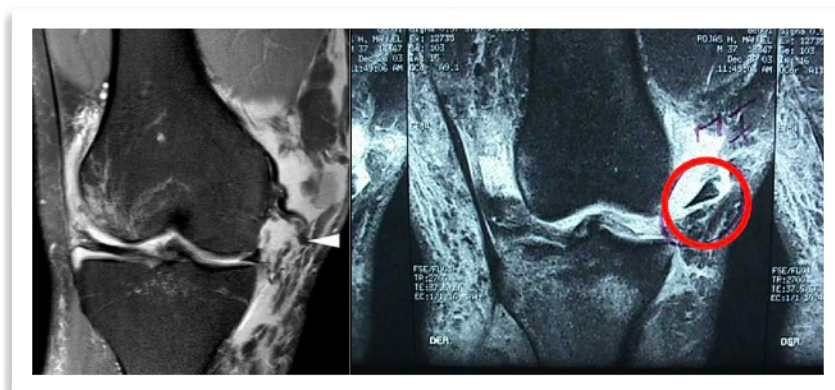


Figura 7. RNM de rodilla. A izquierda se observa lesión de complejo medial de rodilla. A derecha lesión de complejo medial y lateral de rodilla y extrusión meniscal medial.

## Pregunta 6: ¿Cuál será nuestro plan de tratamiento?

El siguiente paso en nuestro enfoque, es resolver la pregunta respecto a nuestro plan de tratamiento. Con las preguntas anteriores aclaradas y definidas, planificaremos nuestros pasos a seguir. Demond et al<sup>11</sup>, demostró en un metaanálisis que incluía 132 rodillas operadas versus 74 no operadas, que todos los pacientes sometidos a cirugía mejoraban sus resultados funcionales, rango de movimiento y sus evaluaciones subjetivas, en cambio, en los pacientes que recibieron tratamiento conservador, sus resultados fueron significativamente inferiores.

La estrategia quirúrgica, según caso a caso, puede ser en 1 o 2 etapas, agudas o crónicas, uso de alo o autoinjertos, si vamos a reparar versus reconstruir, cómo evitaremos la colisión de túneles y cuál será la secuencia de fijación y tensión de nuestras reconstrucciones. Sin embargo, siempre va a depender de lo descrito previamente, de la experiencia del cirujano y del tipo de combinación de lesiones ligamentarias que enfrentemos.

La clasificación descrita por Schenck, es útil para ordenar nuestro enfrentamiento terapéutico. Si bien es exclusiva de luxación de rodilla, nos indica el número de ligamentos comprometidos, nos permite planear que ligamentos debemos tratar y comparar con otros estudios similares. Tabla 3.

<b>Tabla 3</b>	
<b>Grado</b>	<b>Estructura lesionada</b>
I	Un ligamento cruzado y un colateral
II	LCA + LCP
III M	LCA + LCP + LCM
III L	LCA + LCP + LCL + EPL
IV	LCA + LCP + LCM + LCL + EPL
IIIV	Luxación + Fractura

*Tabla 3. Clasificación de las luxaciones de rodilla según Schenck. Instr Course Lecture 1999<sup>12</sup>. LCA: ligamento cruzado anterior. LCP: ligamento cruzado posterior. LCM: ligamento colateral medial. LCL: ligamento colateral lateral. EPL: esquina posterolateral.*

En el contexto de Lesiones multiligamentarias y luxación de rodilla se pueden producir distintas combinaciones. A continuación, desarrollaremos distintos escenarios para analizar el enfrentamiento de las distintas estructuras comprometidas.

### Ligamento cruzado anterior (LCA)/Ligamento Cruzado Posterior (LCP)

En este tipo de lesiones, sin compromiso de esquinas póstero lateral (EPL) y esquina póstero medial (EPM), nuestra preferencia es realizar cirugía precoz, según evolución de partes blandas. La técnica que más hemos utilizado es la reconstrucción de LCP con aloinjerto de Aquiles y reconstrucción de LCA con aloinjerto o autoinjerto<sup>13</sup>. Sin embargo, con el desarrollo de nuevas técnicas de reconstrucción con brocas retrógradas y sistemas de fijación todo-dentro, hemos iniciado una experiencia con este tipo de reconstrucciones todo-dentro con alo o autoinjertos triplicados o cuádruplicados.

### LCA/LCP/EPM o SCHENCK IIIM

La mayoría de las lesiones mediales de la rodilla, se tratan de manera conservadora, debido a su alto potencial de cicatrización, sin embargo, existe un subgrupo de pacientes que persisten con una inestabilidad residual. Los pacientes que persisten con inestabilidad residual tienen algunos factores en común relacionados con la energía del trauma, el grado de inestabilidad medial, algunos signos específicos en la RNM de inestabilidad y la asociación de lesiones del pivote central. Con los factores antes mencionados, desarrollamos un score predictor de aquellas lesiones que se beneficiarían de una cirugía precoz versus esperar una eventual cicatrización. Este score predictor, actualmente esta en proceso de publicación<sup>14</sup>

Las lesiones de EPM, tienen diferentes patrones de presentación, dependiendo de la ubicación proximal a distal, de la cronicidad y de la calidad de tejidos, por esta razón hay lesiones que son susceptibles de reparar con o sin aumentación biológica (aloinjertos) o sintética (Internal brace) y otras lesiones que es mejor realizar una reconstrucción anatómica. Por ejemplo, si la lesión es en inserción tibial, lesión conocida como *Stener*, realizamos la reparación y reinserción aguda, dentro de los primeros 10 días idealmente con o sin aumentación biológica o sintética, en cambio si la lesión es a nivel femoral, intentamos un tratamiento ortopédico inicial y luego de 6 semanas, realizamos la reconstrucción de LCA y LCP. Figura 8.

**Figura 8**

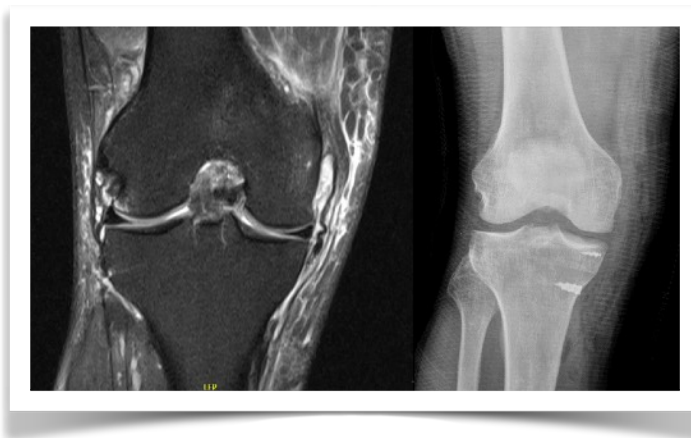
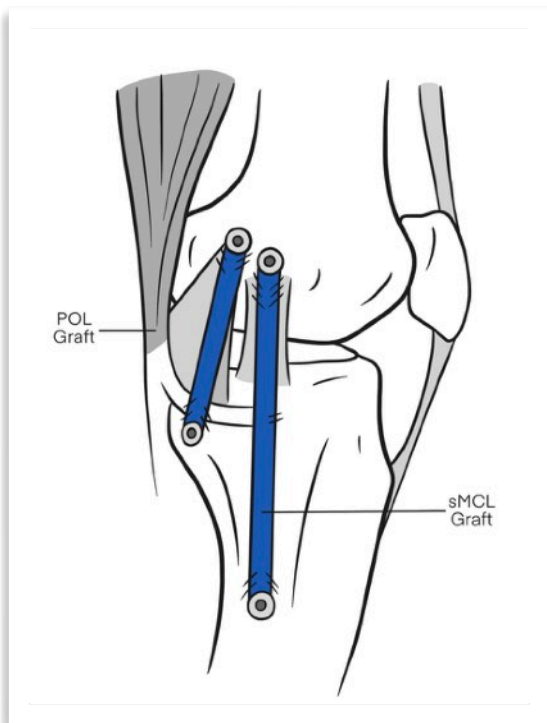


Figura 8. Lesión Stener de LCM. Reinserción LCM tibial con anclas.

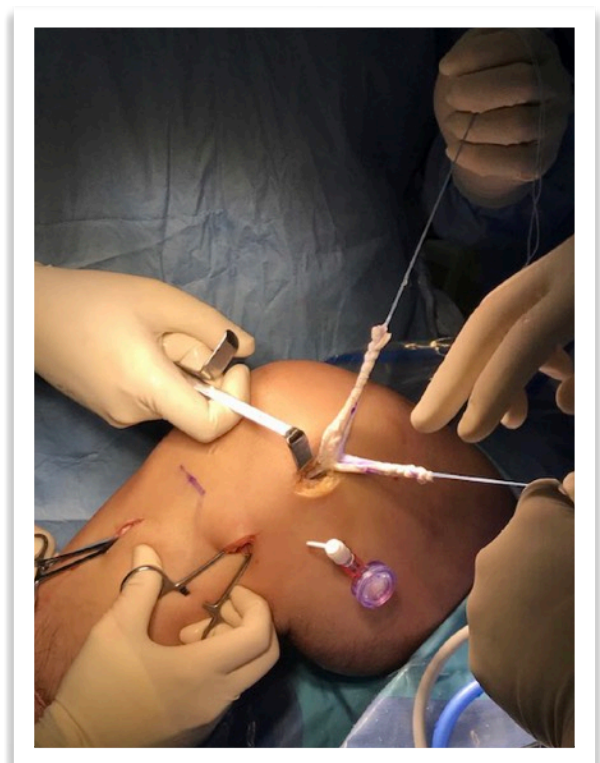
Cuando nos enfrentamos a una inestabilidad residual posteromedial, es una situación que nos indica que estamos frente a una lesión inestable tanto medial como rotacionalmente, por lesión del ligamento colateral medial y del ligamento oblicuo posterior. En estos casos debemos realizar la reconstrucción de todos los ligamentos, ya que existe una sinergia biomecánica en la estabilización en valgo y rotacional en los distintos grados de flexión de todas las estructuras mencionadas. Por esta razón, si no asociamos la reconstrucción de la EPM, podemos fracasar con nuestra reconstrucción del pivote central aislada. Nuestra técnica preferida de reconstrucción es la técnica anatómica descrita por LaPrade, Figura 9. utilizando dos túneles femorales y dos túneles tibiales, para reconstruir los ligamentos colaterales medial superficial y profundo y el ligamento oblicuo posterior. Nuestro injerto de elección es aloinjerto. Una técnica modificada para casos seleccionados es la reconstrucción anatómica con aloinjerto de Aquiles, con un túnel femoral y dos túneles tibiales, técnica descrita por nuestro grupo y presentado en congresos como video-técnica<sup>15</sup>. Figura 10

**Figura 9**



*Figura 9: Técnica anatómica descrita por R. LaPrade para reconstrucción de ligamento colateral medial superficial (sMCL) y ligamento oblicuo posterior (POL)*

**Figura 10**



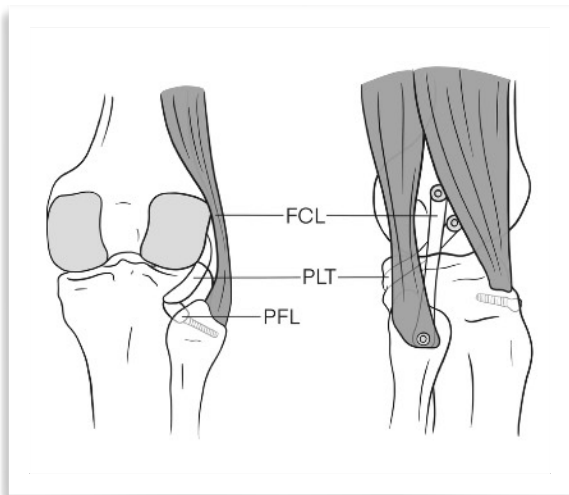
*Figura 10: Técnica descrita por nuestro grupo de trabajo de lesiones ML, reconstrucción de LCP + EPM con aloinjerto único y túnel único femoral. Se muestran ambas bandas de aloinjerto, la anterior para LCM y la posterior para POL. Esta técnica permite usar un solo aloinjerto para reconstruir los 3 ligamentos, un solo túnel femoral, evitando colisión de túneles y permite realizar mini-incisiones.*

### LCA/LCP/EPL o SCHENCK IIIIL

Dentro de las luxaciones de rodilla, esta combinación de lesiones es la más frecuente y en ocasiones, una de las más complejas, por la toma de decisiones quirúrgicas, por las lesiones asociadas y por los resultados funcionales, históricamente inferiores a otro tipo de combinaciones. En la última década, con la publicación de múltiples estudios anatómicos y biomecánicos, hemos logrado comprender de mejor manera el "lado oscuro de la rodilla", principalmente por la validación de técnicas quirúrgicas anatómicas, que restauran la estabilidad en varo y rotacional, ya que se realiza la reconstrucción de las 3 principales estructuras del lado lateral de la rodilla, el Ligamento Colateral Lateral, el tendón Poplíteo y el Ligamento Poplíteo Fibular. A diferencia del lado medial de la rodilla, existe evidencia suficiente que demuestra que la reconstrucción es mejor que la reparación, Stannard y Levy<sup>16,17</sup>, concluyen que las reparaciones fallan alrededor de un 40%, versus las reconstrucciones que fallan alrededor de un 7 %.

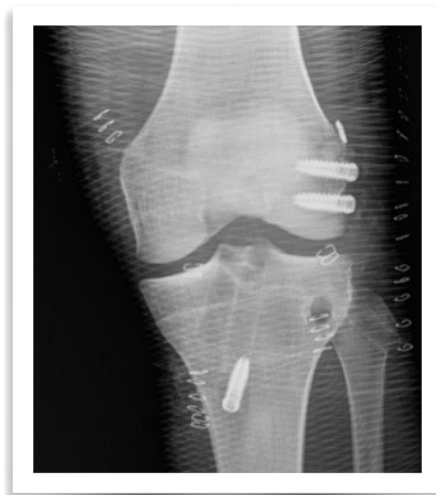Numerosas técnicas de reconstrucción han sido descritas, sin embargo, aquellas que han mostrado mejores resultados, son las que restauran la estabilidad lateral y rotacional. Dos de las técnicas más utilizadas para este tipo de reconstrucciones son las técnicas descritas por LaPrade<sup>18</sup>, Figura 11 y 12, y Arciero<sup>19</sup>, figura 13. Shenck, en un estudio cadavérico reciente, demostró que ambas técnicas son comparables para restaurar la estabilidad. Con la experiencia adquirida, además de la evidencia actual, la opinión personal del autor es utilizar la técnica de LaPrade para lesiones de LCP/LCA asociadas y la de técnica de Arciero cuando la lesión de la EPL, se asocia a una lesión de LCA aislada.

**Figura 11**



*Figura 11. Técnica anatómica de R. LaPrade para reconstrucción de ligamento colateral lateral (FCL), tendón poplíteo (PLT) y ligamento poplíteo fibular (PFL).*

**Figura 12**

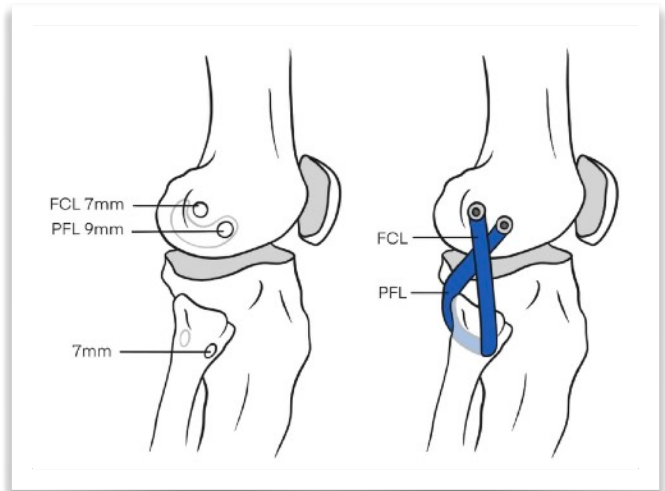


*Figura 12. Rx. postoperatoria de paciente con una lesión Schenck IIIIL, reconstruido con técnica de LaPrade*



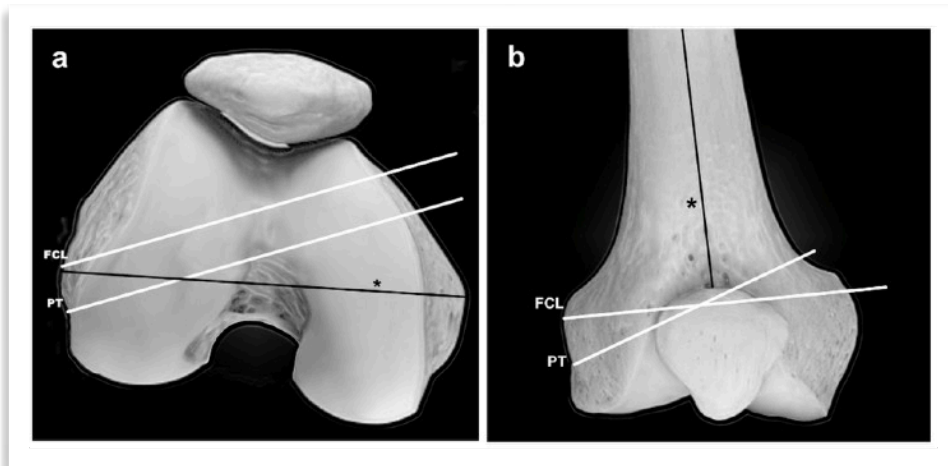
Independiente de la técnica de reconstrucción de la EPL que realicemos, debemos evitar una de las complicaciones poco descritas en los resultados, pero muy frecuente y temida, esta es la colisión de túneles, sobre todo, cuando asociamos la reconstrucción de EPL y LCA, donde realizaremos 3 túneles en el cóndilo femoral lateral. En un estudio cadavérico realizado para determinar la mejor orientación y largo de nuestros túneles, tanto en plano sagital como coronal, se concluye que: La orientación más segura es 30° axial y 0° coronal para LCL y 30° axial y 30° coronal para Tendón poplíteo<sup>20</sup>. Figura 14.

**Figura 13**



*Figura 13. Técnica de R. Arciero. Se realiza la reconstrucción con un injerto, dos túneles femorales y un túnel en fibula proximal. FCL: ligamento colateral lateral. PFL: ligamento poplíteo fibular*

**Figura 14**



*Figura 12: Recomendación de angulación de túneles en plano axial (a) y coronal (b), para evitar colisión de túneles en reconstrucción de esquina posterolateral. FCL: ligamento colateral lateral. PT: tendón poplíteo.*

A pesar de todas estas recomendaciones, la evidencia publicada y la experiencia adquirida por distintos grupos de trabajo, es importante recalcar que no existe aún, un consenso de tratamiento, para lesiones de EPL, por esta razón, se formó un grupo de estudio para tratar de determinar una guía para el enfrentamiento de estas lesiones<sup>21</sup>

Si bien, ya hemos intentado resolver las controversias más frecuentes del tratamiento de estas lesiones, definiendo que: reconstruir es mejor que reparar sobre todo en lesiones de EPL, que la cirugía se debe realizar lo antes posible y si es dentro de las primeras 3 semanas, los resultados son mejores que en cirugías más tardías, que el uso de auto o aloinjertos, no ha demostrado diferencias significativas, que ojalá, según el nivel de experiencia, logremos hacer una cirugía en una etapa y que debemos ser cautelosos en la realización de nuestros túneles con los márgenes de seguridad para evitar la temida colisión de túneles, existe una controversia sin resolver en forma sólida, que es la secuencia de tensión de nuestros ligamentos reconstruidos.

La literatura y los distintos grupos de estudio de las lesiones multiligamentarias, tienen sus propios protocolos, sin embargo, coincidimos y recomendamos, al igual que la mayoría de las recomendaciones de secuencia de fijación, que para restablecer la congruencia articular y la estabilidad de la rodilla, el primer ligamento a fijar es el LCP (si estuviera lesionado).

### **Pregunta 7: ¿Cuál será el protocolo de rehabilitación?**

El protocolo específico de rehabilitación dependerá de los ligamentos reconstruidos, por lo tanto, para lograr buenos resultados funcionales, es vital un correcto diagnóstico y tratamiento<sup>22</sup>. En la mayoría de las reconstrucciones, utilizamos inicialmente una órtesis dinámica articulada en extensión completa, por 3 - 4 semanas, permitiendo movilización pasiva para lesiones de EPM a tolerancia a partir de la segunda semana, ya que esas lesiones, tienen una mayor incidencia de rigidez articular. Con las técnicas actuales, las cuales logran una mayor estabilidad y seguridad de nuestras reconstrucciones, hemos evolucionado hacia una movilidad más precoz.

En general, indicamos descarga total por 2 semanas, luego dos semanas de apoyo mínimo "toe touch" y desde la 5ta semana, aumento de carga progresiva según tolerancia. Existe evidencia actual con protocolos más agresivos con buenos resultados funcionales. Nuestra recomendación es realizar una rehabilitación específica para cada paciente y tipo de lesión.

Respecto al retorno deportivo, este no debe ser antes de los 9 a 12 meses, dependiendo del tipo de reconstrucción y actividad deportiva. Esto nos aseguraría la adecuada integración biológica de nuestros injertos, evitando y/o disminuyendo la probabilidad de falla de nuestra cirugía. En resumen, un buen plan de rehabilitación debería estar enfocado en proporcionar una condición segura para la cicatrización de nuestros injertos, una movilización articular lo más precoz posible, para recuperar la estabilidad y biomecánica de la rodilla.

## Conclusión

Sin duda este tipo de lesiones, constituyen un gran desafío para el cirujano de rodilla. Es fundamental estandarizar nuestra conducta desde la urgencia, iniciando nuestro enfoque terapéutico, con una evaluación del estado vascular, continuando con la evaluación de las lesiones asociadas. Para definir el diagnóstico correcto, debemos basarnos, en un examen físico detallado y específico, una evaluación radiológica de estrés y en la RNM.

Aunque no hay un algoritmo de tratamiento que pueda guiarnos en el tratamiento de las distintas combinaciones de lesiones, creemos que los puntos claves y las preguntas desarrolladas en este capítulo, pueden ser de utilidad para el correcto enfrentamiento de las luxaciones de rodilla y las lesiones multiligamentarias.

Cada paciente y su rodilla constituyen una lesión única, con sus circunstancias especiales, por lo tanto, debemos realizar el tratamiento individualizado, siguiendo los principios básicos descritos y desarrollados previamente, para el manejo desde la emergencia hasta la cirugía definitiva y rehabilitación posterior, ayudándonos a evitar las complicaciones catastróficas que pueden ocurrir secundariamente si no hacemos un correcto diagnóstico y tratamiento. Nuestra preferencia, es realizar la cirugía lo más precoz posible, idealmente antes de las 3 semanas de ocurrida la lesión, reconstruyendo todas las estructuras lesionadas en un solo tiempo, insistiendo en que cada caso es diferente y por lo tanto el tratamiento ideal debe ser planificado individualmente.

Si bien, las lesiones multiligamentarias, se han convertido en uno de los grandes desafíos de los cirujanos de rodilla, y cada vez contamos con más evidencia para realizar un enfrentamiento óptimo, aún no logramos un consenso que nos permita entregar una conducta estandarizada para el tratamiento de estas lesiones.

## Referencias

1. Levy BA, Dajani KA, Whelan DB, et al. Decision making in the multiligament-Injured knee: an evidence-based systematic review. *Arthroscopy* 2009;25:430-8.
2. Engebretsen L, Risberg MA, Robertson B, et al. Outcome after knee dislocations: a 2-9 years follow-up of 85 consecutive patients. *Knee Surg Sports Traumatol Arthrosc* 2009;17:1013-26.
3. Stannard JP, Sheils TM, Lopez-Ben RR, et al: Vascular injuries in knee dislocations: The role of physical examination in determining the need for arteriography. *J Bone Joint Surg Am* 86A:910-915, 2004
4. Inaba K, Potzman J, Munera F, et al. Multi-slice CT angiography for arterial evaluation in the injured lower extremity. *J Trauma* 60:502-506, 2006; discussion 506-507
5. Dubberley J, Burnell C, Longstaffe A, et al: Irreducible knee dislocation treated by arthroscopic debridement. *Arthroscopy* 17:316-319, 2001
6. Geeslin AG, LaPrade RF. Location of bone bruises and other osseous injuries associated with acute grade I isolated and combined posterolateral knee injuries *Am J Sports Med* 2010;38:2502-8
7. Giuseffi SA, Bishop AT, Shin AY, et al: Erratum to: Surgical treatment of peroneal nerve palsy after knee dislocation. *Knee Surg Sports Traumatol Arthrosc* Sep 15
8. Jackman T, LaPrade RF, Pontinen T, et al. Intraobserver and interobserver reliability of the kneeling technique of stress radiography for the evaluation of posterior knee laxity. *Am J Sports Med* 2008;36:1571-6
9. James EW, Williams BT, LaPrade RF. Stress radiography for the diagnosis of knee ligament injuries: a systematic review. *Clin Orthop Relat Res* 2014;472:2644-57.
10. Derby E, Imrecke J, Henckel J et al. How sensitive and specific is 1,5 Tesla MRI for diagnosing injuries in patients with knee dislocation?. *KSSTA* 2017
11. Dedmond BT, Almekinders LC. Operative versus nonoperative treatment of knee dislocations: a meta-analysis. *Am J Knee Surg* 2001;14:33-8
12. Schenck R. Classification of knee dislocations. *Oper Tech Sports Med* 2003;11:193-8.
13. Fanelli GC, Orcutt DR, Edson CJ: The multiple-ligament injured knee: Evaluation, treatment, and results. *Arthroscopy* 21:471-486, 2005
14. Tuca M, Ferrer G. "Posteromedial Corner Injuries: Score predictor". Presentado en Congreso ESKKA Glasgow 2018.
15. Tuca M, Ferrer G. "Reconstrucción de bla bla". Videotécnica presentada en Congreso SCHOT 2019, Santiago de Chile
16. Levy BA, Dajani KA, Morgan JA, et al: Repair versus reconstruction of the fibular collateral ligament and posterolateral corner in the multiligament-injured knee. *Am J Sports Med* 38:804-809, 2010
17. Stannard JP, Brown SL, Farris RC, et al. The posterolateral corner of the knee: repair versus reconstruction. *Am J Sports Med* 2005;33:881-8.
18. LaPrade RF, Johansen S, Agel J, et al: Outcomes of an anatomic posterolateral knee reconstruction. *J Bone Joint Surg Am* 92:16-22, 2010
19. Anatomic Posterolateral Corner Knee Reconstruction. Robert A Arciero. *Arthroscopy*. 2005 Sep . Technical Note
20. Gelber PE, Ferrer G, Erquicia JI, Monllau J et al. Femoral tunnel drilling angles for the posterolateral corner in multiligamentary knee reconstruction: Computed Tomography Evaluation in a cadaveric model . *Arthroscopy* Vol 29, No 2 (February), 2013: pp 257-265
21. Posterolateral Corner of the Knee: An Expert Consensus Statement on Diagnosis, Classification, Treatment, and Rehabilitation. *Knee Surg Sports Traumatol Arthrosc*. 2019 Aug;27(8):2520-2529
22. Fanelli GC, Orcutt DR, Edson CJ: The multiple-ligament injured knee: Evaluation, treatment, and results. *Arthroscopy* 21:471-486, 2005





# Anatomía y estudios de ejes en extremidad inferior

Maximiliano Barahona Vásquez  
ORCID: 0000-0001-7878-8625

## Introducción

En el estudio del alineamiento de la extremidad inferior se evalúan 3 dimensiones: coronal, sagital y axial. Los dos primeros han sido ampliamente estudiados, pero el eje axial está cada vez recibiendo mayor atención.

## Eje coronal

### Conceptos generales

El primer punto importante es que para poder estudiar bien este eje, se requiere un estudio imagenológico estandarizado<sup>1</sup>. Este se realiza con una telerradiografía de extremidad inferior anteroposterior<sup>2</sup>. Esta radiografía se debe tomar estando el paciente de pie y con la patela centrada independiente en qué situación quede el pie<sup>3</sup>. La máquina de rayos-X se debe enfocar en la rodilla, a unos 305 cm de distancia del paciente y debe lograr captar en una sola imagen desde la pelvis hasta el pie, imágenes incompletas solo darán planificaciones erróneas<sup>4</sup>. La estandarización del método de la toma de la imagen es esencial para el estudio coronal del fémur y la tibia<sup>5</sup>.

Se identifican dos ejes: anatómico y mecánico. Tres conceptos son importantes previo a la medición del eje, línea diafisiaria (eje mayor de la diáfisis), línea mecánica y línea articular. La línea diafisiaria es aquella que sigue el eje principal de la diáfisis del hueso en estudio y se construye a partir de dos líneas transversales al eje mayor de la diáfisis. Una de estas líneas se ubica en el tercio proximal, y otra, en el tercio distal de la diáfisis. Luego se identifica el punto medio de estas líneas y se unen para formar la línea diafisiaria (figura 1). La línea mecánica se forma uniendo los centros articulares del hueso en estudio<sup>6</sup>.

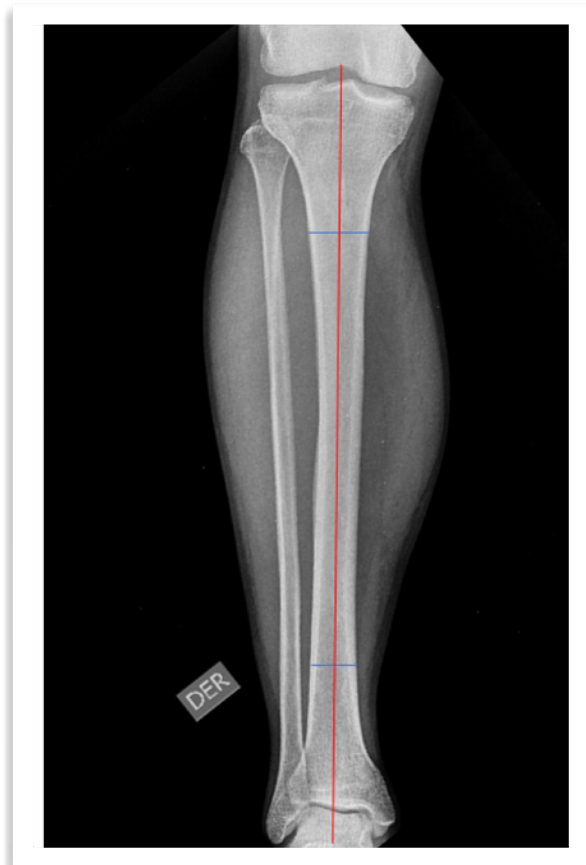Las líneas articulares son claves para determinar los ángulos del eje anatómico y mecánico (figura 2). En fémur proximal, la línea articular cambia si se desea medir el eje anatómico o el mecánico, en ambos casos las líneas parten del centro de la cabeza femoral. La línea articular anatómica del fémur proximal se dibuja siguiendo el eje del cuello femoral, mientras que para la línea articular mecánica se une el centro de la cabeza femoral y la punta del trocánter mayor. En fémur distal, se utiliza una línea articular para ambos ejes, la cual se dibuja conectando los dos puntos más distales de los cóndilos.

Por otra parte, en la tibia tanto a proximal como a distal se utiliza una sola línea articular para ambos ejes. En la tibia proximal se utiliza una línea que une el centro de ambos platillos, y a distal, se utiliza una línea paralela a la superficie articular de la tibia.

El eje anatómico coronal en el fémur proximal corresponde al ángulo formado por la línea articular anatómica y la línea diafisaria del fémur. Por convención se mide por medial y se conoce también como ángulo cérvico-diafisario, siendo sus valores esperables  $130^{\circ}$  ( $124-135^{\circ}$ )<sup>5</sup>. El eje anatómico del fémur distal corresponde al ángulo formado por la línea diafisaria del fémur y la línea articular femoral distal, que por convención se mide hacia lateral, siendo su valor normal  $81^{\circ}$  ( $79^{\circ}-83^{\circ}$ )<sup>5</sup>. Cuando el ángulo anatómico femoral proximal aumenta se considera en valgo, mientras que si el ángulo femoral distal lateral aumenta el eje se considera en varo. En cuanto el eje anatómico del fémur, a proximal corresponde al ángulo que se forma por lateral por la intersección entre la línea mecánica del fémur (línea que une centro de la cabeza femoral y el centro de la rodilla) con la línea articular mecánica del fémur proximal (centro cabeza femoral -tip del trocánter); mientras que a nivel del fémur distal corresponde al ángulo que se forma por lateral entre la línea articular mecánica del fémur y la línea articular del fémur distal. La convención en fémur para medir el eje mecánico es realizar la medición por lateral tanto proximal como distal, siendo los valores esperables  $90^{\circ}$  ( $85-95^{\circ}$ ) y  $88^{\circ}$  ( $85-90^{\circ}$ ) respectivamente<sup>5</sup>. Un aumento de estos valores traduce un alineamiento en varo, mientras que una disminución un alineamiento en valgo.

El eje coronal anatómico y mecánico en la tibia son paralelos, siendo el anatómico ligeramente medial en comparación con el mecánico. Ambos ejes se miden por medial a nivel proximal y por lateral a nivel distal, siendo los valores esperables para ambos ejes  $87^{\circ}$  ( $85-90^{\circ}$ ) a proximal y  $89^{\circ}$  ( $86-92^{\circ}$ ) a distal<sup>5</sup>. Una disminución del ángulo proximal indica un alineamiento en varo, mientras que un aumento un alineamiento en valgo, por el contrario, a nivel distal un aumento del ángulo indica un alineamiento en varo.

**Figura 1**



*Figura 1. Medición línea diafisaria de la tibia. Primero se dibujan dos líneas perpendiculares al eje mayor, una a nivel proximal y una a nivel distal (líneas azules). La unión del centro de las líneas dibujadas en azul corresponde a la línea diafisaria o anatómica.*



Finalmente, se debe medir el ángulo articular de la rodilla, el cual se mide de igual forma para el análisis anatómico y mecánico (figura 2). Este ángulo consiste en medir el ángulo formado por la línea articular del fémur distal y la tibia proximal el cual es positivo si el ángulo se abre a lateral y habitualmente varía entre 0 y 3°.

**Figura 2**

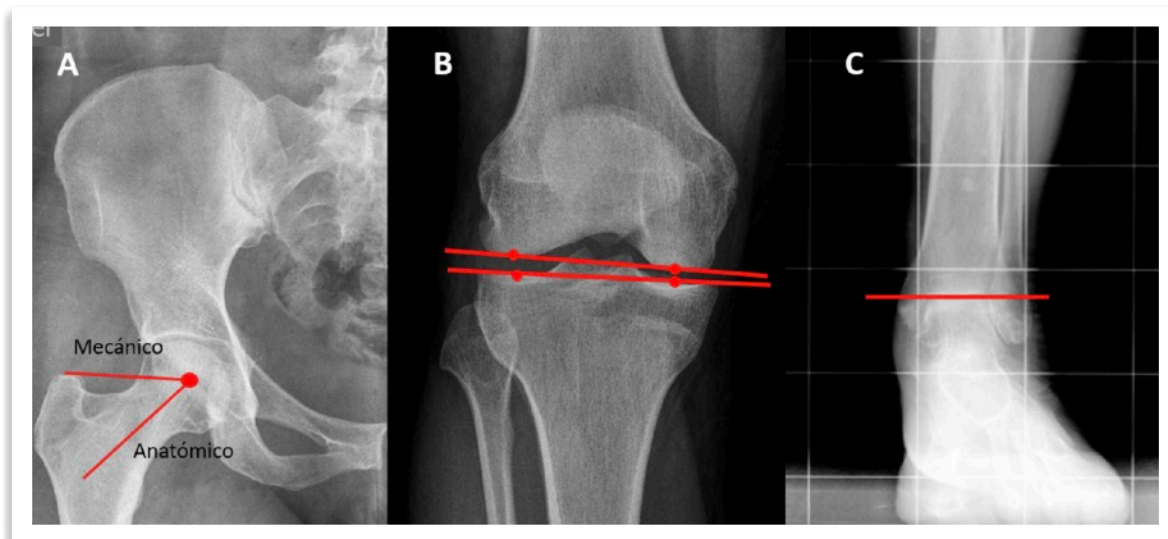


Figura 2. Muestra las líneas articulares en cadera (A), rodilla (B) y tobillo (C). En la cadera se describe una línea articular para la medición del eje mecánico, desde centro cabeza femoral a la punta del trocánter mayor; y otra, para el eje anatómico, siguiendo el eje cervical al centro de la articulación (A). El ángulo articular es aquel que se forma por la línea articular del fémur distal y de la línea articular de la tibia proximal, habitualmente este ángulo se abre hacia lateral (B).

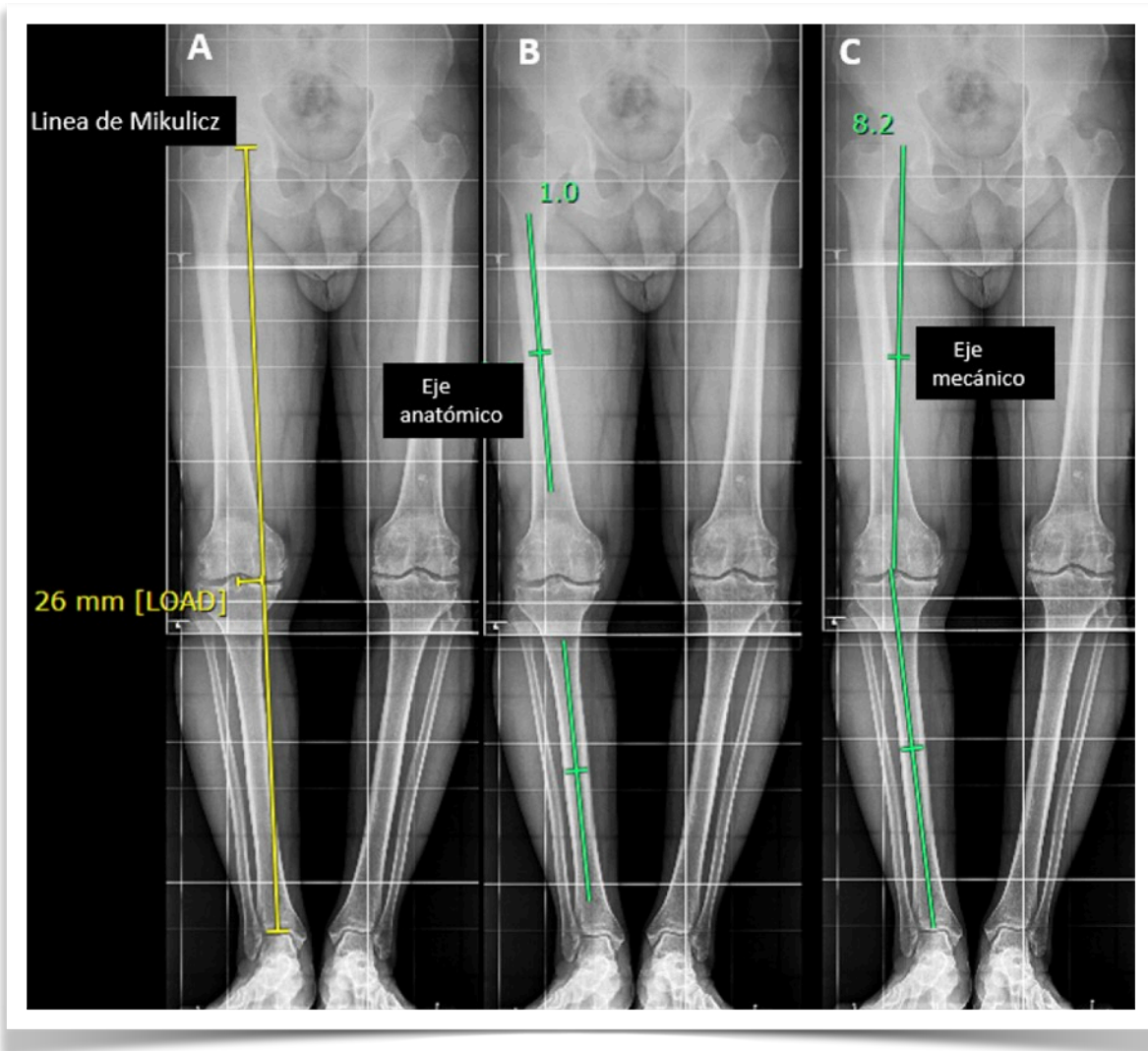
Los ángulos mecánicos se abrevian poniendo una "m" minúscula por delante, mientras que los anatómicos con una "a", y para la descripción de la ubicación del ángulo, se abrevia con letras mayúsculas. Por ejemplo, el ángulo femoral distal lateral mecánico, se abrevia mL DFA y el ángulo anatómico tibial proximal medial se abrevia aMPTA.

### Eje coronal extremidad inferior

Es posible medir dos ángulos uno anatómico y otro mecánico. El primero corresponde al ángulo que se forma entre la línea diafisiaria del fémur y la línea diafisiaria de la tibia, también es conocido como ángulo *fémorotibial* (figura 3). Convencionalmente se mide el ángulo agudo, el cual en etapa adulta normalmente se encuentra por lateral, por ende este eje está en valgo. En caso de que el ángulo agudo se forme por medial, el eje anatómico está en varo<sup>6</sup>.

El eje mecánico es aquel que se forma entre una línea que une el centro de la cabeza del fémur y el centro articular de la rodilla y otra línea que une el centro articular de la rodilla con el centro articular del tobillo, también denominado *ángulo cadera-rodilla-tobillo* (figura 3).

**Figura 3**



*Figura 3. Telerradiografía de extremidades inferiores anteroposterior. En A, se dibuja la línea de Mikulicz, observando que la línea a nivel de la rodilla pasa a 26mm del centro de la articulación, por lo tanto, el eje de la extremidad está en varo. En B, se observa la medición del ángulo anatómico de la extremidad, la cual es de  $-1^\circ$  ( $1^\circ$  de varo). En C, se muestra la medición del ángulo mecánico en  $8^\circ$  confirmando el eje en varo de la extremidad. Por otra parte, se confirma la relación entre el eje anatómico y mecánico de la extremidad, existiendo en este caso  $7^\circ$  de diferencia.*

Por convención se mide el ángulo agudo, el cual se forma habitualmente por medial y por tanto, este eje en edad adulta generalmente está en varo<sup>7,8</sup>.

Existe una estrecha relación entre ambos ejes durante el desarrollo de un individuo, apreciándose una diferencia de entre  $6-7^\circ$  desde la etapa de recién nacido en adelante. Durante el crecimiento el eje mecánico va variando, en el nacimiento este eje es  $4^\circ$  de varo en promedio, luego el ángulo va disminuyendo progresivamente, llegando a un *peak* de valgo entre los 2-3 años, volviendo a neutro aproximadamente los 8 años<sup>9</sup>.

Este cambio global del eje en los primeros 3 años de vida es fundamentalmente dependiente del cambio particular en el ángulo mecánico de la tibia proximal medial, ocurriendo esto más rápido en mujeres y en el lado derecho<sup>10</sup>. En la última etapa de crecimiento alrededor de los 15 años, ocurre un nuevo *peak* de crecimiento, el cual produce nuevamente un cambio en el eje mecánico, llevando el eje mecánico a los 2° de varo en promedio encontrados en la edad adulta<sup>9</sup>.

Durante el desarrollo, la relación de cambios entre el eje anatómico y el mecánico se mantiene proporcional, manteniendo la diferencia de entre 6-7°. Sin embargo, el eje anatómico permanece siempre en valgo<sup>9</sup>. La diferencia del valor entre el eje mecánico y anatómico está dada principalmente por el fémur, ya que en la tibia el eje mecánico y anatómico son paralelos.

Como punto especial relacionado a la aplicación clínica de estas mediciones, es importante destacar y recomendar el uso del ángulo complementario del fémur en la planificación preoperatoria del corte en extensión del fémur distal en una artroplastía total de rodilla. Este corresponde al ángulo que se forma entre la línea diafisaria del fémur y línea mecánica del fémur, el cual por convención, se mide con el ángulo agudo que se forma hacia superior, siendo entre 5-6° el valor habitualmente esperado para este ángulo<sup>1</sup>.

### **Análisis del eje mecánico coronal de la extremidad**

El eje anatómico es esencial para el desarrollo de materiales de osteosíntesis. Sin embargo, es el eje mecánico el que más se utiliza para la planificación quirúrgica de una osteotomía o prótesis de rodilla.

Para un correcto análisis primero se debe hacer el diagnóstico del eje de la extremidad. De encontrarse alterado el siguiente paso es determinar si el problema es del fémur, tibia, articular o mixto. En tercer lugar, elegir el sitio de donde realizar la osteotomía según variables clínicas: cicatrices previas, cirugías previas, comorbilidades, tasa de consolidación, material de osteosíntesis disponible, tasa de complicaciones del procedimiento, etc.

Primero para el diagnóstico se utiliza la medición del eje mecánico (ángulo cadera-rodilla-tobillo) o la línea de Mikulicz (figura 3), la cual es una línea que se dibuja al unir el centro de la cabeza femoral con el centro de la cara articular distal de la tibia<sup>11</sup>. Normalmente esta línea a nivel de la rodilla es medial a la espina tibial, lo cual es concordante con que la extremidad está alineada en un ligero varo. De encontrarse una alteración ya sea en varo o en valgo, se debe medir el eje mecánico del fémur, tibia y el ángulo articular de la rodilla, con el objetivo de identificar el (los) segmento(s) a corregir<sup>12</sup>.

A continuación, describiremos casos clínicos ilustrativos del correcto análisis del eje mecánico de la extremidad.

## Caso número 1

Hombre de 53 años, consulta por dolor medial de rodilla derecha de larga data. Al examen se pesquisa un varo en la rodilla derecha. La telerradiografía confirma el diagnóstico del varo en la rodilla derecha, la línea de Mikulicz pasa a nivel de la rodilla 30mm medial al centro de la articulación. Al analizar el eje por segmento se observa que el ángulo mecánico lateral distal del fémur es de  $87.5^\circ$  (simétrico con fémur contralateral), el ángulo mecánico medial proximal de la tibia es de  $84^\circ$  ( $6^\circ$  menor que en tibia izquierda) y el ángulo articular es de  $2^\circ$  (figura 4). La mayor contribución al varo del paciente está dado por la tibia proximal, por lo que se decide realizar una osteotomía de apertura medial en esa zona (figura 5).

**Figura 4**

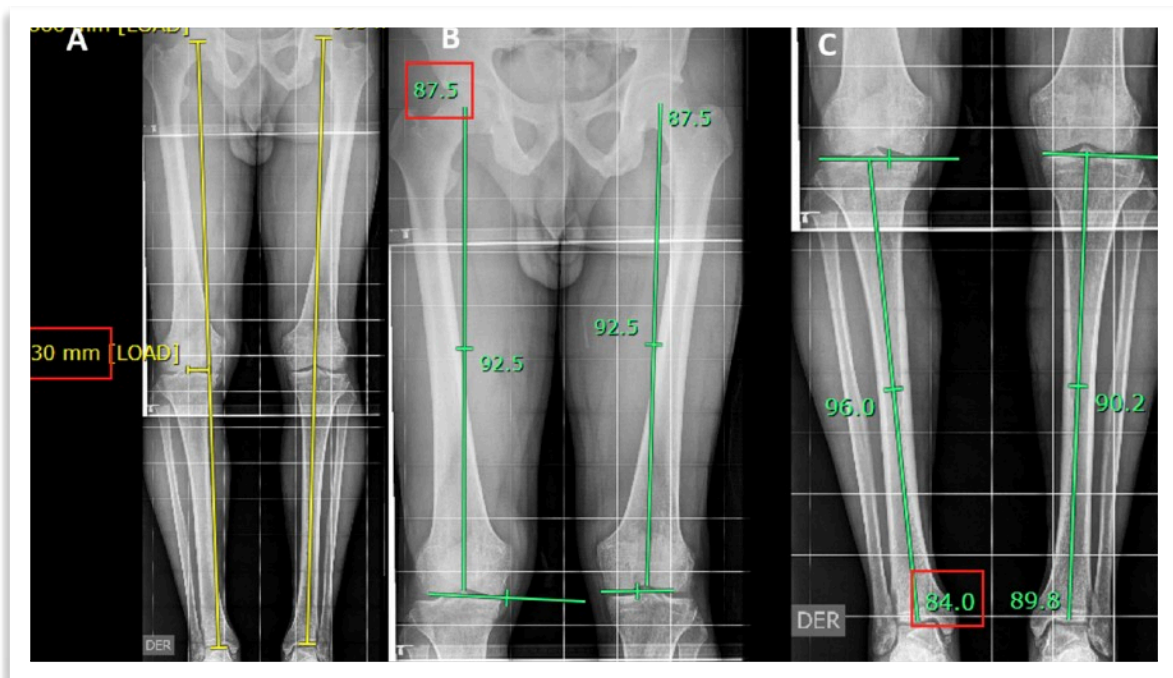


Figura 4. Se muestra imágenes de caso clínico 1, corresponde a un paciente que presenta varo asimétrico en la extremidad inferior derecha. La línea de Mikulicz pasa 30mm medial al centro de la articulación, por lo tanto, confirma el alineamiento en varo (A). El ángulo femoral distal lateral derecho es de  $87.5^\circ$  (cuadrado rojo en B), simétrico al fémur izquierdo. El ángulo tibial proximal medial derecho es de  $84^\circ$  (cuadrado rojo en C), el cual es  $6^\circ$  grado menor al de la tibia izquierdo.

**Figura 5**

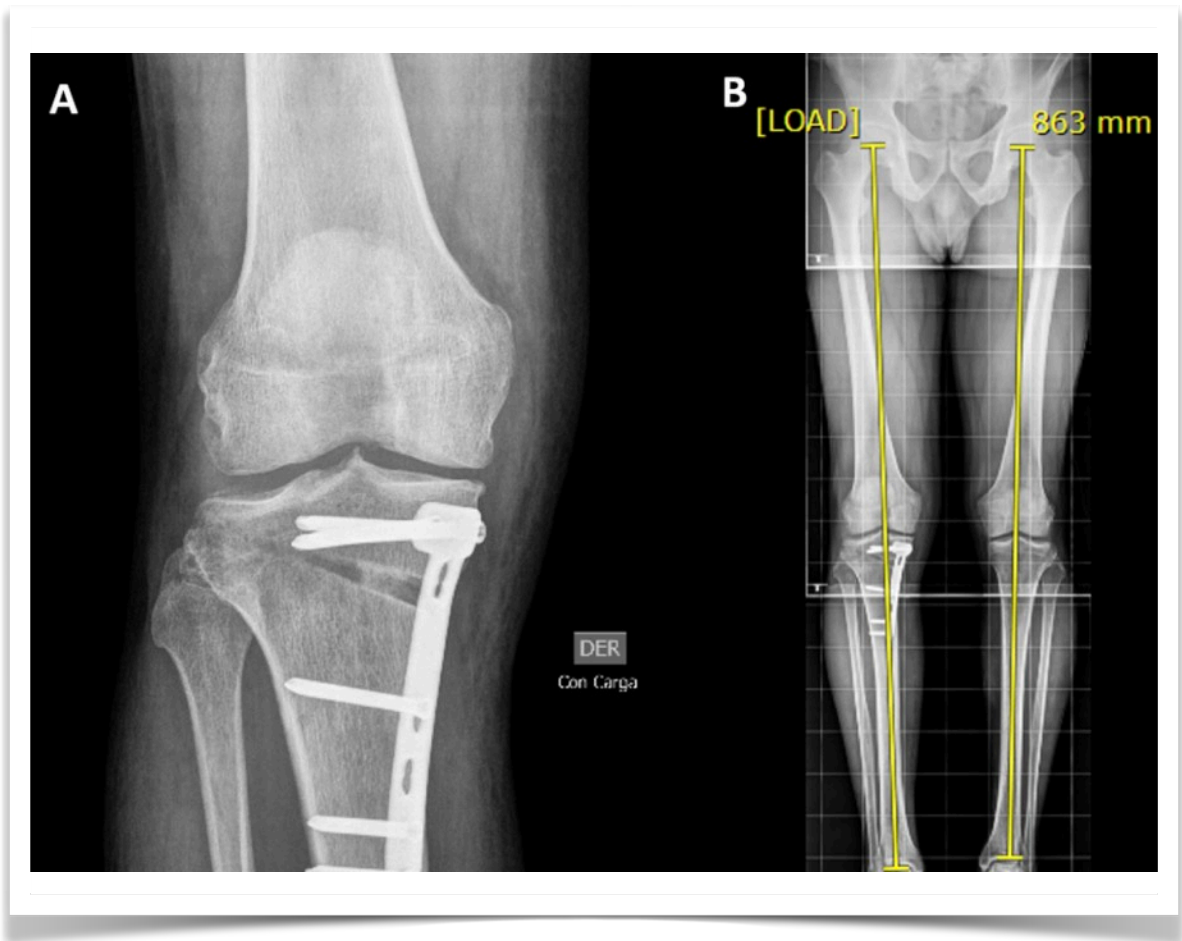


Figura 5. Se muestran imágenes post quirúrgicas de caso clínico 1. Se realizó una osteotomía de apertura medial tomando medidas para no alterar plano coronal (A). La telerradiografía de extremidad inferior anteroposterior de control a los 3 meses muestra la corrección del eje coronal obtenida mediante la cirugía.

## Caso número 2

Hombre de 25 años quien consulta por dolor de larga data por medial en rodilla derecha. Al examen se pesquisa un varo asimétrico, mayor en rodilla derecha. La telerradiografía es concordante con la evaluación clínica mostrando que la línea de Mikulicz pasa a 73mm del centro de la articulación. Se realiza el segundo paso, que muestra un ángulo mecánico lateral distal del fémur de  $103^\circ$  (ángulo esperado  $87^\circ \pm 3$ ), ángulo tibial proximal medial de  $84^\circ$  (ángulo esperado  $87^\circ \pm 3$ ) y ángulo articular de  $2^\circ$  (ángulo esperado  $3^\circ \pm 2$ ). El fémur es el mayor contribuyente al varo de la extremidad (figura 6), consecuente con el diagnóstico, la cirugía de elección es una osteotomía de cierre lateral en fémur distal (figura 7).

**Figura 6**

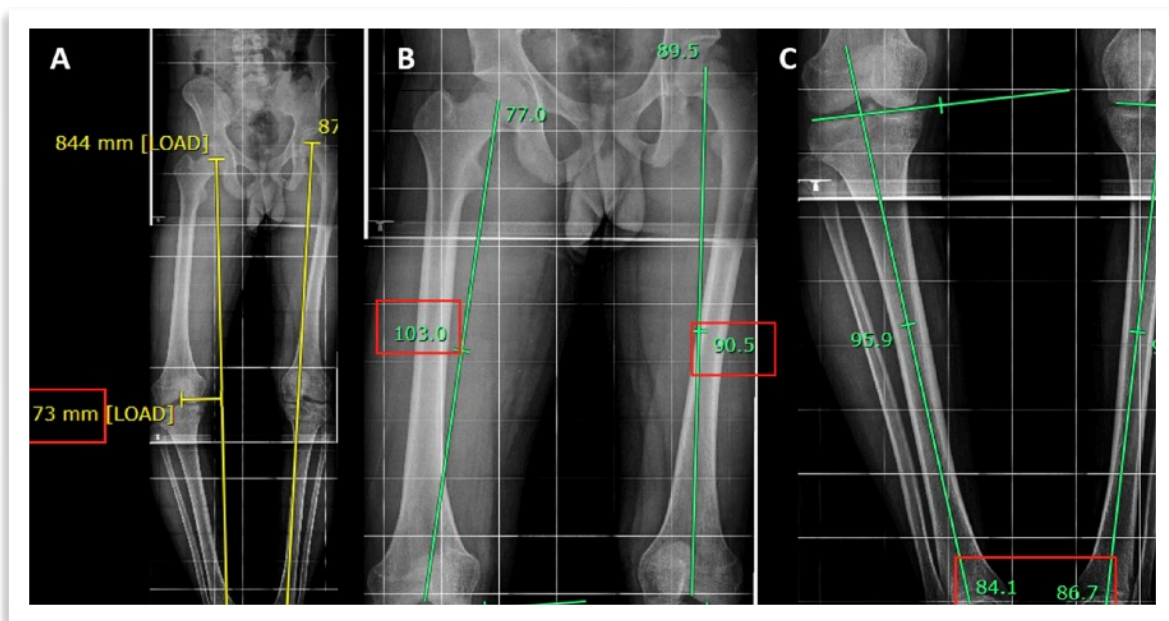


Figura 6. Se muestra imágenes de caso clínico 2, corresponde a un paciente que presenta varo asimétrico en la extremidad inferior derecha. La línea de Mikulicz pasa 73 mm medial al centro de la articulación, por lo tanto, confirma el alineamiento en varo (A). El ángulo femoral distal lateral derecho es de  $103^\circ$  (cuadrado rojo en B),  $13^\circ$  más que fémur izquierdo. El ángulo tibial proximal medial derecho es de  $84^\circ$  (cuadrado rojo en C), el cual es  $3^\circ$  grado menor al de la tibia izquierdo.

Figura 7

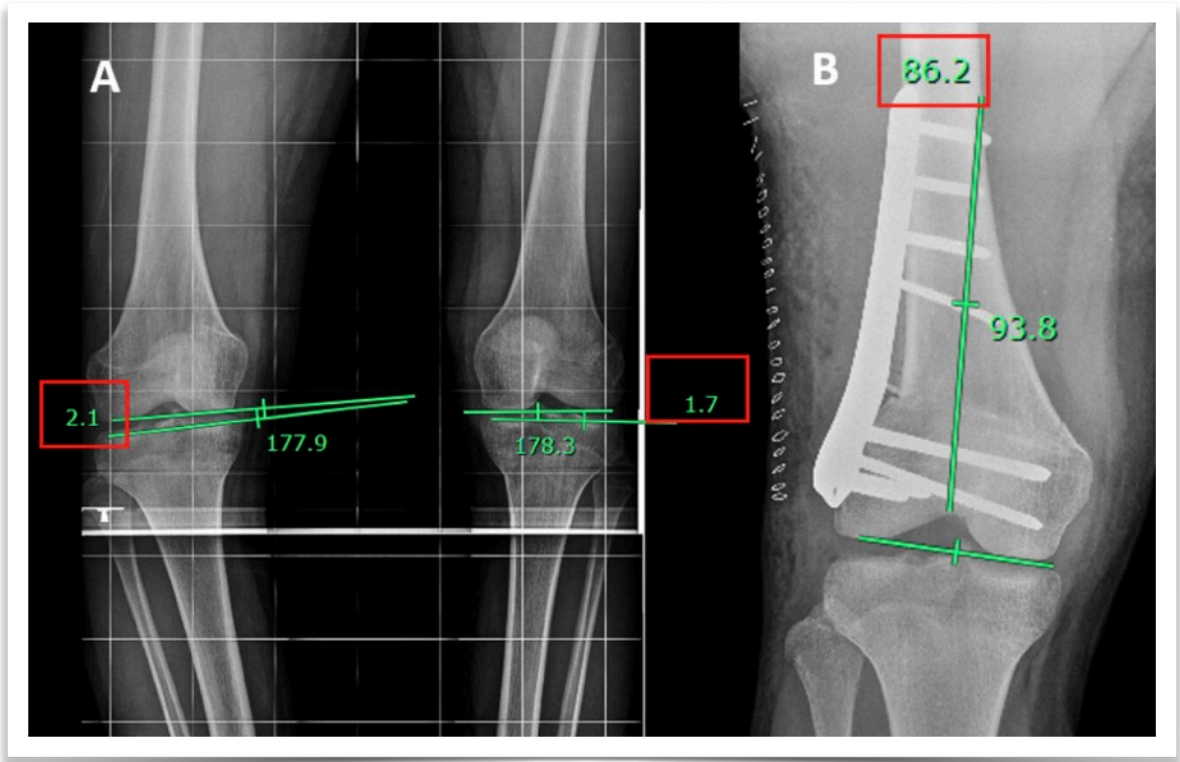


Figura 7. Se muestran imágenes del caso clínico 2. La línea articula era simétrica en ambas rodillas (A). Dado que el varo estaba dado principalmente por el fémur, se decidió realizar una osteotomía de cierre lateral en fémur distal (B).

### Caso número 3

Mujer de 59 años consulta por dolor medial de rodilla derecha. Tiene como antecedente una fractura de platillo tibial Schatzker V hace 8 años. Se pesquisa en examen físico una rodilla en "ráfaga" es decir una en valgo y la otra en varo. La telerradiografía confirma las alteraciones de eje; la línea de Mikulicz se observa medial a las espinas tibiales en la rodilla derecha y lateral a las espinas tibiales en la rodilla izquierda. El estudio de los ejes mecánicos en la rodilla derecha muestra que el ángulo femoral distal lateral mide  $93^\circ$ , el ángulo tibial medial de  $80^\circ$ , pero el ángulo articular está absolutamente invertido. La alteración de eje de la tibia y fémur es menor que el grado de varo que se observa en la extremidad, esto se debe a que gran parte del defecto es intraarticular, específicamente en el platillo medial, por lo tanto, corresponde a un mal alineamiento articular (figura 8).

**Figura 8**

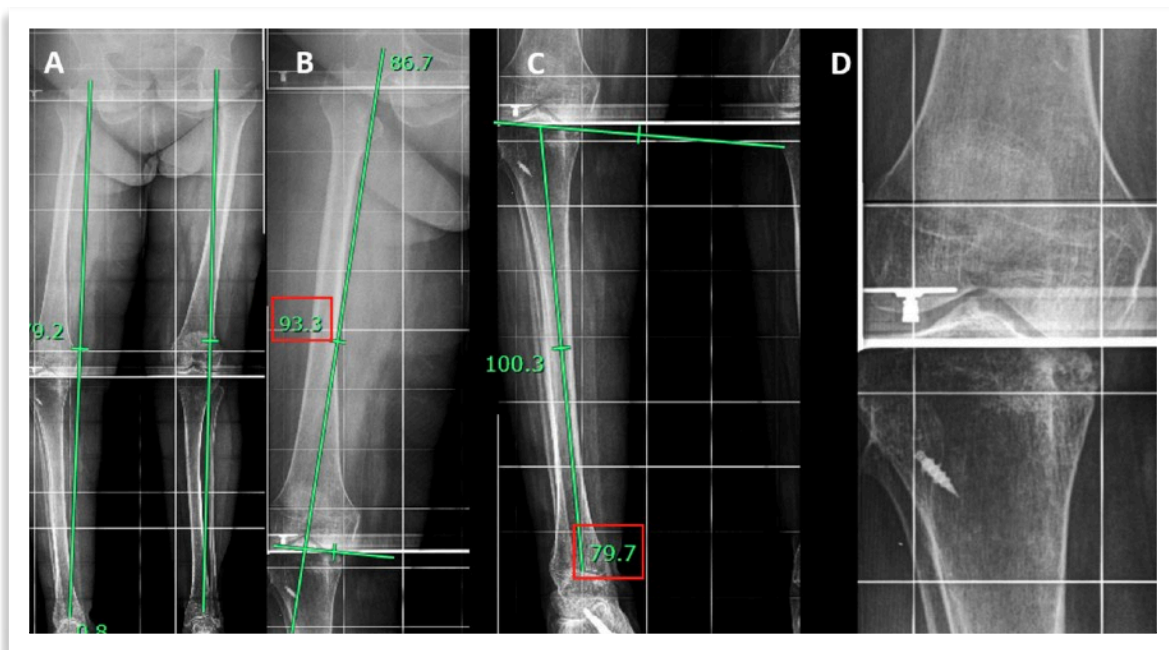


Figura 8. Se muestra imágenes de caso clínico 3, corresponde a un paciente que presenta varo asimétrico en la extremidad inferior derecha, que se evidencia por la línea de Mikulicz pasando medial a la rodilla (A). El ángulo femoral distal lateral derecho es de  $93^\circ$  (cuadrado rojo en B). El ángulo tibial proximal medial derecho es de  $80^\circ$  (cuadrado rojo en C). La alteración de eje de la tibia y fémur es menor que el grado de varo que se observa en la extremidad, esto se debe a que gran parte del defecto es intraarticular, específicamente en el platillo medial, por lo tanto, corresponde a un mal alineamiento articular se observa que la principal alteración está a nivel articular (D).



### Caso número 4

Mujer 52 años consulta por dolor lateral de larga data en rodilla derecha. Al examen se observa valgo bilateral mayor a derecha. Telerradiografía confirma la asimetría, observándose que la línea de Mikulicz pasa lateral a las espinas tibiales y por fuera de la tibia. El análisis por segmento muestra que el ángulo lateral del fémur distal es de  $83^\circ$ , el ángulo de la tibia proximal medial es de  $90^\circ$  y el ángulo articular esta invertido ( $-2^\circ$ ). La principal alteración está a nivel del fémur distal, por lo que se decide realizar una osteotomía de apertura lateral en esta zona (figura 9).

Caso número 5. Mujer de 23 años con antecedente de fractura de platillo lateral en rodilla derecha operada hace 9 meses, consulta por dolor lateral persistente en la rodilla derecha. El estudio con telerradiografía muestra un valgo importante en rodilla derecha, el estudio por segmentos muestra un ángulo femoral distal lateral normal y un ángulo proximal medial de la tibial normal, sin embargo, al medir el complemento de este ángulo se observa claramente alterado. Esto corresponde a un valgo articular y por consiguiente se realiza una osteotomía intraarticular del platillo lateral de la rodilla derecha (figura 10).

**Figura 9**

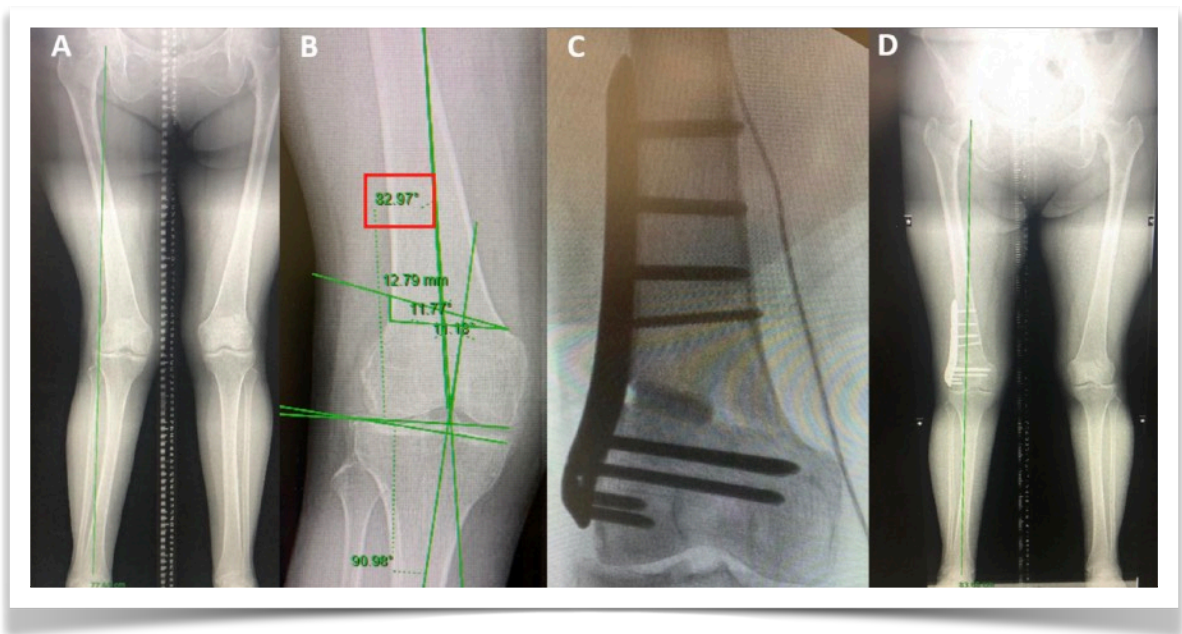


Figura 9. Se muestra imágenes de caso clínico 4, corresponde a un paciente que presenta valgo asimétrico en la extremidad inferior derecha, que se evidencia por la línea de Mikulicz pasando lateral a la rodilla (A). El ángulo femoral distal lateral derecho es de  $83^\circ$  (cuadrado rojo en B). Ese realizó una osteotomía de apertura de fémur distal (C), la telerradiografía de control al mes de la cirugía muestra la corrección obtenida (D).

**Figura 10**

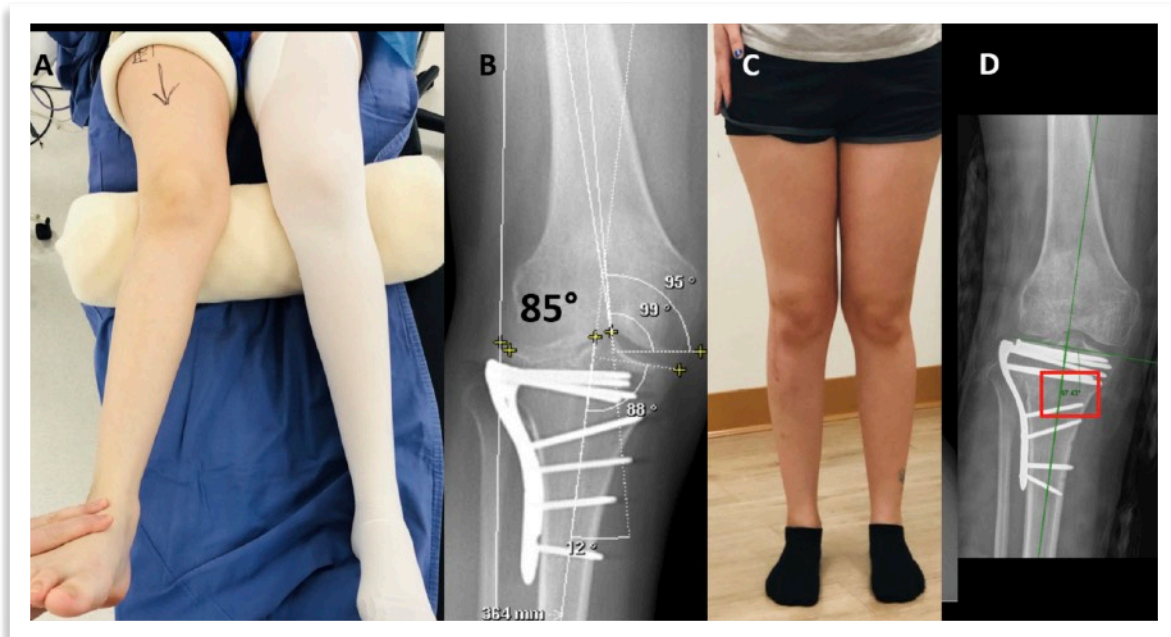


Figura 10. Se muestra imágenes de caso clínico 5, corresponde a un paciente que presenta valgo asimétrico en la extremidad inferior derecha, que se evidencia por la imagen clínica (A). El ángulo femoral distal lateral derecho es de 85° (complemento de la medida 95° en B) y el ángulo de la tibia proximal medial es de 88°. Ambos ángulos están normales a pesar del valgo, dado que el defecto es articular. En este caso se realizó una osteotomía intraarticular lateral, el resultado clínico muestra un alineamiento simétrico (c) y el resultado radiológico muestra la corrección de la superficie articular, manteniendo el valor del ángulo de la tibia proximal medial 87° (cuadrado rojo en D).

## Planificación Osteotomía

Una vez realizado el diagnóstico, se debe planificar la osteotomía. Para esto existen varios métodos de los que se describirá el método de Miniacci, que es el recomendado por la sociedad europea de rodilla, traumatología deportiva y artroscopia (ESSKA por sus siglas en inglés)<sup>7</sup>. Esta planificación se puede hacer tanto en malalineamiento en varo como en valgo y para osteotomías de apertura y de cierre. Por nomenclatura, el ancho del platillo tibial se reporta desde medial a lateral, estando en el borde medial el 0% y en el borde lateral el 100%<sup>4</sup>. Si la línea de Mikulicz pasa lateral al borde lateral del platillo corresponde a más del 100% (por ejemplo 120%), y si lo hace medial al borde medial del platillo corresponde a un porcentaje negativo (por ejemplo -20%).

En este sentido, se debe aclarar que el punto de Fujisawa carece de reproducibilidad, no existen estudios que demuestren que valor de corrección a ese punto sería el ideal. El gran aporte del estudio original de Fujisawa es que muestra que a 10 años se pierde en promedio un 5% de la corrección de un varo y que con sobrecorrecciones, incluso sobre el 62.5% del ancho del platillo, no se produce una mayor progresión de artrosis en compartimiento lateral<sup>13</sup>. El consenso es buscar una corrección entre el 50% y 62.5% del ancho del platillo<sup>(4)</sup>, siendo en casos de valgo o inestabilidad más cercano al 50-55% y en casos de artrosis medial más cercano al 62.5%.

La planificación comienza dibujando la línea de Mikulicz, que denominaremos "M". Luego en el platillo se debe identificar el segmento ente el 50% y el 62.5% de su ancho y, entre estas dos referencias, se debe definir el punto al cual se desea corregir, que llamaremos "C". Luego se debe dibujar una segunda línea que denominaremos "M1", la cual tendrá un origen diferente según la deformidad. Si el paciente tiene un mal alineamiento en varo, M1 se dibuja desde el centro de la cabeza al fémur pasando por el punto C. Si el paciente tiene un mal alineamiento en valgo, la línea M1 parte del centro de la articulación del tobillo y pasa por C. El paso siguiente es identificar el lugar que será la bisagra de la osteotomía independiente de que ésta sea de cierre o de apertura, este punto lo denominaremos "B". Luego se mide un ángulo desde el punto más distal de M1 en caso de mal alineamiento en varo o desde el punto más proximal en caso de mal alineamiento en valgo, usando como vértice a B y uniendo con el centro articular que corresponda según la deformidad, es decir tobillo en caso de varo y cabeza del fémur en caso de valgo. El ángulo obtenido se denomina " $\alpha$ " y corresponde al valor a corregir en grados. Finalmente, como en el intraoperatorio es más fácil medir en centímetros, el ángulo  $\alpha$  se proyecta en la metáfisis donde se hará la corrección usando como vértice a B. Ambas líneas del ángulo pasaran por la cortical contralateral a B y se podrá medir en centímetros, la cantidad de apertura requerida o el ancho de la cuña en caso de osteotomía de cierre.

Se debe recordar que una radiografía es una imagen en 2D y esto se debe tener en cuenta al momento de llevar las medidas a la ejecución en la anatomía del paciente. Se grafica esto con un ejemplo frecuente en las osteotomías de tibia proximal, donde las corticales de la tibia tienen diferentes anchos, siendo la cortical posterior más ancha que la anterior. En una osteotomía de apertura medial de tibia proximal, la medición obtenida es lo que debe abrirse en la parte más posterior de la cortical contralateral a la bisagra, ya que, por su ancho mayor a posterior, una apertura anterior puede resultar en una alteración indeseada del *slope* tibial, solo por el hecho de no tener esta diferencia en cuenta. En la figura 11 se describe un ejemplo de cómo planificar una osteotomía en varo con el método de Miniacci.

**Figura 11**

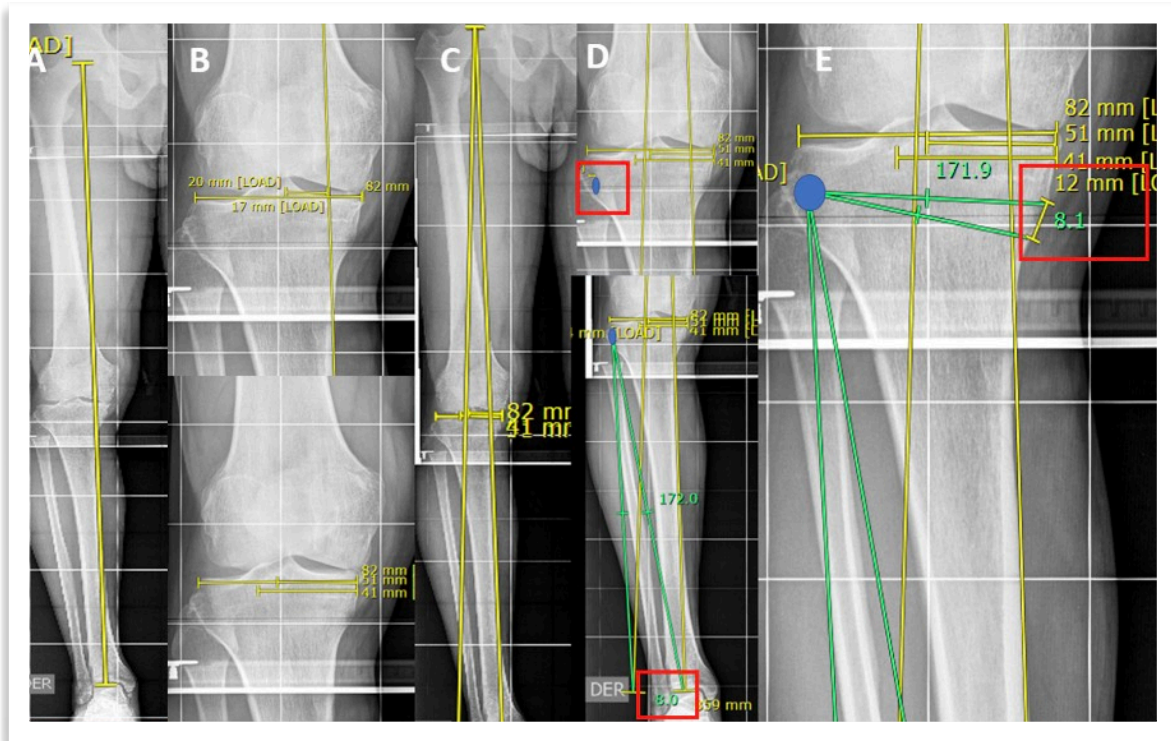


Figura 11. Planificación de una osteotomía medial de apertura según Miniacci. Primera se dibuja la línea de Mikulicz[M], confirmando el varo (A). Luego se mide el ancho del platillo, y se miden las distancias de la línea de Mikulicz al extremo de cada platillo, en este caso pasa a 17mm del borde del platillo medial lo que corresponde al 21% de la línea articular y a 20mm del 50% del ancho del platillo (B superior). Luego se establecen los puntos a corregir, en este caso 41mm corresponde al 50% del platillo y 51 al 62.5% (B inferior). Posteriormente se traza una línea [M1], que se inicia en el centro de la cabeza femoral y pasa a nivel de la rodilla por el punto que se desea corregir (C), en este caso pasa justo por el centro (D superior). Posteriormente se debe marcar el punto de bisagra de la osteotomía (circulo azul encerrado en cuadrado rojo). Enseguida se debe hacer un ángulo con vértice en la bisagra de la osteotomía (circulo en azul), desde el punto distal de las líneas M1 y M. Este ángulo es lo que se debe corregir, en este caso 8° (D inferior). Finalmente, el mismo ángulo de 8° obtenido, se debe dibuja en la metáfisis manteniendo el vértice y se mide la distancia en la cortical medial, en este caso 12mm.

## Conclusiones

El mal alineamiento en valgo de la extremidad no siempre se corrige en la metáfisis distal del fémur y el mal alineamiento en varo de la extremidad no siempre se corrige en la metáfisis proximal de la tibia<sup>12</sup>. El análisis del eje coronal requiere de un correcto diagnóstico del eje de la extremidad y, de encontrarse una alteración, buscar cuál (es) es (son) los contribuyentes al mal alineamiento. Lo habitual es que un segmento sea el que más contribuye, sin embargo, existen casos en que más de un segmento contribuye en forma significativa a la alteración del eje. En este último escenario, se debe plantear realizar una doble corrección (doble osteotomía). Por ejemplo, en caso de un malalineamiento en varo de la extremidad inferior que depende principalmente de la tibia, pero también del fémur distal, si al planificar una osteotomía de apertura medial en la tibia proximal la corrección necesaria para mejorar el eje estima una corrección que provocará un ángulo mecánico medial de la tibia proximal sobre 95°, es necesario una doble osteotomía, agregando una osteotomía de cierre lateral de fémur, de tal forma de no sobre corregir en la tibia provocando una línea articular oblicua<sup>4</sup>. Una línea articular oblicua es tan mal tolerada como un mal alineamiento coronal, dado que aumenta el stress intraarticular al aplicar carga axial. En un estudio biomecánico se demostró que el estrés axial que soporta una rodilla con la línea articular inclinada entre 7.5 a 10° es similar al estrés que se produce con un varo en eje mecánico entre de 5 a 10° (14).

## Eje sagital

En este plano se estudia el eje anatómico. Se siguen los mismos principios usados en el plano coronal, es decir el eje anatómico se basa en la unión de una línea diafisaria y una línea que representa la línea articular proximal o distal del hueso en estudio<sup>5</sup>.

En el caso del fémur, el eje anatómico en este plano tiene la particularidad de tener dos líneas diafisarias, una proximal y una distal, lo cual se produce por el antecurvatum que presenta este hueso (figura 12). El proximal se forma por la línea diafisaria proximal y por la línea que sigue el eje del cuello hacia el centro de la cabeza del fémur, se mide por anterior y el valor normal es de 170° (165°-175°)<sup>5</sup>. A nivel distal, el eje anatómico se mide por la unión entre la línea diafisaria distal y una línea que une el polo superior de la patela con la parte posterosuperior de los cóndilos, siendo el valor esperado 83°(79°-87°)<sup>5</sup>. Una alternativa en la medición del eje anatómico distal es usar como línea articular una línea que une el punto que cruza en la articulación la línea diafisaria distal del fémur y un punto en la parte posterosuperior de los cóndilos, siendo el valor esperado 32°(±2.6°)<sup>5</sup>. Ambas alternativas en fémur distal, los ángulos se miden por posterior. Otro hecho a destacar es que a nivel del fémur distal el eje mecánico divide a los cóndilos, dejando 1/3 hacia anterior y 2/3 a posterior<sup>5</sup>.

En tibia, solo hay una línea diafisaria que intercepta las líneas articulares tanto a nivel proximal como distal. A nivel distal la línea articular está representada por la superficie tibial, el ángulo se mide por anterior y el valor esperado es 80° (78-82°)<sup>5</sup>. A nivel proximal el eje anatómico se mide por posterior y recibe además el nombre de pendiente o *slope* tibial. Esta medida que ha tomado relevancia en las últimas décadas por ser un factor de riesgo para fallo de reconstrucción de ligamento cruzado anterior e inestabilidad de rodilla. El eje se mide uniendo el eje diafisario a la línea articular proximal que sigue al platillo medial, siendo el valor esperado 81°<sup>5</sup>.

Figura 12

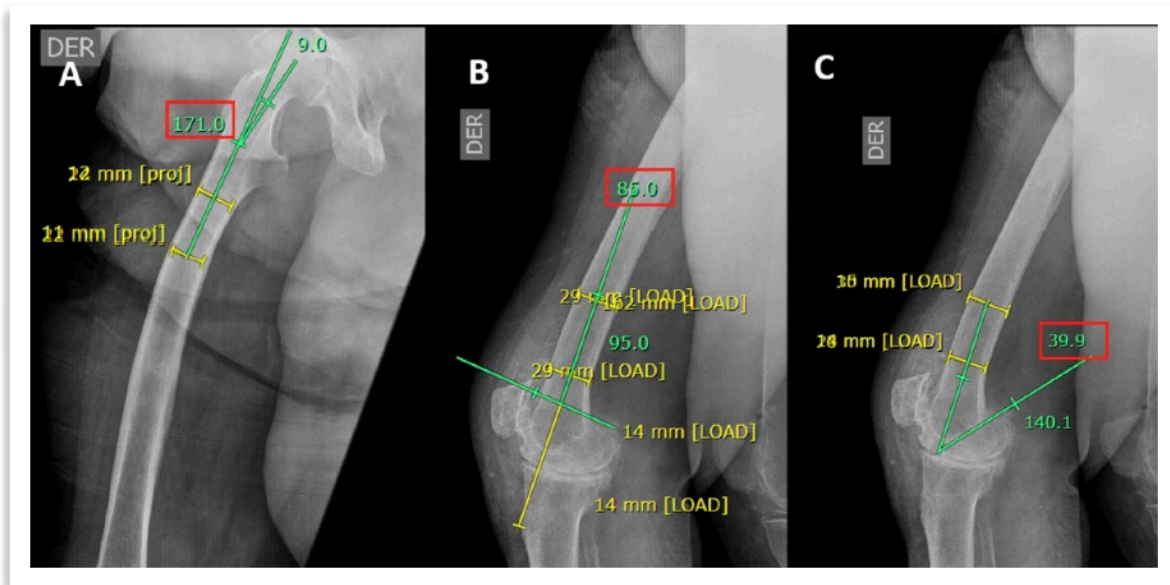


Figura 12. Medición de eje anatómico en plano sagital del fémur. En fémur proximal (A), El proximal se forma por la línea diafisaria y por la línea que sigue el eje del cuello hacia el centro de la cabeza del fémur, en este caso el eje es 171° (cuadrado rojo en A). En fémur distal existen dos métodos (B y C). Una forma es utilizar como línea articular una línea que une el polo superior de la rótula con el parte posterosuperior de los cóndilos femorales, en este caso el valor es 86° (cuadrado rojo en B). Una alternativa es utilizar como línea articular una línea que une el punto que cruza en la articulación la línea diafisaria y un punto en la parte posterosuperior de los cóndilos, en este caso el valor es 40° (cuadrado rojo en C).

La línea diafisaria divide la superficie articular proximal, dejando 1/5 de la superficie hacia anterior y 4/5 hacia posterior. Se han realizado variados intentos para prescindir de la radiografía de pierna y poder medir el slope en una radiografía lateral de rodilla, todas ellas usan la misma línea articular y el valor esperando se calcula restando a una tangente a la línea diafisaria que ha propuesto cada autor.

Amendola et al.<sup>15</sup> publicaron una medición usando como eje diafisario solo la parte diafisaria proximal, siendo el valor esperado  $8.1^{\circ}(\pm 2.7^{\circ})$ . Moore et al.<sup>16</sup> propusieron usar la cortical anterior, siendo el valor esperado  $10.3^{\circ}(\pm 3.3^{\circ})$ . Finalmente, Brazier et al.<sup>17</sup> publicaron la medición usando la cortical posterior, siendo el valor esperado  $5.7^{\circ}(\pm 2.8^{\circ})$ . Es importante saber qué método de medida se utiliza antes de definir la necesidad de una osteotomía para corregir este eje. (figura 13)

El slope tibial se puede modificar realizando una osteotomía de apertura anterior, que aumentara el slope o de cierre anterior, la cual disminuirá el slope<sup>18</sup>. Por otra parte, la osteotomía de apertura medial en tibia proximal puede aumentar el slope tibial indirectamente, por lo que se recomiendan tomar medidas para no modificarla de manera no intencionada<sup>19</sup>, y en caso de slope patológicamente aumentado, se recomienda no usar este tipo de osteotomía<sup>20</sup>. Finalmente, una osteotomía de cierre lateral en tibia proximal disminuye el slope<sup>21</sup> y puede ser un argumento para indicarla en caso de un varo que dependa de la tibia<sup>22</sup>.

Figura 13

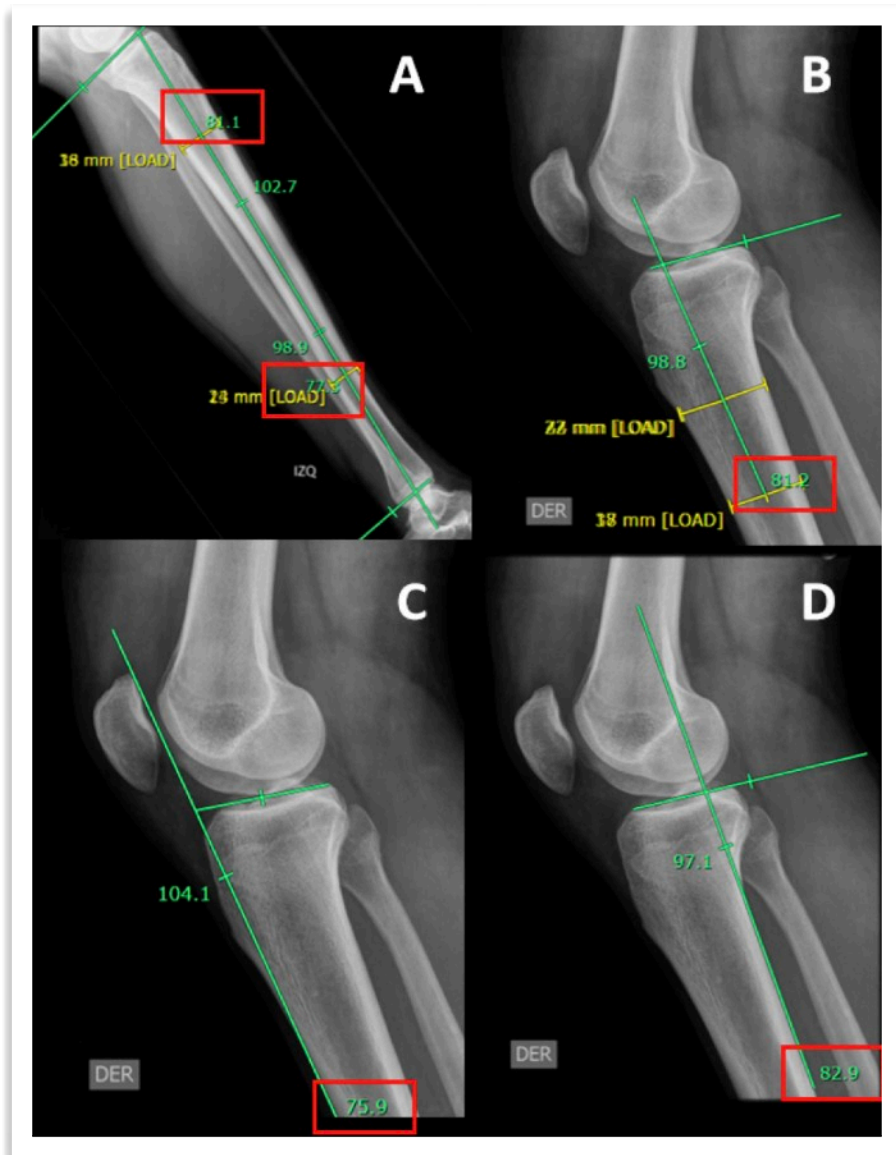


Figura 13. Medición de eje anatómico en plano sagital del fémur. El ángulo se mide usando la línea del eje diafisario de la tibia y la línea articular proximal y distal. A nivel proximal el ángulo se mide por posterior, en este caso 81° (cuadrado rojo proximal en A). A distal el ángulo se mide por anterior, en este caso es de 77° (cuadrado rojo distal en A). Alternativas para medir el eje anatómico sagital proximal son las propuestas por Amendola et al (B), Moore (C) y Brazier (D). El valor que se reporta corresponde al completo de la tangente a la línea usada como diafisaria, por lo tanto, es 9° en "B", 14° en "C" y 7° en "D".

## Eje axial

Este eje esta menos estandarizado que los anteriores y requiere más recursos para su medición<sup>23</sup>. Al igual que el eje sagital, se realiza una evaluación anatómica y no mecánica. La evaluación requiere el uso de imágenes superpuestas las cuales deben ser obtenidas por tomografía computada (TC) o resonancia magnética (RM)<sup>24</sup>. Se han realizado intentos por estandarizar una evaluación radiológica, sin embargo, son de menor reproducibilidad que TC o RM<sup>25</sup>. Por otra parte, los valores esperados cambian dependiendo de los niveles anatómicos elegidos de referencia.

En un estudio realizado por Kaiser et al. se muestran 6 referencias distintas a nivel proximal para medir la torsión femoral en TC y el valor esperado varia en 10°<sup>26</sup>. En fémur distal se ha planteado como referencia el eje epicondíleo y la unión de la cortical posterior de los cóndilos. En tibia, a nivel proximal se han propuesto como referencia la unión de los centros de ambos platillos, una línea que une las corticales posteriores o anteriores de ambos platillos a nivel de la inserción del ligamento cruzado posterior. A nivel distal, las referencias propuestas son el eje bimaleolar y una línea tangente al eje anteroposterior de la tibia<sup>27,28</sup>.

Por otra parte, tampoco hay consenso en el nombre para designar este eje. Clásicamente se habla de "versión", sin embargo, de acuerdo con la real academia de la lengua española (RAE)<sup>29</sup>, esto hace referencia a las formas que tiene cada individuo para referirse a un suceso o a las maniobras para cambiar la posición de un feto previo al parto. Por otra parte, "rotación" es un término también comúnmente usado, sin embargo, implica el movimiento de un segmento respecto a otro.

Finalmente, el término que impresiona más correcto de acuerdo a la RAE, es "torsión", el cual hace referencia a como un objeto se tuerce en forma helicoidal sobre sí mismo<sup>29</sup>.

Dado lo anterior podemos definir como torsión femoral el ángulo que se forma al superponer dos imágenes, una proximal del fémur y una distal, por ejemplo, una línea que sigue el eje mayor del cuello femoral y una línea que une los cóndilos posteriores. Por otra parte, la torsión tibial se define como el ángulo que se forma al superponer dos imágenes, una proximal de la tibia y una distal.

La inestabilidad patelar<sup>30</sup>, dolor patelofemoral<sup>28</sup>, riesgo de lesión ligamento cruzado anterior<sup>31</sup> y la planificación de una artroplastía total de rodilla<sup>32</sup> son problemas ligados a alteraciones del eje axial. Sin embargo, otra gran controversia es el punto de corte para definir si la torsión es patológica. Un estudio realizado en cadáver muestra que una reconstrucción de ligamento patelofemoral medial (LPFM) logra recuperar la biomecánica patelofemoral en torsión neutra y con un aumento de 10°, sin embargo, con 20° de aumento los parámetros biomecánicos se alteran<sup>33</sup>. Otro estudio, muestra que un aumento de 15° de torsión externa del fémur provoca un aumento de presión en la faceta medial, mientras que 15° de torsión interna provoca un aumento en la presión de la faceta lateral<sup>34</sup>. El consenso, tanto en tibia como en fémur, es que un cambio de 10° o más sobre el valor esperado de referencia según el método elegido para medición asociado a síntomas es patológico<sup>27</sup>.

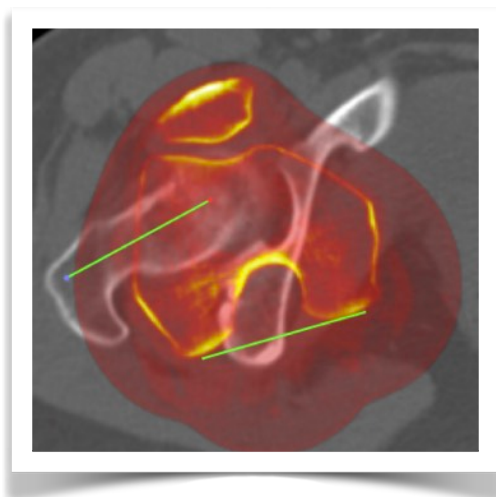
Una vez decidido que este eje tiene una alteración, dónde realizar la corrección también es motivo de debate. El escenario más sencillo es una alteración del eje axial posterior a una fractura, porque es fácil identificar el sitio donde realizar la corrección. Algunos proponen decidir según la articulación afectada, por ejemplo, si la patología está a nivel de rodilla y la torsión femoral esta



aumentada la corrección realizarla en fémur distal<sup>27</sup>. Otros autores proponen, realizar según el eje coronal<sup>35</sup>, sin embargo, varios autores han demostrado que el eje coronal puede controlarse según la orientación del corte óseo realizado para hacer la osteotomía desrotadora, en especial en fémur<sup>36,37</sup>. La elección del segmento también ha sido propuesta acorde al número de complicaciones, por ejemplo, en tibia la tasa de complicación es mayor a proximal por lo que Staheli et al. recomiendan realizarla a distal<sup>38</sup>. Finalmente, otra propuesta es medir por segmento la torsión dentro del hueso en estudio y realizar la corrección según el segmento que más contribuya a la alteración de la torsión. Por ejemplo, Seitlinger et al.<sup>39</sup> demostró que un grupo de pacientes con inestabilidad patelar la mayor contribución al aumento de la torsión interna del fémur era la falta de torsión externa de la diáfisis comparado con el aumento de torsión interna en ambas metáfisis.

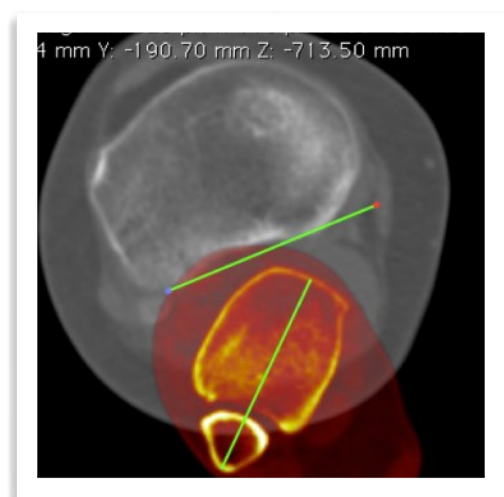
Con la literatura disponible en la actualidad lo más importante es sistematizar el estudio y trabajar en conjunto con imagenología. En el trabajo publicado por nuestro grupo (40), estandarizamos las medidas de torsión y establecimos valores esperados para cada mediciones usando angiografía computada de pacientes que se realizaron el examen por una indicación no traumatológica y que al encuestarlos retrospectivamente eran asintomáticos de cadera, rodilla y tobillo (tabla1). La torsión femoral corresponde a una superposición de imágenes de TC, en la cual se traza una línea siguiendo el eje del cuello femoral a nivel del trocánter mayor y una línea que une la cortical posterior de los cóndilos posteriores (figura 14 ). La torsión tibial corresponde a una superposición de imágenes de TC, en la cual se traza una línea que une el borde posterior de los platillos tibiales a nivel de la inserción del ligamento cruzado posterior y una línea que une eje bimalleolar. Si el ángulo agudo se forma a medial se considera una torsión interna y el valor del ángulo se describe con un signo negativo, por el contrario, si el ángulo agudo se abre a lateral se considera una torsión externa y el valor del ángulo se describe con un signo positivo<sup>40</sup>. (Figura 15).

**Figura 14**



*Figura 14. Medición de la torsión femoral. Corresponde a una superposición de imágenes de TC, en la cual se traza una línea siguiendo el eje del cuello femoral a nivel del trocánter mayor y una línea que une la cortical posterior de los cóndilos posteriores. (39)*

**Figura 15**



*Figura 15. Medición de la torsión tibial. Corresponde a una superposición de imágenes de TC, en la cual se traza una línea que une el borde posterior de los platillos tibiales a nivel de la inserción del ligamento cruzado posterior. (39)*

**Tabla 1**

Medición	Valor esperado
Torsión de extremidad inferior	25° [19° a 30°]
Torsión femoral	- 9° [-5° a -14°]
Torsión femoral proximal	-24° [-18° a -32°]
Torsión femoral diáfisis	21° [18° a 28°]
Torsión femoral distal	-8 [-6° a -11°]
Torsión tibial	30° [24° a -34°]
Torsión tibial proximal	9° [5° a 12°]
Torsión tibial distal	20° [12° a 26°]
Torsión articular rodilla	5° [2° a 8°]

Tabla 1. Se muestran las mediciones esperadas de torsión para distintos segmentos de la extremidad inferior. Si el ángulo agudo se forma a medial se considera una torsión interna y se agrega un signo negativo, por el contrario, si el ángulo agudo se abre a lateral se considera una torsión externa y se considera un ángulo positivo<sup>39</sup>.

## Conclusiones

El estudio del alineamiento de la extremidad inferior requiere un estudio sistemático y que se basa en la estandarización en el método de la obtención de las imágenes. En el plano coronal es indispensable que la telerradiografía esté tomada correctamente para este propósito, de tal forma de hacer una correcta planificación. En el plano sagital la metodología usada para medir slope tibial es esencial previo a la indicación de una cirugía. Particularmente el plano axial, se requiere una buena comunicación entre cirujano y radiólogo de tal forma de elegir correctamente la metodología para realizar mediciones y la elección de las imágenes a superponer.

La sistematización del análisis es clave para un correcto diagnóstico, indicación de cirugía, planificación quirúrgica y resultado del alineamiento post cirugía.

## Agradecimientos

Se agradece la colaboración de Dr. Carlos Montes y Dr. Álvaro Zamorano por la ayuda en gestionar el uso de las imágenes del caso 2 y 5 respectivamente.

## Referencias

1. McGrory JE, Trousdale RT, Pagnano MW, Nigbur M. Preoperative hip to ankle radiographs in total knee arthroplasty. *Clinical Orthopaedics and Related Research*®. 2002;404:196-202.
2. Frank W, Oest O, Rettig H. The total x-ray-picture in the planning of correction-osteotomy-operations on legs (author's transl). *Zeitschrift fur Orthopadie und ihre Grenzgebiete*. 1974;112(2):344.
3. Hunt MA, Fowler PJ, Birmingham TB, Jenkyn TR, Giffin JR. Foot rotational effects on radiographic measures of lower limb alignment. *Canadian journal of surgery*. 2006;49(6):401.
4. Schröter S, Elson DW, Ateschrang A, Ihle C, Stöckle U, Dickschas J, et al. Lower limb deformity analysis and the planning of an osteotomy. *The journal of knee surgery*. 2017;30(05):393-408.
5. Paley D. *Principles of deformity correction*: Springer; 2014.
6. Jenny J-Y, Boeri C, Ballonzoli L. Coronal alignment of the lower limb. *Acta orthopaedica*. 2005;76(3):403-7.
7. Elson D, Petheram T, Dawson M. High reliability in digital planning of medial opening wedge high tibial osteotomy, using Miniaci's method. *Knee Surgery, Sports Traumatology, Arthroscopy*. 2015;23(7):2041-8.
8. Sabzevari S, Ebrahimpour A, Roudi MK, Kachooei AR. High tibial osteotomy: a systematic review and current concept. *Archives of Bone and Joint Surgery*. 2016;4(3):204.
9. Sabharwal S, Zhao C. The hip-knee-ankle angle in children: reference values based on a full-length standing radiograph. *JBJS*. 2009;91(10):2461-8.
10. Akhmedov B, Ahn S, Chung CY, Lee KM, Sung KH, Kim TW, et al. Estimation of the recovery of physiological genu varum with linear mixed model. *Journal of Pediatric Orthopaedics*. 2013;33(4):439-45.
11. Smith J, Wilson A, Thomas N. Osteotomy around the knee: evolution, principles and results. *Knee Surgery, Sports Traumatology, Arthroscopy*. 2013;21(1):3-22.
12. Lobenhoffer P, Van Heerwaarden RJ, Staubli AE. *Osteotomies around the knee: indications-planning-surgical techniques using plate fixators*: Thieme; 2011.
13. Habata T, Uematsu K, Hattori K, Kasanami R, Takakura Y, Fujisawa Y. High tibial osteotomy that does not cause recurrence of varus deformity for medial gonarthrosis. *Knee Surgery, Sports Traumatology, Arthroscopy*. 2006;14(10):962-7.
14. Nakayama H, Schröter S, Yamamoto C, Iseki T, Kanto R, Kurosaka K, et al. Large correction in opening wedge high tibial osteotomy with resultant joint-line obliquity induces excessive shear stress on the articular cartilage. *Knee Surgery, Sports Traumatology, Arthroscopy*. 2018;26(6):1873-8.
15. Westermann RW, DeBerardino T, Amendola A. Minimizing alteration of posterior tibial slope during opening wedge high tibial osteotomy: a protocol with experimental validation in paired cadaveric knees. *The Iowa orthopaedic journal*. 2014;34:16.
16. Moore TM, HARVEY JR JP. Roentgenographic measurement of tibial-plateau depression due to fracture. *JBJS*. 1974;56(1):155-60.
17. Brazier J, Migaud H, Gougeon F, Cotten A, Fontaine C, Duquenois A. Evaluation of methods for radiographic measurement of the tibial slope. A study of 83 healthy knees. *Revue de chirurgie orthopédique et réparatrice de l'appareil moteur*. 1996;82(3):195-200.
18. Dejour D, Saffarini M, Demey G, Baverel L. Tibial slope correction combined with second revision ACL produces good knee stability and prevents graft rupture. *Knee Surgery, Sports Traumatology, Arthroscopy*. 2015;23(10):2846-52.
19. Hinterwimmer S, Beitzel K, Paul J, Kirchoff C, Sauerschnig M, von Eisenhart-Rothe R, et al. Control of posterior tibial slope and patellar height in open-wedge valgus high tibial osteotomy. *The American journal of sports medicine*. 2011;39(4):851-6.
20. Dean CS, Chahla J, Matheny LM, Cram TR, Moulton SG, Dornan GJ, et al. Posteromedially placed plates with anterior staple reinforcement are not successful in decreasing tibial slope in opening-wedge proximal tibial osteotomy. *Knee Surgery, Sports Traumatology, Arthroscopy*. 2017;25(12):3687-94.

21. El-Azab H, Glabgly P, Paul J, Imhoff AB, Hinterwimmer S. Patellar height and posterior tibial slope after open-and closed-wedge high tibial osteotomy: a radiological study on 100 patients. *The American journal of sports medicine*. 2010;38(2):323-9.
22. Cantin O, Magnussen RA, Corbi F, Servien E, Neyret P, Lustig S. The role of high tibial osteotomy in the treatment of knee laxity: a comprehensive review. *Knee Surgery, Sports Traumatology, Arthroscopy*. 2015;23(10):3026-37.
23. Post WR, Teitge R, Amis A. Patellofemoral malalignment: looking beyond the viewbox. *Clinics in sports medicine*. 2002;21(3):521-46, x.
24. Muhamad AR, Freitas JM, Bomar JD, Dwek J, Hosalkar HS. CT and MRI lower extremity torsional profile studies: measurement reproducibility. *Journal of children's orthopaedics*. 2012;6(5):391-6.
25. Schlegl AT, Szuper K, Somoskeoy S, Than P. Three dimensional radiological imaging of normal lower-limb alignment in children. *Int Orthop*. 2015;39(10):2073-80.
26. Kaiser P, Attal R, Kammerer M, Thauerer M, Hamberger L, Mayr R, et al. Significant differences in femoral torsion values depending on the CT measurement technique. *Arch Orthop Trauma Surg*. 2016;136(9):1259-64.
27. Schröter S, Nakayama H, Ihle C, Ateschrang A, Maiotti M, Harrer J, et al. Torsional Osteotomy. *The journal of knee surgery*. 2019.
28. Teitge RA. Patellofemoral syndrome a paradigm for current surgical strategies. *Orthop Clin North Am*. 2008;39(3):287-311, v.
29. De la Lengua Española D. Real academia española. 2001.
30. Zhang Z, Zhang H, Song G, Zheng T, Ni Q, Feng H. Increased femoral anteversion is associated with inferior clinical outcomes after MPFL reconstruction and combined tibial tubercle osteotomy for the treatment of recurrent patellar instability. *Knee Surgery, Sports Traumatology, Arthroscopy*. 2019:1-9.
31. Alpay Y, Ezici A, Kurk MB, Ozyalvac ON, Akpinar E, Bayhan AI. Increased femoral anteversion related to infratrochanteric femoral torsion is associated with ACL rupture. *Knee Surgery, Sports Traumatology, Arthroscopy*. 2020:1-5.
32. Abadie P, Galaud B, Michaut M, Fallet L, Boisrenoult P, Beaufils P. Distal femur rotational alignment and patellar subluxation: a CT scan in vivo assessment. *Orthop Traumatol Surg Res*. 2009;95(4):267-71.
33. Kaiser P, Schmoelz W, Schöttle P, Heinrichs C, Zwierzina M, Attal R. Isolated medial patellofemoral ligament reconstruction for patella instability is insufficient for higher degrees of internal femoral torsion. *Knee Surgery, Sports Traumatology, Arthroscopy*. 2018:1-8.
34. Besier TF, Gold GE, Delp SL, Fredericson M, Beaupré GS. The influence of femoral internal and external rotation on cartilage stresses within the patellofemoral joint. *Journal of Orthopaedic Research*. 2008;26(12):1627-35.
35. Nelitz M, Wehner T, Steiner M, Dürselen L, Lippacher S. The effects of femoral external derotational osteotomy on frontal plane alignment. *Knee Surgery, Sports Traumatology, Arthroscopy*. 2014;22(11):2740-6.
36. Imhoff FB, Scheiderer B, Zakko P, Obopilwe E, Liska F, Imhoff AB, et al. How to avoid unintended valgus alignment in distal femoral derotational osteotomy for treatment of femoral torsional malalignment-a concept study. *BMC musculoskeletal disorders*. 2017;18(1):553.
37. Imhoff FB, Schnell J, Magaña A, Diermeier T, Scheiderer B, Braun S, et al. Single cut distal femoral osteotomy for correction of femoral torsion and valgus malformity in patellofemoral malalignment-proof of application of new trigonometrical calculations and 3D-printed cutting guides. *BMC musculoskeletal disorders*. 2018;19(1):215.
38. Staheli L. Tibial rotational osteotomy for idiopathic torsion. A comparison of the proximal and distal osteotomy levels. *Clinical orthopaedics and related research*. 1992(283):285-9.
39. Seitlinger G, Moroder P, Scheurecker G, Hofmann S, Grelsamer RP. The contribution of different femur segments to overall femoral torsion. *The American journal of sports medicine*. 2016;44(7):1796-800.

40. Barahona M, Guzman M, Barrientos C, Zamorano A, Palet M, Infante C, et al. A Novel Approach to Lower-limb Axial Alignment Analysis: A CT Study. *JAAOS Global Research & Reviews*. 2019;3(11).



# Artroplastía de rodilla

Historia, evolución y futuro

Dr. Jaime Duboy Urbina

ORCID:0000-0003-4842-3806

## Introducción. Tratamientos para el daño del cartílago articular

La patología degenerativa del cartílago articular se manifiesta principalmente por dolor y limitación de la función de una articulación, lo que provoca una disminución de la calidad de vida de los pacientes. A pesar de varios intentos experimentales, actualmente no existe un tratamiento que logre recuperar o regenerar el cartílago hialino nativo <sup>1</sup>. El principal objetivo del tratamiento es mitigar los síntomas y mejorar la funcionalidad de los pacientes, lo cual una gran proporción de los pacientes lo consigue con tratamiento conservador. Sólo un grupo reducido de pacientes, por ejemplo en la rodilla, menos del 10% de pacientes con gonartrosis requiere un reemplazo articular (tratamiento quirúrgico) <sup>2</sup>.

La etiología más frecuente de la osteoartritis es la degenerativa o Primaria. Se han postulado varias hipótesis, pero actualmente el factor genético es considerado el más importante. La prevalencia aumenta significativamente sobre los 65 años (hasta un 40% de esa población), sin embargo, un grupo no despreciable presenta artrosis primaria precoz, gatillada por factores externos como obesidad, tipo de trabajo o tabaquismo. Una articulación es un órgano, por lo tanto, todas aquellas patologías que alteran su homeostasis pueden desencadenar artrosis secundarias, entre las causas más frecuentes se encuentran: mesenquimopatías (artritis reumatoide), infecciones (artritis séptica), traumáticas (rotura ligamentos intraarticulares o fracturas), tumores (sinovitis villonodular pigmentada), coagulopatías (hemofilia), vasculares (osteocondritis disecante) y iatrogénicas (necrosis post radioterapia) <sup>3</sup>.

Los pilares fundamentales del tratamiento no quirúrgico son la educación, baja de peso y ejercicios <sup>4,5</sup>. Estos constituyen la base de la escalera de tratamiento y es imprescindible para que el resto del tratamiento sea efectivo. Los ejercicios deben ser tanto aeróbicos como de fortalecimiento muscular y se deben adaptar a cada paciente <sup>6</sup>. Los tratamientos de segundo nivel corresponden a antiinflamatorios tópicos y orales, analgésicos, fisioterapia y kinesioterapia. En tercer nivel se encuentran infiltraciones intraarticulares con antiinflamatorios (corticoides) u ortobiológicos (ácido hialurónico, PRP, células madre). Sin embargo, todos ellos son considerados paliativos y algunos todavía están sujetos a controversia debido a que sus indicaciones aún no están bien consolidadas <sup>7</sup>.

Escapa a los objetivos de este capítulo revisar en detalle estos tratamientos, pero todo cirujano los debe tener en cuenta, pues deben ser considerados en todos los casos como una alternativa previa a cualquier indicación quirúrgica, que corresponde al cuarto nivel de tratamiento.

La cirugía artroscópica tiene una utilidad muy restringida para esta patología, sobre todo cuando el daño condral es avanzado, limitándose a eliminar cuerpos libres o estabilizar lesiones meniscales y de cartílago, cuando se sospecha que son los responsables de síntomas mecánicos<sup>8</sup>.

Las prótesis de rodilla es la alternativa de tratamiento para pacientes con daño articular severo y alteración importante en su actividad diaria y que no ha respondido a los tratamientos antes mencionados. En la cirugía se realiza un reemplazo del cartílago gravemente dañado por una endoprótesis metálica y un polietileno con el fin de eliminar el dolor y conservar al máximo la función articular.

En la década de 1980 se obtuvieron buenos y consistentes resultados en reemplazo articular de rodilla y cadera. El importante cambio en la funcionalidad y mejoría en la calidad de vida llevo a la revista Lancet a considerar el reemplazo articular de cadera como la cirugía del siglo XX<sup>9</sup>. La artroplastía de rodilla no se queda atrás, logrando también mejorar la calidad de vida de los pacientes<sup>10</sup>. Sin embargo, las expectativas funcionales de los pacientes siguen creciendo, de la mano de una mayor expectativa de vida y mejores condiciones de vida en edades mayores, por lo que los diseños protésicos han ido evolucionando de tal forma de cumplir con las expectativas de los pacientes. Esto ha llevado al desarrollo de prótesis más anatómicas y con mejores propiedades biomecánicas, con el consecuente replanteamiento de la indicación médica y mejora de la técnica quirúrgica<sup>11</sup>.

### Biomecánica de la rodilla normal a la rodilla protésica

La rodilla normal es compleja, consta de tres compartimientos: patelofemoral, tibiofibular y fémorotibial. Este último, se divide en un compartimiento medial y uno lateral, los cuales son asimétricos entre sí. Esta arquitectura le permite a esta articulación seis movimientos: en plano coronal (varo-valgo), plano sagital (flexo-extensión) y axial (rotación externa e interna). Además, durante la flexo-extensión el eje de rotación de la tibia respecto al fémur se desplaza hacia posterior, por lo que además se produce un movimiento de traslación anterior de la tibia respecto al fémur<sup>12</sup>. La homeostasis de la articulación es crucial para lograr estos rangos de movilidad, siendo fundamental mantener la integridad de los ligamentos colaterales y cruzados<sup>13</sup>.

Los diseños de prótesis de rodilla no han logrado reproducir esta compleja biomecánica nativa, en especial la función que realizan ambos ligamentos cruzados, los cuales, son sustituidos por una mayor congruencia de las superficies articulares de los componentes de la prótesis. Esta es la razón para que la mayoría de las prótesis de rodilla usadas actualmente estén categorizadas como sistemas de semi constricción, ofreciendo menos movilidad que la rodilla normal y transmitiendo un mayor *estrés* a las interfases prótesis-cemento y cemento-hueso con el consiguiente riesgo de aflojamiento<sup>14</sup>.

El desafío desde el punto de vista cinemático es poder llegar a un modelo protésico que conserve o reemplace la función de ambos ligamentos cruzados, disminuyendo el estrés sobre las interfases y los tejidos periarticulares, tales como tendones, cápsula y ligamentos colaterales (fuente frecuente de molestias residuales). Existen en la actualidad modelos protésicos con conservación o reemplazo de ambos cruzados, pero la masificación aún es limitada debido a su mayor costo y mayor exigencia de la técnica quirúrgica.



## Historia y evolución de los modelos protésicos

Las primeras artroplastías de rodilla documentadas en medicina datan de finales del siglo XIX, cuando se intentó interponer materiales (biológicos y no biológicos) en superficies articulares con cartílago gravemente dañado. Sin embargo, estas comunicaciones fueron anecdóticas, de modo que los primeros intentos sistemáticos comienzan a fines de la década del 50. Los modelos utilizados en aquellos años buscaban recubrir las superficies articulares con materiales fabricados en base a metales y plásticos. Son las llamadas Prótesis de *Gunston*, *Marmor* y *Policéntrica*<sup>15</sup>, que coincidieron con los intentos de reemplazo por compartimentos separados (inicio de cirugía uni o bicameral) y los modelos que integraban los dos compartimentos femorotibiales. Dichas cirugías efectivamente registraron éxitos clínicos, pero fueron de corta duración y la tasa de fracaso no permitió su masificación. Estos primeros diseños tenían escaso desarrollo biomecánico y de biomateriales, además el instrumental quirúrgico disponible no era el apropiado.

El desarrollo de las prótesis de rodilla modernas comienza con el modelo “total condilar”, diseñado a partir de los conceptos propuestos por Freeman en Inglaterra, y que fueron posteriormente materializados en Estados Unidos por John Insall. Esta prótesis total condilar de 1973, es el verdadero inicio de la era moderna del reemplazo articular de rodilla, pues permitió mejorar los resultados clínicos y hacer una cirugía reglada, con instrumental que la hacía reproducible y escalable. Las características más relevantes de esta prótesis, muchas de ellas aún vigentes, son:

1. Reemplazar superficie reseca la menor cantidad de hueso posible.
2. Transformar una rodilla normalmente asimétrica en una rodilla simétrica con espacios iguales y balanceados en flexo-extensión.
3. Mantener un alineamiento neutro final en plano coronal realizando corte distal de fémur perpendicular a eje mecánico del fémur, y corte proximal de tibia perpendicular a eje mecánico de tibia.
4. Reemplazar la función del Ligamento Cruzado Posterior con un pivote central en el plástico, estabilizado con el componente femoral, evitando así el desplazamiento posterior de la tibia.

Con el paso de los años fueron apareciendo variaciones de este modelo, entre las que destaca el diseño realizado a partir de un componente plástico que permitía conservar el Ligamento Cruzado Posterior en lugar de reemplazarlo.

Esto generó los dos tipos de prótesis totales más reconocidos y con mayor uso en todo el mundo a partir de la década de los 80: los identificados por sus siglas en inglés PS (Posterior Stabilized o Estabilizada Posterior) y CR (Cruciate Retaining o Retenedora de LCP). Estos dos modelos mejoraron considerablemente los resultados clínicos de las prótesis totales de rodilla, lo que hizo que a fines de la década de los 90 los seguimientos clínicos presentaran resultados iguales o superiores a prótesis de cadera, por lo que las tasas de uso de la cirugía llegaron a duplicarse<sup>10</sup>. Sin embargo, estos modelos comparten como característica que alteran la biomecánica normal de la rodilla, lo cual provoca un mayor estrés en las interfaces cemento-prótesis y cemento-hueso (potencial aflojamiento mecánico) y un desgaste del polietileno mayor que el deseado sobre todo en pacientes jóvenes y activos.

Otro avance importante en el diseño fue la mejoría en el diseño de la tróclea. El diseño de la prótesis de rodilla evolucionó a una prótesis más larga en el eje craneocaudal, mejorando el tracking patelar. Este cambio provocó una significativa disminución de las molestias post artroplastía en el aparato extensor (dolor anterior de rodilla)<sup>11</sup>.

Los avances descritos han permitido mejorar la sobrevida a 10 años de la prótesis de rodilla por sobre el 90%. Sin embargo, las escalas funcionales reportadas por los pacientes, han mostrado que la satisfacción en prótesis de rodilla es menor que en el reemplazo articular de cadera. Consiste con lo anterior, en estudios realizados en la última década se reporta entre un 15-20% de los pacientes se declara insatisfecho con el resultado quirúrgico, lo que demuestra que aún existe espacio para mejorar en esta cirugía.

Diversas razones se postulan como causas de la insatisfacción reportada por los pacientes. En primer lugar, la indicación de prótesis de rodilla se ha expandido. En la década del 80, los pacientes intervenidos eran de mayor edad, menos activos y de menor expectativas de vida, en contraste con los pacientes actuales que son más jóvenes y demandantes. Por otra parte, la medicina validó la asociación entre mayor actividad física, mejor salud y calidad de vida, aumentando significativamente las expectativas de uso de estos implantes por parte de los pacientes. Además, la prótesis de rodilla fue diseñada para un alineamiento mecánico en el plano coronal, siendo aún materia de debate el alineamiento ideal en los planos axial y sagital; y más aún si en el plano coronal el alineamiento debe ser más anatómico o cinemático, y no mecánico/neutro, dado que, en la población normal existen extremidades alineadas constitucionalmente en varo o valgo, lo cual determina un funcionamiento distinto de las estructuras blandas alrededor de la rodilla. Se postula que un cambio en el alineamiento pone en stress a las partes blandas alrededor de la rodilla, pudiendo ser una causa de dolor residual y explicar la insatisfacción de un grupo de pacientes con prótesis de rodilla.

### Estado Actual. Aciertos y carencias en los diseños protésicos

Lo primero que se ha cuestionado es si todas las rodillas deben buscar el mismo alineamiento mecánico, ya que en los últimos estudios los mejores resultados y sobrevida del implante no aparecen relacionados primariamente por un alineamiento mecánico neutro, sino por discretos varos o re-operaciones<sup>16</sup>. El cambio consistiría en buscar un alineamiento que estuviera más relacionado con la anatomía original del paciente ("alineamiento cinemático", también denominado "anatómico" por algunos autores) y que permitiera un mejor funcionamiento de las partes blandas. Ya existen publicaciones al respecto, sin embargo, los resultados funcionales no han sido consistentes. Por otra parte, aún no han demostrado si los implantes tienen mayor durabilidad que al utilizar un alineamiento mecánico<sup>17</sup>.

Otra corriente ha sido la búsqueda de modelos protésicos más anatómicos y con conservación o reemplazo de ambos Ligamentos Cruzados (Journey II (S&N), Vanguard XP(Biomet), XO (S&N), etc). Si revisamos las publicaciones de los últimos 10 años, los modelos más usados de PTR son variaciones menores del mismo concepto derivado de la prótesis total condilar, tales como conservar o reemplazar el Ligamento Cruzado Posterior, o reemplazar o conservar la rótula original. Con ventajas y desventajas, estas alternativas son validadas por la literatura de nuestra especialidad y se encuentran en uso actualmente, con resultados generales bastante similares<sup>18</sup>.

Los resultados muestran una cirugía validada y exitosa, con tasas de supervivencia mayor al 90% a 15 años, tomando como falla la cirugía de revisión. Las causas más comunes de revisión son en orden decreciente de frecuencia: aflojamiento aséptico (especialmente del componente tibial), infección e inestabilidad residual en media flexión. Existen complicaciones que pueden llevar a reoperaciones, sin que necesariamente signifique una revisión de sus componentes, como la rigidez y las fracturas peri protésicas, entre otras. Considerando revisiones y complicaciones, el seguimiento a 10 años demuestra una supervivencia del implante sobre el 90%, siendo aún mayor en los centros con un volumen anual de artroplastía de rodilla mayor 100 cirugías<sup>19</sup>.

Otro ámbito que, si ha tenido un progreso indudable en la última década, son las mejoras en el control de sangrado, en la técnica quirúrgica y en el manejo del dolor postoperatorio. Estas son difíciles de evaluar en forma aislada, pero han influido notoriamente en hacer de esta cirugía una intervención más predecible y mejor tolerada. Prueba de ello es la disminución a casi cero de la necesidad de transfusiones peri quirúrgicas, para lo cual han influido factores como el uso regular de ácido tranexámico en distintas modalidades pre o peri quirúrgicas, la eliminación progresiva del uso de drenaje e isquemia (ambos factores asociados a diferencia de lo pensado, a un mayor sangramiento total). Por último, el manejo multimodal del dolor, especialmente con la introducción de bloqueos periféricos, combinaciones de anestésicos de larga duración, vasoconstrictores, aines, corticoides y, principalmente el bloqueo del canal adductor en tercio medio y distal de muslo y el bloqueo intraarticular durante la cirugía. Todo esto ha redundado en estadías hospitalarias más cortas (de hasta uno o dos días), e incluso, recientemente, en nuestro medio, cirugías ambulatorias, con el consiguiente beneficio económico que esto implica para la globalidad del sistema<sup>20</sup>.

Mención especial merece la cirugía protésica unicompartmental que, aunque no exenta de controversias, se ha logrado posicionar, con una experiencia clínica de más de tres décadas, como una alternativa válida para un grupo seleccionado de artrosis graves de la rodilla. Al respecto, es importante recalcar que sus indicaciones generales son para daño grave mono compartmental de rodilla, con relativa indemnidad del resto del cartílago, competencia del pivote central, deformidad menor reductible y buen rango funcional. Pero, en general, esta es, una alternativa terapéutica atractiva para grupos de pacientes más jóvenes y activos, por sus resultados funcionales indiscutiblemente mejores; y para el grupo de pacientes octogenarios, por ser una cirugía menos agresiva, de menos complicaciones y de recuperación funcional más rápida<sup>21</sup>.

La parte negativa de esta cirugía uni compartmental está en la mayor cifra de revisiones que presenta en comparación con las prótesis totales (registros internacionales). Sin embargo, el análisis en detalle de las causas de estas revisiones es aún controversial, debido a la existencia de numerosos sesgos en esta información. De hecho, diversas publicaciones han demostrado que ante resultados similares en lo deficientes para PTR y UNI, se indica con más frecuencia la revisión en UNI por la mayor facilidad del procedimiento. El reemplazo unicompartmental seguirá vigente hasta que no se diseñe una prótesis total que logre reproducir la cinemática nativa de la rodilla nativa<sup>22</sup>.

Una contribución actual interesante a la cirugía de prótesis de rodilla es la aparición de nueva tecnología para apoyar el desarrollo de técnicas más precisas y reproducibles, como lo es la CAS (Computer Assisted Surgery). Dentro de ellas se encuentra la cirugía robótica o semi robótica, disponible en Chile desde mayo de 2018 con el Sistema NAVIO (Smith & Nephew) y el sistema MACO (Stryker). Estos sistemas aumentan la exactitud de nuestra cirugía al permitir cumplir con más precisión nuestra planificación preoperatoria. El sistema Maco necesita de imágenes previas de resonancia magnética del paciente, y no así el sistema Navio.

Los resultados clínicos precoces generan entusiasmo, pero aún hay un camino largo por recorrer para que esta tecnología confirme su beneficio clínico y justifique su masificación<sup>23</sup>.

### Planificación Quirúrgica

Como toda cirugía compleja, la planificación adecuada es fundamental para un resultado correcto, esto es especialmente cierto en PTR, las recomendaciones son variables según centros y disponibilidad de recursos, pero hare las sugerencias que he ido valorando con los años y que creo ayudan a tener un resultado más predecible.

### Evaluación preoperatoria

Es fundamental para disminuir el riesgo de este procedimiento. La desnutrición proteica está asociada a un mayor riesgo de infección periprotésica. Para esto es fundamental que el paciente presente una albúmina mayor a 3.5mg/dl<sup>24,25</sup>. Por otra parte, en pacientes mayores de 75 años la anemia preoperatoria tiene 1.5 más veces de riesgo de aumentar la estadía hospitalaria<sup>26</sup>.

Otro factor importante es el peso del paciente. Pacientes con índice de masa corporal sobre 35 tienen mayor riesgo de complicaciones perioperatorias, sin embargo, tienen aumentos significativos de su calidad de vida. Es por este que debe ser un factor muy importante para considerar, pero no el único motivo para no operar un paciente<sup>27</sup>.

Es fundamental la evaluación interdisciplinaria previo a la cirugía, donde la evaluación preanestésica es clave. Por otra parte, la evaluación por geriatría, la "orto geriatría", ha ido ganando espacio, dado los buenos resultados que tienen programas de artroplastía de rodilla que incluyen evaluaciones geriátricas<sup>28</sup>.

### Evaluación clínica

Es fundamental para definir el tipo de implante a utilizar y para las consideraciones en cada etapa de la cirugía. En primer lugar, es esencial evaluar las condiciones de las partes blandas, empezando por el estado de la piel. Se deben buscar y registrar cicatrices que pueden modificar nuestro abordaje tradicional anteromedial, preferir utilizar cicatrices previas, si hay más de una siempre la más lateral (basado en la irrigación local) y respetar idealmente 6 cm de piel sana entre cicatriz y nuevo abordaje. Por otra parte, es importante evaluar la funcionalidad de los ligamentos colaterales y cruzados.

En segundo lugar, es importante evaluar la movilidad y deformidad. Es crucial tener claros los déficits funcionales que necesitaran liberaciones específicas, sobre todo la perdida de extensión, y recordar que el grado de flexión post operatoria está muy relacionado con la flexión preoperatoria, dato útil para dar expectativas reales a nuestros pacientes

### Imágenes

La imagen esencial para planificar la cirugía es la radiografía. El set radiográfico ideal para la planificación incluye una telerradiografía de extremidades inferiores, radiografía de rodilla anteroposterior en carga en 0 y 45 grados, radiografía lateral y proyección axial de rotula.

Este set permite realizar una planificación que nos servirá para ir chequeando durante la cirugía que nuestros cortes coincidan con el objetivo inicial que nos hemos propuesto - neutro/mecánico, cinemático o anatómico.

Los estudios más específicos como TAC y RM son excepcionales para la planificación de una artroplastia. Su utilidad radica en el diagnóstico, por ejemplo, para definir si el paciente es candidato a osteotomía, prótesis total o unicompartmental.

Cabe recalcar nuevamente que las tecnologías de apoyo como la robótica, (incluso las que no necesitan en el software imágenes previas), no excluye que esta planificación preoperatoria debe ser igual de rigurosa

## Técnica quirúrgica

La cirugía moderna en prótesis de rodilla desde sus comienzos en la década de 1970 fue considerada como una cirugía de partes blandas, hecho que ya recalca Dr. Insall, desde sus primeras publicaciones<sup>29</sup>. El hecho determinante para explicar esto, es que el modelo protésico que funciona bien en clínica estaba basado en transformar una rodilla que normalmente es asimétrica en geometría ósea y estabilidad, en una rodilla simétrica desde el punto de vista protésico como también en las partes blandas. El modelo original moderno de prótesis total de rodilla se llamó Total Condilar y es una rodilla simétrica en dimensiones para ambos compartimentos, sin lateralidad específica, aunque hubo una evolución importante del modelo en las décadas siguientes con mejora en la anatomía de tróclea femoral (permitió lateralidad), radio de curvatura de los cóndilos, menor resección ósea con platillos tibiales asimétricos. El concepto de simetría de partes blandas no ha perdido vigencia con los años.

Es por esta razón, que todas las descripciones más clásicas del abordaje quirúrgico, el objetivo es liberar las deformidades preexistentes varo o valgo en el plano coronal para dejar una rodilla balanceada en reducción de eje neutro, previo a los cortes óseos (veremos más adelante algunos detalles de estos procedimientos)

Para lograr esta rodilla simétrica se estableció que los cortes óseos distal de fémur y proximal de tibia debían ser perpendiculares al eje mecánico de cada hueso respectivamente, lo que da como resultado final que todas las rodillas debieran quedar en un eje mecánico neutro.

Pero como la rodilla es asimétrica siendo más laxa en flexión por el lado externo, dando un espacio en flexión más abierto por lateral, se debía hacer una compensación de rotación del componente femoral protésico, que es simétrico, para dejar un espacio rectangular simétrico también en flexión, esto dio origen a la necesidad de rotar en forma externa el componente femoral 3 grados para lograr el espacio rectangular en flexión simétrico, este es un valor promedio pero puede variar de paciente en paciente según deformidad predominante y los instrumentales quirúrgicos traen piezas específicas que permiten hacer los ajustes de rotación necesarios para cada caso.

La forma de obtener el balance de partes blandas se basó en dos modalidades técnicas diferentes que son la resección ósea medida (*measured resection*) y balance de espacios (*gap balancing*). Aunque en una permanente y larga controversia sobre cuál de estas técnicas es mejor, la mayoría de los cirujanos experimentados reconocen ocupar conceptos de ambas; tratando de explicarlas en forma sencilla, la resección ósea medida realiza los cortes óseos en referencia a la anatomía ósea, cortical anterior de fémur (referencia anterior) o a la línea posterior de los cóndilos (referencia posterior) o línea intercondílea, resecando una cantidad de tejido óseo constante para cada tamaño de prótesis elegida.

Por el contrario el balance de espacios hace la resección de tibia proximal y luego una vez balanceado ese espacio hace una resección del espacio en flexión (fémur posterior), paralelo al corte tibial, tomando como referencia el espacio logrado en extensión, todo esto puede tener variaciones específicas en cada tipo de deformidad que hacen a veces combinar ambas técnicas .

La liberación de Partes Blandas es útil en aquellos pacientes que presentan deformidades fijas en varo (la más frecuente) o en valgo en rodillas con enfermedad artrósica avanzada. Existen descripciones clásicas de liberaciones, aún validadas, según deformidad; solo señalamos las más validadas, pero advierto que es tema en revisión actual con los nuevos conceptos de alineamiento que describimos previamente en este capítulo y la ayuda tecnológica de cirugía robótica

En el caso de deformidades en varo, lo más frecuente es que estas liberaciones se hagan en tibia, pero siempre el primer paso es resecar todos los osteofitos tanto de fémur como platillo tibial ya que con solo eso, muchos casos se liberan notoriamente , si no vasta, se continua liberando en forma progresiva secuencial y chequeando paso a paso; cápsula medial , inserción refleja de semimembranoso, cápsula póstero medial e inserción de LCM distal (y también liberación directa o *pie crusting*). Estas liberaciones más extensas eran más frecuentes años atrás, pero con la atención más oportuna de pacientes, junto a los nuevos conceptos de alineamiento y gracias a los modelos protésicos de uso actual, estas liberaciones son menos frecuentes. Existen otras alternativas para casos muy graves como las osteotomías coronales de reducción del platillo tibial medial que permiten con una pequeña reducción de volumen medial del platillo, disminuir la tensión del espacio medial significativamente<sup>30</sup>.

En el caso de deformidades en valgo, es muy relevante evaluar la competencia del LCM ya que eso es determinante para elegir grado de constricción de la prótesis a utilizar. La gran mayoría de los casos vasta con liberaciones de partes blandas y prótesis primarias estándar. Se debe reconocer si el valgo es reductible o no, los casos difíciles obviamente son los no reductibles ya sea en extensión, flexión o ambos; y hay que identificar que estructuras son las más afectadas para decidir su liberación, siendo lo más frecuente tener que liberar cápsula póstero lateral y complejo poplíteo (liberar desde proximal), fascia lata (distintas técnicas validadas distales y proximales) excepcional llegar a liberar LCL. Todas las liberaciones tienen que ser progresivas y chequeadas paso a paso por el cirujano con los espaciadores ad hoc de cada instrumental, cuando se logra el balance adecuado antes de hacer los cortes óseos<sup>31</sup>.

Como corolario final de las liberaciones en el plano coronal, es tener en cuenta liberaciones progresivas con chequeo clínico paso a paso, ya que para el resultado final una liberación excesiva se puede traducir en inestabilidad sintomática.

El alineamiento rotuliano no debe ser subestimado, ya que es causante de muchas molestias o complicaciones post operatorias. Es fundamental para el resultado funcional del paciente el obtener un deslizamiento patelar estable y sin hiperpresión de partes blandas. Este objetivo es independiente de si hacemos reemplazo o no de la patela. Es importante señalar que está demostrado que con si se logra un buen alineamiento de los componentes protésicos femoral y tibial (especialmente rotaciones) es excepcional tener que hacer gestos de liberación en partes blandas (retinaculotomía); en todas las series recientes la incidencia de estas liberaciones ha disminuido en forma muy significativa<sup>32</sup>.

Si se reemplaza rótula es muy importante que el espesor final del remanente óseo e implante no supere el espesor original de la rótula, de lo contrario puede ser una causa de dolor residual por sobrecarga de los alerones en flexión.

Si la rótula es dejada intacta por que conserva suficiente cartílago es importante resecar todos los osteofitos y tejido sinovial hipertrófico circundante y confirmar un deslizamiento congruente, este último chequeo se hace con flexo extensión sin fijar cápsula y no debe generar inestabilidad en ningún momento del recorrido patelar, esto es válido para las dos técnicas. Aunque el reemplazo o no de patela es una controversia vigente en todos los cursos de PTR, hay consenso en evitar dogmas y el reemplazo selectivo según paciente es una opción muy válida<sup>33</sup>.

La etapa final de cualquier técnica quirúrgica en PTR es revisar con las prótesis de prueba , el alineamiento final, la estabilidad medio lateral y ánteroposterior en todo el rango funcional , confirmar lograr una extensión completa (sin necesidad de fuerza excesiva ) , y una flexión satisfactoria o funcional, es en este momento cuando se deben hacer los ajustes si no se cumple alguno de estos requisitos , como por ejemplo complementar liberaciones de partes blandas ( liberación de cápsula posterior desde fémur en dificultad de extensión) o revisar posición de componentes con radioscopia, especialmente si el alineamiento de la extremidad o de la prótesis es dudoso. Sólo con todos estos elementos chequeados se procede a la cementación de los componentes definitivos

El cierre se realiza preferentemente en flexión y es muy habitual en los protocolos actuales utilizar bloqueos locales anestésicos antes del cierre que han mejorado en forma espectacular la tolerancia de este procedimiento al tener un control de dolor muy satisfactorio del dolor en las primeras 24-48hrs.

Aún existe controversia en la necesidad de usar isquemia y drenajes aspirativos, pero no son hechos tan relevantes para el resultado final como si lo es una adecuada técnica quirúrgica, por lo menos en mi experiencia personal no ocupo drenaje desde hace más de 20 años y la isquemia cada vez más excepcional<sup>34</sup>.

## Cuidados post operatorios y rehabilitación

Los pacientes deben recibir profilaxis antibiótica estándar, la cual debe ser protocolizada en cada institución, para disminuir el riesgo de infección postoperatoria<sup>35</sup>. El mínimo es indicar una dosis Cefazolina preoperatoria 30 minutos y 2 dosis postoperatorias. Otra medida ampliamente difundida y valida es la prevención de enfermedad tromboembólica, sin embargo, no hay consenso en el medicamento a usar. Se encuentran vigentes la heparina de bajo peso molecular, los anticoagulantes orales y la aspirina<sup>35</sup>. Es mandatorio usar además por su efecto protector demostrado, las medidas mecánicas de activación muscular, movilidad articular precoz y bipedestación e inicio de marcha precoz. Los objetivos de la rehabilitación durante las primeras 6 semanas incluyen estímulo antiinflamatorio, reeducación de la marcha, optimizar el rango articular buscando flexión de 90 ° y extensión completa. La progresión tiene variaciones individuales, pero es crucial lograr este piso en las primeras 6 semanas, para seguir avanzando en otras potenciaciones funcionales y actividades progresivas

El manejo del dolor post operatorio es crucial para evitar complicaciones postoperatorias, por otra parte, es una de las razones de la insatisfacción de los pacientes y finalmente permite disminuir la estadía hospitalaria - reduciendo los costos<sup>36,37</sup>. Una medida significativa es el uso de pregabalina preoperatoria y en el post operatorio inmediato<sup>38</sup>. Por otra parte, los avances en bloqueos de nervio periférico en extremidades inferiores han ido evolucionado desde los bloqueos del nervio femoral que causaban gran discapacidad motora<sup>39,40</sup>, a bloqueos con alta efectividad analgésica, pero sin compromiso motor como el bloqueo de triangulo femoral<sup>41</sup>.

Otra estrategia para el manejo del dolor es el uso de infiltraciones periarticulares con anestésicos locales, reportándose buenos resultados<sup>42-44</sup>, sin compromiso motor, sin embargo, tienen la desventaja de requerir altas dosis, lo cual aumenta el riesgo de efectos adversos<sup>45</sup>. Existe cada vez más consenso que el mejor equilibrio entre analgesia postoperatoria y menor inhibición motora es el uso de bloqueos de triángulo femoral o canal de adductor asociado a infiltración de la cápsula posterior<sup>41</sup>.

Los nuevos protocolos de manejo de dolor y rehabilitación han conseguido que las estadías hospitalarias han disminuido significativamente, bajando desde 5 a 6 días, a hospitalizaciones de 1 o 2 días, incluso ya hay experiencia documentada internacionales y locales de protocolos ambulatorios.<sup>46-48</sup>

## Complicaciones

Las complicaciones graves en PTR que pueden afectar la evolución y resultado son de baja incidencia (menos de 5%), pero algunas potencialmente devastadoras. Las podemos diferenciar en complicaciones médicas y quirúrgicas propiamente tal.

Las complicaciones médicas están en el contexto que habitualmente son pacientes mayores con comorbilidades que predisponen a estas, entre las que destacan la TVP y EP, eventos cardiocirculatorios y respiratorios. Para esto están todas las medidas de profilaxis conocidas, medicamentosas y físicas ya descritas, que están en protocolos estrictos que deben respetarse e idealmente ser incluidos factores individuales de cada evaluación preoperatoria<sup>35</sup>.

Las complicaciones quirúrgicas propiamente tales, las podemos diferenciar en menores cuando no requieren procedimientos quirúrgicos adicionales y son de escasa repercusión en resultado final (complicaciones de herida, hematomas, infección superficial)

Las complicaciones mayores son las que habitualmente requieren de un procedimiento quirúrgico, incluyendo la revisión del implante y tienen algunas variaciones según tipo de prestadores estudiados y regiones del mundo, pero en general las dos más importantes son la infección protésica y el aflojamiento aséptico que entre las 2 superan el 50% de las complicaciones mayores, existiendo otras como fracturas peri protésicas, inestabilidad, rigidez o artrofibrosis<sup>33</sup>.

En general la infección del implante es la causa más frecuente de las complicaciones precoces (antes de 2 años) siendo más del 50% en este grupo. En las infecciones tardías (más de 2 años) el porcentaje baja y se empareja con los aflojamientos asépticos (entre 25 y 30%)<sup>49</sup>.

Llama la atención que si comparamos las cifras de infección las últimas 4 décadas, los avances mayores han sido en disminuir la incidencia (de un 3,5% a 1 %) pero no así en los resultados de erradicación de la infección cuando ya está establecida, que se han mantenido con poca variación. Esto recalca el énfasis que se debe mantener en la prevención, ya que una vez establecida la infección es habitualmente una situación catastrófica, en lo médico (severo riesgo de secuela), en lo económico y en lo emotivo, tanto para paciente como para los familiares y el propio tratante<sup>50</sup>.

Es relevante señalar que la infección protésica se debe siempre sospechar ante una mala evolución clínica de una PTR, y ser agresivos en toma de exámenes, como PCR y VHS que tienen una alta sensibilidad para estos casos, especialmente después del primer mes de evolución post operatorio. Toman importancia los estudios y cultivos de líquido sinovial ante derrames persistentes con dolor y estudios complementarios como Leuco-esterasa y PCR específica en líquido sinovial<sup>51</sup>.



El tratamiento de una infección establecida, sobre todo las tardías (después del primer mes) requiere en forma frecuente una revisión del implante en 2 tiempos, retirando en la primera cirugía, prótesis y todo tejido contaminado y después de un tratamiento de Antibióticos EV por 6 semanas y confirmada la erradicación de la infección con cultivos (-), proceder a un segundo tiempo con reposición de un nuevo implante.

Aunque esta conducta sigue siendo la más frecuente o *Gold standard*, hay situaciones menos frecuentes que permiten tratar de retener el implante original haciendo sólo aseos quirúrgicos y cambios del polietileno (infecciones precoces antes del primer mes) y también un grupo de infecciones tardías en que se puede intentar un reemplazo protésico en un tiempo quirúrgico único, cuando existen condiciones especiales tales como germen conocido con buena sensibilidad antibiótico, buenas condiciones de partes blandas y condiciones de salud general adecuadas del paciente <sup>52</sup>.

Las cirugías de revisión (cambio de prótesis) han ido en aumento en forma significativa en todo el mundo, y lo que no hay que olvidar que tienen un resultado final global en promedio 10 puntos de porcentaje menos exitosa que la cirugía primaria, eso hace válido hasta la fecha que la indicación ideal de las PTR debiera ser en el grupo etario que es compatible la expectativa de vida con la duración del implante (15 - 20 años).

## Desafíos Futuros. Cambio de paradigma de la PTR

Aunque la Cirugía Protésica de Rodilla esté plenamente validada entre la comunidad médica por sus resultados clínicos, queda mucho por mejorar. El desafío principal en el pasado fue conseguir una prótesis funcional y durable, y cuando mejoraron los resultados clínicos en la década del '70, los esfuerzos de la industria se enfocaron en los pares de fricción, con el fin de disminuir el desgaste y así mejorar la longevidad del implante.

Sin embargo, en las últimas décadas, las indicaciones de PTR se fueron ampliando a grupos de pacientes con más actividad y mayor expectativa de sobrevivencia, con lo cual las demandas funcionales sobre los implantes aumentaron, apareciendo síntomas clínicos que motivaron el descontento de un número no despreciable de pacientes sometidos al procedimiento (entre el 10% y el 25%)<sup>53</sup>. Tratando de encontrar las causas de estos síntomas residuales, se han consignado distintas alternativas subsidiarias de corrección, que trataremos de resumir a continuación.

El modelo actual de la mayoría de las PTR en uso en el mundo deriva del modelo Total Condilar, rodilla no anatómica, que al final de la cirugía trata de cumplir los mismos requisitos básicos en todos los pacientes. Estos son: componente femoral perpendicular al eje mecánico del fémur y componente tibial perpendicular al eje mecánico de la tibia, y un balance de partes blandas que permita espacios simétricos en flexo-extensión, teniendo al final la extremidad un eje de carga neutro y una interlínea articular paralela al suelo.

Los estudios epidemiológicos <sup>54</sup> muestran que en la población normal el eje mecánico no es neutro y que, cerca de un 25% de la población, tiene alineamiento en leve varo. Además, la interlínea articular en carga está alineada frecuentemente en algunos grados de varo. Todo esto lleva a que, con la técnica actual, muchas rodillas después de la cirugía queden fuera de su alineamiento constitucional previo a la enfermedad que destruyó el cartílago y, como consecuencia de esto, se produzca un alineamiento de partes blandas distinto al original, siendo esto potencial origen de molestias.

Lo anterior ha llevado a muchos cirujanos expertos a intentar buscar un alineamiento más personalizado en cada cirugía (Alineamiento Cinemático) mostrando en algunas series clínicas resultados mejores que los de la cirugía tradicional <sup>55</sup>. Sin embargo, esto implica, a su vez, la necesidad de mejorar el diseño protésico para realmente acercarnos a una cinemática normal. En este último aspecto el gran desafío consiste en conservar o recuperar la función de ambos Ligamentos Cruzados, determinantes para mantener el equilibrio cinemático normal en una rodilla sana, y recrear una anatomía también normal de los componentes protésicos. Modelos que incorporan estos conceptos ya están en uso clínico desde hace algunos años, pero aun con muchas limitaciones para su masificación, entre las que destacan el incremento del costo y la dificultad técnica de la cirugía.

No cabe ni una duda de que la próxima generación de cirujanos de rodilla se enfrentará a notables cambios de paradigma en la Cirugía Protésica de Rodilla. Sin embargo, es también un hecho que tendrán que continuar trabajando en mejorar aún más los resultados clínicos en nuestros pacientes.

## Referencias

1. McAlindon TE, Bannuru RR, Sullivan M, Arden N, Berenbaum F, Bierma-Zeinstra S, et al. OARSI guidelines for the non-surgical management of knee osteoarthritis. *Osteoarthritis and cartilage*. 2014;22(3):363-88.
2. Schmitt J, Lange T, Guenther K-P, Kopkow C, Rataj E, Apfelbacher C, et al. Indication criteria for total knee arthroplasty in patients with osteoarthritis—a multi-perspective consensus study. *Zeitschrift für Orthopädie und Unfallchirurgie*. 2017;155(05):539-48.
3. Hunter DJ, Bierma-zeinstra S. *Seminar Osteoarthritis*. 2019.
4. Chile MdSd. *Guía Clínica 2010 Endoprótesis Total de Cadera en personas de 65 años y más con Artrosis de Cadera con Limitación Funcional Severa*. 2010.
5. Chile. MdSd. *Guía Clínica 2009 Tratamiento Médico en Personas de 55 años y más con Artrosis de Cadera y/o Rodilla, Leve o Moderada*. 2009.
6. Conaghan PG, Dickson J, Grant RL. Care and management of osteoarthritis in adults: summary of NICE guidance. *Bmj*. 2008;336(7642):502-3.
7. Richards MM, Maxwell JS, Weng L, Angelos MG, Golzarian J. Intra-articular treatment of knee osteoarthritis: from anti-inflammatories to products of regenerative medicine. *The Physician and sportsmedicine*. 2016;44(2):101-8.
8. Thorlund JB, Juhl CB, Roos EM, Lohmander L. Arthroscopic surgery for degenerative knee: systematic review and meta-analysis of benefits and harms. *bmj*. 2015;350:h2747.
9. Learmonth ID, Young C, Rorabeck C. The operation of the century: total hip replacement. *The Lancet*. 2007;370(9597):1508-19.
10. Price AJ, Alvand A, Troelsen A, Katz JN, Hooper G, Gray A, et al. Knee replacement. *The Lancet*. 2018;392(10158):1672-82.
11. Causero A, Di Benedetto P, Beltrame A, Gisonni R, Cainero V, Pagano M. Design evolution in total knee replacement: which is the future. *Acta Biomed*. 2014;85(Suppl 2):5-19.
12. Vaienti E, Scita G, Ceccarelli F, Pogliacomi F. Understanding the human knee and its relationship to total knee replacement. *Acta Bio Medica: Atenei Parmensis*. 2017;88(Suppl 2):6.
13. Parcells BW, Tria A. The cruciate ligaments in total knee arthroplasty. *Am J Orthop (Belle Mead NJ)*. 2016;45(4):153-60.
14. Oussedik S, Abdel M, Cross M, Haddad F. Alignment and fixation in total knee arthroplasty: changing paradigms. *The bone & joint journal*. 2015;97(10\_Suppl\_A):16-9.
15. Memişoğlu K, Müezzinoğlu U, Kesemenli CC. Revision of the Gunston polycentric knee arthroplasty with total knee arthroplasty. *Acta orthopaedica et traumatologica turcica*. 2010;44(5):410-2.
16. Parratte S, Pagnano MW, Trousdale RT, Berry DJ. Effect of postoperative mechanical axis alignment on the fifteen-year survival of modern, cemented total knee replacements. *JBJS*. 2010;92(12):2143-9.
17. Yoon J-R, Han S-B, Jee M-K, Shin Y-S. Comparison of kinematic and mechanical alignment techniques in primary total knee arthroplasty: a meta-analysis. *Medicine*. 2017;96(39).
18. Lozano-Calderón SA, Shen J, Doumato DF, Greene DA, Zelicof SB. Cruciate-retaining vs posterior-substituting inserts in total knee arthroplasty: functional outcome comparison. *The Journal of arthroplasty*. 2013;28(2):234-42. e1.
19. Grazette AJ, Wylde V, Dixon S, Whitehouse SL, Blom AW, Whitehouse MR. A 15 to 17-year follow-up of the Kinemax total knee replacement. *The Knee*. 2018;25(6):1292-8.
20. Deakin AH, Smith MA, Wallace DT, Smith EJ, Sarungi M. Fulfilment of preoperative expectations and postoperative patient satisfaction after total knee replacement. A prospective analysis of 200 patients. *The Knee*. 2019;26(6):1403-12.
21. Walker T, Hetto P, Bruckner T, Gotterbarm T, Merle C, Panzram B, et al. Minimally invasive Oxford unicompartmental knee arthroplasty ensures excellent functional outcome and high survivorship in the long term. *Knee Surgery, Sports Traumatology, Arthroscopy*. 2019;27(5):1658-64.

22. Wolterbeek N, Nelissen R, Valstar E. No differences in in vivo kinematics between six different types of knee prostheses. *Knee Surgery, Sports Traumatology, Arthroscopy*. 2012;20(3):559-64.
23. Batailler C, White N, Ranaldi FM, Neyret P, Servien E, Lustig S. Improved implant position and lower revision rate with robotic-assisted unicompartmental knee arthroplasty. *Knee Surgery, Sports Traumatology, Arthroscopy*. 2019;27(4):1232-40.
24. Roche M, Law TY, Kurowicki J, Sodhi N, Rosas S, Elson L, et al. Albumin, prealbumin, and transferrin may be predictive of wound complications following total knee arthroplasty. *The journal of knee surgery*. 2018;31(10):946-51.
25. Man SL-C, Chau W-W, Chung K-Y, Ho KKW. Hypoalbuminemia and obesity class II are reliable predictors of peri-prosthetic joint infection in patient undergoing elective total knee arthroplasty. *Knee Surgery & Related Research*. 2020;32:1-9.
26. Pitter FT, Jørgensen CC, Lindberg-Larsen M, Kehlet H. Postoperative morbidity and discharge destinations after fast-track hip and knee arthroplasty in patients older than 85 years. *Anesthesia & Analgesia*. 2016;122(6):1807-15.
27. Boyce L, Prasad A, Barrett M, Dawson-Bowling S, Millington S, Hanna SA, et al. The outcomes of total knee arthroplasty in morbidly obese patients: a systematic review of the literature. *Archives of orthopaedic and trauma surgery*. 2019;139(4):553-60.
28. Aw D, Sahota O. Orthogeriatrics moving forward. *Age and ageing*. 2014;43(3):301-5.
29. Scuderi GR, Komistek RD, Dennis DA, Insall JN. The impact of femoral component rotational alignment on condylar lift-off. *Clinical Orthopaedics and Related Research®*. 2003;410:148-54.
30. Niki Y, Harato K, Nagai K, Suda Y, Nakamura M, Matsumoto M. Effects of reduction osteotomy on gap balancing during total knee arthroplasty for severe varus deformity. *The Journal of arthroplasty*. 2015;30(12):2116-20.
31. Sheth NP, Husain A, Nelson CL. Surgical techniques for total knee arthroplasty: measured resection, gap balancing, and hybrid. *JAAOS-Journal of the American Academy of Orthopaedic Surgeons*. 2017;25(7):499-508.
32. Antinolfi P, Manfreda F, Placella G, Teodori J, Cerulli G, Caraffa A. The challenge of managing the “third-space” in total knee arthroplasty: review of current concepts. *Joints*. 2018;6(3):204.
33. Ha C, Wang B, Li W, Sun K, Wang D, Li Q. Resurfacing versus not-resurfacing the patella in one-stage bilateral total knee arthroplasty: a prospective randomized clinical trial. *International orthopaedics*. 2019;43(11):2519-27.
34. Arthur JR, Spangehl MJ. Tourniquet use in total knee arthroplasty. *The journal of knee surgery*. 2019;32(08):719-29.
35. Wainwright TW, Gill M, McDonald DA, Middleton RG, Reed M, Sahota O, et al. Consensus statement for perioperative care in total hip replacement and total knee replacement surgery: Enhanced Recovery After Surgery (ERAS®) Society recommendations. *Acta orthopaedica*. 2020;91(1):3-19.
36. Kim TK, Chang CB, Kang YG, Kim SJ, Seong SC. Causes and predictors of patient's dissatisfaction after uncomplicated total knee arthroplasty. *The Journal of arthroplasty*. 2009;24(2):263-71.
37. Krause A, Sayeed Z, El-Othmani M, Pallekonda V, Mihalko W, Saleh KJ. Outpatient total knee arthroplasty: are we there yet?(Part 1). *Orthopedic Clinics*. 2018;49(1):1-6.
38. Akdoğan M, Ütebey G, Atilla HA, Öztürk A, Catma MF. Effects of Preoperative Pregabalin On Postoperative Pain Control in Total Knee Arthroplasty Surgery. *Journal of Investigative Surgery*. 2020:1-5.
39. Luo TD, Ashraf A, Dahm DL, Stuart MJ, McIntosh AL. Femoral nerve block is associated with persistent strength deficits at 6 months after anterior cruciate ligament reconstruction in pediatric and adolescent patients. *The American journal of sports medicine*. 2015;43(2):331-6.
40. Sharma S, Iorio R, Specht LM, Davies-Lepie S, Healy WL. Complications of femoral nerve block for total knee arthroplasty. *Clinical Orthopaedics and Related Research®*. 2010;468(1):135.
41. Layera S, Aliste J, Bravo D, Saadawi M, Salinas FV, Tran DQ. Motor-sparing nerve blocks for total knee replacement: A scoping review. *Journal of Clinical Anesthesia*. 2020;68:110076.

42. Affas F, Nygård E-B, Stiller C-O, Wretenberg P, Olofsson C. Pain control after total knee arthroplasty: a randomized trial comparing local infiltration anesthesia and continuous femoral block. *Acta orthopaedica*. 2011;82(4):441-7.
43. Hinzpeter J, Barrientos C, Barahona M, Zamorano Á, Palet M, Wulf R, et al. New Pain Management Procedure After Total Knee Arthroplasty: Gonyautoxins Are Safe and Effective After A Single Intra-articular Infiltration. *International Physiology Journal*. 2018;1(1):15.
44. Hinzpeter J, Barrientos C, Zamorano Á, Martínez Á, Palet M, Wulf R, et al. Gonyautoxins: First evidence in pain management in total knee arthroplasty. *Toxicon*. 2016;119:180-5.
45. Zhang X, Zhang L, Zhang Y. Side effects of long-acting local anaesthetics in patients with preexisting cardiovascular condition. *Cell biochemistry and biophysics*. 2014;69(3):405-9.
46. Arshi A, Leong NL, D'Oro A, Wang C, Buser Z, Wang JC, et al. Outpatient total knee arthroplasty is associated with higher risk of perioperative complications. *JBJS*. 2017;99(23):1978-86.
47. Edwards PK, Milles JL, Stambough JB, Barnes CL, Mears SC. Inpatient versus outpatient total knee arthroplasty. *The journal of knee surgery*. 2019;32(08):730-5.
48. Pujol O, García B, Faura T, Nuevo M, Maculé F. Results of a fast-track knee arthroplasty according to the experience of a multidisciplinary team. *Journal of orthopaedics*. 2019;16(3):201-5.
49. Postler A, Lützner C, Beyer F, Tille E, Lützner J. Analysis of total knee arthroplasty revision causes. *BMC musculoskeletal disorders*. 2018;19(1):55.
50. Weber M, Renkawitz T, Voellner F, Craiovan B, Greimel F, Worlicek M, et al. Revision surgery in total joint replacement is cost-intensive. *BioMed research international*. 2018;2018.
51. Carli AV, Abdelbary H, Ahmadzai N, Cheng W, Shea B, Hutton B, et al. Diagnostic accuracy of serum, synovial, and tissue testing for chronic periprosthetic joint infection after hip and knee replacements: a systematic review. *JBJS*. 2019;101(7):635-49.
52. Kunutsor SK, Whitehouse MR, Lenguerrand E, Blom AW, Beswick AD, Team I. Re-infection outcomes following one-and two-stage surgical revision of infected knee prosthesis: a systematic review and meta-analysis. *PloS one*. 2016;11(3):e0151537.
53. Tilbury C, Haanstra T, Leichtenberg C, Verdegaal S, Ostelo R, de Vet H. Unfulfilled expectations after total hip and knee arthroplasty surgery: there is a need for better preoperative patient information and education. *The Journal of Arthroplasty*. 2016;31(10):2139-45.
54. Bellemans J, Colyn W, Vandenneucker H, Victor J. The Chitranjan Ranawat Award: is neutral mechanical alignment normal for all patients?: the concept of constitutional varus. *Clinical Orthopaedics and Related Research*®. 2012;470(1):45-53.
55. Rivière C, Iranpour F, Auvinet E, Howell S, Vendittoli P-A, Cobb J, et al. Alignment options for total knee arthroplasty: a systematic review. *Orthopaedics & Traumatology: Surgery & Research*. 2017;103(7):1047-56.



# Prótesis unicompartmental

Dr. Carlos Infante Calvo

ORCID: 0000-0001-8058-6459

## Introducción

Frente a una artrosis que afecta especialmente a uno de los dos compartimentos de carga de la rodilla, tanto por la clínica de dolor en ese costado, como por la concordancia con las imágenes radiográficas, existen distintas posibilidades de manejo. Las medidas generales como bajar de peso, hacer bicicleta (estática o recreativa), utilizar analgésicos ocasionalmente o asistir a sesiones de kinesiología, son todas una muy útil opción tanto en etapas iniciales del cuadro como cuando la respuesta del paciente es buena, independiente de que las imágenes radiográficas muestren una artrosis avanzada. Siempre sugerimos partir por este camino. Avalados por algunas publicaciones, algunos incluyen en esta etapa órtesis de descarga<sup>1</sup>, pero la experiencia nos ha inclinado a abandonar esta opción por la mala tolerancia de nuestros pacientes y el elevado costo que tienen este tipo de órtesis, especialmente cuando hay duda de su real utilidad.

En algunos casos bien seleccionados, en los cuales no hay mal alineamiento significativo, el grado de artrosis no es del tipo contacto hueso-hueso (KL 3-4) y en la resonancia aparece una lesión meniscal significativa (vertical), asociado a que el paciente refiera molestias dolorosas y mecánicas de la rodilla, consideramos que un aseo artroscópico es una buena opción para prolongar el tiempo de función útil de la rodilla antes de pasar a una prótesis, especialmente si el paciente entiende que esta operación busca ganar tiempo. En el resto de los casos de artrosis creemos que la artroscopía no tiene utilidad.

La osteotomía correctora de ejes para permitir la descarga del compartimiento afectado es otra alternativa muy útil. La realizamos cuando encontramos las condiciones que nos permitan adelantar un resultado razonable con una sobrevida adecuada de la osteotomía. Pacientes jóvenes con alteración del eje y que la artrosis no haya llegado al contacto hueso con hueso (KL 1-2) <sup>2</sup>. La duda aparece cuando un paciente joven tiene una artrosis más avanzada (KL 3-4). Esos casos generalmente los discutimos en reuniones clínicas de equipo evaluando todas las variables y opciones tomando una decisión consensuada.

La prótesis total de rodilla (PTR) es una opción que sigue siendo ampliamente utilizada por algunos grupos en estos casos de artrosis unicompartmental. Se esgrimen diversos argumentos, dentro de los que destacan los buenos resultados en general de una prótesis total, la falta de experiencia en la colocación de prótesis unicompartmentales de rodilla (PUR), el riesgo de luxación del inserto de plástico en el caso de usar un modelo con platillo móvil y la mayor sobrevida de las PTR en algunos registros nacionales. Sin embargo, como veremos más adelante, los que nos inclinamos por el uso de PUR en estos pacientes, creemos que existe evidencia suficiente respecto a lo relativo de estos argumentos y a lo categórico de las ventajas respecto a función y disminución de complicaciones que tienen las PUR por sobre las PTR, lo que ha su vez a hecho aumentar la proporción de uso de PUR con los años<sup>3-5</sup>.

Los primeros modelos (Insall, Mallory) se asociaron a malos resultados<sup>6</sup>, con un 28 % de conversiones a totales en 6 años, lo que enlenteció el avance en el uso de las PUR, sin embargo, la contundencia de los buenos resultados una vez que se estandarizaron las técnicas quirúrgicas y los implantes, asociado al mejoramiento de la experiencia, han permitido ir cambiando esta impresión. Quizás en los próximos años, secundario a la incorporación de la cirugía robótica, nos va a permitir mejorarlos aún más gracias a la mayor precisión a la que estamos asistiendo en la colocación correcta de los componentes, experiencia que ya está siendo reportada en nuestro medio<sup>7</sup>. Esto ya tiene el aval, en cuanto a precisión y menor tasa de revisiones que en convencionales, en grupos como el del Dr. Neyred y Lustig de Lyon. Herramienta que además creemos facilitará que las curvas de aprendizaje sean más rápidas.

Debemos recordar que el porcentaje de pacientes con artrosis de rodilla que reúnen las condiciones para ser candidatos a una PUR es variable, pero en general, bordea el 20 % de los casos. Y lo más importante es que al paciente sólo le duela el compartimento comprometido. Si el dolor se extiende hacia otras zonas, en general desistimos de hacer una PUR.

No se recomienda usar tampoco, en alteraciones del eje no corregibles y especialmente cuando hay signos artrosis en lado contralateral a pesar de no tener síntomas por que se asocian a recambios precoces.

---

**Figura 1**



*Figura 1. Tipos de prótesis unicompartmentales según movilidad del inserto tibial. Izquierda modelo de prótesis con platillo fijo. Derecha modelo con platillo móvil.*

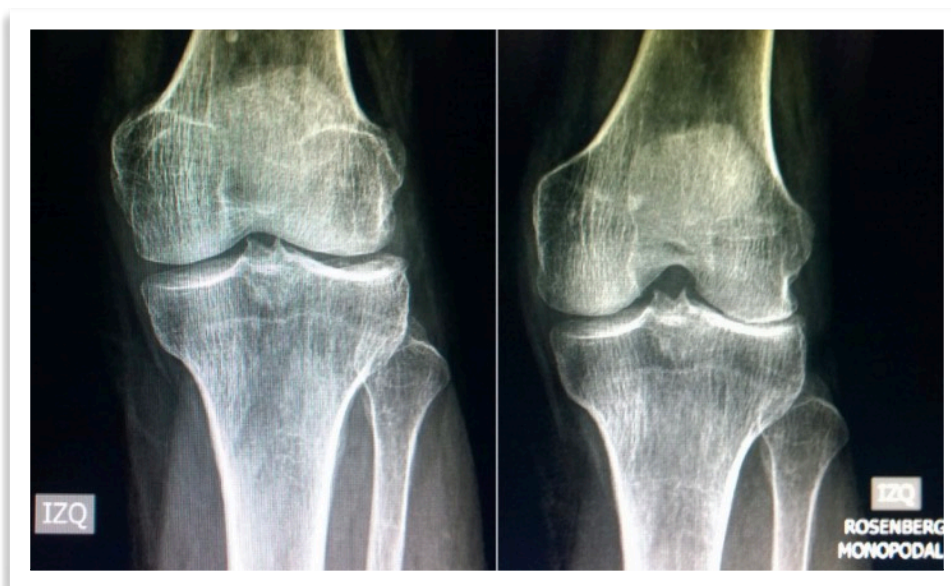
---



## Estudio

Todo paciente se estudia con radiografías que nos permiten tener una respuesta bastante certera de la condición de la rodilla y de su alineamiento. Consideramos que el estudio completo consiste en: Radiografía con carga AP y Lateral, radiografías de Rosemberg o *schuss*?, radiografías axiales de patela en 20 grados y la telerradiografía de extremidades inferiores (o radiografía panorámica). Figura 2.

**Figura 2**



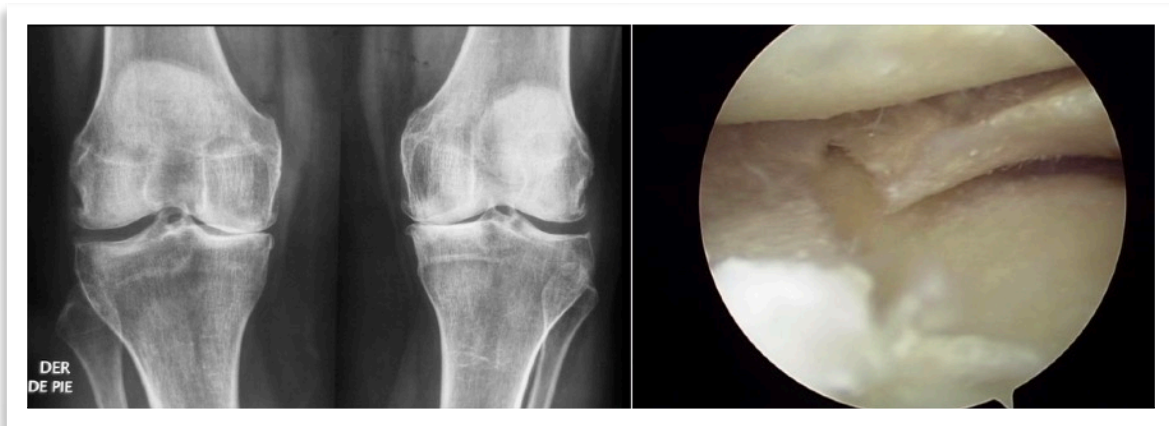
*Figura 2. Radiografías de rodilla en un paciente con dolor lateral. A izquierda Rx. AP en extensión con carga, se aprecia espacio articular lateral. A derecha la misma rodilla, pero con flexión de 45 ° (Rosemberg), mostrando ausencia de espacio articular lateral.*

La RM la usamos para evaluar, en casos de pacientes jóvenes los detalles del lado comprometido como para explorar la posibilidad de hacer una artroscopía en lugar de un reemplazo, o en mayores para evaluar los otros dos compartimientos.

Un tema interesante es la realización de una artroscopía previa a la PUR. Al inicio de la curva de aprendizaje, utilizamos el procedimiento artroscópico previo como una forma de asegurar que los pacientes eran los candidatos correctos, demostrando que el resto de la rodilla estaba bien o realizando algunos gestos quirúrgicos que tendieran a mejorar los resultados de la cirugía. Figura 3. En la mayoría de los casos fue hecho en la misma cirugía. En un estudio, de 37 artroscopías, un 27 % tuvo lesiones meniscales contralaterales que tratamos antes de poner la PUR y en tres casos no continuamos con la PUR porque el daño contralateral era mayor que el evaluado con las imágenes previas.

A pesar de que la evidencia de estos resultados, hacen aconsejable al menos tener presente esta posibilidad de mayor precisión en la selección de los pacientes, con el tiempo la fuimos abandonando como práctica habitual. La explicación tiene dos vertientes que la intentarían explicar: las imágenes actuales son de mucho mejor calidad y más accesibles para los pacientes, y segundo muchos pacientes ya tienen cirugías artroscópicas previas. A lo anterior se adiciona que al hacer una artroscopia previa a la prótesis, se podrían ver comprometidos los protocolos que se realizan cuando la cirugía es de reemplazo articular, como es el uso de escafandras, el sellado de la piel con la envoltura de campo quirúrgico yodada (*loban*, 3M, Maplewood, MN), etc.

**Figura 3**

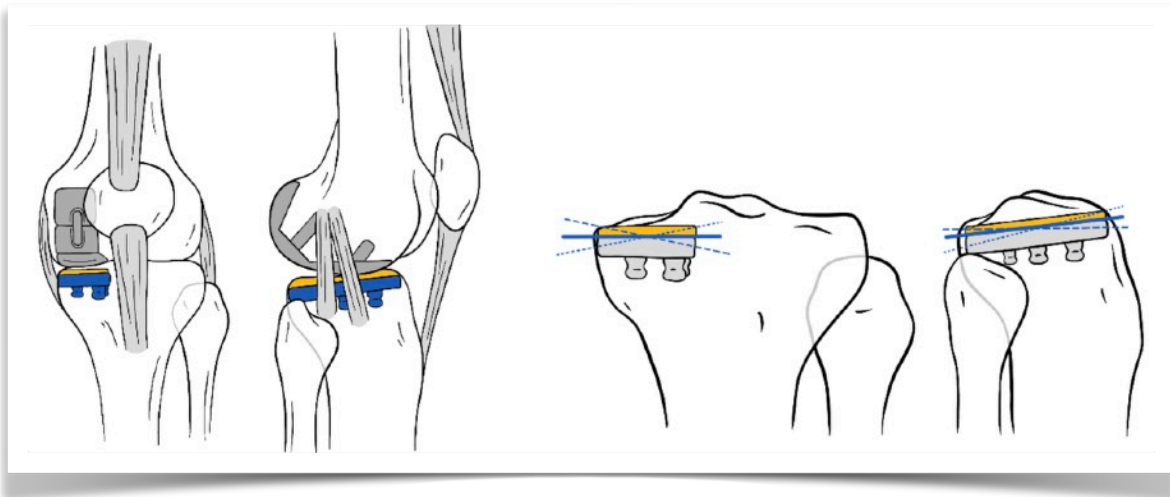


*Figura 3. Paciente con una artrosis medial bilateral de rodillas al que se le realiza PUR bilateral en un tiempo. A izquierda Rx. AP en carga mostrando ausencia de espacio articular medial y espacio lateral conservado. A derecha imagen artroscópica de lesión meniscal externa derecha, que se trata en el mismo acto quirúrgico.*

## Cirugía

A diferencia de la PTR, en que el objetivo es recuperar el alineamiento mecánico (sin olvidar el correcto balance de partes blandas), la PUR es una cirugía que recupera la anatomía de la superficie articular con un balance de partes blandas óptimo. No tiene la capacidad de corregir el alineamiento y aunque uno pudiera intentarlo no es recomendable transmitirle la carga al compartimiento sano, puesto que corre el riesgo de sobrecargarse y dañarse. Es tremendamente importante lograr un adecuado balance ligamentario tanto con la rodilla en extensión como en flexión.

En la superficie femoral lo que se busca es el recubrimiento, lo más anatómico posible donde el tamaño de la prótesis es determinante. Respecto a la tibia es importante reproducir la inclinación natural que tiene la meseta tibial entre 3 y 7 ° en el plano sagital y entre 0 y 2° en el plano coronal. Figura 4.

**Figura 4**

*Figura 4. Esquema del alineamiento ideal de los componentes protésicos unicompartmentales.*

Cuando se habla de mejores resultados secundario al progreso de los implantes, es importante saber que existen dos líneas de trabajo que tienen un largo seguimiento y que reportan esos resultados. La de platillo móvil, de la escuela de Oxford, donde el concepto es que se disminuye el desgaste y la producción de partículas, al poder disminuir la fricción en un punto o una línea fija de la superficie del inserto. A pesar de que algunos trabajos experimentales han demostrado que el número de partículas no es menor que en las fijas, la sobrevida de los implantes es lo suficientemente larga como para obtener resultados comparables con las de platillo fijo. Estas últimas, tienen la ventaja de no correr el riesgo de que se luxe el plástico y, que por lo mismo, se puedan ocupar en el compartimiento lateral sin inconvenientes. Sin embargo el platillo fijo, perdonaría menos una posición más allá de lo recomendado en cuanto a la fricción que ocurriría sobre el plástico, que en las de inserto móvil.

En cuanto al abordaje quirúrgico, se hace una incisión para mediano medial o lateral según cuando corresponda. El largo es de alrededor de 10 a 12 cms. Se debe respetar el aparato extensor por lo que la incisión en el tendón cuadricepsital es paralela a sus fibras y en el límite lateral o medial según el lado. La patela basta con desplazarla hacia el compartimiento contrario con algún separador. Se retira la parte del Cuerpo de Hoffa necesaria para poder tener una buena visualización.

Respecto a la técnica propiamente tal, podemos decir que esta logra validarse, gracias a que se asemeja a la de una prótesis total. Ocupa una instrumentación equivalente a la que están acostumbrados los cirujanos de rodilla al realizar una PTR. Habitualmente con guía extramedular se realiza el corte tibial primero. Es importante hacer una adecuada exposición de los contornos óseos para facilitar la orientación y recuperar la anatomía original. Hubo un cambio desde guía endomedular para el fémur a una guía que determina el corte distal del fémur siguiendo la orientación establecida por la tibia. Esto permite asegurar la congruencia articular, pero hay que preocuparse de no perder el efecto de la inclinación posterior de la tibia en el plano sagital.

Con esta modificación se logra una mejor congruencia de los componentes. El corte final del fémur se hace con una guía que permite dos cortes para dar forma al cóndilo y hacer simultáneamente los dos orificios para los postes anterior y posterior del componente femoral de la prótesis. (Video de técnica para platillo fijo, disponible en página web de Rodilla Universidad de Chile. [www.traumatologíadelarodilla.cl](http://www.traumatologíadelarodilla.cl))

Desde hace un par de años se incorporó en Chile la posibilidad de hacer cirugía robótica. Los atributos de esta nueva herramienta se encontrarían en la mayor precisión de los cortes para lograr así una colocación más adecuada de los componentes, demostrada en estudios recientes<sup>8</sup>, sin embargo, que eso signifique mejores resultados y menos recambio está aún en evaluación. Una de las cosas más importantes de este sistema es que permite evaluar la cinemática de la rodilla en el intraoperatorio.

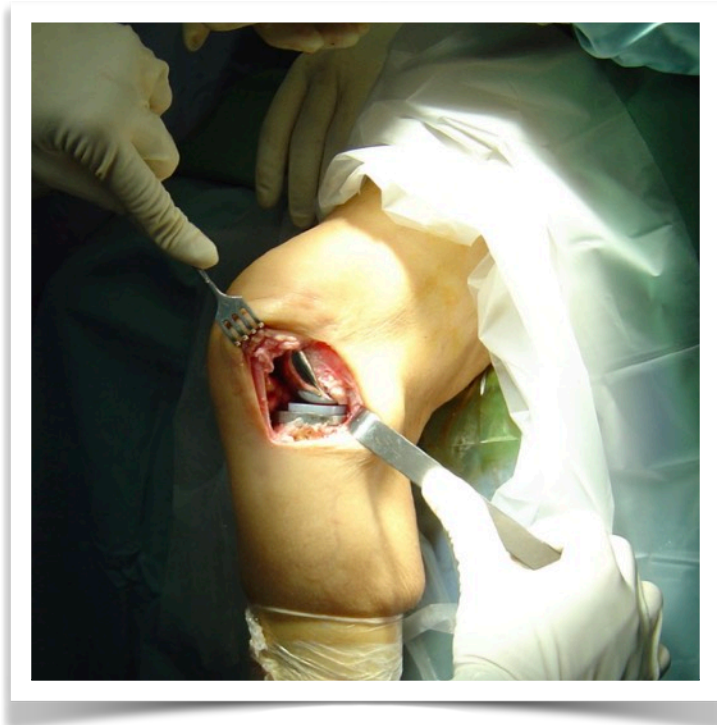Esto facilita la comprensión de los impactos que tiene en el balance de partes blandas, las distintas modificaciones de ubicación y de tamaño de los implantes. Esta cualidad es muy apreciada tanto para los que ya tienen experiencia como para aquellos cirujanos que estén iniciando su curva de aprendizaje. (Video para técnica robótica con Navio, disponible en la pag. Web de Rodilla U de Chile. [www.traumatologíadelarodilla.cl](http://www.traumatologíadelarodilla.cl))

## Complicaciones

Las complicaciones son las mismas que encontramos en la PTR, como la TVP, el TEP y la Infección, pero en menor frecuencia.

Se suman algunas específicas como la tendinitis de la pes anserina, si el platillo queda prominente o la avulsión del colateral medial si se desplaza con poco cuidado. En huesos osteopénicos se describen fracturas en el hueso bajo la prótesis tibial tanto en el intraoperatorio como el por insuficiencia de carácter más tardío.

**Figura 5**



*Figura 5. Imagen al final de una cirugía de PUR lateral izquierda en que se puede ver el abordaje y la prótesis en su lugar.*

La luxación del inserto de plástico es posible de ver entre un 1 y un 4 % de los pacientes operados con PUR de platillo móvil. Esta complicación en general se resuelve con un cambio por un inserto más grueso, pero en ocasiones requiere una revisión mayor.

El aflojamiento y desgaste precoz del polietileno ha dejado de ser una materia de especial preocupación porque los implantes que se ponen en nuestro medio tienen curvas de sobrevida que avalan su uso, a diferencia de algunos modelos iniciales especialmente aquellos en que el componente tibial era completamente de polietileno.

## Sobrevida de las PUR

Una de las críticas frecuentes que se escucha por parte de los cirujanos acostumbrados a poner básicamente prótesis totales, es que las PUR duran menos que las PTR. Sin embargo, existe importante evidencia actual de que cumpliendo ciertas condiciones, las expectativas de sobrevida son al menos iguales a las totales e incluso más<sup>10,11</sup>. Para esto se requiere una adecuada selección del paciente donde destaca que no exista artrosis radiográfica en el lado contralateral y además que se logre una curva de aprendizaje adecuada y que el porcentaje de PUR del total de prótesis que se hagan en el respectivo centro alcance un nivel significativo. Esto permite evitar una inadecuada colocación de la prótesis<sup>12</sup>.

## Resultados en el HCUCH

En estudio de seguimiento de una serie de casos de PUR operados en el Hospital Clínico de la Universidad de Chile, se logró controlar 60 de 78 pacientes (3 fallecieron y 15 no se pudieron contactar durante el periodo de estudio entre el año 2003 y 2019) con un número de 72 prótesis por tratarse de 12 bilaterales. De estas últimas, 5 en un tiempo y 7 secuenciales. Con un seguimiento de 4.7 años en promedio y con un WOMAC promedio de 4 (rango de 0 a 44, mientras mayor es peor el resultado). No hubo recambios realizados en nuestro centro a pesar de constatar el aflojamiento de uno de los casos a 10 años de seguimiento. No se encontró diferencia en los resultados entre los pacientes mayores de 70 años y los menores. Si se encontró diferencia entre las laterales y las mediales a favor de las primeras, sin embargo, representan un tercio de los casos.

## Rehabilitación

Al buscar publicaciones referentes a la rehabilitación de un paciente con PUR no encontramos artículos específicos, sino que algunos comparativos con PTR. La PUR presenta diferencias a favor en cuanto a menos días de hospitalización y en una publicación más recientes, en la que se compara pacientes operados con cirugía robótica vs convencional, resultando la primera con beneficios respecto a la segunda, en cuanto a menos dolor y estadías hospitalarias más cortas<sup>13</sup>. Situación que cuesta entender, sabiendo que para realizar una cirugía asistida por robot, es necesario colocar pines tipo *schanz* en la tibia y el fémur para permitir la navegación intraoperatoria y esto, en algunos casos, es una causa clara de dolor postoperatorio, aunque transitoria. El efecto de los *schanz* sería menor que el de una mayor desperiostización y resección ósea, que ocurre en las convencionales.

En el fondo habría que decir que al igual que en las prótesis totales buscamos la movilidad precoz junto a la marcha asistida lo antes posible. En el HCUCH damos de alta a los pacientes cuando tienen el dolor controlado, flectan al menos 90 grados y pueden subir y bajar escaleras usando bastones supervisados por un kinesiólogo. En los pacientes operados con PUR logran esto uno o dos días antes que los sometidos a una prótesis total. Seguramente estas condiciones pueden modificarse en la medida que se siga buscando el alta precoz o se realicen estas cirugías en forma ambulatoria.

Sugerimos el uso de bastones con un retiro gradual hasta que logren alcanzar una marcha segura. Al igual que en las prótesis totales estimulamos el uso de la bicicleta estática cuando puede flectar algo más de 90 grados y dar un ciclo completo de pedaleo sin mayor dolor.

## Referencias

- 1.- Lee PYF, et al. Unloading knee brace is a cost-effective method to bridge and delay surgery in unicompartmental knee arthritis. *BMJ Open Sport Exerc Med* 2017-
- 2.- Amendola, A ; Bonasia, E. Results of high tibial osteotomy: review of the literatura. *International Orthopaedics (SICOT)* (2010) 34:155-160.
- 3.- Kleeblad LJ. Larger range of motion and increased return to activity, but higher revision rates following unicompartmental versus total knee arthroplasty in patients under 65: a systematic review. *Knee Surg Sports Traumatol Arthrosc.* 2018 Jun;26(6):1811-1822.
- 4.- Arirachakaran A. Is Unicompartmental Knee Arthroplasty (UKA) Superior to Total Knee Arthroplasty (TKA)? A Systematic Review and Meta-Analysis of Randomized Controlled Trial. *Eur J Orthop Surg Traumatol.* 2015 Jul;25(5):799-806.
- 5.- Hannah A Wilson, Rob Middleton, Simon G F Abram, Stephanie Smith, Abtin Alvand, William F Jackson, Nicholas Bottomley, Sally Hopewell, Andrew J Price. Patient relevant outcomes of unicompartmental versus total knee replacement: systematic review and meta-analysis. *BMJ.* 2019; 364: 1352.
- 6.- J Insall, P Walker. Unicdylar Knee Replacement. *Clin Orthop Relat Res.* 1976 Oct;(120):83-5.
- 7.- Negrín, R et al. Cirugía Robótica en Artroplastía de Rodilla. *Rev Chil Ortop Traumatología* 2019;60:67-76.
- 8.- Cécile Batailler, Nathan White, Filippo Maria Ranaldi, Philippe Neyret, Elvire Servien, Sébastien Lustig. "Improved implant position and lower revision rate with robotic assisted unicompartmental knee arthroplasty". *Knee.* 7/2018
- 9.- Fontboté, C. Radiografía con carga en flexión para la detección precoz de artrosis de rodilla: mejorando el screening. *ARTROSCOPIA.* Vol.15, N° 1: 57-62. 2008.
- 10.- Richard A. Berger, R. Michael Meneghini, Joshua J. Jacobs, Mitchell B. Sheinkop, Craig J. Della Valle, Aaron G. Rosenberg and Jorge O. Galante. Results of Unicompartmental Knee Arthroplasty at a Minimum of Ten Years of Follow-up. *J Bone Joint Surg Am.* 2005;87:999-1006.
- 11.- Newman J, Pydisetty RV, Ackroyd C. Unicompartmental or Total Knee Replacement. The 15-Year Results of a Prospective Randomised Controlled Trial. *J Bone Joint Surg Br.* 2009 Jan;91:52-7.
- 12.- Liddle AD, Pandit H, Judge A, Murray DW. Patient-reported outcomes after total and unicompartmental knee arthroplasty: a study of 14,076 matched patients from the National Joint Registry for England and Wales. *Bone Joint J* 2015;97-B: 793-801
- 13.- B. Kayani, S. Konan, J. Tahmassebi, F. E. Rowan, F. S. Haddad. An assessment of early functional rehabilitation and hospital discharge in conventional versus robotic-arm assisted unicompartmental knee arthroplasty. *The Bone & JOINT JOURNAL.* Vol. 101-B, No. 1, Janury 2019





# Rehabilitación kinésica en prótesis de rodilla

Klgo. Claudio Chamorro Lange  
ORCID: 0000-0002-6703-8842

## Introducción

La elección de la prótesis de rodilla para el tratamiento de trastornos degenerativos importantes a nivel del cartílago articular genera diferentes beneficios al paciente como el alivio del dolor, corrección de malalineamientos, recuperación del rango de movimiento y restablecimiento progresivo de la función, sin embargo, post cirugía se mantienen ciertas disfunciones que es importante considerar.

## Disfunción propioceptiva

Los sensores estáticos y dinámicos del movimiento, ubicados principalmente en ligamentos, cápsula articular y meniscos, son comúnmente sacrificados durante la artroplastía pudiendo generar compromiso en la información propioceptiva, balance y control neuromuscular<sup>1</sup>.

La reducción del dolor y la inflamación están asociadas a una mejoría de este control neuromuscular ya que favorecen la descarga aferente desde los mecanorreceptores remanentes de la articulación de la rodilla, y por ende deben ser objetivos iniciales de cualquier programa de rehabilitación kinésica<sup>2</sup>. El programa debe enfocarse progresivamente en el entrenamiento del control postural estático y dinámico para reducir riesgo de caídas. El uso de asistentes en la marcha también cumplen esta función y deben usarse hasta que ésta se normalice y el paciente sienta estabilidad y confianza de caminar en forma independiente.

## Pérdida en la fuerza muscular de cuádriceps

El cuádriceps es el principal estabilizador funcional de la rodilla y la pérdida de su función favorece el aumento de fuerzas de cizallamiento en la articulación y un aumento de estrés intraarticular al activarse otros estabilizadores secundarios. La pérdida de fuerza se debe principalmente a la inhibición muscular artrogénica (AMI) secundaria a disfunciones propioceptivas y la disminución de la descarga desde la corteza motora<sup>3</sup>. Al paciente le es difícil adquirir la conciencia de la contracción muscular. La presencia de dolor e inflamación favorece aún más esta inhibición. El abordaje quirúrgico por anterior favorece aún más la inhibición del aparato extensor, y ya al mes post cirugía, el torque máximo se ha reducido en al menos un 50% respecto a los valores preoperatorios<sup>4</sup>. Este es uno de los grandes objetivos a alcanzar en la rehabilitación kinésica.

La curva de mejoría en los primeros meses es bastante plana y la normalización del torque muscular puede durar hasta alrededor de 18 a 24 meses<sup>4</sup>. La falta de activación muscular de cuádriceps está directamente relacionado con el desempeño en actividades funcionales y con riesgo de caídas, sobre todo en adultos mayores<sup>5</sup>. La inhibición muscular del isquiotibial también existe, pero no afecta tanto el control en actividades de la vida diaria como el caminar o las escaleras, por lo que el esfuerzo se centra principalmente, en el fortalecimiento muscular de cuádriceps.

### Artrofibrosis

La rigidez articular puede ocurrir como una complicación causada por el exceso de respuesta inflamatoria post cirugía y va asociado a aumento de estrés intraarticular, dolor y déficit en actividades funcionales<sup>6</sup>. Pacientes con restricción en el rango de extensión pasiva sobre 10° y rango de flexión de rodilla menor a 90° son candidatos a generar artrofibrosis y deben ser tratados con precaución. Las características clásicas son falta de movilidad patelar, aumento sensibilidad en el cuerpo de *Hoffa*, aumento de temperatura y volumen en la articulación. En ellos es principalmente relevante centrarse en normalizar los rangos de movimiento, previo al fortalecimiento muscular y entrenamiento funcional.

### Marcha

A diferencia de otras patologías, la marcha en los pacientes con prótesis total de rodilla es un objetivo primordial, principalmente por la fragilidad que presentan, esta debe realizarse con ayudas técnicas dentro de los primeros días post operado. Para poder realizar una marcha eficaz es necesario tanto la fuerza, como que el paciente presente un rango articular mínimo. Estudios han estimado la necesidad de rango de flexión para realizar actividades funcionales, para la marcha son necesarios 70°, para el ascenso y descenso de escaleras 80 a 90°. Por otra parte, la extensión es aún más importante, puesto que está asociada a la sobrecarga del mecanismo extensor y discrepancia de longitud de las EEII. Un déficit de 5° genera una marcha claudicante, caminar con un déficit de 15° aumenta las demandas del aparato extensor<sup>6</sup>. Los pacientes habitualmente presentan longitud de paso más corta, carga excesiva en la pierna contralateral y menor velocidad en la marcha<sup>7</sup>, pudiendo afectar el progreso de enfermedades degenerativas en la extremidad contralateral. El enfoque kinésico durante la rehabilitación de la marcha es principalmente hacia la mejora de la longitud del paso, la carga simétrica de ambas extremidades y el control en el plano frontal de la rodilla operada<sup>8</sup>.

### Consideraciones relevantes en el programa de rehabilitación kinésica

La etapa inicial del programa de rehabilitación debe enfocarse en reducir el dolor, sinovitis y bandas tensas musculares secundarias. El apoyo de elementos de fisioterapia como la electroanalgesia y la crioterapia son de utilidad, además, de terapias manuales que favorezcan la liberación miofascial y el drenaje. Respecto al rango de movimiento, especial énfasis se requiere para normalizar el rango de extensión de rodilla y evitar así un aumento de stress fémorotibial, normalizando la cinética y cinemática en actividades musculares.

Las técnicas de movilización pasiva y activoasistida, movilización patelar, liberación miofascial y flexibilidad de isquiotibiales son de utilidad. Es importante no ser agresivo en las movilizaciones en etapas iniciales para no favorecer una reacción inflamatoria<sup>9</sup>. El pedaleo al generar escaso stress patelofemoral es recomendado iniciarlo apenas se obtenga los 105° de flexión para evitar así compensaciones<sup>10</sup>. En las últimas 2 décadas, ha adquirido importancia el entrenamiento basado en estrategias cognitivas para mejorar habilidades motoras en pacientes con prótesis de rodilla así como otras patologías.

Una de la más común es la imaginería motora (IM), en que el paciente simula una acción motora como por ejemplo la contracción muscular de cuádriceps sin generar un *output* motor<sup>11</sup>. La IM es especialmente útil para mejorar el rango de movimiento o facilitar la contracción muscular en pacientes con presencia de irritabilidad, en que la movilización o contracción muscular genere dolor. Estudios han demostrado una activación neuronal similar durante la imaginería motora que en los movimientos tradicionales<sup>11</sup>. También ha demostrado ser efectiva en el entrenamiento de la marcha, la activación de cuádriceps, sobre todo en últimos rangos de extensión y en la mejoría del rango de movimiento<sup>12</sup>.

El fortalecimiento muscular tradicional se sugiere realizarlo una vez que ceda la irritabilidad y si el rango de movimiento es adecuado a la fase en que se encuentra el paciente. El ejercicio isométrico ha demostrado ser una alternativa útil para mejorar la activación muscular y disminuir el dolor, logrando generar cambios a nivel del sistema nervioso central, que favorecen la activación muscular<sup>13</sup>. Una vez que exista una adecuada activación de cuádriceps se puede progresar a ejercicios concéntricos. Los ejercicios excéntricos son necesarios puesto que son estímulos a los que el paciente va a estar expuesto en su diario vivir, la forma por la cual se logra el aumento de la fuerza aún no está totalmente dilucidada, pero dentro de los beneficios están generar un estímulo anabólico<sup>14</sup>. Se recomienda combinar ejercicios de extremidad inferior en conjunto con entrenamiento aeróbico al menos 3 veces por semana durante 40 minutos. El entrenamiento aeróbico en etapas iniciales debe minimizar el impacto, por lo que la natación y bicicleta son recomendados.

El entrenamiento lumbopélvico es fundamental para mantener un buen alineamiento y evitar exceso de fuerzas de cizalla sobre la articulación<sup>15</sup>. El entrenamiento funcional en cadena cerrada debe incorporarse una vez exista un buen patrón de movimiento. Ha demostrado ser superior al fortalecimiento muscular aislado en ganancia de la capacidad neuromuscular<sup>16</sup>. Entrenamiento progresivo de balance y agilidad son recomendados. Efectos adversos como aumento del dolor post 24 horas o aumento de volumen son indicadores de reducir ya sea la frecuencia, intensidad o duración del entrenamiento

## Referencias

1. Butler RJ, Ruberte Thiele RA, Barnes CL, Bolognesi MP, Queen RM. Unipedal Balance Is Affected by Lower Extremity Joint Arthroplasty Procedure 1 Year Following Surgery. *J Arthroplasty* [Internet]. 2015 Feb;30(2):286-9. Available from: <https://linkinghub.elsevier.com/retrieve/pii/S0883540314006202>
2. Cho S Do, Hwang CH. Improved single-limb balance after total knee arthroplasty. *Knee Surgery, Sport Traumatol Arthrosc* [Internet]. 2013 Dec 31;21(12):2744-50. Available from: <http://link.springer.com/10.1007/s00167-012-2144-x>
3. Stevens JE, Mizner RL, Snyder-Mackler L. Quadriceps strength and volitional activation before and after total knee arthroplasty for osteoarthritis. *J Orthop Res* [Internet]. 2003 Sep;21(5):775-9. Available from: <http://doi.wiley.com/10.1016/S0736-0266%2803%2900052-4>
4. Gapeyeva H, Buht N, Peterson K, Erelina J, Haviko T, Pääsuke M. Quadriceps femoris muscle voluntary isometric force production and relaxation characteristics before and 6 months after unilateral total knee arthroplasty in women. *Knee Surgery, Sport Traumatol Arthrosc* [Internet]. 2007 Feb 5;15(2):202-11. Available from: <http://link.springer.com/10.1007/s00167-006-0166-y>
5. Ouellet D, Moffet H. Locomotor deficits before and two months after knee arthroplasty. *Arthritis Rheum* [Internet]. 2002 Oct 15;47(5):484-93. Available from: <http://doi.wiley.com/10.1002/art.10652>
6. Thompson R, Novikov D, Cizmic Z, Feng JE, Fideler K, Sayeed Z, et al. Arthrofibrosis After Total Knee Arthroplasty: Pathophysiology, Diagnosis, and Management. *Orthop Clin North Am* [Internet]. 2019;50(3):269-79. Available from: <https://doi.org/10.1016/j.ocl.2019.02.005>
7. Alnahdi AH, Zeni JA, Snyder-Mackler L. Gait after unilateral total knee arthroplasty: Frontal plane analysis. *J Orthop Res* [Internet]. 2011 May;29(5):647-52. Available from: <http://doi.wiley.com/10.1002/jor.21323>
8. Debbi EM, Bernfeld B, Herman A, Laufer Y, Greental A, Sigal A, et al. Frontal plane biomechanics of the operated and non-operated knees before and after unilateral total knee arthroplasty. *Clin Biomech* [Internet]. 2015 Nov;30(9):889-94. Available from: <https://linkinghub.elsevier.com/retrieve/pii/S0268003315002107>
9. Benner RW, Shelbourne KD, Bauman SN, Norris A, Gray T. Knee Osteoarthritis: Alternative Range of Motion Treatment. *Orthop Clin North Am* [Internet]. 2019;50(4):425-32. Available from: <https://doi.org/10.1016/j.ocl.2019.05.001>
10. Sattler LN, Hing WA, Vertullo CJ. Pedaling-Based Protocol Superior to a 10-Exercise, Non-Pedaling Protocol for Postoperative Rehabilitation after Total Knee Replacement: A Randomized Controlled Trial. *J Bone Jt Surg - Am Vol.* 2019;101(8):688-95.
11. Jeannerod M. Neural Simulation of Action: A Unifying Mechanism for Motor Cognition. *Neuroimage* [Internet]. 2001 Jul;14(1):S103-9. Available from: <https://linkinghub.elsevier.com/retrieve/pii/S1053811901908328>
12. Miller KJ, Schalk G, Fetz EE, den Nijs M, Ojemann JG, Rao RPN. Cortical activity during motor execution, motor imagery, and imagery-based online feedback. *Proc Natl Acad Sci* [Internet]. 2010 Mar 2;107(9):4430-5. Available from: <http://www.pnas.org/cgi/doi/10.1073/pnas.0913697107>
13. Pearson SJ, Stadler S, Menz H, Morrissey D, Scott I, Munteanu S, et al. Immediate and Short-Term Effects of Short- and Long-Duration Isometric Contractions in Patellar Tendinopathy. 2018;00(00):1-6.
14. Douglas J, Pearson S, Ross A, McGuigan M. Eccentric Exercise: Physiological Characteristics and Acute Responses. *Sport Med* [Internet]. 2017 Apr 15;47(4):663-75. Available from: <http://link.springer.com/10.1007/s40279-016-0624-8>
15. Schache MB, McClelland JA, Webster KE. Does the addition of hip strengthening exercises improve outcomes following total knee arthroplasty? A study protocol for a randomized trial. *BMC Musculoskelet Disord* [Internet]. 2016;17(1):1-12. Available from: <http://dx.doi.org/10.1186/s12891-016-1104-x>
16. Meier W, Mizner R, Marcus R, Dibble L, Peters C, Lastayo PC. Total knee arthroplasty: Muscle impairments, functional limitations, and recommended rehabilitation approaches. *J Orthop Sports Phys Ther.* 2008;38(5):246-56.





# Cirugía asistida por computador y cirugía robótica de rodilla

Dr. Roberto Negrín Vyhmeister  
ORCID: 0000-0002-8106-1926

Dr. Rodrigo Díaz Peralta  
ORCID: 0000-0003-2112-4996

## Introducción

El reemplazo articular es el tratamiento en la etapa final de la artrosis de rodilla, con sobrevida global de los implantes que supera el 90% a 10 - 15 años<sup>1,2</sup>. No obstante, a pesar de importantes avances en el desarrollo y tecnología aplicada a los implantes, así como también, en el perfeccionamiento en la técnica quirúrgica, la tasa de satisfacción de los pacientes varía entre 72 a 86%. En el mismo sentido, Bhandari et al<sup>3</sup>. evidenciaron que las tasas de revisión en artroplastía total de rodilla (ATR) van en constante aumento, representando una alta carga en términos de costos para los sistemas de salud.

En un estudio transversal reciente, que incluyó 337597 procedimientos de revisión de PTR, Delanois et al<sup>4</sup>. reportaron que las causas principales de revisión fueron infección (20.4%) y aflojamiento mecánico (20.3%). Los principales predictores de aflojamiento mecánico son el mal posicionamiento de los componentes protésicos y el mal alineamiento post operatorio de la extremidad intervenida. Por estas razones, el enfoque actual está dirigido al desarrollo de nuevas estrategias y tecnologías que permitan optimizar estos dos factores que afectan el aflojamiento mecánico con el fin de mejorar la sobrevida de los implantes y la satisfacción de los pacientes.

La implementación de apoyo tecnológico en cirugía de reemplazo articular de rodilla está en franco aumento. La cirugía asistida por computador (CAS) es una alternativa válida para mejorar la precisión en el posicionamiento de los implantes y en alineamiento de la extremidad, lo cual debiera, impactar directamente en la duración de la ATR y en la satisfacción de los pacientes.

## Tipos de robots en cirugía ortopédica

Existen diversas categorizaciones de los tipos de robots disponibles en cirugía ortopédica. Clásicamente se dividen en tres categorías<sup>5</sup>:

### Pasivos

Corresponden a cirugías asistidas con navegación. El sistema funciona como una asistencia o guía en un procedimiento que se realiza con técnica e instrumental convencional. Ejemplos: OMNIBotics (OMNI) y sistema da Vinci (Intuitive Surgical).

### Semiactivos

Utilizan una herramienta robótica que entrega feedback instantáneo en un procedimiento realizado por un cirujano entrenado. Esta herramienta guía el nivel y orientación de corte, balance de gaps, rotación, posicionamiento y tamaño de los componentes. Ejemplos: Mako (Stryker), Navio (Smith & Nephew) y ROSA Knee System (Zimmer Biomet).

### Activos

Son sistemas en que el procedimiento es llevado a cabo completamente con una herramienta robótica, sin intervención directa del cirujano. Ejemplos: ROBODOC y Tsolution One (Think Surgical).

Asimismo, éstas tres categorías presentan modalidades diferentes: aquella *modalidad basada en imágenes*, en que la planificación quirúrgica se realiza principalmente en base a imágenes (Tomografía Computarizada o Resonancia Magnética) obtenidas en la etapa preoperatoria; y la *modalidad libre de imágenes*, en que los hitos anatómicos son obtenidos directamente durante la cirugía, los que son utilizados para obtener una reconstrucción en tres dimensiones de acuerdo a la información recopilada. Finalmente, los Sistemas de Cirugía Asistida por Robot pueden tener plataformas cerradas o abiertas, dependiendo de si aceptan exclusivamente la implantación de componentes protésicos manufacturados por una empresa específica, o bien, si permiten la libertad de elección del implante de acuerdo, a la preferencia del cirujano.

Chen A et al<sup>6</sup> por su parte, proponen una categorización basada en la modalidad de trabajo ejercida por el robot en la cirugía. Es así como los divide en: Directos, cuando ejecutan cortes óseos según la forma deseada; e Indirectos, cuando no cortan hueso, sino que posicionan las guías de corte en la ubicación sugerida. Asimismo, los subdivide en tres áreas de acuerdo a su metodología de corte: 1. *Autónomos*, el robot realiza cortes óseos sin interacción humana; 2. *Hápticos*, requieren intervención humana, la que es regulada por estímulos táctiles cinestésicos; 3. *De Control Perimetral*, el robot, controlado manualmente, es desactivado automáticamente cuando excede el borde de corte planificado.

De esta forma, los sistemas robóticos en cirugía ortopédica pueden clasificarse en 6 grupos:

- Directos y autónomos
- Directos y hápticos
- Directos y de control perimetral
- Indirectos
- Indirectos y hápticos
- Indirectos y de control perimetral

En el presente capítulo, nos referiremos a los Sistemas de Cirugía Asistida por Computador Semiactivos, pues son los que están predominando en Cirugía Robótica en Prótesis de Rodilla. Es así como detallaremos el funcionamiento de un Sistema CAS Semiactivo, tomando como referencia a los Sistemas NAVIO (NAVIO Surgical System Smith & Nephew, Andover, Massachusetts, USA), MAKO (Rio Mako Stryker, Fort Lauderdale, Florida, USA) y ROSA® Knee (Zimmer Biomet, Warsaw, Indiana, USA), que están actualmente marcando tendencia en el mercado de la cirugía protésica y cuentan con evidencia en la literatura.



## ¿Cómo funciona un sistema CAS semiactivo?

Los Sistemas de Cirugía Asistida por Computador Semiactivos se basan en una herramienta robótica interactiva que otorga feedback visual, de audio y/o táctil, y que de esta forma guían la resección ósea intraoperatoria dentro de ésta ventana estereotáxica predefinida<sup>7</sup>. La acción de la fresa de corte fuera de esta ventana es limitada, lo que conceptualmente ayuda a preservar mayor stock óseo y a minimizar el daño a los tejidos blandos periarticulares.

El sistema NAVIO (NAVIO Surgical System Smith & Nephew) es una herramienta de corte manual con asistencia robótica - de control perimetral - que actualmente está disponible para artroplastía de rodilla, tanto unicompartimentales como totales<sup>8</sup>. Figura 1.

En artroplastía unicompartimental funciona como un sistema directo, mientras que en artroplastía total funciona como sistema indirecto. La planificación de los implantes para la decisión del tamaño de los componentes, la alineación, rotación y el volumen de la extracción ósea se realiza intraoperatoriamente, sin necesidad de una Tomografía Computarizada o Resonancia Magnética previa. Los datos intraoperatorios luego son utilizados por los algoritmos de software del sistema para determinar los ejes óseos coronal, sagital y axial y la morfología articular. Asimismo, permite realizar una evaluación dinámica con los componentes femoral y tibial seleccionados virtualmente, graficando y equilibrando la tensión de los tejidos blandos en los distintos grados de rango articular.

El Sistema Mako (Robotic Arm Interactive Orthopaedic System, Stryker) - directo y háptico - está disponible en la práctica clínica para artroplastías unicompartimental y total de rodilla, y también para artroplastía total de cadera. Corresponde a un sistema basado en imágenes, por tanto, requiere el uso de una Tomografía Computarizada para generar un modelo virtual en tres dimensiones de la anatomía de cada paciente. Figura 2. Este modelo virtual es ingresado al software del sistema Mako, utilizado para generar un plan preoperatorio personalizado.

Durante el intraoperatorio, el sistema Mako es utilizado para guiar la cirugía de acuerdo al plan preoperatorio; no obstante, este plan puede ser ajustado durante el acto quirúrgico, dependiendo de los registros in-vivo, antes de hacer los cortes óseos. La herramienta de corte se encuentra adjuntada al brazo háptico - fresa de alta velocidad para artroplastía unicompartimental y sierra oscilante para artroplastía total -, el que guiará la extensión y profundidad de la resección femoral y tibial<sup>9</sup>.

ROSA® Knee (Zimmer Biomet) está diseñado para artroplastía total de rodilla, corresponde a un sistema indirecto y de control perimetral. Es un sistema basado en imágenes, requiriendo radiografías preoperatorias para crear un modelo anatómico virtual en tres dimensiones, el cual permite realizar la planificación quirúrgica. Las guías de corte se encuentran adjuntadas a un brazo robótico, permitiendo ajustes intraoperatorios necesarios para cada caso. Figura 3.

**Figura 1**



Figura 1. Sistema quirúrgico NAVIO. A. Consola principal; B. Herramienta de corte manual. Extraído de: Lonner J. Robotically Assisted Unicompartmental Knee Arthroplasty with a Handheld Image-Free Sculpting Tool. Clin Orthop Relat Res., 2015.

**Figura 2**



Figura 2. Sistema robótico Mako. Con el uso de Tomografía Computarizada se genera un modelo virtual 3D de la anatomía de cada paciente. Extraído de: [www.stryker.com](http://www.stryker.com).

**Figura 3**




Figura 3. Sistema robótico Rosa Knee System. Extraído de: [www.zimmerbiomet.com](http://www.zimmerbiomet.com).

## Indicaciones y contraindicaciones para el uso de técnica robótica en artroplastía de rodilla

La indicación de una artroplastía de rodilla con asistencia robótica sigue los mismos principios que la indicación de una artroplastía total de rodilla con técnica convencional. Por lo tanto, la artroplastía total robótica está indicada para reemplazos articulares primarios secundarios a artrosis degenerativa, artrosis postraumática, artritis reumatoide, y con deformidades leves a moderadas. Las contraindicaciones se circunscriben a pacientes con alguna infección activa, pacientes con enfermedades neuromusculares o mentales que pudiesen comprometer la estabilidad del implante protésico, compromiso de stock óseo que altere la adecuada fijación del implante, inmadurez esquelética, o inestabilidad severa de la rodilla<sup>4,7</sup>.

En el mismo sentido, la artroplastía unicompartmental robótica está indicada para pacientes con patología aislada de un solo compartimento - medial o lateral -, idealmente Ahlbäck III - IV, y con clínica concordante, es decir, sin dolor en compartimento contralateral ni patelofemoral. Otros criterios incluyen: deformidad angular < 15° y reductible, contractura en flexión < 5°, flexión > 90°, y ligamentos cruzados anterior y posterior competentes<sup>2,5</sup>. Contraindicaciones para la artroplastía unicompartmental son: infección activa, enfermedad articular inflamatoria, ausencia de ligamento cruzado anterior, inestabilidad ligamentaria o contractura del ligamento colateral medial, e historia de osteotomía tibial previa<sup>10</sup>.

### Cirugía robótica versus cirugía convencional

Existe evidencia consistente que muestra una mayor precisión en el posicionamiento y elección del tamaño del implante en favor de cirugía robótica. Esta mayor precisión es relevante, considerando que el mal alineamiento y mal posicionamiento de los componentes se encuentran dentro de los principales factores de riesgo para un aflojamiento aséptico precoz<sup>11,12,13</sup>.

Batailler C. et al<sup>14</sup>, en un estudio de casos y controles, utilizando el sistema NAVIO, evidenciaron diferencias significativas en el posicionamiento del componente tibial (coronal y sagital) y alineamiento de la extremidad en favor de la cirugía robótica. Además, la artroplastía con asistencia robótica mostró una menor tasa de revisión a corto plazo - seguimiento promedio de  $19,7 \pm 9$  meses en grupo asistido por robot y  $24,2 \pm 16$  meses en grupo control. Similares resultados fueron encontrados en un estudio en artroplastía unicompartmental utilizando el robot MAKO en 120 pacientes<sup>15</sup>. Específicamente, este estudio mostró un mejor posicionamiento con asistencia robótica tanto en el componente femoral y tibial, en los tres planos: coronal, sagital y axial.

Un estudio realizado por Iñiguez et al<sup>16</sup>. en cadáveres muestran que el robot NAVIO tiene mayor precisión en artroplastía unicompartmental respecto a cirugía convencional en 5 parámetros radiológicos: ángulo femoral distal medial (MDFA), ángulo tibial proximal medial (MPTA), slope tibial, ángulo tibiofemoral (TFA), ángulo sagital femoral (ASF) y tamaño de componentes femoral y tibial. Figura 4.

Específicamente en el tamaño de los componentes femoral y tibial se reportó que en el grupo robótica existe un 69.23% de una elección adecuada, mientras que en el grupo convencional, la elección fue adecuada, sólo en el 16.67% de los casos<sup>17</sup>. Figura 5. Este hallazgo concuerda con lo reportado con Lonner J. et al<sup>18</sup> en que usando el sistema CAS NAVIO en 25 piezas cadavéricas se obtuvo una mayor precisión en términos de posicionamiento del implante. Por otra parte, en este mismo estudio, se observa una dispersión significativamente menor en comparación a técnica convencional en cuanto a la rotación y traslación del componente femoral y tibial<sup>18</sup>.

Figura 4

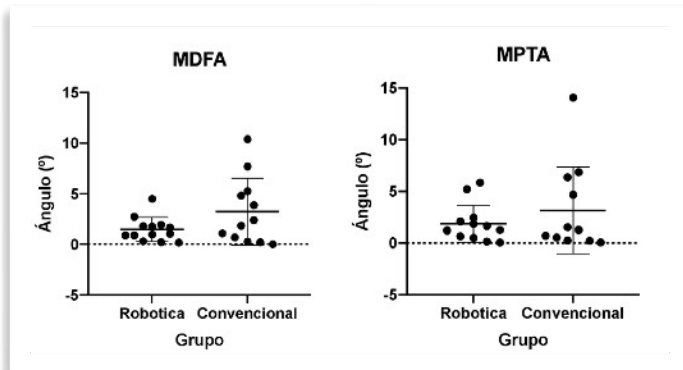


figura 4. Tablas de dispersión para ángulos femoral distal medial (MDFA) y tibial proximal medial (MPTA). Se observa una menor dispersión en el grupo de cirugía robótica versus cirugía convencional. Esta dispersión tiene un  $p=0.0013$  al evaluar varianzas con test de Welch. Extraído de: Iñiguez M., Negrín R., Duboy J. Robotic Assisted Unicompartmental Arthroplasty: Can We Improve Accuracy?. 12<sup>th</sup> Biennial ISAKOS Congress, Cancún, México, 2019.

Figura 5

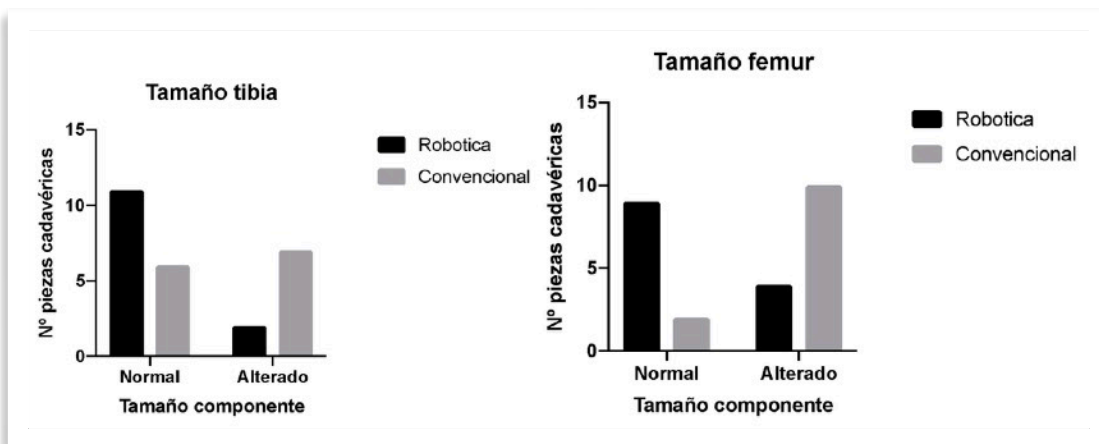
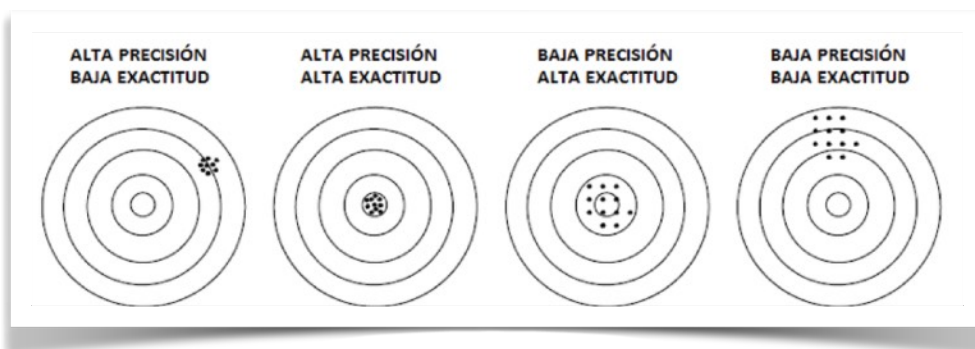


Figura 5. Distribución según tamaño del componente tibial y del componente femoral. Se observa un claro predominio del tamaño "Normal" en la cirugía robótica. Con un  $p<0.05$  para el tamaño del componente femoral, pero sin diferencias para el componente tibial. Extraído de: Iñiguez M., Negrín R., Duboy J. Robotic Assisted Unicompartmental Arthroplasty: Can We Improve Accuracy?. 12<sup>th</sup> Biennial ISAKOS Congress, Cancún, México, 2019.

El desarrollo de la cirugía robótica o de técnicas asistidas por robot en cirugía ortopédica ha hecho surgir la necesidad de establecer definiciones claras respecto a los términos exactitud y precisión. Cartiaux et al<sup>19</sup>, basándose en un nuevo standard realizado por la International Society for Computer Assisted Orthopaedic Surgery (ISO) y la American Society for Testing and Materials (ASTM) describieron la "exactitud" en cirugía ortopédica como la capacidad de lograr un resultado experimental que se acerque a un valor promedio considerado como referencial, y "precisión" como la capacidad de lograr resultados similares entre gestos quirúrgicos independientes, bajo ciertas condiciones estipuladas. Figura 6. En este sentido, es posible afirmar que la cirugía robótica en prótesis de rodilla es más precisa, y predecible, en términos de parámetros quirúrgicos objetivos en comparación a las técnicas convencionales, sin diferencias significativas en cuanto a la exactitud entre ambos procedimientos.

**Figura 6**



*Figura 6. Esquema descriptivo de la definición de "exactitud" (trueness) y "precisión" (precision) en relación al logro de un objetivo determinado. Adaptado de Cartiaux O., Jean-Yves J., Joscowicz L. Accuracy of Computer-Aided Techniques in Orthopaedic Surgery. How Can It Be Defined, Measured Experimentally, and Analyzed from a Clinical Perspective?. JBJS: April 19, 2017 - Volume 99 - Issue 8 - p e39.*

Por otra parte, Kayani B. et al<sup>20</sup>. en una cohorte retrospectiva de 146 pacientes sometidos aleatoriamente a técnica convencional o robótica para artroplastía total de rodilla reportaron que la cirugía robótica se asocia significativamente a menor dolor postoperatorio, menores requerimientos analgésicos, menor reducción de los niveles de hemoglobina postoperatorios, recuperación más precoz de la elevación activa de la extremidad con rodilla extendida, mejor rango de flexión de rodilla al alta y menor número de sesiones de kinesioterapia requeridos durante la etapa de rehabilitación post-quirúrgica. En este mismo estudio, se observó una disminución significativa de la estadía hospitalaria, siendo de 77 horas (rango intercuartílico, 74 a 81) en cirugía robótica, comparado con 105 horas (rango intercuartílico, 98 a 126) en el grupo control.

En un estudio controlado randomizado con un seguimiento a 2 años que incluyó 139 pacientes sometidos a artroplastía unicompartmental, Gilmour A. et al (21) reportaron resultados clínicos similares. Sin embargo, al realizar un análisis de subgrupo, se observa que los pacientes más activos medidos por escala UCLA ( $UCLA \leq 5$ ) presentan significativamente mejores resultados reportados por paciente a 2 años (Oxford Knee Score). Similares resultados fueron reportados por Blyth M. et al<sup>22</sup> en un estudio con seguimiento de un año.

Es interesante destacar que, a pesar de las numerosas publicaciones que aportan evidencia sobre las ventajas de esta tecnología, en relación a los procedimientos convencionales, la artroplastía robótica de rodilla aún no logra posicionarse como una técnica de uso masivo. Esto puede deberse a diversas razones, tales como: el costo asociado, curva de aprendizaje, incisiones adicionales para el posicionamiento de pins, mayor tiempo quirúrgico, errores en el registro de los datos, dificultades técnicas y, baja evidencia de que los mejores resultados técnicos se traduzcan en mejores resultados clínicos<sup>3</sup>.

### Curva de aprendizaje de sistema CAS

La cirugía robótica, al igual que toda nueva técnica quirúrgica, requiere de una curva de aprendizaje para lograr la destreza necesaria y así convertirla en un procedimiento eficaz y seguro. No obstante, dado la versatilidad de los diversos softwares disponibles en el mercado, es posible lograr un alto grado de competencias en un breve lapso de tiempo, incluso en el caso de cirujanos de menor experiencia. Jenny JY et al<sup>23</sup>. en un artículo de revisión sobre curva de aprendizaje en cirugía robótica, concluyeron que se requiere una curva de aprendizaje breve, obteniéndose buenos resultados incluso desde el comienzo de la experiencia en cirujanos de rodilla. Esto estaría dado a la constante retroalimentación intraoperatorio durante todas las fases del procedimiento quirúrgico.

En dos estudios de cohorte prospectiva en que se utilizó el sistema Mako RIO (robotic interactive orthopaedic system) se determinó que se requieren siete casos en artroplastía robótica unicompartimental para aumentar significativamente el nivel de confianza del equipo quirúrgico y disminuir el tiempo de la cirugía<sup>24,25</sup>. En estos mismos estudios se observó que la experiencia acumulada no tuvo incidencia significativa en la precisión del posicionamiento del implante, tasa de offset condilar posterior, slope tibial posterior, preservación de la línea articular nativa y alineamiento postoperatorio.

En el estudio cadavérico desarrollado por Iñiguez et al<sup>16</sup>. en relación, a la curva de aprendizaje utilizando el sistema NAVIO se observó que el tiempo de cirugía, como reflejo del grado de confianza y destreza adquirida con el sistema, disminuyó hasta aproximadamente el quinto caso, manteniéndose estable a partir de ese momento.

### ¿Es la cirugía robótica costo efectiva?

Swank M. et al<sup>26</sup> evaluaron la costo-efectividad de la tecnología de navegación aplicada a la cirugía protésica de rodilla, reportando que la cirugía robótica no aumenta la carga sobre el flujo de trabajo de un hospital ni tampoco sobre los tiempos quirúrgicos. Al aplicar los costos estimados de la cirugía robótica en relación a la artroplastía unicompartimental, demostró que el costo inicial relativamente alto del sistema CAS puede ser recuperado dentro de un período de 2 años, dependiendo del flujo de pacientes, la demanda por el sistema y los resultados post-quirúrgicos obtenidos. Asimismo, el potencial menor tiempo de recuperación, mayor durabilidad del implante y menores tasas de revisión obtenidas con el uso de la cirugía asistida por robot, inclinaría la balanza de costo de oportunidad en favor de este tipo de tecnología en desmedro de técnicas convencionales.

Moschetti W. et al<sup>27</sup> desarrollaron un análisis de Markov para evaluar los costos, resultados, y costo-efectividad de los sistemas CAS en artroplastía unicompartmental de rodilla. Para ello utilizó un modelo de paciente de baja demanda, edad promedio 64 años y con artrosis avanzada unicompartmental. El sistema resulta costo-efectivo cuando el volumen de casos supera los 94 casos por año, la tasa de fallo a 2 años sea menor a 1,2% y que el costo total del sistema sea menor a US\$1.4 millones. De esta forma, el número de casos por año resulta en un factor determinante para establecer la costo-efectividad de los sistemas CAS.

Es necesario el desarrollo de mayores estudios donde se evalúen un mayor abanico de factores que influyen el costo total del procedimiento, tales como el tiempo quirúrgico, tasa de complicaciones, tiempo de estadía hospitalaria, número de sesiones de kinesioterapia post quirúrgica, etc. Asimismo, es necesario incluir los resultados a largo plazo de la cirugía robótica y establecer si estos factores presentan alguna variación con un mayor tiempo de observación.

### Limitaciones del uso de cirugía robótica en artroplastía de rodilla

A pesar de las ventajas comparativas de la cirugía asistida por robot, el uso de estos sistemas no se encuentra exento de limitaciones. Efectivamente, se han descrito complicaciones relacionadas al uso de sistemas robóticos en artroplastías de rodilla, y éstas ocurrirían en hasta un 17%<sup>28</sup>. Estas complicaciones se dividen en:

- *Errores de registro*: Relacionados con el mapeo y registro de hitos anatómicos intraoperatorios.
- *Complicaciones relacionadas al sitio de ubicación de pines*: Fracturas (1% de los casos)<sup>29</sup>, infecciones, aflojamiento de pines, hematoma, lesión nerviosa.
- Mayor tiempo quirúrgico

### Conclusiones

La cirugía robótica en artroplastía total y unicompartmental de rodilla, muestra una tendencia consistente a mayor precisión en el posicionamiento de los componentes femoral y tibial, y una mejor predicción del tamaño del componente femoral. Esta técnica ha demostrado mejorar la evolución postoperatoria del paciente, reduciendo el dolor postoperatorio, el número de sesiones de kinesioterapia y el tiempo de estadía hospitalaria. Por otra parte, algunos estudios muestran mejores resultados funcionales al primer año de seguimiento. En términos de costos asociados, el número de casos por año resulta en un factor determinante para establecer la costo-efectividad de los sistemas CAS.

## Referencias

1. Vince K. Bone Joint J, 2014; 96-B(11 Suppl A):105-11.
2. Verra WC, van den Boom LGH, Jacobs W, Clement DJ, Wymenga AAB, Nelissen RGHH. Cochrane Database of Systematic Reviews 2013, Issue 10. Art. No.: CD004803.
3. Bhandari M, Smith J, Miller LE, Block JE. Clinical and economic burden of revision knee arthroplasty. Clin Med Insights Arthritis Musculoskelet Disord 2012;5:89-94.
4. Delanois R., Mistry J., Mohamed N., Choksi U., Mont M. Current Epidemiology of Revision Total Knee Arthroplasty in the United States. J. Arthroplasty, 2018.
5. Figueroa F., Parker D., Fritsch B., Oussedik S. New and evolving technologies for knee arthroplasty—computer navigation and robotics: state of the art. JISAKOS 2018;3:46-54.
6. Chen A, Kazarian G, Jessop G, Makhdom A. Robotic Technology in Orthopedic Surgery. J Bone Joint Surg Am, 2018.
7. Kayani B., Konan S., Tahmassebi J., Pietrzak J., Haddad F. Robotic-arm assisted total knee arthroplasty is associated with improved early functional recovery and reduced time to hospital discharge compared with conventional jig-based total knee arthroplasty. Bone Joint J 2018; 100-B:930-7.
8. Lonner J. Robotically Assisted Unicompartamental Knee Arthroplasty with a Handheld Image-Free Sculpting Tool. Clin Orthop Relat Res., 2015.
9. Marchand R., Sodhi N., Bhowmik-Stoker M. Does the Robotic Arm and Preoperative CT Planning Help with 3D Intraoperative Total Knee Arthroplasty Planning?. J Knee Surg., 2018.
10. Campi S., Tibrewal S., Cuthbert R., Tibrewal SB. Unicompartamental knee replacement - Current perspectives. Journal of Clinical Orthopaedics and Trauma 9 (2018) 17-23.
11. Lonner JH, John TK, Conditt MA. Robotic arm-assisted UKA improves tibial component alignment: a pilot study. Clin Orthop 2010.
12. Plate JF, Mofidi A, Mannava S, et al. "Achieving accurate ligament balancing using robotic-assisted unicompartamental knee arthroplasty". Adv Orthop 2013.
13. Christ A., Pearle A., Mayman D., Haas S. Robotic-Assisted Unicompartamental Knee Arthroplasty: State-of-the-Art and Review of the Literature. The Journal of Arthroplasty, 2018.
14. Batailler C., White, N., Ranaldi F., Neyret P., Servien E., Lustig S. Improved implant position and lower revision rate with robotic-assisted unicompartamental knee arthroplasty. Knee Surgery, Sports Traumatology, Arthroscopy, 2018
15. Bell SW, Anthony I, Jones B, MacLean A., Rowe P., Blyth M. Improved accuracy of component positioning with robotic-assisted unicompartamental knee arthroplasty: data from a prospective, randomized controlled study. J Bone Joint Surg [Am] 2016;98-A:627-635.
16. Iñiguez M., Negrín R., Duboy J. Robotic Assisted Unicompartamental Arthroplasty: Can We Improve Accuracy?. J Knee Surg, 2019.
17. Negrín R, Duboy J, Reyes N, Barahona M, Infante C, Ferrer G, Iñiguez M, Jabes N. Prótesis Unicompartamental Medial de Rodilla: Estudio Comparativo clínico-radiológico de Cirugía Convencional vs Asistida por Robot. 55° Congreso Chileno de Ortopedia y Traumatología, Diciembre 2019, Santiago, Chile.
18. Lonner J., Smith J., Picard F., Hamlin B., Rowe P. High Degree of Accuracy of a Novel Image-free Handheld Robot for Unicompartmental Knee Arthroplasty in a Cadaveric Study. Clin Orthop Relat Res. 2015 Jan; 473(1): 206-212.
19. Cartiaux O., Jean-Yves J., Joscowicz L. Accuracy of Computer-Aided Techniques in Orthopaedic Surgery. How Can It Be Defined, Measured Experimentally, and Analyzed from a Clinical Perspective?. JBJS: April 19, 2017 - Volume 99 - Issue 8 - p e39.
20. Kayani B., Konan S., Tahmassebi J., Rowan F., Haddad F. An assessment of early functional rehabilitation and hospital discharge in conventional versus robotic-arm assisted unicompartamental knee arthroplasty. Bone Joint J 2019; 101-B:24-33.



21. Gilmour A., MacLean A., Rowe P., Banger M., Donnelly I., Jones B., Blyth M. Robotic-Arm Assisted Versus Conventional Unicompartmental Knee Arthroplasty. The 2 year Clinical outcomes of a Randomised Controlled Trial. *The Journal of Arthroplasty*, 2018.
22. Blyth M., Anthony I., Rowe P., Banger M., MacLean A., Jones B. Robotic arm-assisted versus conventional unicompartmental knee arthroplasty. *Bone Joint Res*, 2017.
23. Jenny JY, Picard F. *SICOT J.*, 2017;3:39.
24. Kayani B., Konan S., Pietrzak J., Hug S., Tahmassebi J., Haddad F. The learning curve associated with robotic- arm assisted unicompartmental knee arthroplasty. *Bone Joint J* 2018;100-B:1033-42.
25. Kayani B., Konan S., Tahmassebi J., Haddad F. Robotic-arm assisted total knee arthroplasty has a learning curve of seven cases for integration into the surgical workflow but no learning curve effect for accuracy of implant positioning. *Knee Surgery, Sports Traumatology, Arthroscopy*, 2018.
26. Swank L., M. Alkire, M. Conditt, J. H. Lonner. Technology and Cost Effectiveness in Knee Arthroplasty; Computer Navigation and Robotics. *American Journal of Orthop.* February, 2009.
27. Moschetti W., Konopka J., Rubash H. Can Robot-Assisted Unicompartmental Knee Arthroplasty Be Cost-Effective? A Markov Decision Analysis. *The Journal of Arthroplasty*, 2016:759-765.
28. Bonutti PM, Dethmers D, Ulrich SD, et al. Computer navigation-assisted versus minimally invasive TKA: benefits and drawbacks. *Clin Orthop Relat Res* 2008;466:2756-62.
29. Ossendorf C, Fuchs B, Koch P. Femoral stress fracture after computer navigated total knee arthroplasty. *Knee* 2006;13:397-9.



# Tumores alrededor de la rodilla

Pierluca Zechetto Benvenuto  
ORCID: 0000-0002-3612-0173

Luis Bahamonde Muñoz  
ORCID: 0000-0002-0109-3072

## Introducción

En la rodilla, es decir, en el fémur distal y tibia proximal, existe la mayor incidencia de tumores óseos benignos y malignos. Por esto, resulta de interés ahondar un tanto en algunos de los diagnósticos principales, así como también su terapéutica actual. Aquí se incluyen diferentes técnicas quirúrgicas, que pretenden restaurar la función, al mismo tiempo que permitir el control local de la enfermedad.

No es la pretensión de este capítulo entrar en el detalle de cada entidad nosológica, sino establecer categorías principales en base a su comportamiento biológico, localización y extensión local, de modo de describir en torno a ellas las diferentes modalidades quirúrgicas para su manejo.

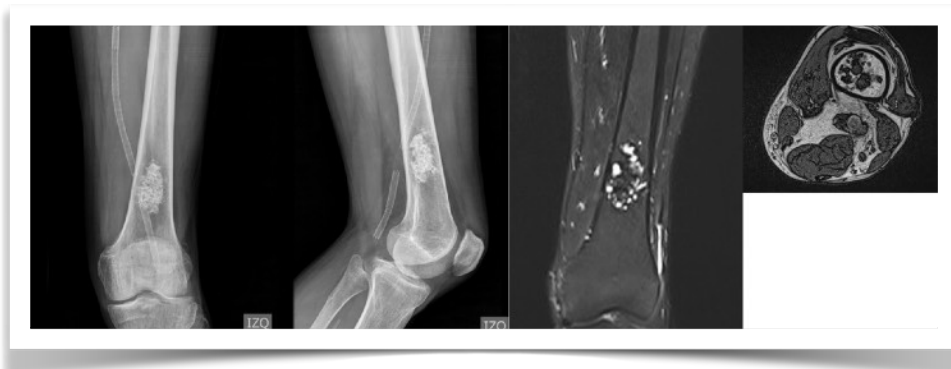## Dificultades en el Diagnóstico en Lesiones TumORALES y Seudotumorales

La sospecha diagnóstica de un tumor óseo, ya sea primario o una metástasis, es a veces difícil, puesto que se trata de entidades poco frecuentes, y la historia clínica relatada por los pacientes aporta pocos indicios. An aquellos tumores de comportamiento agresivo suelen tener una tardanza para establecer el diagnóstico. En el caso del osteosarcoma, hay un promedio de nueve semanas de evolución antes de su confirmación. Del mismo modo, la presencia de una lesión sospechosa de neoplasia evidenciada en radiografías o en métodos más sofisticados, puede ser motivo de discusión y duda diagnóstica para el ortopedista no familiarizado con estas patologías. Por otra parte, existen lesiones no tumorales que producen sintomatología e imágenes radiográficas que simulan tumores, como algunas infecciones óseas y lesiones osteocondrales. En estos casos, la historia clínica detallada puede orientar el diagnóstico.

Una vez que la imagenología demuestra una lesión sospechosa, es recomendable que el médico no especialista derive al paciente a un cirujano versado en el manejo de los tumores musculoesqueléticos. La mayoría de las veces ocurre de esta manera, incluso en caso de hallazgos radiográficos con signos claros que sugieren benignidad.

Un ejemplo típico lo constituyen las lesiones de naturaleza condroide, que casi siempre aparecen casualmente en estudios imagenológicos de pacientes que consultan por una patología no relacionada. Figura 1.

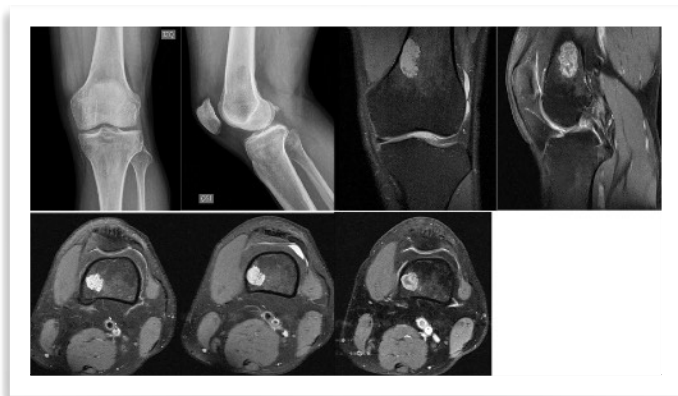**Figura 1**



*Figura 1. Encondroma de Fémur distal. Imágenes solicitadas por otra causa evidencian incidentalmente una lesión en fémur distal, geográfica, calcificada y de localización central. La resonancia nuclear magnética (RNM) confirma matriz condroide y no muestra signos de agresividad local. Al paciente se le indica control clínico e imagenológico en forma periódica.*

Estos tumores per se constituyen un problema diagnóstico para los expertos, puesto que a veces la distinción entre lesiones benignas y condrosarcomas de bajo grado es tenue. La conducta biológica de cada cual es similar en cuanto a su lento crecimiento, casi nula sintomatología, y una muy remota capacidad de desarrollar metástasis. Radiológicamente, sin embargo, hay signos que sugieren una conducta más agresiva, como la erosión endostal y/o una delimitación más difusa en alguna zona de su perímetro. Figura 2.

**Figura 2**

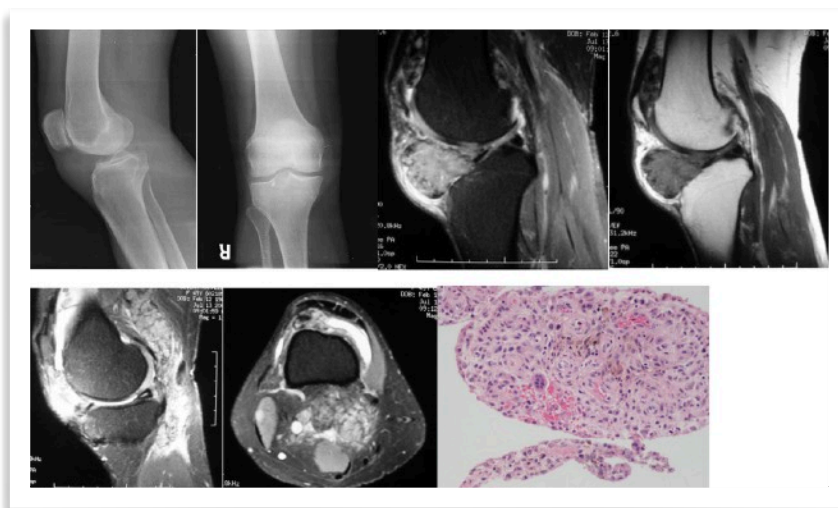


*Figura 2. Estudio de imágenes solicitado por síndrome meniscal, derivado a especialidad de oncología ortopédica debido a lesión tumoral: Las radiografías muestran una lesión de difícil visualización, radiolúcida, localizada en el fémur distal. La RNM evidencia una lesión lobulada y bien delimitada, excéntrica, de señal similar al músculo en T1 y señal intermedia en T2, con realce periférico del contraste endovenoso, con fenestrado endostal discreto, sin de edema ni periostitis. Esto corresponde a una lesión de estirpe condroide, siendo el festoneado cortical el único signo que sugiere una mayor actividad local. Por lo anterior y sumado a características del dolor en controles sucesivos se determinó manejo quirúrgico. La biopsia confirma un Condrosarcoma grado 2.*

## Tumores Sinoviales de la Rodilla

El modo de presentación común en estos diagnósticos es el derrame articular, casi siempre no traumático. Los diagnósticos principales son la condromatosis sinovial, sinovitis villonodular pigmentada (SVNP) y el angioma sinovial. Todas pueden requerir tratamiento quirúrgico. La primera se presenta como un derrame no hemático, que en etapas más tardías de la enfermedad se acompaña de cuerpos libres múltiples intraarticulares, de naturaleza condroide madura. Las dos últimas suelen manifestarse con derrames con contenido hemático, atraumático, y recurrente. El angioma sinovial es una de las causas no traumáticas de hemartrosis de rodilla, junto a la hemofilia y los tumores óseos agresivos yuxtaarticulares. Es muy importante evaluar con cuidado los elementos clínicos y la imagenología completa para determinar un curso de acción. La implicancia de esto es que algunos cirujanos pueden verse tentados a proceder con una artroscopía para una evaluación diagnóstica invasiva de la rodilla, lo cual -ante el diagnóstico de un tumor maligno- puede comprometer gravemente las posibilidades de una cirugía de salvataje. Tanto la SVNP como la condromatosis sinovial de rodilla pueden constituir una patología sinovial difusa, lo cual hace que la resección sinovial completa con métodos artroscópicos a veces sea difícil. En estos casos, en particular para las extensiones hacia la región poplítea, puede requerirse una cirugía abierta complementaria. Figura 3.

**Figura 3**



*Figura 3. Paciente femenina de mediana edad. Sin antecedentes mórbidos relevantes, con historia de dolor y derrame articular repetitivo desde hace más de un año. La RNM muestra una lesión proliferativa y difusa de la sinovial de la rodilla derecha. La histología confirma una sinovitis villonodular pigmentada.*

## Infecciones

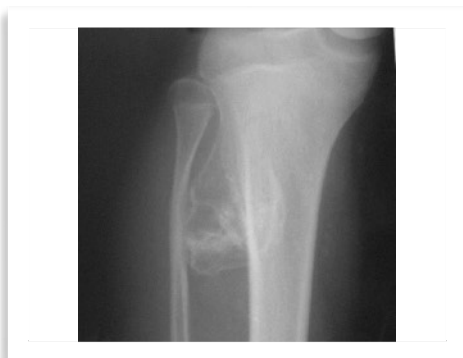Las infecciones óseas en regiones metafisarias y/o metaepifisarias -localizadas- pueden tener una historia clínica poco específica, y el paciente básicamente consultar por dolor alrededor de la rodilla. La radiología puede mostrar una lesión lítica o mixta en el centro del segmento óseo, con bordes mal definidos, lo cual hace plantear el diagnóstico diferencial con un tumor. En estos casos, la RNM puede mostrar áreas de necrosis o zonas líquidas intralesionales que permiten apoyar la sospecha de infección. La biopsia es el método diagnóstico definitivo.

## Tumores Oseos Benignos

Aun cuando esta categoría establece en lo esencial que los tumores no tienen capacidad de desarrollar metástasis ni ocasionar mortalidad, dentro de ella caben otras subdivisiones, puesto que exhiben diferentes comportamientos en cuanto a su agresividad local. La clasificación de *Enneking* resulta muy útil para distinguir estas categorías:

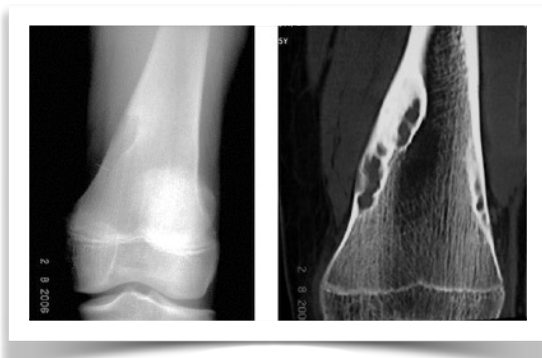A. Tumores benignos latentes: son aquellos considerados "silentes", puesto que no exhiben progresión a lo largo de años de seguimiento, y por lo mismo suelen ser asintomáticos. Habitualmente crecen acompañando el crecimiento del esqueleto huésped, y permanecen sin progresión después del cierre fisario. Si bien algunos de ellos pueden alcanzar un tamaño importante, su lento crecimiento inicial explica que no produzcan mayores molestias ni compromiso funcional de la extremidad afectada. Suelen ser diagnosticados como un hallazgo radiográfico en exámenes realizados por otras causas. Por estas razones, por lo general no requieren resección quirúrgica y se aconseja la mera observación. Figuras 4 y 5.

**Figura 4**



*Figura 4. Osteocondroma proximal de la tibia. El paciente fue diagnosticado en forma casual, ya que consultó por un trauma leve reciente de rodilla. Se aprecia el efecto deformante sobre la fibula, lo que refleja el lento crecimiento. Se indicó control clínico y radiológico.*

**Figura 5**

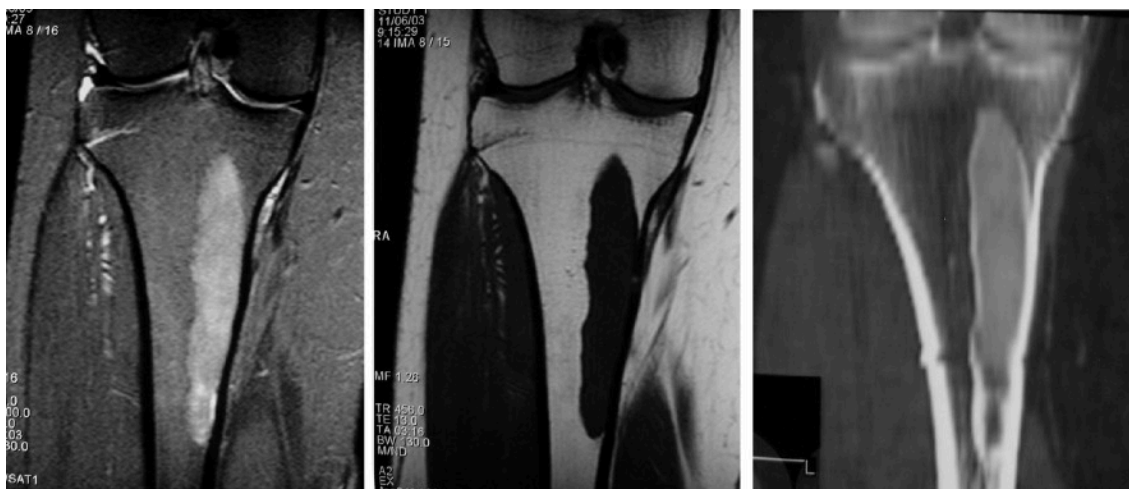


*Figura 5. Defecto fibroso cortical - fibroma no osificante de fémur distal en un paciente adolescente. Se aprecia una segunda lesión más pequeña en la cortical opuesta. La lesión suele ser un descubrimiento casual en imágenes solicitadas por otra razón. Se recomendó solamente observación y seguimiento con radiografía simple una vez al año*

B. Tumores benignos activos: tiene lento crecimiento, pero progresivo, por lo que suelen ser sintomáticos. En general se manifiestan por dolor al comprometer el segmento óseo de origen, y rara vez producen síntomas mecánicos o por compresión de estructuras vecinas.

La sintomatología es la causa habitual para la indicación terapéutica. En este caso, la resección mediante el simple curetaje es suficiente. Para algunas entidades específicas (i.e. osteoma osteoide), se han desarrollado técnicas menos invasivas, como la ablación percutánea mediante radiofrecuencia. Figura 6.

**Figura 6**

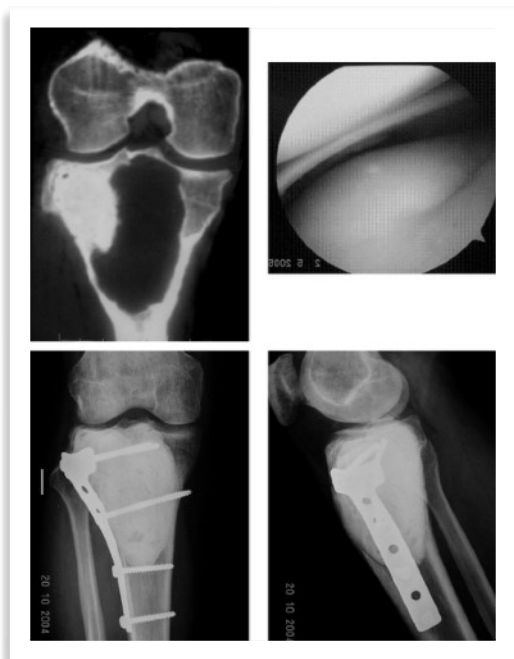

*Figura 6. RNM de una lesión geográfica bien delimitada, sin signos de agresividad, en la tibia proximal en una paciente joven. Es asintomática y aparece casualmente al realizarse el examen por otra razón. En el TAC de la derecha se aprecia una típica opacidad en "vidrio esmerilado", sugiriendo una displasia fibrosa ósea. Se le aconsejó observación y control periódico con imágenes.*

C. Tumores benignos agresivos: si bien histológicamente no presentan características de malignidad, exhiben un comportamiento invasivo, con destrucción del hueso e incluso invasión hacia partes blandas circundantes. Tienen además una propensión a la recidiva local si la extirpación no es lo más amplia posible. Entre estos tumores destacan el condroblastoma en niños, y el tumor de células gigantes (TCG) y quiste óseo aneurismático (QOA) en el adulto. Por esta agresividad local, el tratamiento quirúrgico a veces implica la resección del segmento óseo afectado, y reemplazo mediante endoprótesis, injertos óseos alogénicos, o la combinación de ambos (alo-prótesis). Sin embargo, la localización meta-epifisaria del condroblastoma y el TCG, suele respetar (en mayor o menor medida) una lámina de hueso subcondral, lo que permite utilizar técnicas que conservan la articulación nativa. Entre estas, destaca el curetaje -cuidadoso y lo más extensivo posible- el uso de adyuvantes locales tendientes a minimizar las posibilidades de recidiva (fenol, nitrógeno líquido, gas argón, curetaje con fresas a alta velocidad) y el relleno de la cavidad resultante, ya sea mediante injerto óseo o cemento.

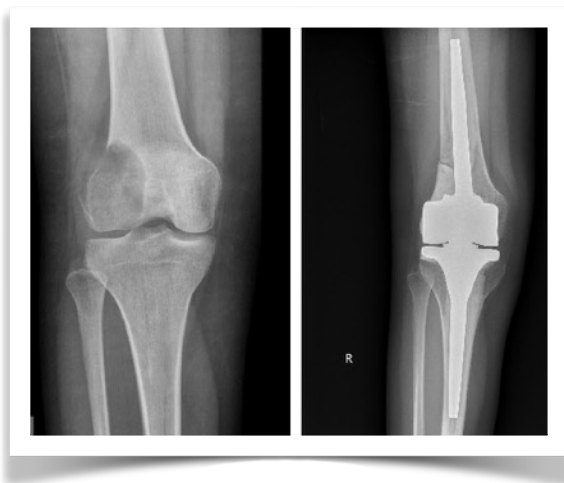Para lograr la resección completa, se recomienda la confección de una ventana ósea amplia, para permitir que el curetaje alcance la extensión completa de la lesión. El cemento tiene la ventaja de ser un elemento que permite la carga de peso en forma temprana, tiene un excelente rendimiento en el largo plazo, y permite detectar precozmente recidivas locales, puesto que imágenes radiolúcidas o líticas en torno al cemento se pueden identificar fácilmente con radiografías simples. Ha adquirido importancia la proximidad del cemento con el cartílago articular, puesto que puede asociarse al deterioro de este cuando el hueso subcondral remanente es de 3mm o menos. Una forma de proteger el cartílago en estos casos es la compactación de injerto óseo esponjoso en la zona, previa al relleno de la cavidad con cemento. Figuras 7 y 8.

**Figura 7**



*Figura 7. Tumor de Células Gigantes. Lesión recidivada en tibia proximal, tratado previamente mediante curetaje y cemento. Se aprecia el remanente de cemento y una gran lesión osteolítica metafiso-epifisaria. En el intraoperatorio, la evaluación artroscópica mostró indemnidad de la superficie articular tibial. El tratamiento consistió en un nuevo curetaje, conservando el cemento de la primera cirugía y cementación de la cavidad. Osteosíntesis adicional con placa y tornillos.*

**Figura 8**



*Figura 8. Tumor de Células Gigantes del cóndilo femoral lateral, con fractura en hueso patológico y extensión a partes blandas. Se efectuó una resección del cóndilo y reconstrucción con prótesis constreñida rotatoria primaria, no oncológica (Endo-Model, Waldemar Link, Hamburgo, Alemania). Para reparar el defecto del cóndilo medial se utilizó cemento, después de implantada la prótesis*



## Tumores Malignos Primarios

La rodilla es el sitio más frecuentemente afectado por tumores primarios malignos. Cualquiera que sea la histología específica, el manejo con intención curativa incluye habitualmente la asociación de quimioterapia y cirugía. Esta última tiene como objetivo la resección amplia del sarcoma, es decir, la consecución de un margen de tejido sano envolviendo al tumor, de modo de minimizar la incidencia de recidiva local, la cual se asocia con un aumento de la mortalidad. Es en esta área donde la reconstrucción -si ella es factible- de una rodilla funcional es un desafío terapéutico para el cirujano.

En el adolescente, el tumor maligno primario más frecuente es el osteosarcoma, el cual además tiene predilección por la rodilla: el 70% de ellos tiene esta localización. Aunque existen subtipos, algunos de ellos con menor grado de malignidad, para todos los propósitos descriptivos en este capítulo, nos referiremos al osteosarcoma central convencional de alto grado. Este típicamente se presenta al tratante como un tumor destructivo, formador de hueso y con extensión hacia partes blandas vecinas en el 80% de los casos al momento del diagnóstico.

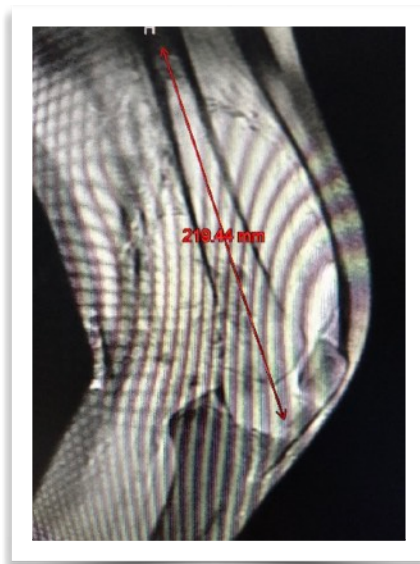En el adulto, el primario maligno más frecuente es el condrosarcoma. Al igual que el osteosarcoma, presenta diferentes categorías de malignidad. La resección quirúrgica es el único tratamiento, pues se trata de un tumor radio y quimio resistente. El condrosarcoma grado 1 (de muy bajo grado) tiene un crecimiento muy lento, rara vez extendiéndose más allá de los límites óseos, y prácticamente sin capacidad para desarrollar metástasis.

La distinción entre este y una lesión condroide benigna -encondroma- es tenue, y difícil hasta para patólogos expertos. Lo mismo ocurre en los aspectos clínicos y radiológicos, que a veces no son claramente distintivos. El diagnóstico se establece considerando el aporte conjunto de esta triada. Cabe mencionar que la biopsia debe contener la mayor parte del tumor, puesto que una muestra insuficiente puede no revelar el verdadero grado histológico de la lesión. El curetaje y la adyuvancia local pueden considerarse el tratamiento curativo del condrosarcoma grado 1. Los condrosarcomas grado 2 y 3 (este último de alto grado de malignidad) requieren de resección amplia para su tratamiento. En estos casos, su manejo -por lo tanto- sigue los mismos principios quirúrgicos que aquellos para el osteosarcoma. Figura 9.

En general, y al igual que con algunos tumores benignos agresivos, las técnicas reconstructivas pueden clasificarse considerando los siguientes elementos: la localización del tumor (fémur distal o tibia proximal), si existe destrucción de la estructura ósea y extensión a partes blandas, y si existe compromiso del aparato extensor. Debe recordarse que, sin embargo, por la naturaleza maligna de estos tumores, el curetaje no resulta válido, de manera que las técnicas quirúrgicas empleadas, prácticamente en su totalidad, incluyen el uso de prótesis.

---

**Figura 9**



*Figura 9. Resonancia Magnética de un Osteosarcoma.*

---

## Reconstrucción Protésica de la Rodilla Oncológica

Alrededor de la rodilla, la reconstrucción protésica oncológica posee características que son compartidas por todos los diseños y fabricantes de implantes. Aunque las reconstrucciones de fémur distal y tibia proximal tienen peculiaridades propias, básicamente están unidos por diseños y conceptos generales en cuanto al mecanismo de la rodilla protésica.

La reconstrucción con endoprótesis en la rodilla presenta dificultades técnicas que se relacionan con la resección de estructuras óseas, ligamentarias, musculares, tendíneas y de cobertura cutánea, consideraciones esenciales al momento de la planificación y posterior ejecución de la cirugía. Esto condiciona tanto la función del segmento como su comportamiento mecánico y duración en el seguimiento prolongado.

El análisis de este tipo de reconstrucciones, considerando función, seguimientos a largo plazo y complicaciones inherentes es por ello preponderante, y difiere de las prótesis convencionales de rodilla. Diferentes series muestran resultados similares en cuanto a sobrevida de los implantes oncológicos, dividiendo el tipo de complicaciones entre aquellas mecánicas y no mecánicas. Entre las primeras se incluyen las fracturas del implante, los aflojamientos asépticos y las fracturas periprotésicas, y en las segundas, la inestabilidad, rotura de tendones y dehiscencia aséptica de la herida (fallas de tejidos blandos). Las complicaciones no mecánicas se refieren a la incidencia de infección y a la recidiva tumoral. Estas dos últimas son particularmente graves, ya que implican habitualmente la remoción del implante y a veces la amputación. Las fallas estructurales (fracturas del implante) son muy infrecuentes en la actualidad, debido a la mejora de los diseños y metalurgia.

Sin dudas, el aflojamiento aséptico ha sido la complicación que en mayor medida afecta los resultados funcionales en el largo plazo. Tanto en fémur distal como en tibia proximal, las series clínicas reportan una sobrevida del implante apenas sobre el 60% a 5 años. En esto influyen factores como la edad joven y actividad de los pacientes con tumores primarios, la necesidad de utilizar diseños con bisagra (aun cuando en la actualidad son rotatorias), la posible acción de terapias adyuvantes sobre la biología de la incorporación de implantes no cementados, y el estrés mecánico que las fuerzas de rotación ejercen sobre la fijación mediante vástagos en hueso diafisario. La resección de segmentos óseos de tamaño significativo, y su reemplazo mediante endoprótesis, significa la transferencia de fuerzas de carga, flexión y torsión a través de bisagras que simplifican enormemente la fisiología articular compleja de la rodilla. Esta menor disipación de fuerzas (incluso en el caso de una bisagra rotatoria) -por ausencia de tejidos complejos que intervienen en una rodilla normal- es transmitida a la interfase entre el implante y el hueso, lo que redundará en una alta incidencia de aflojamiento.

A continuación, describiremos las particularidades encontradas en la resección y reconstrucción de fémur distal y tibia proximal.

### Fémur distal

La resección del fémur distal es la más frecuente, dada la incidencia de los tumores primarios en ese sitio. La reconstrucción habitual es mediante endoprótesis, de las cuales existen diversos modelos y marcas, aunque comparten características comunes:

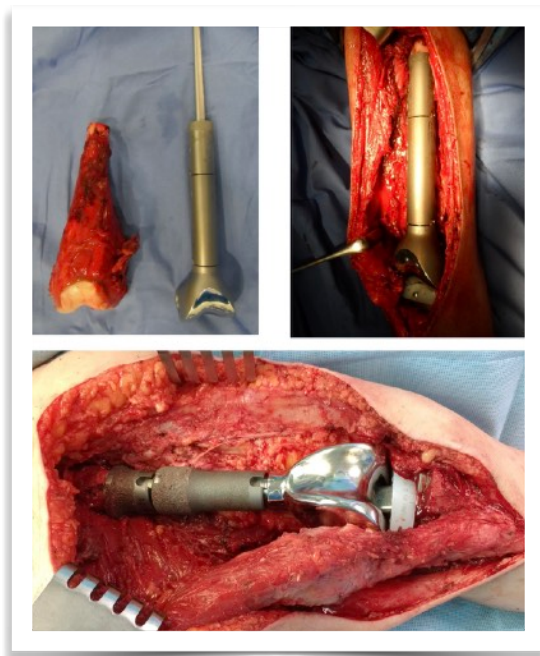
- Tróclea femoral anatómica, lo que permite la conservación de la patela sin necesidad de reemplazo de esta. Es interesante constatar en seguimientos de largo plazo cómo los pacientes (habitualmente jóvenes) conservan excelente función y ausencia de dolor patelar en la gran mayoría de los casos. Figura 10.

- Bisagra rotatoria. La resección implica la necesidad de reconstruir la función de la rodilla mediante un implante completamente constreñido. El diseño de estas bisagras es variado, y en general todos los modelos exhiben un funcionamiento similar. La adición de movilidad en rotación ha sido un factor que ha disminuido significativamente la incidencia de aflojamiento aséptico de estos implantes, tanto en fémur distal como en tibia proximal, por disipación de fuerzas de rotación en la zona articular, y en la interfase entre implante y hueso. Los autores han encontrado casos aislados de falla del pivote central de la bisagra en un modelo en particular. Este pivote -largo y delgado- es el elemento que resiste fuerzas laterales en varo y valgo, y actúa como el principal elemento estabilizador de la bisagra, insertándose hacia el componente tibial. Otros modelos tienen un pivote central más corto y de base ancha, y al revés del precedente, se insertan hacia el componente femoral de la bisagra. De este tipo de diseños no se han reportado fallas estructurales.

- Modularidad. Actualmente, todos los modelos para reconstrucción oncológica protésica disponibles son modulares, es decir, se componen de piezas intercaladas que permiten ajustar tanto el tamaño como la longitud del implante de acuerdo con la pieza reseçada, y de esa manera mantener una simetría de las extremidades inferiores.

- Fijación mediante vástagos. Como se mencionó, la incidencia de aflojamiento aséptico es muy superior a la de implantes convencionales ya a los 5 años de seguimiento, siendo los implantes de fémur distal los que se aflojan con mayor frecuencia. Es posible que esto se explique -al menos en parte- a las fuerzas de rotación que se ejercen sobre la fijación en hueso diafisario del fémur remanente. Una explicación puede estar en el hecho de que, con la carga de la extremidad, las fuerzas de rotación no son disipadas por completo a través de la articulación móvil distal, ya que se trata esencialmente de una bisagra. Además, debido a la distancia de la interfase hueso-vástago femoral con el eje de carga durante actividades habituales, se agregan fuerzas angulares a aquellas de rotación axial.

**Figura 10**



*Figura 10. Resección de fémur distal. La modularidad de las prótesis oncológicas permite el ensamblaje intraoperatorio de diferentes partes, que ajustan el tamaño del implante a las dimensiones de la pieza reseçada y al largo deseado. (arriba). Megaprótesis de fémur distal derecho. La resección incluye la totalidad del aparato cápsulo-ligamentario de la rodilla. El mecanismo de bisagra rotatoria permite una estabilidad intrínseca del implante. Se aprecia la conservación del aparato extensor, rechazado hacia medial. (abajo)*

Estos factores determinan la diferencia con la fijación de vástagos diafisarios en reemplazos de fémur proximal por tumor o aflojamientos protésicos de cadera. En estos, las fuerzas de rotación son disipadas por una articulación esférica proximal, que a su vez está en carga constante debido a la acción muscular. Esto se ve reflejado en los excelentes resultados a largo plazo de los vástagos cónicos de revisión en cirugía de cadera, al igual que los reemplazos de fémur proximal por tumores.

### **Tibia Proximal**

La resección de la tibia proximal hasta un nivel por debajo de la tuberosidad tibial anterior (TAT) por tumor significa per-se la eliminación del aparato extensor de la rodilla, al desprender la inserción del tendón patelar. Esto hace mucho más compleja la reconstrucción de una rodilla funcional y recuperar la capacidad para extensión activa. A lo anterior se suma la importancia de la restauración del nivel de la interlinea articular y su relación con la altura patelar, teniendo especial consideración en evitar una patela baja. La tibia proximal carece de una cobertura adecuada de partes blandas más allá de la piel, lo que ocasiona que la incidencia de infección sea mayor que en el fémur distal. Para minimizar este riesgo, existe el consenso de utilizar el colgajo muscular de gastrocnemio medial para mejorar la cobertura y dar mayor protección a la reconstrucción efectuada.

### **Reconstrucción del aparato extensor**

Se han descrito diferentes técnicas para reconstruir el aparato extensor. Entre ellas, mencionaremos las siguientes:

- Anclaje directo al cuerpo protésico. Los diseños protésicos actuales incluyen una zona de anclaje que corresponde a la TAT para el tendón patelar. Sin embargo, este anclaje directo del tendón al metal no suele resultar en una fijación duradera, por la falta de incorporación del tejido orgánico a la prótesis. Para aumentar la eficiencia de esta fijación, se utiliza el colgajo gemelar medial, disponiendo el vientre muscular por encima de esta fijación, de modo de interponer tejido vivo como un elemento que puede mejorar la unión tendínea al implante.
- Fijación del muñón tendíneo al cuerpo del colgajo gemelar. Esto logra la cicatrización directa del tendón a la aponeurosis del colgajo. La desventaja es que se trata de una unión fibrosa laxa, lo que redundará en una extensión activa limitada, con un déficit de hasta 40 grados para la extensión activa completa. Figura 11.
- Combinación de endoprótesis e injerto alogénico. En esta técnica, se asocia a la prótesis un injerto óseo alogénico de tibia proximal que incluya un tendón patelar. El injerto es cementado al cuerpo protésico a la manera de un injerto óseo "flotante", cuya función no es estructural, sino proveer de un tendón patelar que pueda suturarse al muñón tendíneo del huésped, y de ese modo reconstruir el aparato extensor. Esta técnica es más compleja y se asocia con mayor frecuencia de complicaciones como la infección, pero la función resultante en los casos exitosos es excelente, con extensión activa completa. Figura 12.

**Figura 11**

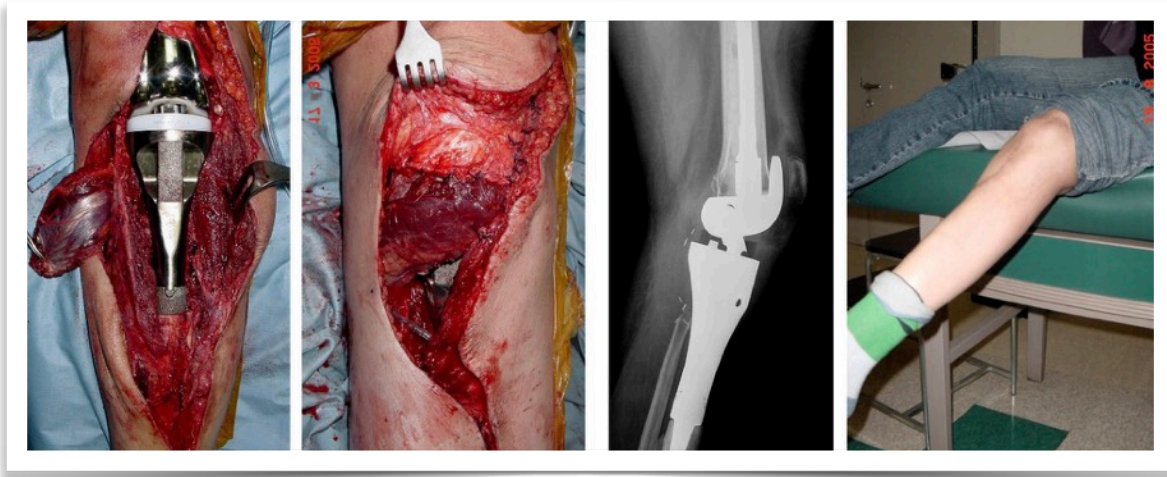

Figura 11. El colgajo gemelar puede también ser lateral. En este caso, esta paciente fue sometida a una revisión de una reconstrucción previa con megaprótesis, en la cual se había utilizado el gemelo medial. Para conseguir una mejor cobertura del implante, se utilizó el gemelo lateral. El tendón patelar remanente se fijó mediante suturas a la fascia del colgajo. La radiografía muestra la situación alta de la patela. Sin embargo, la paciente logra extensión activa de rodilla con déficit de alrededor de 20 grados.

**Figura 12**

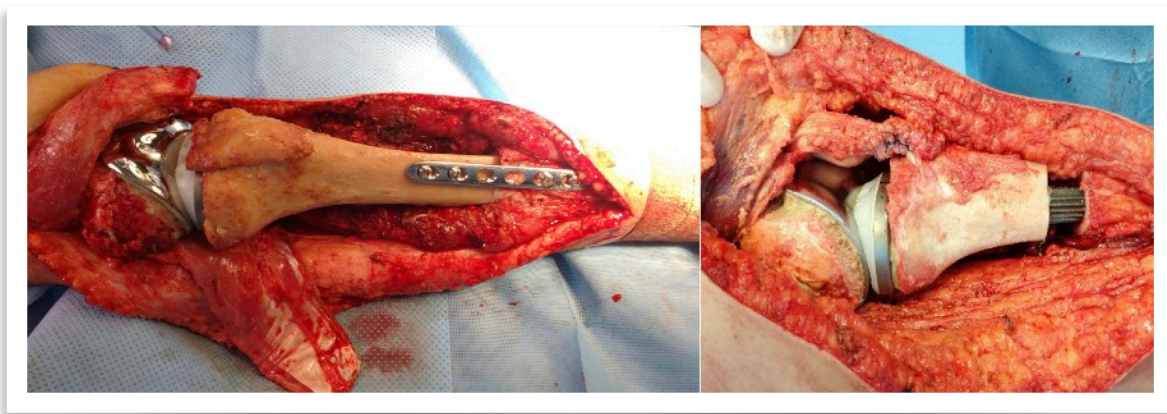


Figura 12. Aloprótesis de tibia proximal. El injerto alógeno incluye el tendón patelar, el cual se une mediante suturas irreabsorbibles al tendón remanente del huésped como método de restauración del aparato extensor. Se aprecia el colgajo gemelar medial preparado, que servirá para reforzar la reparación tendínea y para proteger el implante y el injerto al momento del cierre. A izquierda se da estabilidad absoluta del injerto a nivel tibial para lograr consolidación. El caso de la derecha muestra un aloinjerto "flotante", cementado a la prótesis de reconstrucción con el vástago que se fija en tibia a distal al sitio de osteotomía de la resección.

No existe consenso en cuanto a determinar cuál es el mejor método para restaurar la extensión activa de rodilla. Si no es posible recuperar una rodilla funcional, no se debe descartar la alternativa de una artrodesis o de una amputación. Esta última debe considerarse seriamente en los casos de niños pequeños con tumores alrededor de la rodilla, ya que las alternativas reconstructivas con conservación de la extremidad conducen a una discrepancia final de longitud inaceptable. El uso de prótesis expansibles es una técnica válida en casos seleccionados, pero la disponibilidad de estos implantes es limitada, con un alto costo y asociada a complicaciones mecánicas del implante.

### Resumen

La rodilla es el sitio anatómico de mayor incidencia de tumores benignos y malignos. Es esencial lograr el correcto diagnóstico, en base a la evaluación cuidadosa de los elementos clínicos, imagenológicos y la anatomía patológica. Existen entidades con diferentes grados de agresividad local y actividad biológica, lo que tiene implicancias para el tratamiento.

La reconstrucción de la rodilla consecutiva a una cirugía de resección tumoral es compleja, por las dificultades para restaurar una función satisfactoria -en especial cuando se requiere reconstruir el mecanismo extensor, como ocurre con las resecciones tibiales proximales-, y también porque las complicaciones mecánicas asociadas al uso de megaprótesis continúan siendo altas en el seguimiento de los pacientes. La asociación entre injertos óseos alogénicos -con y sin componentes tendíneos- y endoprótesis, ha surgido como una alternativa atractiva, para restaurar función y asociarlos a implantes protésicos menos masivos. Aunque todas las técnicas descritas se asocian con complicaciones importantes, actualmente más del 90% de los pacientes con tumores alrededor de la rodilla son tratados con preservación de la extremidad.











# Crédito de las figuras

- Portada y contraportada: Fotografía clínica con consentimiento del paciente
- Capítulo Anatomía quirúrgica artroscópica: Fotografías clínicas con consentimiento del paciente, obtenidas por el Dr. Joaquín Orizola
- Capítulo Generalidades de la artroscopía: fotografías de instrumental realizadas por el Dr. Miguel Palet
- Capítulo Simulación en traumatología: Fotografías de equipos obtenidas de la página pública de los fabricantes. [www.sawbones.com](http://www.sawbones.com) y [symbionix.com](http://symbionix.com)
- Capítulo inestabilidad patelofemoral: ilustraciones realizadas por la Dra. Magali Iñiguez, fotografía clínica de paciente de la Dra Iñiguez
- Capítulo Edema óseo y osteonecrosis de la rodilla: ilustración realizada por Daniela Araya Fuentes, imagen de resonancia obtenida por el Dr. Rodrigo Suárez
- Capítulo Evaluación y manejo de urgencia de una rodilla aguda: figuras de elaboración propia por el Dr. Rodrigo Sandoval
- fractura de rótula y lesiones del aparato extensor: ilustraciones de Magdalena Méndez
- Capítulo Fractura de Fémur Distal : Fotografías clínicas con consentimiento del paciente, obtenidas por el Dr. Alvaro Zamorano, ilustraciones realizadas por Magdalena Méndez
- Capítulo Fractura de platillos tibiales : Fotografías clínicas con consentimiento del paciente, obtenidas por el Dr. Alvaro Zamorano, ilustración realizada por Miguel Palet
- Capítulo Fractura de espinas tibiales en niños: ilustraciones realizadas por Katy D`Vásquez. Fotografías clínicas e imágenes obtenidas por el Dr. Hugo Vásquez
- Capítulo Fractura de la tuberosidad anterior de la tibia: ilustraciones realizadas por Katy D`Vásquez. Fotografías clínicas e imágenes obtenidas por el Dr. Hugo Vásquez
- Capítulo Lesiones condrales y osteocondrales de rodilla: imágenes clínicas y esquema por el Dr. Aníbal Debandi. Ilustraciones Miguel Palet
- Capítulo lesiones meniscales: imágenes de resonancia obtenidas por el Dr. Nicolás Melgarejo. Ilustración adaptada del libro de imágenes de rodilla
- Capítulo Lesiones de ligamentos colaterales: Ilustraciones realizadas por Magdalena Méndez. Figuras de algoritmos adaptadas por Nicolás Reyes
- Capítulo Ligamento cruzado anterior: ilustraciones realizadas por Magdalena Méndez, fotografías clínicas obtenidas por el Dr. Carlos infante
- Capítulo Manejo de lesiones del ligamento cruzado anterior con fisis abierta: imágenes clínicas y algoritmo de manejo por la Dra Francisca Echeverría, ilustraciones del Dr. Micheli
- Capítulo Rehabilitación post reconstrucción del ligamento cruzado anterior: figuras de elaboración propia por Claudio Chamorro
- Capítulo Ligamento Cruzado posterior : Fotografías clínicas obtenidas por el Dr. Alvaro Zamorano, ilustraciones realizadas por Magdalena Méndez
- Capítulo Lesiones multiligamentarias: imágenes clínicas obtenidas por el Dr. Gonzalo Ferrer. Ilustraciones realizadas por Magdalena Méndez
- Capítulo Anatomía y estudio de ejes en extremidad inferior: imágenes clínicas obtenidas por los Drs. Maximiliano Barahona, Álvaro Zamorano y Carlos Montes
- Capítulo Prótesis unicompartmental: imágenes clínicas obtenidas por el Dr. Carlos Infante, Ilustraciones realizadas por Magdalena Méndez
- Capítulo Cirugía asistida por computador y cirugía robótica de rodilla: imágenes obtenidas desde la página de los fabricantes. [www.stryker.com](http://www.stryker.com) [www.zimmerbiomet.com](http://www.zimmerbiomet.com) Gráficos de elaboración propia del Dr. Roberto Negrín
- Capítulo Tumores alrededor de la rodilla: imágenes clínicas obtenidas por los Drs. Luis Bahamonde y Pierluca Zecchetto



## Acerca de los editores

---

### Carlos Infante Calvo

Médico traumatólogo, especialista en Cirugía de Rodilla y Traumatología Deportiva del Hospital Clínico de la Universidad de Chile y de la Clínica las Condes. Profesor Asociado de la Universidad de Chile. Ex jefe de Servicio de Traumatología en el Hospital Clínico de la Universidad de Chile y ex Director de Departamento de Ortopedia y Traumatología. Miembro de la sociedad Chilena de Ortopedia y Traumatología. Presidente del Congreso Nacional 2021. Pastpresidente de los comités de Docencia y de Traumatología Deportiva. [cainfantec@gmail.com](mailto:cainfantec@gmail.com)

---

### Maximiliano Barahona Vásquez

Médico traumatólogo de la universidad de Chile. Cirujano de rodilla del hospital clínico de la Universidad de Chile y de la Clínica BUPA Santiago. Magíster en bioestadística Universidad de Chile 2013. Profesor asistente Departamento de traumatología Universidad de Chile. ESKKA international fellowship 2021. Jefe del área médica del fútbol femenino y formativo del club profesional Universidad de Chile. [mbarahona@hcuch.cl](mailto:mbarahona@hcuch.cl)

---

### Miguel Palet Bonell

Médico traumatólogo, especialista en traumatología deportiva y cirugía artroscópica del Hospital clínico de la Universidad de Chile y la Clínica BUPA Santiago. Magíster en educación en ciencias de la salud. Diplomado en simulación clínica. Profesor asistente de la Universidad de Chile. Miembro del comité de docencia de la sociedad Chilena de Ortopedia y Traumatología. Médico del fútbol femenino y formativo del club Universidad de Chile. [miguelpalet@uchile.cl](mailto:miguelpalet@uchile.cl)

---

### Álvaro Zamorano Cadenas

Médico Cirujano, especialista en Ortopedia y Traumatología de la universidad de Chile, subespecialista en traumatología deportiva y cirugía artroscópica. Sub jefe de Servicio y Jefe de postgrado del Hospital Clínico y Profesor encargado de curso de 4 año e internado de traumatología de la universidad de Chile. Jefe de Equipo de trauma de extremidad inferior en el Hospital Clínico de Mutual de Seguridad CChC. Coordinador del equipo de rodilla y trauma de la Clínica BUPA Santiago. Miembro de la sociedad Chilena de ortopedia y traumatología, AO Trauma, SLARD, ISAKOS y miembro del Comité del Día educacional SICOT. Médico del plantel profesional de fútbol del club deportivo Universidad de Chile y médico traumatólogo de la unidad de Ciencias Aplicadas al Deporte - Centro de Alto Rendimiento (IND-Mindep). [azamorano@hcuch.cl](mailto:azamorano@hcuch.cl)

---



---

# **Traumatología de la Rodilla**

---



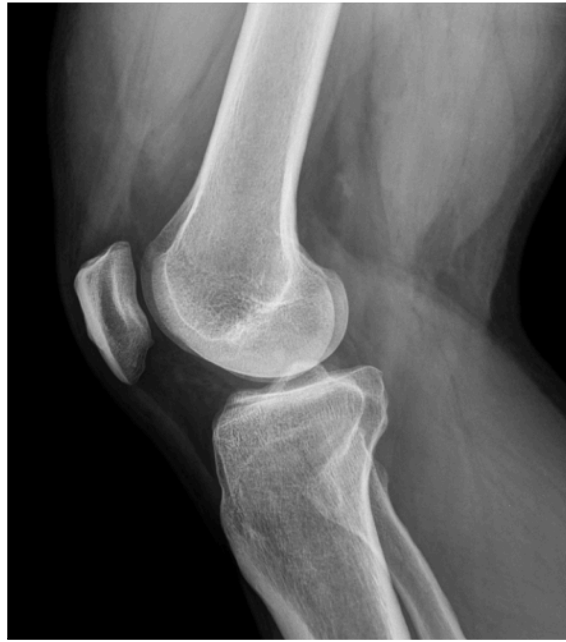



---

# Traumatología de la Rodilla

---



---

Rodilla es un libro que refleja el esfuerzo de casi treinta profesionales por ordenar y actualizar las materias más frecuentes que se ven en esta especialidad. Los treinta y tres capítulos distribuidos a lo largo de cuatrocientas cuarenta páginas están dirigidos a todos aquellos que se interesen por los problemas clínicos de esta articulación, que en general concentra un alto número de consultas e intervenciones en cualquier equipo de Traumatología. Sin embargo, pensamos que va a ser especialmente útil para los residentes en formación, los traumatólogos generales y aquellos que inician sus pasos en la subespecialidad. El compromiso es seguir periódicamente incorporando los avances que se vayan generando en este campo y ponerlo nuevamente a disposición de todos. Les deseamos que lo disfruten y si tienen algún comentario, les rogamos nos lo hagan llegar.

---

ISBN: 978-956-404-067-7



9 789564 040677