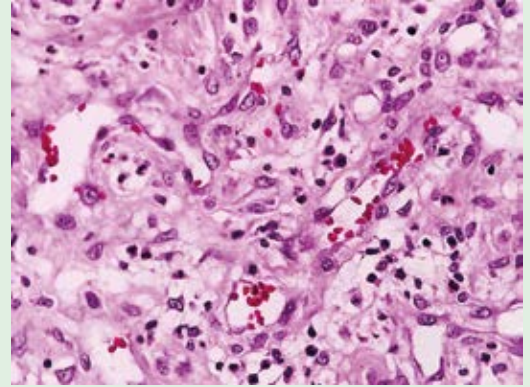
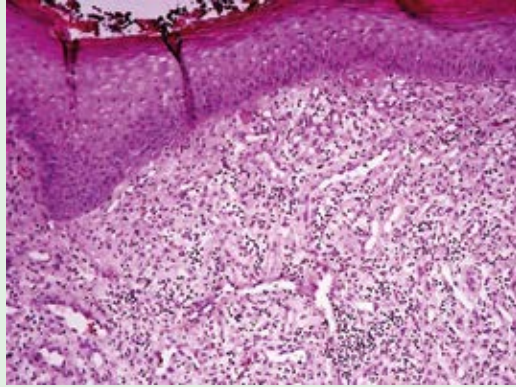
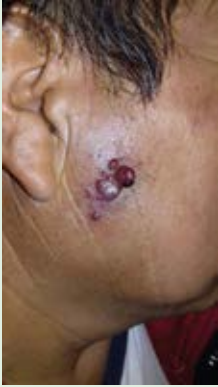

# Dermatología

ISSN-0185-4038

Revista mexicana



Hiperplasia angiolinfoide con eosinofilia (ver pág. 201)

## EDITORIAL

- 107 **La dermatología y su diversidad generacional**  
*Luis Enrique Sánchez-Dueñas*

## ORIGINAL ARTICLES

- 109 **Datos epidemiológicos de la candidiasis en un hospital de tercer nivel en el Estado de México**  
*María Guadalupe Frías-De León, Ana Cecilia Rodríguez-Vizcaíno, Oscar Uriel Torres-Páez, Gustavo Acosta-Altamirano, Erick Martínez-Herrera*
- 115 **Distribución geográfica de los dermatólogos en México**  
*Juan Pablo Castanedo-Cázares, María José Gómez-Escanamé, Diana Hernández-Blanco, Bertha Torres-Álvarez*
- 122 **Causa de la vasculitis leucocitoclástica en niños y adultos**  
*Luz María Sánchez-Sánchez, Josefina Navarrete-Solís, Silvia Judith Hernández-Martínez, Juan Carlos Vallejo-Cárdenas*
- 129 **Concentraciones séricas de vitamina D y su asociación con la gravedad clínica del vitiligo en pacientes que asisten a un servicio de fototerapia**  
*Andrea Castaño-Villegas, Catalina Moreno-Zuluaga, Andrés Rangel Martínez-Villaba, Leonardo Medina-Alvis, Oscar Jairo Valencia-Ocampo*

## ARTÍCULOS DE REVISIÓN

- 144 **Infección por *Mycobacterium ulcerans*. Úlcera de Buruli\***  
*Fernando Benjamín Galván-Lewit, Luz Calderón, Rosa María Ponce-Olivera, Alexandro Bonifaz*
- 154 **Manifestaciones cutáneas secundarias al consumo de estupefacientes\***  
*Gustavo Garza-Esparza, Abraham Benjamín Alfaro-Sánchez, Esperanza Catalina Welsh-Hernández*

## CASOS CLÍNICOS

- 165 **Pénfigo vulgar y superficial. Un caso vulgar de localización atípica y uno superficial en un adolescente**  
*Selina Marioni-Manríquez, Paola García-Mendoza, Tita Nallely González-Márquez, Jesús Ricardo García-Corral, María Elisa Vega-Memije, Roberto Arenas-Guzmán*
- 172 **Nevo lipomatoso superficial**  
*Carolina Pardo-Zamudio, Alejandra Sandoval-Clavijo, Ángel Jaimes-Ramírez*

- 176 **Eritrodermia difusa y crioglobulinemia concomitante con linfoma cutáneo primario anaplásico de células T CD30+, una asociación poco común**  
*Adriana Zapata-González, Itzel Ariadna Cerón-García, Ángela Dayana Williams-Jacquez*
- 183 **Manifestaciones cutáneas de carcinoma ductal de parótida**  
*Alejandro Eduardo De Aguinaga-Inurriaga, Maud Messina-Robles, Claudia Gabriela Sierra-Díaz*
- 191 **Hamartoma quístico foliculo sebáceo: comunicación de un caso en edad pediátrica**  
*Francisco Javier Salazar-Torres, Diego Uriarte-Mayorga, Mirta de Lourdes Pérez-Olivos, Guillermo Solís-Ledesma*
- 195 **Pénfigo benigno familiar, un padecimiento poco reconocido**  
*Cindy Guevara-Hernández, Silvia Cristina Jaramillo-Manzur, Ana Paula Landeta-Sa, Rodrigo Hernández-Castillo, María Ivonne Arellano-Mendoza*
- 201 **Hiperplasia angiolinfoide con eosinofilia**  
*Miriam Puebla-Miranda, María Elisa Vega-Memije, Adriana Machado-Chavelas, Betzabé Quiles-Martínez*
- 206 **Pustulosis subcórnea**  
*Norma Denisse Orona-Enríquez, María de Lourdes Morales-Trujillo, Carmen Gabriela Torres-Alarcón*

## ARTE

- 211 **La dermatosis de la Señora Bennett: antes y después. Lecciones del arte de la Inglaterra georgiana**  
*Jorge Morales-Torres, Pablo Campos-Macias*

## CARTAS AL EDITOR

- 215 **Coccidioidomicosis diseminada. ¿Inmigración como factor de riesgo?**  
*María Fernanda Ortiz-Flores, Ana Sylvia Aguilar-Sarmiento, Ismael Ortiz-Barranco, Marcos César Luna-Pastrana, Gerardo Escudero-Mendoza, Alexandro Bonifaz*
- 219 **Necrosis cutánea inducida por warfarina, una complicación dermatológica poco frecuente**  
*Carlos Cruz-Mendoza, Dalia Ibarra-Morales, José Antonio Mercado-Castro, Diego Bernardo Ortega-Zhindón*

## RESEÑA

- 223 **Celebración de la vida del Maestro Don Mario Magaña Lozano (1924-2015)**  
*Mario Ramón Magaña-García*

# 2

\*Con validez para la recertificación ante el Consejo Mexicano de Dermatología A. C.

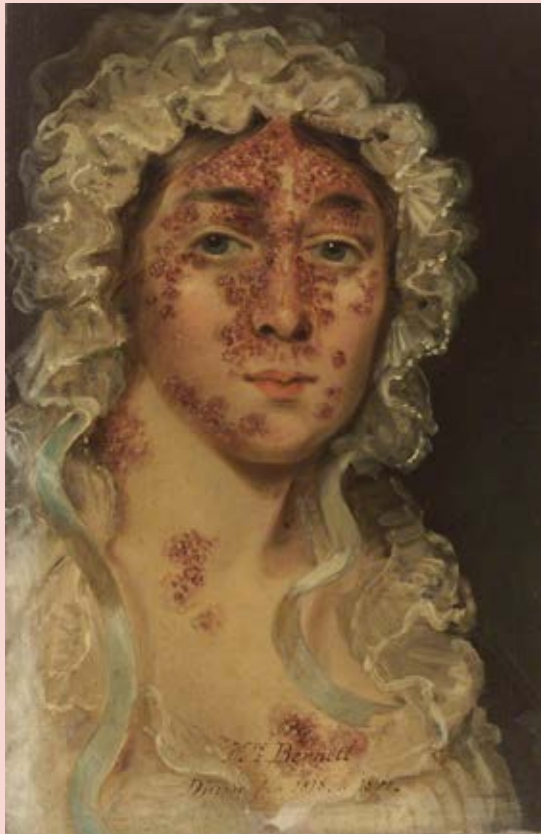SEGUNDA ÉPOCA VOLUMEN 64 • Marzo-Abril 2020

Órgano de la Sociedad Mexicana de Dermatología y de la Academia Mexicana de Dermatología  
www.nietoeditores.com.mx

## La dermatosis de la Señora Bennett: antes y después. Lecciones del arte de la Inglaterra georgiana

*Mrs. Bennett's skin disease: Before and after. Lessons of the art of Georgian England.*

Jorge Morales-Torres,<sup>1</sup> Pablo Campos-Macías<sup>2</sup>



**Figura 1.** Autor desconocido. La Sra. Bennett con un gorro de encaje y una bata de noche, afectada por una enfermedad de la piel que cubre la mayor parte de su cara y partes de su cuello y tórax. Leeds, Inglaterra entre 1818 y 1821. Óleo sobre tela. 41.5 x 28 cm. Incluye un letrero que dice *Sra. Bennett, enfermedad de 1818 a 1821*. Reproducido de *The Wellcome Collection* (<https://wellcomecollection.org/works/g73ezs9s>), Londres, bajo los términos de *Creative Commons Attribution (CC BY 4.0) terms and conditions* <https://creativecommons.org/licenses/by/4.0>.

<sup>1</sup> Reumatología, Centro de Investigación Morales Vargas.

<sup>2</sup> Servicio de Dermatología. Hospital Aranda de la Parra, León, Guanajuato, México.

**Recibido:** noviembre 2019

**Aceptado:** diciembre 2019

### Correspondencia

Jorge Morales Torres  
jorgimorales@prodigy.net.mx

### Este artículo debe citarse como

Morales-Torres J, Campos-Macías P. La dermatosis de la Señora Bennett: antes y después. Lecciones del arte de la Inglaterra georgiana. *Dermatol Rev Mex.* 2020 marzo-abril;64(2):211-214.

Las contribuciones del arte a nuestra forma de entender diversos aspectos de la vida se han reconocido en muchos ámbitos. La historia de la Medicina ha sido enriquecida por el análisis de numerosas pinturas en que se representan datos sugerentes de algunas enfermedades visualmente evidentes o, bien, de intervenciones terapéuticas especiales. La mayor parte de tales representaciones se centran en la intención de identificar a personajes únicos y peculiares, con un contenido emocional y solo raramente tienen por objeto describir enfermedades específicas.<sup>1-3</sup> El clínico avezado puede identificar en sus visitas a los museos algunas características que sugieren tal o cual enfermedad, sin dejar de apreciar la técnica, colorido, contexto y, en una palabra, la belleza de una obra.

El propósito de este reporte es analizar un par de cuadros, presumiblemente del mismo autor no identificado, que muestran una grave afección cutánea en una mujer y su curación en un periodo definido en los mismos cuadros.

Analizamos dos pinturas en las que se observa la evolución de una enfermedad cutánea en un personaje identificado como la Sra. Bennet. Éstos forman parte de una colección de pinturas que presentan *Buena gente de Leeds con graves enfermedades* dentro del museo de *The Wellcome Collection*, un sitio que presenta una mezcla de artefactos médicos y obras de arte originales que se sitúa en el centro de Londres, Inglaterra, y que explora “ideas sobre las conexiones entre la medicina, la vida y el arte” ([wellcomecollection.org](http://wellcomecollection.org)).

El primero de ellos (**Figura 1**) representa a una mujer adulta joven, vestida con un gorro de encaje y una bata de noche parcialmente abierta que permite apreciar una dermatosis diseminada a la cabeza, el cuello y el tórax, que afecta la cara, la región anterolateral derecha del cuello y la parte superior de la cara anterior del tórax,

caracterizada por lesiones costrosas, confluentes, con aspecto eritemato-amarillento.<sup>4</sup>

En el diagnóstico diferencial pueden considerarse varias dermatosis, algunas autoinmunitarias, como el pénfigo seborreico,<sup>5</sup> otras de causa infecciosa, como el impétigo.<sup>6</sup> No se cuenta con información adicional acerca de la paciente o de su médico tratante. La severidad de la dermatosis contrasta con el aspecto de la piel de la misma paciente (**Figura 2**) en la imagen que la describe



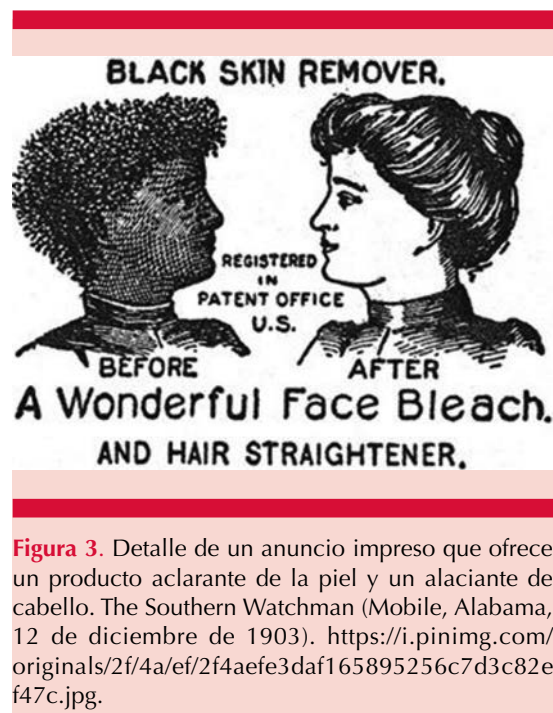**Figura 2.** Autor desconocido. La Sra. Bennett con un gorro de encaje y un vestido marrón, perfectamente recuperada. Leeds, Inglaterra, entre 1818 y 1821. Óleo sobre tela. 41.5 x 28 cm. Incluye un letrero que dice *Bajo cura de 1818 a 1821*. Reproducido de *The Wellcome Collection* (<https://wellcomecollection.org/works/txkm94tq>), Londres, bajo los términos de *Creative Commons Attribution (CC BY 4.0) terms and conditions* <https://creativecommons.org/licenses/by/4.0>.

como curada, en el periodo de 1818 a 1821.<sup>7</sup> La piel totalmente libre de lesiones, sin evidencia de cicatrices, permite excluir entre las causas probables enfermedades con lesiones que dejan secuelas ostensibles o difíciles de curar por las limitaciones terapéuticas de la época. El pénfigo, de naturaleza autoinmunitaria, es una dermatosis crónica y requiere tratamiento con glucocorticoides y otros medicamentos inmunosupresores que no estaban disponibles en esa época, por lo que no era factible su tratamiento.<sup>5</sup> El impétigo, una infección superficial producida por *Staphylococcus aureus*, caracterizada inicialmente por una vesícula o ampolla de contenido claro, rodeada de un halo eritematoso, que en pocas horas se transforma en pústula; el techo se rompe y aparece un exudado seroso o seropurulento que se deseca y origina las costras melicéricas (aspecto de miel y cera). En su forma primaria se localiza alrededor de los orificios naturales (boca, fosas nasales, pabellones auriculares) como consecuencia de una infección en estos sitios y de ahí se disemina a la piel, principalmente en la cara.<sup>6</sup> Responde fácilmente a tratamiento con antisépticos locales y en algunos casos tiende a la curación espontánea sin dejar secuelas residuales. Las características que plasma el pintor son muy sugerentes de este proceso, así como la evolución tan satisfactoria que se plasma en el segundo cuadro.

Es de resaltar la leyenda que tiene cada una de las obras: la inicial, en donde se evidencia la dermatosis: *Sra. Bennet, enfermedad de 1818 a 1821*, y en la segunda: *Bajo cura de 1818 a 1821*. No se hace una referencia más precisa del tiempo de evolución de la dermatosis, solo se señala el periodo de 1818 a 1821. Lo que se hace evidente es que se trata de ilustrar *un antes* y *un después* de la dermatosis, recurso que es utilizado en forma habitual en las publicaciones médicas a partir de la impresión de fotografías. Encontrar este recurso previamente a la era fotográfica y a través de dos pinturas comparativas para evidenciar la evolución de una dermatosis es inusual y digno de resaltar.

En otros sentidos, el estilo de anuncios basados en antes y después ha sido un recurso publicitario común, probablemente desde tiempos inmemoriales. Se ha utilizado en especial en anuncios que ofrecen cambios muy notables en personas (en especial con productos cosméticos, vitaminas, tónicos capilares o productos medicinales) o en ambientes (productos de limpieza, utensilios domésticos). La visión crítica de algunos observadores ha identificado falsedades evidentes en algunos de esos anuncios, obligando a sus patrocinadores a rectificar o a retirarlos de la circulación. La naturaleza de algunos de estos anuncios del pasado, como el que muestra la **Figura 3**, tiene una actitud clasista, sexista y racista y pueden ser tan políticamente incorrectos que resultan chocantes a los ojos del observador contemporáneo. Aun así, sigue siendo un recurso publicitario que seguimos viendo en los medios de difusión impresos y electrónicos.

La Sra. Bennett de estos cuadros, sin relación alguna con su casi contemporánea y ficticia Sra.



**Figura 3.** Detalle de un anuncio impreso que ofrece un producto aclarante de la piel y un alaciante de cabello. The Southern Watchman (Mobile, Alabama, 12 de diciembre de 1903). <https://i.pinimg.com/originals/2f/4a/ef/2f4aefe3daf165895256c7d3c82ef47c.jpg>.



Bennett, madre de la protagonista de la popular novela *Orgullo y prejuicio* de Jane Austen, forma parte de una serie de óleos y acuarelas de autor desconocido que representan a habitantes de Leeds, en Yorkshire, Inglaterra, por esos mismos años y que muestran detalladas representaciones de enfermedades, como cáncer de cara, de mama, herpes zoster y otras afecciones. La colección, adquirida por la Fundación *The Wellcome Collection*, sin más información acerca de su origen, se ha sometido a un proceso de limpieza y restauración y se mantiene en la biblioteca de la institución. Se desconoce el autor de las pinturas que motivan esta comunicación. Se ha supuesto que fueron encomendadas o incluso realizadas por el mismo médico tratante. El propósito principal de estos cuadros –como los de toda la serie de imágenes de enfermos de Leeds– parece ser el de iconografía descriptiva clínica. Este término, introducido en 1978,<sup>8</sup> tiene en estos cuadros algunas de sus más tempranas representaciones. El evidente éxito terapéutico manifestado por la total recuperación de las lesiones visibles de la paciente justifica ampliamente la representación del *después*.

En conclusión, presentamos en dos cuadros de la Inglaterra del siglo XIX un probable caso de impétigo en lo que podría ser uno de los primeros ejemplos de iconografía clínica comparativa.

## REFERENCIAS

1. Morales-Torres J, Hernández Ochoa C, Daza-Benitez L. Rheumatoid arthritis and disability depicted in a Dürer engraving (Letter). *J Rheumatol* 1996;23:1673-1675.
2. Campos-Macías P, Vargas-Origel A. La vacunación de un niño. La vacuna de la viruela. Parte 1. *Dermatol Rev Mex* 2018;62:367-370.
3. Campos-Macías P, Vargas-Origel A. San Martín cortando su capa. La capa de san Martín y el mendigo leproso. *Dermatol Rev Mex* 2019;63:524-526.
4. Mrs. Bennett, afflicted with a skin disease. Oil painting, 1818/1821. Credit: Wellcome Collection. CC BY. <https://wellcomecollection.org/works/ru2w4rgt>.
5. Fernández-Rueda P, Guevara-Cervantes JF, López LA, et al. Pénfigo seborreico. *Dermatol Rev Mex* 2015;59:303-9.
6. Baptista Pereyra L. Impetigo - Review. *An Bras Dermatol* 2014;89:293-9. 10.1590/abd1806-4841.20142283.
7. Mrs. Bennett, cured of skin disease. Oil painting, 1818/1821. Credit: Wellcome Collection. CC BY. <https://wellcomecollection.org/works/ra5cuhhe>.
8. Puijlaert CB. Medical iconography (letter). *Br J Radiol* 1978;51:930. DOI: 10.1259/0007-1285-51-611-930-a.

### Fundación para la Dermatitis Atópica (FDA) en México

Siendo la Dermatitis Atópica uno de los padecimientos más prevalentes, crónicos en niños, y que requiere de explicaciones precisas y apoyo a la investigación, para todo eso se creó la Fundación México. Tiene como sede el prestigiado Servicio de Dermatología del Instituto Nacional de Pediatría, y lo lidera su jefa: la Dra. Carola Durán McKinster, y está conformado por su selecto grupo de especialistas. Sus objetivos son claros y precisos: afiliación de pacientes, dar información, conducir talleres, ayuda directa a los pacientes. Su página web es: <http://www.fundacion-dermatitis-atopica.com.mx/>

### Misión y Visión de la FDA

“Su misión. Poner al alcance de los niños mexicanos con Dermatitis Atópica y sus familiares información clara, precisa y profesional sobre qué es, cómo tratar y cómo superar la enfermedad, basados en un enfoque no sólo de salud clínica sino psicológica y social.”

“Su visión. Convertir a la Fundación para la Dermatitis Atópica en la entidad de referencia más relevante del país, para dirigir y orientar tanto a pacientes y familiares, como a otras entidades clínicas y sociales que puedan identificar esta enfermedad en su entorno, a fin de brindar los cuidados clínicos y emocionales de más niños con Dermatitis Atópica, para devolverles una mejor calidad de vida que redunde en una mejor integración y un mejor desempeño de estos pequeños en su entorno social.”