

대한갑상선학회 갑상선결절 및 암 진료 권고안 개정안

이가희¹ · 박영주² · 궁성수³ · 김정한⁴ · 나동규⁵ · 류진숙⁶ · 박소연⁷ · 박인애⁷ · 백정환⁸ · 송영기⁹ · 이영돈¹⁰ · 이재태¹¹
이정현¹² · 정재훈¹³ · 정찬권¹⁴ · 최승호¹⁵ · 조보연²

한국원자력의학원 내과¹, 서울대학교 의과대학 내과², 병리과², 충북대학교 의학전문대학원 내과³, 성균관대학교 의과대학 내과¹³, 외과⁴, 이비인후과⁵, 휴먼영상의학센터⁵, 울산대학교 의과대학 내분비대사내과⁶, 영상의학과¹², 이비인후과¹⁵, 핵의학과⁶, 가천의과대학 외과¹⁰, 경북대학교 의과대학 핵의학과¹, 가톨릭대학교 의과대학 병리과¹⁴

Revised Korean Thyroid Association Management Guidelines for Patients with Thyroid Nodules and Thyroid Cancer

Ka Hee Yi¹, Young Joo Park², Sung-Soo Koong³, Jung-Han Kim⁴, Dong Gyu Na⁵, Jin-Sook Ryu⁶, So Yeon Park⁷, In Ae Park⁷, Chung-Hwan Baek⁸, Young Kee Shong⁹, Young Don Lee¹⁰, Jaetae Lee¹¹, Jeong Hyun Lee¹², Jae Hoon Chung¹³, Chan Kwon Jung¹⁴, Seung-Ho Choi¹⁵, Bo Youn Cho²

Department of Internal Medicine¹, Korea Cancer Center Hospital, Korea Institute of Radiological & Medical Sciences, Seoul; Departments of Internal Medicine² and Pathology⁷, Seoul National University College of Medicine, Seoul; Department of Internal Medicine³, College of Medicine, Chungbuk National University, Cheongju; Departments of Surgery⁴, Otorhinolaryngology-Head and Neck Surgery⁸, and Medicine¹³, Sungkyunkwan University School of Medicine, Seoul; Human Medical Imaging and Intervention Center⁵, Seoul; Departments of Nuclear Medicine⁶, Endocrinology and Metabolism⁹, Radiology¹², and Otolaryngology¹⁵, University of Ulsan College of Medicine, Seoul; Department of Surgery¹⁰, School of Medicine, Gachon University, Incheon; Department of Nuclear Medicine¹¹, Kyungpook National University School of Medicine, Daegu; Department of Hospital Pathology¹⁴, College of Medicine, The Catholic University of Korea, Seoul, Korea

서 론

갑상선결절은 매우 흔하며, 그 임상적 중요성은 결절의 일부(5-10%)가 갑상선암이라는 사실에 근거한다. 최근 10여년간 갑상선결절 및 갑상선분화암의 진단과 치료 분야에서 많은 발전이 있었으며, 갑상선결절 또는 갑상선암의 치료 권고안들이 여러 차례 발표된 바 있었다. 그러나 발표된 치료 권고안들 간에도 상충되는 내용이 있고, 아직 임상적으로나 보건의료학적 관점에서 논란이 되는 사항들이 많은 실정이다. 대한내분비학회 갑상선분과회에서는 갑상선결절 및 갑상선암 환자의 진료에 종사하는 여러 분야의 의사들에게 도움을 주고자 2007년 “갑상선결절 및 암 진료권고안”을 제정하였다[1]. 이 진료 권고안은 국내 주요 의료기관들에서 갑상선질환 환자를 진료하고 있는 대한내분비학회 회원인 내과 전문의, 갑상선 수술을 담당하고 있는 대한내분비외과학회 회원인 외과 전문의, 대한핵의학

회가 추천한 핵의학과 전문의 등의 구성된 실무진으로 구성된 “갑상선결절 및 암 진료 지침 제정위원회”에서 2006년에 발표된 미국 갑상선학회의 권고안[2]과 일부 NCCN 권고안(National Comprehensive Cancer Network: Clinical practice guidelines in oncology-Thyroid carcinoma, version 1, 2005 http://www.nccn.org/professionals/physician_gls/PDF/thyroid.pdf)을 기초로 하여 초안을 작성하고, 작성된 초안을 2회의 공청회와 대한내분비학회, 대한내분비외과학회, 대한핵의학회, 대한신경두경부 영상의학회 갑상선 연구회, 대한병리학회 내분비병리연구회 및 대한세포병리학회의 의견 수렴 과정을 거쳐 제정되었다[1].

그런데, 이 권고안들은 2004년까지 발표된 연구 결과에 근거한 것으로, 세계적으로 갑상선결절 및 암의 빈도가 증가하면서, 이후 많은 수의 갑상선암에 대한 임상 연구 논문이 발표됨에 따라 이를 반영하여 기존의 권고안을 개정할 필요성이 대두되었다. 미국갑상선학회에서는 2009년 갑상선결절 및 암 진료권고안의 개정안을 발표하였으며[3], 2010년에는 NCCN (Clinical practice guidelines in oncology-Thyroid carcinoma, v.1.2010, http://www.nccn.org/professionals/physician_gls/PDF/thyroid.pdf)과 AACE/AME/ETA (American Association of Clinical Endocrinologists/ Associazione Medici Endocrinologi/EuropeanThyroid Association)에서 새로운 진료권고안

Corresponding author: Bo Youn Cho
Department of Internal Medicine, Seoul National University College of Medicine,
101 Daehang-no, Jongno-gu, Seoul 110-744, Korea
Tel: +82-2-2072-2242, Fax: +82-2-762-9662, E-mail: bycho@plaza.snu.ac.kr

※ 본 진료권고안은 대한갑상선학회에서 제정하였으며, 대한갑상선학회지와 대한내분비학회지, 대한병리학회지, 대한영상의학지, 대한갑상선내분비외과학회지, 대한이비인후과학회지 및 대한핵의학회 학술대회 초록집에 공동 발간됩니다.

을 제정하였다[4].

우리나라에서도 최근 5년 사이에 특히 갑상선미세암의 빈도가 급속도로 증가하고 있어, 새로이 보고되는 임상적인 근거에 따른 진료 권고안의 개정 필요성이 대두되고 있다. 우리나라의 갑상선암은 다른 나라에 비해 갑상선유두암의 빈도가 높고, 갑상선유두암에서 나타나는 BRAFV600E 변이 빈도 또한 매우 높게 나타나는 등의 차이를 보이고 있으므로, 다른 나라에서 보고된 결과를 그대로 적용하기에는 많은 제한점이 있다. 대한갑상선학회에서는 우리 실정에 맞는 권고안의 개정을 위하여, 2009년도 미국갑상선학회, 2010년도 NCCN과 AACE/AME/ETA 권고안을 참고로 하여, 대한갑상선학회를 구성하고 있는 각 학회에서 추천한 내과, 병리과, 영상의학과, 외과, 이비인후과, 핵의학과 전문의로 구성된 “갑상선결절 및 암 진료 권고안 개정 위원회”를 구성하여 개정안의 초안을 작성하고, 작성된 초안을 2010 대한갑상선학회 추계학술대회에서 공청회를 가진 후, 개정안 수정안을 작성, 대한갑상선학회 홈페이지에서 대한갑상선학회 회원의 의견 수렴과정을 거쳐 확정하였다.

본 진료 권고안 개정안은 2007년에 제정된 권고안과 동일하게 다음 네 부분으로 구성되어 있는데, 1) 갑상선결절의 진단 및 치료, 2) 갑상선분화암의 초기 치료, 3) 갑상선분화암의 장기 치료 및 추적, 4) 기타 갑상선암이며, 각 부문에서 중요한 내용들은 권고 사항으로 기술하였으며 각 권고 사항에 대한 권고수준은 Table 1과 같다.

본 개정안에서 주요 변경된 내용은 1) 갑상선결절에서 위험인자에 따른 초음파유도하 세침흡인술의 크기에 대한 기준, 2) 갑상선 세침흡인세포검사(fine needle aspiration cytology, FNAC) 진단양식에 대한 Bethesda system [5] 적용, 3) 갑상선암의 수술 범위 및 림프절 절제 범위에 대한 것이다. 이 외의 부분은 2007년에 발표된 내용에서 크게 변경되지 않았다.

갑상선결절

갑상선결절은 촉진 혹은 초음파검사로 주변의 정상 갑상선조직과

Table 1. 갑상선결절 및 암 진료권고안의 권고수준

권고수준	정 의
1	강력히 권고함: 권고한 행위를 하였을 때 중요한 건강상의 이득 또는 손실이 있다는 충분하고도 객관적인 근거가 있는 경우
2	권고함: 권고한 행위를 하였을 때 중요한 건강상의 이득 또는 손실이 있다는 근거가 있지만, 근거가 확실하지 않아 임상적으로 행하라고 권고하기 어렵거나 근거가 간접적인 경우
3	권고함: 전문가의 의견(expert opinion)에 따라 권고하는 사항
4	권고 보류: 권고한 행위를 하였을 때 중요한 건강상의 이득 또는 손실이 있다는 근거가 없거나 이견이 많아서, 해당 행위를 하는 것에 대해 찬성도 반대도 하지 않음

뚜렷하게 구별되는 병변이다. 그러나 촉진되는 결절성 병변이 반드시 방사선학적 이상소견과 일치하지 않을 수 있으며[6], 이러한 병변은 갑상선결절의 정의에 맞지 않는다. 촉진되지 않지만 초음파 혹은 다른 방사선학적 검사에서 발견되는 결절을 “우연히 발견된 결절” 혹은 “우연종”이라 한다. 촉진되지 않는 결절도 같은 크기의 촉진되는 결절과 동등한 악성의 위험이 있다[7]. 일반적으로 크기가 1 cm 이상인 결절이 임상적으로 의미 있는 암의 위험이 있으므로 검사를 시행한다. 그러나 다음에 기술된 고위험인자를 동반하지 않으면서, 초음파검사 소견상 완전한 낭종(purely cystic) 혹은 spongiform 소견을 보일 때에는 거의 대부분 양성이므로 크기가 2 cm 이상인 경우에 검사를 고려한다[8-10]. 반면, 두경부에 방사선조사의 과거력이 있는 경우, 소아기에서 청소년기 사이에 전신 방사선조사의 과거력이 있는 경우, 갑상선암의 가족력이 있는 경우, 갑상선암으로 열절제술을 받은 경우, F-18 FDG-PET (fludeoxyglucose positron emission tomography) 양성인 경우, MEN 2/FMTC (familial medullary thyroid carcinoma)와 연관된 RET 유전자 변이가 발견된 경우, 혈청 칼시토닌이 100 pg/mL 이상인 경우 등의 고위험군과 초음파검사 상 악성을 시사하는 경우에는 1 cm 미만의 결절에서도 검사가 필요하다. 초음파검사 상 악성을 시사하는 소견은: 1) 앞뒤가 긴 모양(taller than wide), 2) 침상(spiculated) 혹은 불규칙한 경계, 3) 고형 성분의 현저한 저에코, 4) 미세 및 거대 석회화, 5) 경부림프절 종대의 동반 등[11-15]이다.

1 cm 미만의 결절에서 어느 정도의 크기까지 FNAC를 시행하여야 하는가에 대해서는 아직까지 확실한 임상 연구 결과가 없어 이견이 많다. NCCN (2010)과 Latin American Thyroid Society [16]에서는 초음파검사상 악성을 시사하는 소견이 있는 경우에, 그리고 AACE/AME/ETA에서는 두 가지 이상의 악성을 시사하는 초음파 소견을 보이는 경우에 특별한 크기의 하한선 제시없이 FNAC를 시행하도록 권고하고 있다[4]. 반면, 미국갑상선학회에서는 고위험군에서 초음파 검사상 악성을 시사하는 소견이 보이더라도 결절의 크기가 0.5 cm 보다 큰 경우에만 FNAC를 시행하고, 전이가 의심되는 경부림프절종대가 동반된 경우에만 크기에 제한 없이 FNAC를 시행할 것을 권고하고 있다[3]. 그러므로, 1 cm 미만의 갑상선결절에서 FNAC의 시행여부는 각 개인의 위험인자와 초음파검사 소견을 고려하여 결정되어야 한다. 본 권고안에서는, 대부분의 0.5 cm 이하의 갑상선암은 예후가 양호하고, 0.5 cm 이하의 결절에서 FNAC를 시행할 때에 부적절한 검체의 빈도가 높은 점을 고려하여, 고위험군이거나 초음파검사 상 악성을 시사하는 소견을 보이는 경우 0.5 cm 보다 큰 경우에만 FNAC를 시행하는 것을 우선적으로 고려한다. 다만, 악성이 의심되는 경부림프절 종대가 동반된 경우에는 크기에 관계없이 FNAC를 시행하여야 한다. 그러나 이러한 크기의 기준에 대해 우리나라에서 수행된 연구 결과는 아직 없는 상태로, 향후 확실한 권고안을 위해서는 이에 대한 연구가 요구된다.

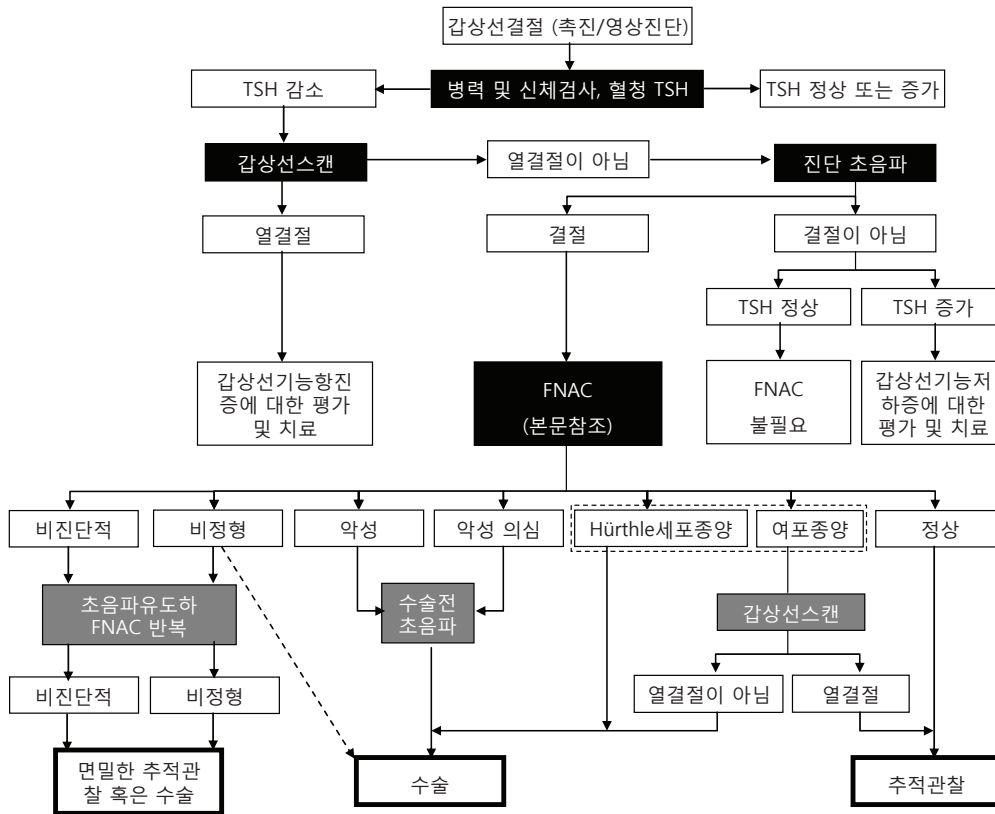


Fig. 1. 하나 혹은 그 이상의 갑상선결절을 가진 환자의 평가 알고리즘

1. 임상적 혹은 우연히 발견된 갑상선결절의 적절한 검사법

갑상선결절이 발견되면 갑상선과 주위 경부 림프절에 관심을 둔 면밀한 병력청취 및 신체검사를 시행한다(Fig. 1). 두경부 방사선조사, 골수 이식을 위한 전신 방사선조사[17], 갑상선암의 가족력, 14세 이전 체르노빌의 방사선 낙진 노출[18], 급격한 크기 증가 및 쇠 목소리 등은 암을 시사하는 병력들이다. 성대 마비, 동측 경부 림프절 종대, 결절이 주위 조직에 고정되어 있음은 암을 시사하는 신체검사 소견들이다.

2. 갑상선결절의 진단에 필요한 혈액검사 및 영상진단법

1) Thyroid-stimulating hormone (TSH)과 영상진단법

갑상선결절이 발견되면 혈청 TSH를 포함한 갑상선기능검사를 시행한다. TSH가 정상보다 낮으면 결절이 열결절, 온결절 혹은 냉결절 인지를 알기 위해 갑상선스캔을 시행한다. 열결절은 악성의 가능성이 거의 없기 때문에 FNAC 검사를 생략할 수 있다. 만일 갑상선중독증이 있는 경우라면 추가적인 검사가 필요하다.

• 갑상선결절의 초기 검사에 TSH를 포함한 갑상선기능검사를 시행한다. TSH가 정상보다 낮으면 갑상선스캔을 시행한다. 권고 수준 1

혈청 TSH 농도가 낮지 않다면 갑상선스캔을 생략하고 갑상선초음파를 시행할 수 있다. 갑상선초음파를 통해 촉진되는 이상소견이 정밀 결절인지, 결절이 얼마나 큰지, 악성 또는 양성을 시사하는 소견을 보이는지, 결절이 50% 이상의 낭성변화를 가졌는지, 그리고 결절의 위치가 갑상선의 후방에 존재하는지를 확인할 수 있기 때문이다. 특히 뒤의 두 가지 특성이 있는 결절의 경우 촉진으로 시행한 FNAC의 정확성이 떨어진다[19]. 갑상선초음파를 시행하면 촉진되는 주 결절 이외에 크기 및 외견상 FNAC를 필요로 하는 결절을 추가로 발견할 수도 있다[6,20,21]. 혈청 TSH 농도가 증가되어 있는 경우에도 FNAC를 시행해야 하는데 이는 하시모토 갑상선염에 이환된 갑상선에서 발생하는 갑상선암의 빈도가 정상 갑상선과 비교하여 같거나 높기 때문이다[22,23].

• 갑상선결절이 존재하거나 의심되는 모든 환자에서 갑상선초음파 시행을 고려한다. 권고수준 1

2) 기타 혈액검사법

혈청 갑상선글로불린(thyroglobulin, Tg) 농도 측정: 대부분의 갑상선질환에서 혈청 Tg 농도가 증가할 수 있으므로 갑상선암의 진단에는 민감도와 특이도가 낮다[24].

• 갑상선결절의 초기 검사에 일상적인 혈청 Tg 농도 측정은 필요하지 않다. 권고수준 1

혈청 칼시토닌 농도 측정: 칼시토닌의 이용에 관해서는 몇 개의 전향적인 비무작위 연구들이 있으며[25-27] 선별검사로 일상적 칼시토닌 농도를 측정할 경우 초기에 C 세포 증식증과 갑상선수질암을 진단할 수 있어 전반적인 생존율을 개선시킬 수 있음을 보여주었다. 그러나 민감도, 특이도, 검사 수행법과 비용 효율성 등 해결해야 할 문제가 남아 있다. 기저 혈청 칼시토닌 농도가 100 pg/mL 이상이라면 갑상선수질암의 가능성은 높다[28].

• 갑상선 결절의 초기 검사로 혈청 칼시토닌의 측정을 고려할 수 있다. 권고수준 3

3. 갑상선결절의 진단에 있어 세침흡인세포검사의 역할

갑상선 세침흡인세포검사(FNAC)는 갑상선결절을 진단하는데 가장 정확하고, 가장 비용-효율적인 방법이다. 전통적으로 FNAC의 결과는 비진단적, 악성, 미결정, 양성 세포소견과 같은 네 가지 범주로 분류되었다. 2009년 “National Cancer Institute Thyroid Fine-Needle Aspiration State of the Science Conference”에서 발표한 Bethesda system은 두 개의 범주를 추가하여 1) 비진단적, 2) 양성, 3) 비정형(atypia of undetermined significance or follicular lesion of undetermined significance), 4) 여포종양 혹은 여포종양 의심(Hürthle 세포 유형이면 구별하여 진단), 5) 악성 의심, 6) 악성으로 분류한다(Table 2)[5]. 비진단적 세포소견은 정립된 적절성의 기준[29]을 만족하지 못하는 경우로 전이가 의심되는 경부림프절(cervical lymphadenopathy)을 동반하지 않았다면, 초음파 유도하 FNAC를 다시 시행해야 한다[30]. 어떤 결절들(특히 낭성결절)은 반복적인 검사에도 불구하고 지속적으로 비진단적 세포소견을 보이다가 수술 시 비로소 악성 결절로 확인되는 경우도 있다[31,32].

갑상선암의 병리학적 분류에 대한 표기는 “유두암종”, “소포암종”, “수질암종” 이 옳으나, 갑상선암에는 육종(sarcoma)이 매우 드물고, 대부분이 암종(carcinoma)이므로, 본 권고안에서는 임상적으로 사용해오던 “유두암”, “여포암”, “수질암” 등으로 표기하였다.

• 갑상선결절의 평가에 있어 FNAC는 가장 좋은 검사법이다. 권고수준 1

1) 비진단적 결과(Nondiagnostic/unsatisfactory)

검체의 적절성(보존이 잘된 10개 이상의 여포 세포로 이루어진 세

Table 2. 갑상선 미세침흡인세포검사의 Bethesda system 진단 양식

1	Nondiagnostic or unsatisfactory Cyst fluid only Virtually acellular specimen, no follicular cells present Other (obscuring blood, clotting artifact, poor fixation, poor cell preservation etc.)
2	Benign Consistent with a benign follicular nodule (includes adenomatoid nodules, colloid nodule, etc.) Consistent with lymphocytic (Hashimoto) thyroiditis in the proper clinical context Consistent with granulomatous (subacute) thyroiditis Other
3	Atypia of undetermined significance or follicular lesion of undetermined significance
4	Follicular neoplasm or suspicious for a follicular neoplasm Specify if Hürthle cell (oncocyctic) type
5	Suspicious for malignancy Suspicious for papillary carcinoma Suspicious for medullary carcinoma Suspicious for metastatic carcinoma Suspicious for lymphoma Other
6	Malignant Papillary thyroid carcinoma Poorly differentiated carcinoma Medullary thyroid carcinoma Undifferentiated (anaplastic) carcinoma Squamous cell carcinoma Carcinoma with mixed features (specify) Metastatic carcinoma Non-Hodgkin lymphoma Other

포 군집이 6개 이상 보여야 함) 기준에 미흡한 경우이다. 예외적으로, 아무리 세포가 적게 나오더라도 뚜렷한 비정형 세포가 보일 때에는 비진단적으로 진단하지 않으며, 심한 염증을 동반한 고형 결절이거나 콜로이드 결절일 경우에는 세포가 적게 나오더라도 양성으로 진단을 할 수 있다[5].

• 반복적인 FNAC에도 비진단적인 낭성 결절은 주의 깊은 추적관찰 혹은 수술적 절제를 필요로 한다. 특히 세포학적으로 비진단적인 결절이 고형결절이라면 수술을 고려한다. 권고수준 2

2) 양성

• 세포학적으로 양성인 경우 즉각적인 추가 검사 및 일상적인 치료는 필요하지 않다. 권고수준 1

3) 비정형(atypia of undetermined significance or follicular lesion of undetermined significance)

종종 “여포병변(follicular lesion)”, “비정형(atypical)”, “여포종양(follicular neoplasm)”, “미결정종양(indeterminate for neoplasia)”, “악성 의심스러운(suspicious for malignancy)”으로 혼용되어 보고 되는 결과를 미결정이라는 한가지 범주로 간주되기도 하였으나, 이러한 결과 내에서도 악성 위험도가 다르기 때문에 Bethesda system은 용어를 구분하여 사용한다. “비정형(atypia of undetermined significance)”은 여포종양의의심, 악성의의심, 혹은 악성으로 진단하기에는 불충분한 세포의 구조적 혹은 핵 모양의 이형성을 보일 때 진단된다. 이 경우 악성 위험도는 5-15%이다[5]. 비정형 세포 소견으로 나온 결절에 대해서 FNAC를 다시 시행하는 경우 대부분 진단적인 결과를 얻을 수 있으며, 단지 20-25%에서만 다시 “비정형”으로 진단되므로[33,34], 진단의 정확성을 높이기 위하여 FNAC를 반복하는 것을 우선적으로 고려할 수 있다[5]. 반복한 FNAC 세포 소견에서도 비진단적인 결과를 얻은 경우에는 임상적 위험 인자를 고려하여 면밀한 추적 관찰을 하거나 수술을 고려한다.

4) 여포종양 혹은 여포종양 의심(follicular neoplasm/suspicious for a follicular neoplasm)

Hürthle 세포 종양은 세포 형태학적으로 모양이 여포종양과 다르며 유전학적으로도 다르기 때문에 Bethesda system은 구분하여 진단한다(진단 예, follicular neoplasm, Hürthle cell type/suspicious for a follicular neoplasm, Hürthle cell type). 이 경우 악성의 위험도는 약 15-30%이다[5].

성별, 결절 크기, 나이와 같은 임상소견[35] 및 세포학적 특징[36]이 비정형 또는 여포종양 혹은 여포종양 의심 세포소견 결과에서 진단의 정확성을 개선시킬 수는 있으나, 전반적으로 악성을 예측하는데 그 가치는 낮은 편이다. 비정형 또는 여포종양 혹은 여포종양 의심 세포소견 결절에서 진단의 정확성을 높이기 위해 많은 분자 표지자들이 연구되었으며 임상적 결정에 도움을 주고 있다[37-39].

- 세포학적 판독이 여포종양인 경우, 특히 혈청 TSH 치가 정상범위 내에 있더라도 낮은 편이라면 갑상선스캔의 시행을 고려할 수 있다. 스캔에서 결절과 일치하는 자율기능성 결절이 관찰되지 않는다면 엽절제술 혹은 갑상선전절제술을 고려한다. 권고수준 3
- 만일 세포학적 판독이 “Hürthle 세포종양”인 경우 갑상선스캔은 필요하지 않으며, 엽절제술 혹은 갑상선전절제술을 시행한다[40]. 권고수준 1
- “비정형” 이나 “여포종양 혹은 여포종양 의심”의 세포 소견인 경우, 결절에 대한 진단의 정확성을 높이기 위하여 특정 분자 표지자(BRAF, RAS, RET/PTC, Pax8-PPAR γ , galectin-3, cyto-keratin-19 등) 검사를 고려할 수 있다. 권고수준 3

5) 악성 의심(suspicious for malignancy)

악성이 강력히 의심되지만 악성으로 확진 하기에는 세포학적 소견이 부족할 때 진단하며, 이 경우 악성 위험도는 60-75% 정도이다[5]. 여포종양이나 Hürthle세포종양을 의심하는 경우는 “악성 의심” 진단에 포함되지 않는다.

- 만일 세포학적 판독이 “갑상선유두암 의심(악성 의심)”인 경우 갑상선스캔은 필요하지 않으며, 엽절제술 혹은 갑상선전절제술을 시행한다[40]. 권고수준 1

6) 악성(malignancy)

- 세포학적 결과가 악성인 경우 수술을 권고한다[41]. 권고수준 1

7) 다결절성 갑상선종

다결절성 갑상선종 환자의 악성 위험도는 단일 결절 환자와 동일하다[12]. 결절들의 특성을 확인하기 위해 갑상선초음파를 시행한다. 만약 주결절 혹은 가장 큰 결절에서만 FNAC를 시행한다면 갑상선암을 간과할 수 있다[6]. 결절의 크기보다 초음파 소견으로 악성의 가능성이 높은 결절을 찾는 것이 진단 효율이 더 높다[12,42].

- 2개 이상의 결절이 관찰되는 경우 초음파 소견상 악성의 가능성이 높은 결절에서 우선적으로 FNAC를 시행할 수 있다. 권고수준 2
- 초음파 소견상 악성이 의심되는 결절이 없고 초음파 소견이 유사한 융합성 결절들이 다수 관찰된다면 악성의 가능성은 낮으며 가장 큰 결절에서만 FNAC를 시행해도 무방하다. 권고수준 3
- 혈청 TSH 농도가 낮은 경우 자율기능성을 가진 결절이 존재할 수 있으므로 갑상선스캔을 시행해야 하며, 각 결절들의 가능성을 평가하기 위해 초음파와 직접 비교해야 한다. 초음파에서 의심스러운 소견이 있는 결절들 중에서 온결절 혹은 냉결절에 대해서 우선적으로 FNAC를 고려한다. 권고수준 2

4. 갑상선결절 환자의 장기 추적관찰에 좋은 방법

갑상선 세침흡인세포검사(FNAC)는 약 5% 정도의 무시할 수 없는 위음성률을 보이므로 추적관찰이 필요하다[43,44]. 양성 결절은 크기가 감소할 수 있지만 서서히 크는 경우가 더 흔하다[45]. 결절의 크기 증가 그 자체가 악성을 시사하지는 않지만, 반복적인 FNAC의 적응증이다. 초기 양성 결과를 보였던 갑상선결절의 추적 관찰에 대한 최근 일련의 연구결과들은 초음파유도 FNAC (0.6%) 보다[46] 촉진으로 시행한 FNAC의 위음성률(1-3%)이 더 높았다[46-48]. FNAC 결과 양성으로 판독된 306명의 환자를 주기적으로 반복하여 FNAC를 시행한 연구에서는 매우 드물게 3명의 환자에서 결국 악성으로 진단되었다고 보고하였다[48]. 초음파에 비해 촉진으로 결절의 크기 변화를 판단하는 것이 부정확하기 때문에[21], 임상적으로 의미 있

는 크기 변화를 판단하기 위해서는 정기적인 갑상선초음파를 시행해야 한다. 하지만 결절의 성장을 정의하는 기준이나 FNAC 재검이 필요한 결절 크기 증가의 역치에 대해 일치된 의견은 없다. 몇몇 연구자들은 결절 용적의 15% 이상 증가를 주장하지만 결절의 평균 직경의 변화를 측정할 것을 권하는 연구자도 있다[45,49]. 결절의 직경이 최소 두 측정 장소 이상에서 2 mm 이상 증가되면서 20% 증가되는 것을 결절 성장의 정의로 이용하는 것은 타당하다. 반복된 FNAC에서 양성인 경우 위음성률은 낮다[50].

- 모든 결절들은 첫 FNAC 6-18개월 이후 초음파검사가 필요하며, 만약 결절 크기에 변화가 없으면 추적관찰의 간격을 증가시킬 수 있다. 권고수준 3
- 축진 혹은 초음파 소견상 결절 크기가 증가하는 경우 가급적이면 축진을 통한 FNAC보다는 초음파유도 FNAC를 다시 시행하는 것이 좋다. 권고수준 2
- 재발하는 낭성 결절은 양성인 경우라도 압박 증상이나 외관상의 문제가 발생하면, 수술 혹은 에탄올절제술(ethanol ablation)을 고려할 수 있다. 권고수준 2

5. 양성 갑상선결절에서 약물치료의 역할

많은 무작위 연구와 3개의 메타분석의 결과에서 얻어진 증거들은 경계범위의 저요오드 섭취지역의 경우 혈청 TSH 농도를 정상 이하로 억제시키는 갑상선호르몬 치료가 결절의 크기를 줄일 수 있음을 보여주었다. 하지만 요오드 섭취가 충분한 인구군에서 얻어진 결과는 설득력이 낮다[51-53].

- 모든 양성 갑상선결절에 대한 일상적인 억제치료는 권고하지 않는다. 권고수준 1
- 결절의 크기가 증가되어 반복 시행한 세포검사에서 양성을 보인 경우에는 증상이나 임상적 염려에 근거하여 지속적인 추적관찰 혹은 수술적 개입을 고려할 수 있다. 하지만 이러한 환자군에서 갑상선호르몬 억제치료에 대한 자료는 없다. 권고수준 4

6. 소아나 임신부의 갑상선결절

1) 소아의 갑상선결절

성인에 비해 소아에서는 갑상선결절이 적다. 미국 남서부의 11세부터 18세 사이 5,000명의 소아를 대상으로 한 연구에서는 1,000명당 20명에서 축진되는 갑상선결절이 발생하였고, 매년 1,000명당 7명의 발생률을 보고하였다[54]. 소아의 갑상선결절에서 갑상선암의 빈도는 한 연구에 의하면 15-20% 정도로 성인에 비해 높음을 보고하였으나[55-57], 다른 연구자들은 성인과 비슷하다고 하였다[58,59]. FNAC는 소아기 갑상선결절의 진단에 있어 민감하고 특이적이다[55,57,58].

- 소아에서 한 개 혹은 그 이상의 결절에 대한 진단 및 치료적인 접근은 성인에서와 같다(임상검사, 혈청 TSH, 초음파, FNAC). 권고수준 1

2) 임신부에서의 갑상선결절

임산부에서 발견되는 갑상선결절의 악성 가능성이 비임산부에 비하여 높은지는 명확하지 않다[60]. 갑상선스캔이 금기라는 것을 제외하면 결절의 검사법은 임신이 아닐 때와 같다.

- 정상 갑상선기능 혹은 갑상선기능저하증을 가진 임신부의 갑상선결절을 대상으로 FNAC를 시행한다. 임신초기(first trimester) 이후에도 지속적으로 혈청 TSH 농도가 감소된 임신부에서는 결절의 기능을 평가할 수 있는 갑상선스캔이 가능해지는 출산 이후로 FNAC를 미룰 수 있다. 권고수준 1

임산부에서 FNAC 결과가 악성으로 나온 경우 수술이 권고된다. 그러나 수술을 언제 시행해야 하는지(임신 중 혹은 분만 후)에 대해서는 일치된 의견이 없다. 유산 등의 위험성을 최소화하기 위해서는 임신 24주 이전에 시행해야 한다[61]. 그러나 임신 중 발견된 갑상선암이 같은 연령대의 비임신 여성의 갑상선암에 비해 더 공격적이라는 증거는 없다[62,63]. 갑상선분화암이 발견된 임신부를 대상으로 한 후향적 연구 결과에 의하면 임신 중 혹은 분만 후에 수술을 시행한 경우 재발이나 생존율 모두에서 차이가 없었다[63]. 또 다른 후향적 연구 결과는 갑상선암 진단 이후 1년 이내의 치료지연은 환자의 예후에 악영향이 없음을 시사하였다[64].

- 임신 초기에 진단된 갑상선암은 초음파 추적관찰이 필요하며, 임신 24주까지 의미있는 성장(위의 정의)을 보이는 경우 수술을 시행한다. 그러나 임신 중기까지 결절 크기의 변화가 없거나, 임신 후기에 처음 갑상선암이 진단된 경우라면 분만 후에 수술을 시행할 수 있다. 진행된 갑상선암은 임신 중기에 수술을 시행하는 것이 바람직하다. 권고수준 3
- FNAC 결과가 악성이 의심되는 경우에는 임신기간 동안 혈청 TSH가 0.1-1 mU/L 사이를 유지하도록 갑상선호르몬제의 투여를 고려할 수 있다. 권고수준3

갑상선분화암의 초기 치료

1. 갑상선분화암의 초기치료 목적

- (1) 원발종양의 제거와 피막 및 경부 림프절 등에 전이된 병소를 제거함. 완전한 수술적 절제는 치료성과를 결정하는 중요한 관건이 된다[65-67].
- (2) 질병 및 치료와 연관된 이환율의 최소화[68,69].
- (3) 정확한 병기결정[70,71].
- (4) 수술 후 방사성요오드 치료를 용이하게 함[72].

- (5) 재발에 대한 적절한 장기적 관리[73].
- (6) 재발과 전이의 최소화[73-76].

2. 진단적 영상검사와 검사실 검사를 통한 수술 전 병기결정

1) 경부 영상검사

표준 병리학적 기법을 이용하였을 때, 수술을 시행한 갑상선분화암(특히 갑상선유두암) 환자의 20-50%에서 경부 림프절전이 발견된다[77-81]. 20-31%의 환자에서 수술 전 초음파로 전이가 의심되는 경부 림프절 병변이 발견되며, 그런 경우에는 수술 범위가 변경될 수 있다[82,83]. 초음파검사가 검사자에 의존하는 특성을 고려하여 Computed Tomography (CT), Magnetic Resonance Imaging (MR), PET 스캔의 민감도가 알려져 있지 않았음에도 불구하고, 필요에 따라 초음파 외의 다른 영상기법들이 사용될 수 있다[84,85].

• 악성 세포소견으로 갑상선절제술을 시행받을 모든 환자에게 반대쪽 엽과 경부 림프절 평가를 위한 수술 전 경부 초음파를 고려한다. 권고수준 2

2) 혈청 Tg 농도 측정

수술 전의 혈청 Tg 농도의 측정이 환자의 치료나 치료결과에 영향을 준다는 증거는 아직 없다.

• 수술 전의 일상적인 혈청 Tg 농도 측정은 일반적으로 권고하지 않는다. 권고수준 2

3. 갑상선분화암에 대한 적절한 수술

갑상선 수술의 목적은 비진단적이거나 비정형 세포소견을 보이는 경우의 확진, 갑상선암의 제거, 병기결정, 방사성요오드 치료의 준비 등이다. 갑상선암의 수술은 갑상선엽절제술(lobectomy), 갑상선근전절제술(near total thyroidectomy, 반회후두신경이 cricothyroid 근육으로 들어가는 부위에 약 1 g의 갑상선조직만을 남기고 눈에 보이는 모든 갑상선을 제거하는 것), 그리고 갑상선전절제술(total thyroidectomy, 육안적으로 보이는 모든 갑상선조직을 제거하는 것)의 세 가지에 한정되어야 한다.

1) 비진단적이거나 비정형, 여포종양 혹은 여포종양 의심, 또는 악성의심의 세포소견을 보이는 경우, 위험인자들을 고려한 수술방법의 선택

• “비정형” 또는 “여포종양 혹은 여포종양 의심” 세포소견을 보이는 단일결절이 있고, 보다 제한적인 수술을 원하는 환자에게는 초기 치료로 갑상선엽절제술이 추천된다. 권고수준 3

• 세포검사에서 “악성 의심” 세포 소견이거나, “비정형” 또는 “여포종양 혹은 여포종양 의심” 세포 소견을 보이는 4 cm 이상의 큰 결절을 가지거나, 세포 소견에서 심한 비정형(marked atypia) 소견을 보이거나, 갑상선암의 가족력이 있거나, 방사선조사의 과거력이 있는 환자들에서는 암의 위험도가 증가하므로 갑상선전절제술을 적용할 수 있다[35,86,87]. 권고수준 1

• 양쪽 엽에 갑상선결절이 있거나, 혹은 반대편 엽의 재수술의 가능성을 피하고자 처음부터 양쪽 엽의 완전한 제거를 원하는 환자들 역시 갑상선전절제술을 적용할 수 있다. 권고수준 3

2) 세포검사서 암이 진단적인 경우의 수술

최근 발표된 대규모 연구결과[88]에 의하면 갑상선암의 크기가 1 cm 이상인 경우에는 엽절제술을 시행한 경우, 갑상선전절제술 혹은 갑상선근전절제술을 시행하였을 때보다 재발률뿐만 아니라 사망률도 높게 나타나므로, 1 cm 이상의 갑상선암 환자의 초기 수술은 갑상선전절제술 혹은 갑상선근전절제술을 시행하는 것이 적극적으로 권고된다. 단일병소이고 크기가 1 cm 미만으로 작고, 갑상선 내에 국한되어 있고, 주변 경부 림프절전이가 없는 저위험군 갑상선유두암 환자에서도 갑상선전절제술 혹은 갑상선근전절제술이 재발율을 감소시키는 것으로 보고되고 있으나[89-91], 아직까지 사망률 감소에 대한 증거가 없으므로, 수술에 따른 합병증의 발생 등을 고려하여 갑상선엽절제술을 고려할 수도 있다[3]. 그러나, 반대편 엽에 갑상선결절이 있을 때, 갑상선 주위나 다른 부위로의 전이, 경부에 방사선조사의 과거력이 있는 환자들, 1세대 내에 갑상선분화암의 가족력이 있는 경우에는 갑상선전절제술 혹은 갑상선근전절제술이 권장된다[88]. 환자가 45세 이상인 경우 재발이 보다 흔하므로 갑상선전절제술 혹은 갑상선근전절제술을 고려할 수 있다[65,71,72,92,93].

• 1 cm 이상의 갑상선암 환자들에서는 처음 수술로 갑상선전절제술이나 갑상선근전절제술을 시행하여야 한다. 권고수준 1

• 단일병소이고 크기가 1 cm 미만으로 작고, 갑상선 내에 국한되어 있으며, 주변 경부 림프절전이가 없는 저위험군 갑상선유두암 환자에서는 갑상선엽절제술을 고려할 수 있다. 권고수준 3

3) 림프절절제술

갑상선유두암에서는 진단 당시 주변 림프절전이가 있는 경우가 20-90%이지만, 많은 경우에서 육안적으로 이상이 없어 보인다[94]. 그 외 다른 조직형에서는 경부 림프절 전이는 그보다 적다[77,95]. 림프절전이가 명백한 경우 양쪽 중앙 림프절절제술이 생존율을 향상시키고, 경부 림프절 재발의 위험도를 낮춘다[78,94]. 이러한 중앙 림프절절제술은 합병증을 증가시킬 수 있으므로 신중하게 선택하여야 한다[96-99].

- 림프절전이 명백한 경우에는 중앙 림프절절제술을 시행해야 한다. 권고수준 2
- 림프절 전이가 명백하지 않더라도 갑상선유두암이 의심되는 환자, 특히 T3 혹은 T4 병변이 의심되는 경우에는 예방적 중앙(level VI) 림프절절제술을 고려할 수 있다. 권고수준 3
- 원발암의 크기가 작고(T1 또는 T2), 비침습적이며 임상적으로 림프절 전이가 없는 갑상선유두암 및 대부분의 여포암 환자에서는 예방적 림프절절제술 없이 갑상선전절제술 또는 갑상선근전절제술을 하는 것이 적절할 수 있다. 권고수준 3

측경부(level II-IV)와 후삼각(level V)의 림프절들은 갑상선암, 특히 갑상선유두암 및 Hürthle 세포암과 연관되어 있다[77,100]. 임상적으로나 수술 전 초음파에서, 혹은 수술 중에 확인되는 이들 부위의 림프절 전이가 있는 환자들에서는 수술적 림프절절제가 암 재발률을 낮출 수 있고, 사망률에도 영향을 미칠 가능성이 있다 [95,101,102]. 제한적이기는 하지만 기능적인 광범위 구역절제가 사망률을 낮출 수 있다는 보고가 있어, 선택적인 절제(berry picking)보다 선호된다[67,103-105].

- 조직검사 또는 세포검사로 측경부 림프절 전이가 확인된 환자에서는 치료적 측경부 림프절절제술을 시행해야 한다. 권고수준 2

4) 잔존갑상선절제술(Completion Thyroidectomy)

잔존갑상선절제술은 갑상선엽절제술 후에 암의 진단이 확실해진

Table 3. 갑상선암의 AJCC 지침(7판)에 따른 TNM 정의

	원발종양 (T)
T1	원발종양 크기가 2 cm 이하이며 갑상선의 침입이 없음
T1a	1 cm 이하
T1b	1 cm 보다 크거나 2 cm 이하
T2	원발종양 크기가 2 cm보다 크거나 4 cm 이하
T3	원발종양 크기가 4 cm보다 크거나 현미경적 갑상선외 침입(주변 근육 및 연부조직)이 있는 경우
T4a	원발종양의 크기에 상관없이 피하 연부 조직, 후두, 기관, 식도 또는 반회후두신경 침범 시
T4b	Prevertebral fascia를 침범하거나 경동맥/중격동 혈관을 둘러싸고 있는 경우
TX	원발 종양의 크기를 모르지만 갑상선외 침범이 없을 때
국소 림프절(N)	
N0	림프절전이가 없는 경우
N1a	Level VI 림프절전이(기관전, 기관주위, 전후두/Delphian 림프절)
N1b	일측성, 양측성, 반대편 경부 림프절(level I, II, III, IV, V), 후인두 혹은 상중격동 림프절(level VII) 전이
NX	수술 당시 림프절전이를 평가하지 않은 경우
원격전이(M)	
M0	원격전이가 없는 경우
M1	원격전이가 있는 경우
MX	원격전이 여부를 알 수 없는 경우

경우에 필요하다. 대부분의 연구에 의하면 갑상선유두암에서 먼저 절제된 갑상선 엽에 다발성 병변이 있는 경우, 단일 병변에 비해 반대쪽 갑상선에 암이 있을 가능성이 더 높다[106-108]. 2단계 갑상선수술(갑상선엽절제술 후에 잔존갑상선절제술)의 수술 위험도는 갑상선전절제술이나 갑상선근전절제술과 비슷하다[109,110].

- 잔존갑상선절제술은 처음 수술 전 갑상선분화암으로 진단되었다면 갑상선전절제술이나 갑상선근전절제술이 추천되었을 모든 환자들에게 고려한다. 크기가 작고, 단일병소이며, 갑상선 내에 국한되고, 림프절 전이가 없고, 저위험군인 환자들을 제외한 모든 환자들이 여기에 해당된다. 권고수준 2
- 잔존하는 갑상선조직에 대한 방사성요오드 치료가 잔존갑상선절제술의 대안으로 여겨져 왔으나[111] 이러한 방법이 비슷한 결과를 보이는지는 아직 알 수 없다. 결론적으로, 방사성요오드 치료가 잔존갑상선절제술의 대안으로 추천되지는 않는다. 권고수준 2

4. 수술 후 병기결정

1) 수술 후 병기결정의 역할

(1) 갑상선분화암 환자의 예후를 예측하고, (2) 방사성요오드 치료나 TSH 억제와 같은 수술 후 치료방침을 결정하고, (3) 수술 후 추적의 빈도와 강도를 결정하고, (4) 의료진 간의 의사소통을 위해 수술 후 병기 결정이 필요하다.

2) AJCC (American Joint Committee on Cancer)/UICC (Union

International Centre le Cancer) TNM (tumor node metastases) 병기 pTNM (pathological TNM)에 근거한 AJCC/UICC 병기분류의 적용이 갑상선암을 비롯한 모든 암에 권장하고 있다(Table 3,4) [70,112].

갑상선암에서는 AJCC/UICC 병기가 몇몇 추가적인 독립적 예후인자를 고려하지 않기 때문에, 일부 환자는 잘못 분류될 가능성이 있다. 보다 정확하게 위험인자를 이용하여 예후에 따라 환자군을 나누

Table 4. 갑상선유두암 또는 갑상선여포암의 병기

	45세 미만		
Stage I	Any T	Any N	M0
Stage II	Any T	Any N	M1
45세 이상			
Stage I	T1	N0	M0
Stage II	T2	N0	M0
Stage III	T3	N0	M0
	T1-T3	N1a	M0
Stage IVA	T4a	N0, N1a	M0
	T1-T4a	N1b	M0
Stage IVB	T4b	Any N	M0
Stage IVC	Any T	Any N	M1

기 위해 CAEORTC, AGES, AMES, U of C, MACIS, OSU, MSKCC, NTCTCS 등 수많은 분류 시스템이 개발되었다[70,113-117]. 예후인자들 중 가장 강력한 것으로는 원격전이 여부, 환자의 연령, 종양의 국소 진행 정도 등이다. 각각의 분류는 저위험군에 속하는 대부분의 환자(70-85%)를 구별하게 해주며, 이로써 이들에게 덜 강력한 추적관찰 및 치료를 시행할 수 있게 한다.

• 질병의 사망률 예측과 암등록에 대한 필요성 때문에 AJCC/UICC 병기 분류는 모든 갑상선분화암 환자에게 권장한다. 수술 후 임상적, 병리적 병기결정은 예후의 예측과 추후 치료방침의 결정을 위해서도 유용하다. 권고수준 2

3) 잔여 병소의 존재나 재발의 위험에 따른 환자의 분류(저위험군, 중간위험군, 고위험군)

AJCC/UICC 병기 분류는 사망을 예측하는 분류이므로 추적 검사의 강도를 판단하는 용도에 사용하기는 부적절하며, 재발 위험도에 따른 환자의 분류는 다음과 같은 분류 기준에 따른다[3].

- 저위험군: 1) 국소 또는 원격 전이가 없고, 2) 수술로 육안적 병소가 모두 제거되었으며, 3) 주위 조직으로의 침윤이 없고, 4) 나쁜 예후를 갖는 조직형(키린세포 변이종, 원주형세포 변이종, 미만성 경화 변이종, 고형 변이종)이 아니며, 5) 방사성요오드 잔여갑상선제거술 이후에 시행한 첫번째 치료 후 전신스캔에서 갑상선 부위(thyroid bed) 외에는 섭취가 없는 경우로 정의한다 [92,118,119].
- 중간위험군: 1) 수술 후 병리조직검사에서 갑상선 주위 연조직으로 현미경적 침윤 소견이 있거나, 2) 중앙 림프절의 전이가 있거나, 첫번째 방사성요오드 잔여갑상선제거술 후 전신스캔에서 갑상선 부위 이외의 섭취가 있는 경우, 3) 원발 종양이 나쁜 예후를 갖는 조직형이거나, 혈관 침범 소견이 있는 경우이다[120-122].
- 고위험군: 1) 종양이 육안적으로 주위 조직을 침범하였거나, 2) 종양을 완전히 제거하지 못하였거나, 3) 원격전이가 있는 경우 또는 4) 방사성요오드 전신스캔 소견에 비하여 혈중티로글로블린 농도가 높은 경우이다[123,124].

5. 갑상선절제술 후 방사성요오드 잔여갑상선제거술

갑상선절제술 후 방사성요오드 투여로 잔여갑상선조직을 제거하는 목적은 1) 잔여갑상선조직을 완전히 제거함으로써 재발 병변의 발견과 초기 병기 결정을 용이하게 하고, 2) 보조 치료(adjunct therapy)로써 국소적 재발의 위험을 줄이고 의심스러운 규명되지 않은 전이 병소를 파괴하여 질병사망률을 줄이며, 3) 알려진 지속적으로 남아 있는 병변을 치료하기 위함이다[65,66]. 그러나 사망률이 낮은 저위험군의 갑상선유두암에서는 이러한 효과를 관찰하지 못하였다는 보고도 있다[71,125-130]

• 방사성요오드 잔여갑상선제거술은 다음의 환자에게 권장한다.

- 1) 원격 전이가 있거나, 육안적으로 갑상선 주위 조직으로 종양 침윤이 있거나, 원발 종양의 크기가 4 cm를 초과하는 모든 환자. 권고수준 1
- 2) 갑상선에 국한된 종양의 크기가 1-4 cm이거나, 림프절 전이가 있거나, 환자의 나이, 종양의 크기, 림프절 상태, 조직형을 같이 고려하여 중간 또는 고위험군인 환자의 경우. 권고수준 2
- 3) 종양의 크기가 1 cm 미만이나 병소가 여러 개이거나 중간 또는 고위험군인 환자. 권고수준 3

1) 방사성요오드 투여 전에 갑상선호르몬을 중단하는 방법

방사성요오드 투여로 잔여갑상선을 제거할 때, 전신스캔 및 혈청 Tg 농도 측정을 이용한 추후의 경과 관찰 등에는 TSH 자극이 필요하다. 후향적 연구에 의하면 혈청 TSH 농도가 30 mU/L 이상일 경우 종양의 방사성요오드 섭취가 증가함이 관찰되었다[131]. 이에 반해, 외인성 TSH를 1회 주사할 경우에는 TSH 농도가 51-82 mU/L 사이일 때 갑상선 세포에 대한 최대 자극효과를 관찰할 수 있었다 [132,133]. 내인성 TSH 농도는 1) levothyroxine (LT4)을 levotriiodothyronine (LT3)으로 변경하여 2-4주간 지속한 후 2주간 LT3를 중단하거나, 또는 2) 3주간 LT4를 중단하여 증가시킬 수 있다[133-142].

• 방사성요오드 치료나 전신스캔을 시행하는 환자는 최소한 3주간 LT4를 중단하거나 2-4주간 LT3로 변경한 후 LT3를 2주간 중단한 후 TSH 농도를 측정하여 적절한 검사/치료 시기(TSH 30 mU/L 이상)를 결정할 수 있다. 방사성요오드 투여 후 2-3일에는 갑상선호르몬 치료를 다시 시작하도록 한다(LT3를 7-10일간 같이 쓸 수도 있다). 권고수준 2

2) 방사성요오드 치료 전 전신스캔 촬영

방사성요오드 전신스캔은 요오드를 섭취하는 갑상선조직의 존재 여부에 대한 정보를 제공한다. 전신스캔에서 잔여 정상 갑상선조직의 양이 많을 때에는 대부분의 요오드가 정상 갑상선조직에 의해 섭취되기 때문에, 국소 림프절, 상부 종격동 등의 국소적 갑상선암이나 원격전이된 갑상선암을 놓칠 수 있으며 이는 검사의 민감도를 감소시킨다[143]. 최근 전신스캔 결과가 잔여갑상선제거술의 시행 여부의 결정에 미치는 영향이 적고, I-131에 의한 정상 갑상선조직이나 갑상선암의 기절효과(stunning)를 고려하여 방사성요오드 치료 전 전신스캔을 시행하지 않는 경향이 증가하고 있다[144]. 한편 I-123과 I-131 사이의 비교연구에서 이들의 종양 발견에 대한 효과는 매우 비슷함이 밝혀져 있지만, 적절한 I-123의 용량과 투여 이후 전신스캔 촬영의 시기 등은 알려져 있지 않다[145]. 또한 I-123은 고가이고, 일반적으로 구하기 어려우며 반감기가 짧아서(T1/2 = 13시간) 다루기 어려운 단점이 있다[146].

• 방사성요오드 치료 전 전신스캔이나 갑상선 부위 섭취율의 측정은 수술기록이나 경부 초음파로 잔여 갑상선의 양을 정확하게 확인할 수 없을 때, 검사 결과로 인해 치료 방침이나 방사성요오드 치료 용량이 달라질 때에는 유용할 수 있다. 검사를 시행할 경우에는 I-123이나 2 mCi (74 MBq) 전후의 저용량 I-131을 사용하고, 치료 용량은 진단 용량이 투여되고 72 시간 이내에 투여하는 것이 적절하다. 권고수준 3

3) 방사성요오드 잔여갑상선제거술에서 I-131의 투여용량

잔여갑상선제거술의 성공은 일반적으로 이어서 시행하는 진단적 전신스캔에서 육안으로 방사성요오드 섭취를 확인할 수 없거나 TSH 자극하에 혈청 Tg가 측정되지 않는 것으로 정의한다. 30-100 mCi의 I-131은 대체로 비슷한 잔여갑상선제거의 성공률과 재발율을 보인다[147-150]. 소아 환자에서는 환자의 몸무게나 체표면적에 따라서 용량을 조절하는 것이 선호된다.

• 성공적인 잔여갑상선 제거를 달성하는데 필요한 최소의 용량 (30-100 mCi, 1.1-3.7 GBq)(특히 저위험군의 환자에서는)을 이용하도록 한다. 권고수준 2

• 현미경적 잔여병소가 의심되거나 확인되었을 경우, 혹은 예후가 나쁜 조직형(키 큰 세포 변이종, 원주형세포 변이종, 미만성 경화 변이종, 고형 변이종)일 경우 고용량(100-200 mCi, 3.7-7.4 GBq)이 적절할 수 있다. 권고수준 3

4) 방사성요오드 투여와 유전자 재조합 인간 갑상선자극호르몬(rhTSH, Thyrogen™)

갑상선기능저하 상태를 건디지 못하거나 내인성 TSH가 충분히 상승될 수 없는 대부분 환자에서 잔여갑상선제거술은 rhTSH의 투여로 성공적으로 달성할 수 있다[151,152]. 전향적인 무작위배정 연구(prospective randomized study)에서 100 mCi 방사성요오드를 이용한 잔여갑상선제거술을 위한 준비로 갑상선호르몬 중지와 rhTSH 자극은 둘다 효과적인 것을 보고하였다. rhTSH는 미국, 유럽 등 여러 나라에서 잔여갑상선제거술을 위한 사용이 승인되었다[153-156].

• 방사성요오드 잔여갑상선제거술을 위하여 LT4 중단이나 rhTSH 자극을 모두 이용할 수 있다. 권고수준 1

5) 방사성요오드 투여 전 저요오드 식이

방사성요오드 치료의 효과는 갑상선 조직에 도달하는 방사선량에 달려있다. 방사성요오드 투여 전에 유효 방사선량의 증가를 위하여 저요오드 식이(하루 50 µg 미만)와 요오드의 오염을 줄이기 위한 간단한 권고들이 환자에게 권장된다[157-159]. 저요오드식이의 적절한 기간에 대한 연구보고는 국가별로 다르며 이는 식이를 통한 요오드 섭취량이 국가별로 다른데 기인한 것으로 여겨진다. 한국과 같이 식이를 통한 요오드 섭취량이 높은 국가에서는 2주 이상이 권장

되기도 한다[160-162]. 요오드의 섭취원으로서 식이 이외에 약물에 포함된 요오드도 있다. 약물에 의한 요오드 섭취가 치료에 방해가 되지 않도록 미리 점검하는 것이 권장된다. 그러나 저요오드 식이를 적절히 수행했는지는 파악하기가 힘들고, 요오드를 포함한 약물은 다양하여 사전 점검에서 누락될 수도 있으므로 방사성요오드 치료 전 소변 요오드 배설량을 측정함으로써 체내 요오드량이 치료에 충분할 만큼 감소되었는지 판단하여 치료 일정을 결정하는데 도움을 받을 수도 있다[159].

• 방사성요오드 잔여갑상선제거술 준비를 위해 1-2주의 저요오드 식이가 추천된다. 권고수준 2

6) 방사성요오드 치료 후 전신스캔의 촬영

방사성요오드 치료 후 전신스캔은 원격전이의 진단을 위하여 방사성요오드를 투여하고 대략 1주 내외에 시행된다. 진단 스캔과 비교하여 치료 후 전신 스캔에서는 10-26%의 전이 병소가 추가로 발견되는데, 새로운 비정상적 요오드 섭취는 경부, 폐, 종격동에서 가장 흔하게 발견되었고, 이러한 새로운 병변은 약 10%의 환자에서 병기에 영향을 주거나 9-15%에서 치료 방침에 영향을 준 것으로 보고되었다[163-165]. I-131 단일광자방출 전산화단층촬영(single photon emission computed tomography (SPECT)/CT 융합영상은 잔여 갑상선제거술 후 병소를 더 잘 국소화할 수 있다[161].

• 방사성요오드 갑상선제거술 후에는 치료 후 전신스캔이 권장된다. 촬영 시기의 결정에 대해 발표된 근거자료는 부족하지만, 일반적으로 투여 후 2-10일 사이에 시행하고 있다. 권고수준 2

6. TSH 억제치료의 역할

갑상선분화암은 세포막에 TSH 수용체를 가지고 있고, TSH 자극에 반응하여 세포성장이 증가한다. 생리적 용량 이상의 고용량의 갑상선호르몬제(LT4)를 투여하여 TSH 분비를 억제하여 갑상선암의 재발률을 감소시킨다[75,166].

1) 적절한 초기 TSH 억제치료

후향적 연구들에 의하면 TSH를 0.1 mU/L 미만으로 억제시킬 경우 고위험군 환자의 예후를 향상시키지만[167], 저위험군에서는 TSH 억제치료의 확립된 이득이 없다. TSH 억제치료의 부작용으로는 불현성 갑상선종독증, 허혈성 심질환의 악화, 심방세동 위험의 증가, 폐경 후 골다공증 위험 증가 등이 있다[168].

• 고위험군과 중간위험군의 갑상선암 환자는 처음부터 혈청 TSH 농도를 0.10 mU/L 미만으로 유지하여야 하는 반면, 잔여갑상선제거술을 시행 받지 않은 환자를 포함한 모든 저위험군 환자는 혈청 TSH 농도를 0.10-0.50 mU/L로 유지하는 것을 권장한다. 권고수준 2

7. 추가적인 외부 방사선조사나 항암제치료

1) 외부 방사선조사

외부 방사선조사는 국소적으로 진행되었으나 절제가 불가능한 병소의 증상완화 치료 등에 가끔 사용된다[169]. 그러나 외부 방사선 조사가 적절한 수술과 방사성요오드 치료 후 경부에서의 재발을 감소시킬 수 있는지에 대해서는 확실하지 않다.

- 외부 방사선조사는 수술할 당시 육안적으로 갑상선 밖으로 병소가 진행되어 미세병소가 남아있을 가능성이 높은 45세 이상의 환자, 추가적인 수술이나 방사성요오드 치료로 잘 낫지 않을 것 같은 육안으로 보이는 잔여병소가 있는 환자에게 고려한다. 권고수준 2

2) 항암화학요법

갑상선분화암의 치료에 보조적(adjutant) 항암제 사용을 정당화하는 자료는 없다. 국소적으로 진행된 일부 환자에서 방사선치료를 하는 경우 사용을 고려할 수 있다.

- 갑상선분화암 환자에서 보조적인 항암제의 일상적 사용에 대한 역할은 없다. 권고수준 1

갑상선분화암의 장기 치료 및 추적

1. 장기 치료 및 추적의 목표 및 의의

장기 추적의 주 목적은 질병이 일단 완치된 환자에서 재발여부를 정확하게 찾아내는 것이다. 잔여 혹은 재발 병소를 갖고 있는 환자에게는 완치를, 또는 장래의 이환율이나 사망률을 낮추는 것을 목표로 치료하며, 그것이 불가능한 경우에는 종양 부하를 감소시키거나 성장을 억제하는 보조적인 치료를 한다. 갑상선전절제술 또는 갑상선근전절제술과 방사성요오드 잔여갑상선제거술을 시행 받은 환자에서 '잔여 병소 없음'의 정의는 다음의 조건을 모두 만족하는 경우를 칭한다. 즉, 1) 임상적으로 종양이 발견되지 않고, 2) 진단 영상에서 종양이 발견되지 않으며(첫 번째 치료 후 전신스캔 또는 최근의 진단적 전신스캔에서 갑상선 부위 이외의 섭취가 없거나 경부 초음파검사서 음성), 3) 항 Tg 항체가 없는 상태에서 측정된 혈청 Tg 농도가 TSH 억제 상태(TSH-억제 Tg)와 TSH 자극 상태(TSH-자극 Tg; T4 복용 중단 방법과 rhTSH-유도 방법 총칭) 모두에서 측정되지 않는 경우이다

2. 갑상선분화암의 추적에서 혈청 Tg 농도 측정의 의의

혈청 Tg 농도의 측정은 갑상선전절제술과 방사성요오드를 이용해 잔여 갑상선을 제거한 경우 잔여 갑상선암을 발견하는데 있어서 민감도와 특이도가 높다. 특히 갑상선호르몬 투여 중지 후 또는 rhTSH 투여 후 측정된 혈청 Tg 농도는 잔여 갑상선암 발견에 있어 가장 예

민한 검사법이다[170]. 종양이 작을 때에는 TSH가 억제된 상태에서 혈청 Tg 농도를 측정하면 잔여 병소를 찾아내지 못할 수 있다[118]. 또한 TSH를 자극한 경우에도 혈청에 항 Tg 항체가 있거나, 드물지만 종양 세포에서 Tg를 생산하거나 분비하는 능력이 떨어진 경우 상당한 양의 종양이 있어도 혈청 Tg 농도 측정으로 종양을 발견해내지 못할 수 있다[171].

갑상선전절제술 또는 갑상선근전절제술과 방사성요오드를 이용한 잔여갑상선제거술을 시행받은 저위험군 환자(실제 수술 환자의 85%에 해당)의 초기 추적검사는 주로 갑상선호르몬 투여 중(TSH-억제)의 혈청 Tg 농도 측정과 경부 초음파검사로 하며, TSH-억제 Tg 농도가 음성인 경우에는 TSH-자극 Tg 농도를 측정한다[118].

일반적으로 rhTSH 자극 후의 혈청 Tg 농도가 2 ng/mL 이상인 것을 기준으로 하면 잔여 병소를 가진 환자를 예민하게 찾아낼 수 있는 것으로 알려져 있다[172-177]. 그러나 같은 시료로 측정을 하여도 Tg 측정치가 실험실마다 다르므로[178] Tg 기준치는 기관 또는 실험실마다 다를 수 있다. Tg 측정 오차를 줄이는 데에 CRM-457 international standard를 사용하는 것이 도움이 될 수 있다. 한편, 항 Tg 항체는 갑상선암 환자의 25%에서[179], 일반인의 10%에서[180] 발견되는데, 항체가 존재하면 면역계수측정법을 이용한 Tg 측정시 Tg 농도가 실제보다 낮게 측정된다[181].

경부 림프절에 작은 전이 병소만 있거나 분화도가 낮은 갑상선암의 경우 혈청 Tg의 진단 예민도는 떨어진다[124,182]. TSH-억제 또는 -자극에 관계없이 혈청 Tg 농도가 지속적으로 증가하면 임상적으로 유의한 병소의 존재를 암시한다[183,184].

- 갑상선전절제술 또는 갑상선근전절제술과 방사성요오드를 이용한 잔여 갑상선 제거를 시행 받은 갑상선분화암 환자의 추적에서 혈청 Tg 농도를 6-12개월 간격으로 측정한다(가능하면 CRM-457 표준으로 보정된 방법을 같은 실험실에서 같은 측정법으로). Tg 농도를 측정할 때마다 항 Tg 항체를 동시에 정량적 방법으로 측정한다. 권고수준 1
- 갑상선근전절제술 미만의 수술을 받았거나, 갑상선전절제술을 받았으나 방사성요오드를 이용한 잔여갑상선제거를 시행하지 않은 경우의 추적에 있어서도 주기적인 혈청 Tg 농도 측정이 도움이 될 수 있다. 이 경우 잔여 및 재발 병소를 암시하는 Tg 기준치는 알려져 있지 않으나, Tg 농도가 시간 경과에 따라 증가하는 경우 재발을 의미할 수 있다. 권고수준 2
- 방사성요오드를 이용한 잔여갑상선제거술을 시행받은 '저위험군'의 갑상선분화암 환자에서 치료 1년 이내에 시행한 TSH-억제 Tg 농도 및 경부 초음파검사가 음성인 경우, 잔여 갑상선 제거 후 12개월되는 시점에 TSH-자극 Tg 농도를 측정한다. TSH-자극 Tg 농도가 음성인 경우 추후 자극 검사의 시행이 필요한지, 또는 어느 시점에 시행해야 하는지는 아직 불분명하다. 권고수준 1

- 방사성요오드를 이용한 잔여갑상선제거술을 시행받고 경부초음파 검사 및 TSH-자극 Tg가 음성인 저위험군은 이후 TSH-억제 Tg와 경부초음파를 매년 시행하며 경과관찰을 할 수 있다. 권고수준 2

3. 갑상선분화암환자의 추적에서 진단적 전신 방사성요오드 스캔 및 초음파검사

1) 진단적 방사성요오드 전신스캔

진단적 방사성요오드 전신스캔을 환자의 추적에 이용할 때 두 가지 사항이 고려되는데, 기절효과(stunning)와 정확도이다. 환자 추적에서 진단적 전신 스캔은 정상 갑상선조직이 없거나 거의 없어야 진단 검사로 가장 유용하다. 간혹 진단 스캔에서 발견되지 않던 병소가 치료 목적의 고용량 I-131 투여 후 촬영한 전신스캔에서 발견될 수 있다[185-188].

- 방사성요오드 잔여갑상선제거술을 시행받고 첫 번째 치료 후 전신스캔을 시행한 ‘저위험군’ 환자에서는, TSH-억제 Tg가 측정되지 않고(동시에 항 Tg 항체 음성), 경부 초음파검사가 음성이 라면 추적 관찰 중에 진단적 방사성요오드 전신스캔을 일상적으로 시행할 필요는 없다. 권고수준 1
- 방사성요오드로 잔여갑상선제거술을 시행한 ‘중간위험군’ 또는 ‘고위험군’ 환자에서는 6-12개월 후에 시행하는 진단적 전신스캔이 유용할 수 있다. 이때 진단적 전신스캔은 I-123 또는 저용량의 I-131을 이용하여 시행하여야 한다. 권고수준 3

2) 경부 초음파검사

경부 초음파검사는 갑상선분화암 환자에서 경부 전이를 발견하는데 매우 예민한 검사이며[189], TSH-자극 Tg가 음성인 환자에서도 전이 병소를 발견할 수 있다[182].

경부 초음파검사 소견상 림프절 전이가 의심되는 경우에는 FNAC와 세침내용물에 대한 Tg 검사가 진단에 도움이 된다[190]. 그러나, 크기가 작은 림프절의 경우(직경이 5-8 mm 미만)에는 FNAC 후 비진단적인 결과를 얻을 가능성이 높고, FNAC로 림프절 전이가 확인이 되더라도 크기가 작아서 수술시 전이된 림프절을 발견하지 못할 가능성 등이 있으므로, 림프절 절제술에 따른 합병증 가능성 등을 함께 고려하여, 바로 FNAC를 시행하지 않고 면밀한 추적관찰을 시행하면서, 크기가 증가하거나, 경부의 주요 주변 기관으로의 침범이 의심이 될 때에 FNAC를 시행할 수도 있다. 그러나, 크기가 작은 전이 림프절의 수술 시기에 따른 예후 및 사망률에 대해서는 아직까지 보고된 연구 결과는 없다.

- 수술 후에는 갑상선부위와 중앙, 측경부 림프절 구획을 평가하기 위해 경부 초음파검사를 수술 후 6-12개월에 시행하며, 이후 환자의 재발 위험성과 Tg 수준에 따라 매년 시행할 수 있다. 권고수준 2
- 경부 초음파검사에서 초음파소견상 전이가 의심되는 림프절을 동반한 경우, 초음파 유도하 FNAC를 시행하며, 이때 세침내용물의 세척용액에서 Tg를 같이 측정하면 진단에 도움을 받을 수 있다. 권고수준 2
- 초음파소견상 의심스러운 소견을 보이나 직경이 5-8 mm 미만인 림프절은 FNAC를 시행하지 않고 경과를 관찰할 수 있으나, 크기 증가 및 경부의 주요 기관에 대한 침범이 발생하는지에 대한 주의깊은 경과 관찰이 필요하다. 권고수준 3

3) F-18 FDG-PET 스캔

최근에 F-18 FDG-PET은 Tg 양성, 방사성요오드스캔 음성 환자들의 병소 국소화뿐만 아니라 다른 적응증에서도 이용될 수 있다 [191,192].

- F-18 FDG-PET 스캔은 혈청 Tg가 양성이나 방사성요오드 스캔 음성인 경우 병소의 국소화에 있어서 증명된 역할 외에 다음과 같은 경우에 적용할 수 있다. 권고 수준 3
 - 1) 분화도가 나쁜(poorly differentiated) 갑상선암 또는 침습성 Hürthle 세포암의 초기 병기 결정의 일환으로, 특히 영상 검사에서 다른 병변의 증거가 있거나 혈청 Tg 수치가 상승된 경우
 - 2) 전이 병소가 있는 환자에서 급속한 병의 진행이나 암에 의한 사망의 위험이 높은 환자를 식별하는 예측 방법으로 쓰 고자 하는 경우
 - 3) 전이성 또는 국소 침습성 병변의 전신 또는 국소 치료 후 치료 반응을 평가하고자 하는 경우

저위험군 환자에서 초기 병기 결정과 추적관찰에 FDG-PET을 필요로 하는 경우는 매우 드물다. 또한 염증성 림프절, 봉합육아종(suture granuloma), 근육의 섭취 등이 흔한 위양성의 원인이 되므로, FDG-PET 양성인 병변은 조직 또는 세포학적 확인이 필요하다[192].

4. 갑상선분화암의 장기 추적에서 갑상선호르몬 억제치료

최근의 여러 연구들을 종합한 결과 갑상선호르몬 억제치료를 시행한 경우 주요 유해사례의 발생이 감소되는 것으로 밝혀졌다[166]. LT4에 의한 TSH 억제의 적절한 수준은 아직까지 알려져 있지 않다. 한 연구에서 TSH 농도가 1 mU/L 이상일 때보다 지속적으로 0.05 mU/L 이하로 억제되어 있을 경우 무병생존기간이 더 길었으며, 다변량 분석에서 TSH 억제 정도가 재발의 독립적 예측 인자였다[167]. 반면 다른 대규모 연구에서는 병기, 환자의 연령, 방사성요오드 치료 여부가 각각 질환의 진행을 독립적으로 예측하는 인자로 밝혀졌고 TSH 억제 정도는 연관이 없는 것으로 밝혀졌다[75]. 또 다른 연구에

서는 LT4 치료 동안 TSH를 0.5 mU/L 미만으로 억제하는 경우보다 정상범위로 유지하였을 때 평균 Tg 농도가 더 높았으나 이러한 현상은 국소 또는 원격 재발이 있는 경우에만 관찰되었다[193].

- 갑상선암 잔여 병소를 가지고 있는 환자에서 혈청 TSH 농도는 특별한 금기사항이 없는 한 계속 0.1 mU/L 미만으로 유지할 것을 권고한다. 권고수준 2
- 혈청 Tg 검사와 임상적으로 갑상선암이 발견되지 않으나, 재발의 가능성이 높은 고위험군에서는 수술 후 5-10년 동안 혈청 TSH 농도를 0.1-0.5 mU/L로 유지할 것을 권고한다. 권고수준 3
- 임상적으로 갑상선암이 발견되지 않고, 재발의 가능성이 낮은 저위험군에서는 TSH 농도를 0.3-2 mU/L로 유지할 것을 권고한다. 권고수준 3
- 방사성요오드 잔여갑상선제거술을 시행받지 않고 재발없이 경과관찰 중인 경우에는, 경부초음파 소견과 TSH-억제 Tg가 음성이면, TSH 농도를 0.3-2 mU/L로 유지하는 것이 가능하다. 권고수준 3

5. 전이 병소를 가진 갑상선분화암 환자의 치료

전이 병소에 대한 치료방법은 국소 병변의 수술적 제거, 방사성요오드 치료, 외부 방사선조사, 주의깊은 추적관찰(안정적이고 무증상인 경우), 시험적 항암치료 순으로 선호된다. 일부 환자에서 고주파 제거술[194], 알코올 주입술[195], 항암색전술[196] 등이 치료에 도움이 될 수 있다.

1) 국소 전이의 수술적 치료

수술은 원격전이 없는 환자에서 국소 및 경부 재발(예를 들어 경부 림프절 또는 경부의 연부조직 종양)의 우선적인 치료법이다. 단기간의 추적 결과를 보면 수술적 치료로 약 1/3-1/2의 환자가 완치된다[197]. 추적되지 않는 림프절도 초음파나 다른 영상 진단법으로 확인되면 수술적 절제를 고려해야 한다. 일반적으로 현미경적 림프절전이는 영상검사서 나타나는 것보다 더 광범위하기 때문에, 선택적인 림프절절제나 알코올 주입 치료보다는 중요 구조물들을 보존하면서 잔여 및 재발 병변이 있는 구획을 완전 절제하는 수술(예를 들어 일측 중앙 림프절절제술, 기능적 광범위 구역 절제술)이 더 선호된다[104,198,199].

- 경부에 국한된 잔여 및 재발 병변을 가진 환자에서는 포괄적 측경부 림프절절제술 또는 중앙 림프절절제술을 고려하되 침범되지 않은 중요 구조물은 보존한다. 과거에 포괄적 림프절절제술 또는 방사선치료를 받은 경부 구획에 재발하였다면 포괄적 림프절절제술 보다는 제한된 구획의 측경부 림프절절제술 또는 중앙 림프절절제술이 합리적 선택일 수 있다. 권고수준 2

2) 호흡기-소화기 침범 병변의 수술적 치료

상부 호흡기-소화기를 침범한 종양은 일반적으로 수술과 함께 방사성요오드 치료를 시행하고 추가적으로 외부 방사선조사를 고려한다[200,201]. 환자의 예후는 기능은 보존하면서 확인된 종양을 완전히 제거할 수 있느냐에 달려 있는데, 기관 혹은 식도의 표면에 있는 종양을 제거하는 것부터 침범이 깊을 경우 기관 절제와 문합[202-204] 혹은 식도인두절제술 등의 적극적인 수술기법까지 다양하다. 근치적 수술이 불가능한 환자의 경우 기관 스텐트나 기관절개술 등으로 삶의 질을 향상시킬 수 있다. 레이저 치료는 기도폐색이나 기도출혈을 치료하거나, 근치적 혹은 고식적 치료를 위한 예비단계로 이용될 수 있다[201].

- 상부 호흡기-소화기를 침범한 종양은 기술적으로 가능하다면, 병소를 제거하는 수술과 더불어 방사성요오드 치료를 시행하고 추가적으로 외부 방사선조사를 고려한다. 권고수준 2

3) 국소 혹은 원격전이 병소에 대한 방사성요오드 치료

병소가 크거나 초음파, CT 혹은 MRI와 같은 해부학적 영상에서 수술로 절제 가능한 병소가 있는 경우 수술을 하게 되지만, 그 외의 경우에는 진단스캔에서 국소 림프절전이가 발견되면 일반적으로 방사성요오드 치료가 이용된다. 국소 림프절전이 또는 소화기-호흡기 침윤 병소의 수술적 제거 후에도 잔여 병소가 있거나 의심되는 경우 수술 후 부가적으로 방사성요오드 치료를 한다.

많은 환자에서 방사성요오드 치료의 효과가 입증되었으나 최적의 용량에 대하여는 아직 논란이 있다[205]. 방사성요오드 치료에는 3 가지 방법이 있는데, 1) 경험적인 고정 용량을 투여하는 방법, 2) 혈액과 체내 방사선량을 측정하여 상한치에 의해 결정하는 방법, 3) 그리고 정량적 종양 방사선량 측정에 의한 방법[172] 등이다. 용량결정에서 방사선량 측정법은 제한된 경우에 사용하는데 원격 전이가 있거나 신부전 혹은 rhTSH 자극을 이용한 치료가 필요한 경우에 사용한다.

최대허용방사선 흡수선량(maximum tolerated radiation absorbed dose, MTRD)은 보통 혈액에 대한 선량 200 cGy로 정의되는데, 다양한 용량을 사용하는 경험적 치료에서는 상당수의 환자에서 이를 초과할 가능성이 있다[206].

- 국소 혹은 원격전이 병소의 치료를 위한 방사성요오드 치료 투여량 결정에서 경험적 고용량과 선량측정을 통한 용량 결정 중 어느 것이 더 우월한지에 대한 권고안은 아직 없다. 권고수준 4
- 경험적으로 투여하는 I-131 용량이 200 mCi 를 초과하면 70세 이상의 고령의 환자에서는 최대허용방사선 흡수선량을 초과할 가능성이 있으므로 이를 피하도록 한다. 권고수준 1

방사성요오드 치료 결과에서 갑상선호르몬 중단치료와 rhTSH 자극치료를 비교한 무작위 시험은 아직까지 없다. 많은 증례 보고나 비

무작위 시험 연구들에서 rhTSH 투여 후 방사성요오드 치료를 하였을 때 일부의 환자에서 질환의 안정화 또는 호전이 있음이 알려졌다.

- 방사성요오드 치료 시 전이 병소가 있는 모든 환자에게 rhTSH 자극치료를 권하기에는 아직까지 근거가 불충분하다. 권고수준 3
- rhTSH 자극 방사성요오드치료는 갑상선호르몬 중단에 의한 갑상선기능저하증이 기저 질환을 악화시켜 위험을 초래할 수 있는 환자, 내인성 TSH의 농도를 충분히 올릴 수 없는 뇌하수체질환을 가지고 있는 환자, 혹은 치료가 지연될 경우 심각한 결과를 야기할 우려가 있는 환자 등 일부 선별된 환자에게 적용이 될 수 있다. 권고수준 3

4) 폐 전이의 치료

폐 전이의 치료 시 중요하게 고려해야 할 사항들로는 전이 병소의 크기, 방사성요오드의 섭취 정도 그리고 이전의 방사성요오드 치료에 대한 반응, 전이 병소의 안정성 등이다. 폐섬유화(pulmonary fibrosis)는 고용량 방사성요오드 치료의 드문 부작용이다. 폐섬유화가 의심되면 주기적인 폐기능 검사를 시행하고, 호흡기내과 전문의와 협진을 통하여 자문을 구하여야 한다. 폐섬유화는 방사성요오드로 전이 병소를 치료하는데 제한이 된다.

- 폐 미세전이(pulmonary micrometastasis)는 방사성요오드 치료에 반응하여 완전 관해의 가능성이 높으므로 반응이 있는 한 6-12개월마다 계속 치료하여야 한다[173-175]. 권고수준 1
- 폐 미세전이 치료를 위해 투여하는 방사성요오드 투여량은 경험적(100-200 mCi)으로 투여하거나 혹은 전신에 잔류하는 방사선량이 48시간에 80 mCi 그리고 적색골수에 200 cGy로 제한되도록 방사선량측정에 의해 평가하여 투여할 수 있다. 권고수준 2
- 방사성요오드를 섭취하는 대결절 폐전이(macronodular pulmonary metastasis)의 경우 방사성요오드로 치료하여야 하며, 객관적인 효과(병변의 크기 감소, Tg 감소)가 있다면 반복해서 치료하여야 한다. 그러나 완전 관해는 흔하지 않으며 생존율 또한 낮다. 방사성요오드 용량은 경험적(100-200 mCi)으로 하거나 48시간에 체내 축적량이 80 mCi가 되거나 적골수에 200 cGy 이하로 축적되도록 측정하여 투여한다. 권고수준 2
- 방사성요오드를 섭취하지 않는 폐 전이 병변은 많은 경우에 천천히 자라므로 TSH 억제치료 등의 보존적인 치료만 시행하면서 관찰할 수 있다. 그러나 일부 환자에서는 흉곽 내 병소(예를 들어 기관 내 종괴에 의한 폐색이나 출혈)에 대한 증상을 경감시키기 위한 전이 병소 절제, 기관 내 레이저 치료, 또는 보존적 외부 방사선 치료를 고려할 수 있다. 그리고 흉막이나 심막의 삼출액의 배액 등도 고려할 수 있다. 이런 환자들은 새로이 시도되는 치료법의 임상시험에 의뢰하는 것을 고려할 수 있다. 권고수준 3

- 진행성이거나 증상이 있는 전이 병변이 있는 환자에 대해서는 임상시험에 참여하도록 의뢰하는 것이 고려되어야 한다. 임상시험에 참여하지 않는 환자에 대해서는 tyrosin kinase 억제제들의 사용을 고려한다. 권고수준 2

5) 골 전이의 치료

골 전이 환자의 치료 결정을 할 때 고려해야 할 중요한 사항들은 병적인 골절의 위험성(특히 무게를 많이 받는 구조에서), 척추 병변에 대한 신경학적인 손상의 위험성, 통증의 유무, 방사성요오드 섭취 여부, 방사성요오드를 이용한 골반 전이 치료 시 방사능에 의한 골수억제 가능성 등이다.

- 증상을 유발하는 단일 골 전이 병변에 대한 완전 절제는 생존율을 증가시키는 것으로 밝혀졌으므로(특히 45세 미만인 경우) 적극적으로 고려하여야 한다[176,177]. 권고수준 2
- 방사성요오드를 섭취하는 골 전이에 대한 방사성요오드 치료는 생존율을 증가시키므로 치료에 포함하여야 한다[174,176]. 방사성요오드 용량은 경험적(100-200 mCi)으로 하거나 선량을 측정하여 용량을 계산하여 투여한다[138]. 권고수준 2
- 전이성 골 병소가, 급성 종창이 될 경우 통증이나 골절, 신경학적 합병증 발생을 유발할 것으로 예상되는 부위에 존재하는 경우에는, 외부 방사선 치료나 TSH 자극에 의한 중양의 종창을 최소화하기 위하여 당류코르티코이드 투여 병행을 적극적으로 고려할 수 있다[207]. 권고수준 3
- 수술적 제거가 불가능하며 통증을 유발하는 병소에 대해서는 방사성요오드, 외부 방사선 치료, 동맥 색전술[196,208], 고주파 열치료[209], 주기적인 pamidronate 또는 zoledronate 주사[210], 척추성형술(vertebroplasty)[211] 등 여러 방법을 개별 혹은 병용 치료로 사용한다. 이 중 많은 방법들이 암에서 골 통증을 경감시키는데 효과적인 것으로 알려졌다므로, 갑상선암에서 사용되었다는 보고가 없더라도 사용을 고려할 수 있다. 권고수준 3
- 증상이 없고, 방사성요오드에 반응이 없으며, 인접 부위에 중요한 구조물이 없는 안정적인 전이성 골 병소에 대하여는 치료를 권할 만한 근거가 없다. 권고수준 4

6) 뇌 전이의 치료

뇌 전이는 주로 고령의 환자에서 발견 당시부터 진행암인 경우가 흔하며 예후가 나쁘다[212]. 수술적 절제와 외부 방사선 치료가 주를 이루고 있다[212,213]. 방사성요오드 치료의 효용성을 입증하는 자료는 거의 없다.

- 중추신경계 전이 병소의 완전 절제는 생존율을 의미 있게 향상시키므로 방사성요오드 섭취 여부와 상관없이 고려된다. 권고수준 2

- 수술적 절제가 어려운 중추신경계 병변은 외부 방사선 치료를 고려한다. 간혹 주변 뇌조직에 대한 방사능의 노출을 줄이기 위해 방사선수술(radiosurgery)과 같은 병소 표적 치료 방법을 사용하기도 한다. 다발성 전이 시 뇌와 척추 전체에 대한 방사선 치료를 고려할 수 있다. 권고수준 3
- 만약 중추 신경계 전이가 방사성요오드를 섭취한다면 방사성요오드 치료를 고려할 수도 있다. 방사성요오드 치료를 고려한다면 우선 외부 방사선 치료를 하고 방사성요오드 치료 시 TSH에 의한 종양 크기의 증가나 방사성요오드 치료에 따른 염증 반응을 최소화하기 위해 당류 코르티코이드 투여를 병용하는 것이 필요하다 [207]. 권고수준 3

7) 방사성요오드 치료의 합병증에 대한 치료

방사성요오드 치료는 충분히 안전한 방법으로 생각되나 이 역시 누적 용량(cummulative dose)과 관련하여 타액선 손상, 누비관 폐색[214], 그리고 이차성 종양[215] 등과 같은 합병증의 위험이 동반된다. 따라서 방사성요오드 치료에 의한 이득이 잠재적인 위험성보다 높을 경우에 사용하여야 한다. 완전히 안전한 방사성요오드 용량이란 것은 없으며 또한 꼭 필요한 경우에는 사용하면 안되는 최대 누적 용량의 한계 또한 없다. 그러나 단일치료 용량이나 누적 용량이 높을수록 부작용의 위험성도 증가한다.

- 방사성요오드 치료 후 타액선 손상을 예방하기 위하여 사용하는 방법들의 통상적인 사용 여부를 추천하거나 금지할 만한 증거는 불충분하다. 권고수준 4
- 구강 건조증 환자들은 치아 우식증의 위험성이 있으므로 치과 의사에게 의뢰한다. 권고수준 3
- 누비관협착에 의하여 누액 유출이 막혔을 경우 눈물 흘림이 심하며 감염의 가능성이 있으므로 수술적 교정을 고려한다. 권고수준 2

8) 방사성요오드 치료에 의한 이차성 악성 종양 및 백혈병

장기 추적을 통한 연구에서 방사성요오드 치료를 받은 갑상선암 생존자들에서 일부 암(골 및 연조직암, 유방암, 대장암, 타액선암, 다발성 골수종, 백혈병) 발생의 상대 위험도는 약간 증가하는 것으로 나타났으며, 위험도의 증가는 치료용량과 밀접한 연관이 있다[215]. 갑상선암이 있는 여자 환자의 경우 유방암의 위험성이 증가하는 것처럼 보이는데[216], 이 결과가 선별 검사의 오류 때문인지 방사성요오드 때문인지 아니면 다른 요인들 때문인지는 명확하지 않다.

- 집중적인 암 검진에 대한 이점이 없으므로 모든 갑상선암 환자들에게는 일반인의 경우와 같은 권고에 따라 연령에 맞는 암 스크리닝을 하도록 권고할 수 있다. 권고수준 3

9) 방사성요오드 치료에 따른 기타 골수질환의 위험성

발표된 자료에 의하면 방사선량이 골수에서 200 cGy 미만이면 백혈구나 혈소판에 대한 영향은 경미하고 일시적이다[217]. 그러나, 지속적인 약간의 백혈구나 혈소판 수의 감소는 여러 번 방사성요오드 치료를 받은 환자들에게 드문 것은 아니다. 골수에 대한 방사선의 영향은 신장 기능을 포함한 여러 요인들의 영향을 받는다.

- 치료 용량의 방사성요오드를 투여 받은 환자들에서는 전혈구 검사(CBC), 혈소판 수, 신기능에 대한 기저 검사를 시행한다. 권고수준 3

10. 생식선 기능과 수유 중인 여성에 대한 방사성요오드의 영향

생식선의 조직들은 혈액이나 소변, 대변 등에 의해 방사성요오드의 방사능에 노출된다. 갑상선암으로 방사성요오드 치료를 받은 폐경 이전의 여자들 중 20-27%에서 일시적인 무월경/희발월경이 4-10개월간 지속되기도 한다. 비록 소규모 연구이기는 하지만 장기간의 불임, 유산, 선천성 태아 기형 등이 방사성요오드 치료를 받은 여자 환자들에서 증가하지 않았다는 보고도 있다[218,219]. 한 대규모 후향적 연구에서는 유산율의 증가 때문에 임신은 치료 후 1년 뒤로 연기하여야 한다고 하였다[220].

남자에 있어서 방사성요오드 치료는 일시적인 정자 수의 감소와 FSH 수치와 연관이 있다[221,222]. 영구적인 남성 불임은 단일 방사성요오드 치료와는 무관하며 이론적으로 여러 번 시행으로 인한 손상이 누적되어 발생한다. 누적 용량이 400 mCi 이상인 남자 환자는 정자은행에 정자를 보관할 것을 고려하여야 한다[223]. 생식선에 대한 방사선의 노출을 줄이기 위해서는 방사성요오드 투여 직후 수분의 공급과 방광을 비우기 위해 자주 소변을 보는 것이 좋고, 변비를 피하는 것이 좋다[224].

- 방사성요오드 치료를 받은 여자는 치료 후 6-12개월 동안 임신을 피해야 한다. 권고수준 3
- 방사성요오드는 수유 중인 산모에게는 투여해서는 안된다. 임상적 상태에 따라 다르겠지만 방사성요오드 치료는 적어도 6-8주 정도 수유를 중지한 후 하여야 한다. 권고수준 2
- 도파민성 약물이 최근 수유를 한 산모 유방의 방사선 노출 감소에 도움이 될 수도 있으나, 통상적인 사용은 부작용 위험에 대해 충분한 검토와 주의가 필요하다. 권고수준 3

11. 혈청 Tg 양성 환자의 치료

1) 경험적 방사성요오드 치료

TSH-억제 Tg 치가 양성이거나 TSH-자극 Tg치가 2 ng/mL 이상인 경우 두경부와 흉부의 전이 병소에 대한 검사가 권장되는데 대개 경부 초음파검사와 5-7 mm의 thin-cut helical 흉부CT가 적절하다. 그

러나 수개월 내에 방사성요오드 치료가 예정되어 있으면 CT 검사 시 요오드 조영제는 사용하지 않도록 한다. 이전에 림프절 전이가 있던 환자는 초음파 검사로 볼 수 없는 인두후방 림프절(retropharyngeal node)을 평가하기 위하여 횡단면의 CT나 MRI 시행도 고려한다. 영상 검사 결과가 음성이거나, 혈청 Tg 수치가 수술로 제거가 가능해 보이는 병변에 비하여 높은 경우, 또는 Tg > 10 ng/mL이면 전신 F-18 FDG-PET을 시행할 수 있다. 수술적으로 제거가 가능한 병소가 영상진단에서 발견되지 않으면 1) 병소의 발견 또는 2) 수술적으로 제거가 불가능한 병소에 대한 치료목적으로 100-200 mCi의 방사성요오드를 이용한 경험적 치료를 고려한다. 이러한 방법으로 약 50%에서 잔여 병소를 찾아낼 수 있었으며 일부에서는 치료의 효과가 보고되고 있다[188,225]. 일부에서는 혈청 Tg 농도가 경험적 치료 후 감소되었다는 보고가 있으나[226,227] 아직까지 이러한 경우 생존율도 향상되었다는 증거는 없다[228,229]. 반면에 일부에서는 특정 치료 없이도 혈청 Tg의 수치가 감소하기도 하였다[227].

혈청 Tg 농도가 어느 이상이 되면 경험적 방사성요오드 치료를 하여야 하는지 결정하기는 어려운데 그 이유는 1) 매우 다양한 Tg 측정법(경험적 치료가 도움이 된다는 보고에서 사용된 측정법을 포함하여)이 있으며, 2) Tg 수치는 측정법과 TSH 자극 정도에 따라서 달라지기 때문이다. 최근의 보고에서는 주로 LT4 중단 후 Tg 수치가 10 ng/mL 이상이거나 이에 상응하는 rhTSH로 자극 하였을 때 5 ng/mL 이상인 경우를 주로 치료 대상으로 삼았다[186,225,227,229,230]. 또한 Tg 수치가 지속적으로 상승 추세를 보이는 경우에도 치료를 고려하여야 하나 치료를 고려하여야 하는 변화의 정도에 대하여서는 아직 결정된 바가 없다[184].

- 다른 영상 진단법으로 종양을 찾지 못하였으나 혈청 Tg의 수치가 상승(Tg 수치가 T4 중단 후 10 ng/mL 이상, 또는 rhTSH 자극 후 5 ng/mL 이상)하였거나 상승하는 양상인 경우에 100-200 mCi의 방사성요오드를 이용한 경험적 치료를 고려할 수 있다. 권고수준 3
- 경험적 방사성요오드 치료 후에 수술적 제거가 불가능한 잔여 종양이 발견되며 객관적으로 뚜렷한 종양의 감소가 관찰되면, 종양이 사라지거나 종양이 더 이상 방사성요오드에 반응하지 않을 때까지 방사성요오드 치료를 반복하여야 한다. 방사성요오드의 반복치료로 인한 위험성과 장기적으로 불확실한 이익을 적절히 고려하여 균형을 맞추어야 한다. 권고수준 3
- 구조적으로 분명한 병변이 없는 경우, 갑상선호르몬 중단 후 혈청 Tg < 10 ng/mL 또는 rhTSH 자극 후 < 5 ng/mL 이면 시간 경과에 따라 혈청 Tg가 상승하거나 다른 구조적인 병변이 진행되는 것이 분명해질 때까지 추가적인 치료는 보류하고, LT4 치료만 지속하면서 추적 관찰할 수 있다. 권고수준 3.

2) 혈청 Tg 양성이며 경험적 방사성요오드 치료 후 전신 스캔 음성인 환자

- 100-200 mCi의 방사성요오드를 이용한 경험적 치료 후 촬영한 전신스캔에서 잔여 병소가 발견되지 않으면 FDG-PET 촬영을 고려하는데, 특히 TSH-억제 Tg의 수치가 10-20 ng/mL 이상으로 높거나 공격적인 조직형의 암인 경우에 시행한다[231,232]. 권고수준 2

LT4 중단을 이용한 내인성 TSH나 rhTSH를 이용한 자극 및 CT 융합 영상을 이용하여 FDG-PET 스캔의 예민도와 특이도를 약간 높일 수 있다.

- 방사성요오드 전신 스캔 음성이나 혈청 Tg 양성이며, 수술로 제거가 불가능하나 FDG-PET 사진에서 구조적으로 뚜렷하게 보이는 전이 병소는 갑상선호르몬 억제치료, 외부 방사선치료, 항암약물치료, 고주파 절제, 항암제색전술 등으로 치료할 수 있으며 질환이 안정적인 경우에는 경과 관찰만을 할 수도 있다. 또한 상기의 경우에는 진행 중인 임상시험에의 참여를 고려할 수 있다. 권고수준 3
- 방사성요오드 전신 스캔 음성이나 혈청 Tg 양성이며, 구조적으로 뚜렷하게 보이는 전이병소가 없는 경우, 주기적인 영상검사와 혈청 Tg 측정으로 경과관찰을 한다. 만약 Tg 수치가 증가하는 경우 검사간격을 줄이는 것이 좋다. 이 경우 FDG-PET를 언제 실시하며 얼마나 자주 실시하는 것이 좋은지는 아직 명확치 않다. 권고수준 3

12. 전이 병소에 대한 외부 방사선치료의 역할

- 외부 방사선조사는 수술적 제거가 불가능한 경부 잔여 종양, 통증을 동반한 골 전이, 그리고 골절, 신경학적 이상, 또는 압박 증상을 유발할 수 있는 중요 부위에 전이가 있고 수술적 제거가 어려운 경우(예: 척추 전이, 중추신경계 전이, 일부 종격동 또는 subcarinal 림프절 전이, 골반 전이)에 고려된다 [172,233]. 권고수준 2

13. 전이병소에 대한 항암화학요법의 역할

방사성요오드 치료에 반응이 없는 진행된 갑상선분화암에 대한 항암화학요법에 대한 연구는 제한적이다. 적절한 용량의 doxorubicin (3주 간격의 60-75 mg/m²) 단독치료는 40%의 환자에게 효과가 있을 수 있다[234-236]. 그러나 대부분 부분 관해 또는 안정 병변(stable disease) 정도의 반응이며 효과의 지속 여부는 불확실하다. 대부분의 복합 항암화학요법은 doxorubicin 단독치료에 비하여 효과가 더 뛰어나다는 증거는 없고 독성만 증가하는 것으로 보고되었다[237]. 일부 전문가들은 역형성 갑상선암에서의 제한적인 결과들을 바탕으로 doxorubicin이나 paclitaxel 각각의 단독치료나 이 둘의 복합치료를 추천하기도 한다[238]. 최근에 갑상선호르몬 투여 중단이나 rhTSH 주사로 TSH를 자극한 후 carboplatinum과 epirubicin

의 복합치료에 대한 보고가 있었는데 완전 및 부분 관해가 37%에서 관찰되었다. 하지만 일반적인 사용을 고려하기 전에 재검증이 필요한 상황이다[239].

임상시험이 진행 중이거나 연구개발 중인 새로운 약제로는, 갑상선암세포의 증식과 연관된 신호전달경로를 차단하는 RET, RAS, RAF, MEK kinases 등의 억제제, 갑상선암세포의 고사를 유도하고 성장을 억제하는 PPAR γ activators, COX2 inhibitors; rexinoids, bortezomib, geldanamycin 유도체 등이 있으며, 이외에도 VEGF 억제제, 면역조절제(immunomodulators), 유전자 치료법 등에 대한 연구가 진행 중이다.

- 항암화학요법은 방사성요오드 치료에 반응이 없는 진행성 갑상선암의 경우에 중등도의 효과를 지닌다. 진행성 갑상선암 환자의 경우 임상시험의 참여를 고려하여야 한다. 만약 임상시험이 적용되기 어려운 상황이거나 환자가 표준적인 항암화학요법을 원하는 경우 doxorubicin 을 단독으로 사용하거나 doxorubicin 과 다른 약물과의 병합치료를 고려할 수 있다. 권고수준 3

갑상선수질암

1. 자연사 및 병인

갑상선수질암은 칼시토닌을 분비하는 갑상선 여포결세포 혹은 C 세포에서 기원하는 종양인데, 80%는 산발성으로, 나머지 20%는 MEN 2A, MEN 2B 또는 가족성 갑상선수질암 같은 유전성 암 증후군의 일원으로 발생한다.

산발성 갑상선수질암은 특징적으로 40-50대에 발생되며 여성이 약간 많다. 진단 시 약 50%의 환자에서 경부 림프절전이 발견되며 약 15%에서 상부위장관 압박 또는 침범 증상이 동반되고[240] 5-10%에서는 폐나 뼈로의 원격전이가 나타나는 것으로 보고되어 있어 갑상선분화암에 비해 예후가 나쁘다. 칼시토닌 외에도 호르몬 기능이 있는 펩티드(ACTH나 calcitonin-gene related peptide)를 종종 분비하여 환자에게 설사, 쿠싱 증후군, 안면 홍조 등을 일으킬 수 있다.

가족성 갑상선수질암은 대개 20대에 발현이 되고 성별에 따른 빈도의 차이는 없다. 가족성 갑상선수질암의 경우 갈색세포종이나 부갑상선기능항진증이 동시에 혹은 이후에 발현이 될 가능성이 있다는 것을 항상 고려하여야 한다[241].

Table 5. 갑상선수질암의 병기(모든 연령에 해당)

Stage I	T1	N0	M0
Stage II	T2, T3	N0	M0
Stage III	T1-T3	N1a	M0
Stage IVA	T4a	N0, N1a	M0
	T1-T4a	N1b	M0
Stage IVB	T4b	Any N	M0
Stage IVC	Any T	Any N	M1

2. 진단과 병기판정

산발성 갑상선수질암은 보통 단독 결절의 FNAC에서 보이는 특징적인 세포 모양이나 칼시토닌에 대한 면역화학염색 또는 혈청 칼시토닌의 상승으로 의심할 수 있다. 그러나, 갑상선결절 환자에서 갑상선수질암을 선별하기 위해 일상적으로 칼시토닌을 측정할 것인가에 대해서는 논란의 여지가 있다. 일부에서는 비용 때문에 혈청 칼시토닌 농도의 일상측정을 권고하지 않는 반면[26,242-244], 산발성 갑상선수질암의 진단을 위해서는 혈청 칼시토닌 농도의 측정이 비용대비 효과적이므로 갑상선수질암 진단의 민감도를 높이기 위한 중요한 검사로 권고되는 경우도 있다[26,243,245]. 또한, 수술 전 칼시토닌의 상승 정도는 암의 크기, 림프절과 원격전이 여부와 수술 후 칼시토닌 정상화와 관련되어 있다는 주장도 있다[246].

갑상선수질암 환자를 수술하기 전에 혈청 종양 표지자검사(칼시토닌과 CEA)와 유전성암증후군을 배제하기 위한 검사, 즉, 갈색세포종(MEN 2A 및 2B)과 부갑상선기능항진증(MEN 2A)에 대한 생화학적 선별검사 및 생식세포(germline) RET 원발암유전자(protooncogene) 돌연변이 선별검사 등을 시행하여야 한다. 또한, 성대의 운동성도 반드시 확인해야 한다. 국소 림프절전이를 확인하기 위해서 경부 초음파검사를 시행하여야 하나 유전자 선별검사로 진단된 젊은 환자에서는 림프절전이의 빈도가 매우 낮기 때문에 초음파를 권고하지는 않는다.

- 수술 전 검사에는 혈청 종양 표지자(칼시토닌, CEA) 측정과 갈색세포종(MEN 2A & 2B)과 부갑상선기능항진증을 진단하기 위한 생화학적 선별검사 및 RET 원발암유전자 돌연변이 선별검사 등이 포함된다. 권고수준 2
- 성대 운동성을 확인할 필요가 있다. 권고수준 3
- 유전성 갑상선수질암 환자의 친족뿐만 아니라, 임상적으로 산발성으로 생각되는 갑상선수질암으로 새로 진단받은 모든 사람에게 RET 원발암유전자 돌연변이에 대한 선별검사를 고려해야 된다. 변이의 상대적 빈도에 근거하여 엑손 11에서 시작하여 순차적으로 엑손 10, 16, 13, 14, 15번에 대한 변이 분석을 시행한다. 권고수준 2

병기 결정: AJCC (7판)의 TNM 체계(Table 3)에 의거해 암의 크기, 갑상선의 침범의 유무, 국부의 림프절전이와 원격전이 유무에 따라 병기를 결정한다[247]. 갑상선을 벗어나지 않는 2 cm 이하의 갑상선수질암은 I기(T1N0M0), 림프절 및 원격전이가 없는 갑상선에 국한된 2 cm보다 크고 4 cm 이하의 병변은 II기(T2-T3N0M0)로 분류한다. Level VI 림프절전이가 있고 현미경적 갑상선의 침윤이 있는 경우는 III기(T1-T3N1aM0)에 해당하고, 갑상선 주변 연부조직까지 육안적 침범이 있거나 level VI 를 벗어난 림프절전이가 있거나 원격전이가 있는 경우는 IV기로 분류한다(Table 5).

3. 수술방법과 시기

명백하게 산발성 갑상선수질암으로 생각되는 환자라도 수술 전에 부갑상선기능항진증과 갈색세포종에 대한 생화학적 선별검사 및 RET 원발암유전자 돌연변이검사로 MEN 2의 가능성을 반드시 배제해야 한다. 갑상선수질암은 양측성 질환의 가능성이 높기 때문에 모든 환자에서 갑상선전절제술을 시행하는 것을 권고한다[240].

유전성 질환을 가진 환자는 5세까지는 갑상선전절제술을 받도록 권고하고 있으나, 코돈 883, 918, 922번 RET 변이가 있는 MEN 2B 환자는 1세까지 또는 진단 시 갑상선전절제술을 시행하여야 한다. 반면 코돈 768, 790, 791, 804번 RET 변이가 있는 경우에는 다른 RET 변이에 비해 갑상선수질암의 치명률이 낮으므로 칼슘 유발 칼시토닌 검사가 비정상화되는 때까지 수술을 연기할 수 있다[248]. 또한, 코돈 768, 790, 791번 RET 유전자 변이를 가진 소아에서는 갑상선수질암의 발현 시점이 늦기 때문에 10세까지 갑상선전절제술을 연기할 수도 있다[241].

양측 중앙 림프절(level VI) 절제술은 조직학적으로 증명된 모든 갑상선수질암 환자 및 MEN 2B 환자에게 권고되며, 예방적 갑상선전절제술을 시행하는 MEN 2A 환자에서는 칼슘자극 칼시토닌 검사에 이상이 있거나 초음파상 갑상선 또는 림프절 이상을 보이는 환자에서 고려할 수 있다. 갑상선수질암과 부갑상선기능항진증이 동시에 진단된 MEN 2A 환자에서 다발성 부갑상선증식증이 있는 경우 한 개의 부갑상선을 자가이식하거나, 절제된 부갑상선조직을 냉동보존하여 의인성 부갑상선기능저하증이 있을 때 이식할 수 있도록 준비한다.

수술 후 갑상선호르몬 보충치료는 필요하나 C세포는 갑상선자극호르몬 수용체가 없기 때문에 갑상선자극호르몬 억제제는 권고되지 않는다.

예방적 수술

- MEN 2B 환자는 1세 이전에 가능하면 빨리 예방적 갑상선전절제술을 하도록 권고하며 이 때 임상적으로 림프절 전이가 없고 갑상선 결절이 5 mm 이하이며 혈중 기저 칼시토닌이 40 pg/mL 이하이면 예방적 중앙 림프절절제술은 생략할 수 있다. 권고수준 3
- 코돈 634 RET 변이를 가진 환자는 5세 이전에 예방적 갑상선전절제술을 하도록 권고한다. 권고수준 1
- 3-5세에 예방적 갑상선전절제술을 받는 MEN 2A 또는 가족성 수질암 환자는 임상적으로 림프절 전이가 없고 갑상선 결절이 5 mm 이하이며 혈중 기저 칼시토닌이 40 pg/mL 이하이면 예방적 중앙 림프절절제술이 필요하지 않다. 권고수준 2
- 소아기에 시행하는 예방적 갑상선전절제술은 부갑상선 및 반회 후두신경 기능 보존에 우선 순위를 두어야 하며 경험이 많은 술자에 의해 시행하도록 권고한다. 권고수준 3

치료적 수술

- 진행된 국소침윤이 없고 진찰이나 초음파상 림프절 전이가 없으며 원격전이가 없는 수질암 환자에서는 갑상선전절제술과 중앙 림프절절제술을 하도록 권고한다. 권고수준 2
- 중앙 림프절에만 전이가 있거나 제한적인 원격전이가 있는 수질암 환자에서는 대개 갑상선전절제술과 중앙 림프절절제술을 시행하나, 인접한 기관주위 림프절에 전이가 있을 경우 예방적 측경부 림프절절제술을 고려할 수 있다. 권고수준 2
- 중앙 및 측경부 림프절에 전이가 있으면서 원격전이가 없거나 제한적인 수질암 환자에서는 갑상선전절제술과 중앙(level VI) 및 측경부(level IIA, III, IV, V) 림프절절제술을 하도록 권고한다. 권고수준 2

국소진행암 또는 원격전이 시 수술

- 진행된 국소병변이나 원격전이가 있다면 국소 및 경부 병변을 제거되 언어, 연하 및 부갑상선 기능을 보존하기 위해 덜 공격적인 수술이 적절할 수 있다. 권고수준 3
- 광범위한 원격전이가 있더라도 통증을 완화하거나 기도를 확보할 목적으로 고식적 경부수술이 필요할 수 있다. 권고수준 3

4. 보조적 방사선 치료의 역할

갑상선수질암에서 주위조직으로 침범이 있거나 광범위한 국소림프절전이가 있는 경우 외부 방사선조사 치료로 무병생존율을 약간 증가시켰다는 보고가 있으나 아직 체계적으로 연구된 적은 없다. 그러나 T4a 병변을 가진 환자 또는 분화암에서의 경우와 마찬가지로 통증이 있거나 진행하는 골 전이를 경감시키기 위해 시행할 수 있다.

- 통증이 있거나 진행하는 골 전이를 경감시키기 위해서 보조적 방사선 치료를 시행할 수 있다. 권고수준 2

5. 수술 후 잔존암의 평가 및 추적관찰

수술 후 잔존암의 평가를 위한 기본 검사는 수술 2-3개월 후 혈청 칼시토닌과 CEA 농도를 측정하는 것이다. 칼시토닌 기저치가 측정 한계 미만이면 칼슘에 의한 자극검사를 고려할 수 있으나[249], 기저치는 정상이고 칼슘자극 칼시토닌치만 증가되어 있는 경우의 임상적 의미는 아직 불확실하다. 자극 후에도 칼시토닌 농도가 측정되지 않는다면 매년 혈청 표지자 측정 및 정기적인 영상학적 진단을 시행하고 추가로 칼시토닌 자극 검사를 고려할 수 있다.

MEN 2A, 2B의 경우에는 매년 갈색세포종이나 부갑상선기능항진증에 대한 선별검사를 시행하여야 하지만, 일부 RET 변이(즉, 코돈 768, 790, V804M, 891번)의 경우에는 자주 하지 않아도 된다. 혈청 표지자의 기저치가 증가되어 있는 경우에는 잔존 또는 전이병변의 위치를 확인하기 위한 영상진단법이 필요하지만, 특별하게 권고할 만한 충분한 증거가 있는 것은 없다. 잔존 또는 전이 병변의 위치 확

인에 실패하였을 경우 매년 혈청 종양 표지자 측정 및 상부 종격동, 양측 중심구획 그리고 양측 경부를 확인하는 고해상도 경부초음파를 포함하는 영상 검사를 반복 시행한다. 기저 칼시토닌 농도가 1,000 pg/mL 이상이고 경부 및 상부 종격동에 이상이 없는 경우에는 원격전이의 가능성을 고려하여야 하는데, 간에 전이되는 경우가 가장 흔하다. 혈청 종양 표지자가 증가하는 환자는 더 자주 영상학적 검사를 시행하여야 하며, 임상연구 외에는 비정상적인 표지자만으로 치료적 중재를 권고하지는 않는다.

- 수술 후 잔존암의 평가를 위해 혈청 칼시토닌과 CEA 농도를 측정한다. 권고수준 2
- 혈청 칼시토닌 농도가 높은 경우 경부에 잔존하는 절제가능한 병변이나 원격전이의 존재를 찾기 위한 검사를 시행하여야 한다. 권고수준 3

6. 재발 또는 잔존 병변에 대한 치료

원격전이 없이 국소 재발이 확인된 경우 수술적 제거가 원칙이나 수술이 불가능하다면 방사선 치료를 시행한다. 원격전이가 있는 경우 국소 질환은 제거를 하거나, 선택적으로 방사선치료를 고려하며, 증상을 일으키는 원격전이는 수술적 제거, 방사선 치료, 고주파치료, 화학색전치료 또는 다른 국소치료를 고려해 볼 수 있다. 이러한 치료는 증상이 없는 원격전이를 가진 환자에게도 적용할 수 있으나, 보존적인 관찰도 용인될 수 있다.

- 원격전이 없이 국소 재발이 확인된 경우 수술적 제거가 권고된다. 만약 수술이 불가능하다면 방사선 치료가 권고된다. 권고수준 3

갑상선역형성암(미분화암)

1. 자연사 및 병인

갑상선역형성암은 가장 공격적인 미분화암으로 질병 특이 사망률이 100%에 이른다. 진단 시 평균연령은 약 65세로 갑상선분화암에 비해 높고, 10% 미만의 환자에서만 50세 이전에 발생하며 환자의 60-70%가 여성이다[250]. 약 50%의 환자는 선행 또는 공존하는 갑상선분화암을 가지고 있으며, p53 종양 억제 유전자의 소실과 같은 하나 또는 그 이상의 탈분화 과정을 거쳐 분화암으로부터 발생한다고 알려져 있으나, 역형성 변이를 유발하는 기전이나 악화인자는 밝혀

혀져 있지 않은 상태이다[251,252].

갑상선역형성암 환자의 15-50%는 진단 시 이미 광범위한 주위조직 침윤이나 원격전이를 동반하는데, 원격전이의 90%는 폐와 흉막 전이이며, 5-15%는 골 전이, 5%는 뇌 전이를 동반한다[253,254]. 드물게 피부, 간, 신장, 췌장, 심장과 부신에 전이되기도 한다[255].

2. 진단과 병기판정

모든 갑상선역형성암은 T4 종양으로 간주되며 병기는 IV기(A, B, C; Table 6)로 분류된다. T4a는 종양이 갑상선 내에 국한되어 수술적 제거가 가능한 경우, T4b는 갑상선 밖으로 종양이 퍼지고 수술적 제거 불가능한 경우이다.

갑상선역형성암은 FNAC 또는 조직생검으로 수술 전에 확진할 수 있다. 갑상선 주변의 주요 구조물(혈관, 기도, 식도 등)의 침범 정도는 경부 및 종격동의 전산화단층촬영으로 확인할 수 있고, 폐로의 원격전이는 대개 폐결절의 형태로 나타나므로 흉부 X선촬영으로 진단이 가능하다. 골 전이는 대부분 골용해의 형태로 나타난다.

- 갑상선 종양의 정확한 범위와 주요 혈관, 상기도 또는 상부위장관의 침범 여부를 확인하기 위하여 경부 및 종격동의 전산화단층촬영이 필요하다[256]. 권고수준 2

3. 치료

갑상선역형성암에 대한 효과적인 치료법은 없다. 때문에 모든 환자가 결국 사망에 이르게 된다. 진단 시점으로부터 중앙 생존기간이 3-7개월이고, 1년, 5년 생존율이 각각 25%와 5%이다. 환자의 50%가 상기도폐쇄로 인한 질식으로, 나머지 환자들은 국소 또는 전이 병소나 치료의 합병증으로 사망한다. 진단 시 종양이 경부에 국한되어 있는 경우 평균생존기간이 8개월이며 그렇지 않은 경우는 3개월이다[257]. 나쁜 예후인자들은 고령, 남성, 주종상이 호흡곤란인 경우이다[254,258].

종양이 크기가 작고 갑상선에만 국한되어 있어 쉽게 제거 가능한 경우를 제외하고는 중앙 전적출술을 포함한 갑상선전절제술이 생존을 증가시키지 못한다[257,259,260]. 마찬가지로, 통상적 용량의 방사선치료도 생존을 증가시키지 못한다. 환자의 40% 정도가 초기에는 방사선치료에 반응이 있으나 대부분 국소재발을 한다. 단일항암 약물치료도 원격전이가 있는 환자의 20%에서 반응을 유도하나 질병을 조절하거나 생존을 증가 시키지 못한다. 방사선 민감제로 doxorubicin을 투여하면서 동시에 시행하는 과다분할 방사선치료가 국소 반응률을 80% 정도까지 증가시키며 중앙생존기간을 1년으로 증가시킨다는 보고가 있다[261]. 그러나 고용량의 다른 항암제를 추가한 병합치료가 원격전이를 조절하거나 생존율을 증가시켰다는 보고는 없다. Paclitaxel이 새로 진단된 환자에게 사용되고 있으며 일부 고식적인 치료효과가 있을 것으로 보인다[262]. 일단 조직학적으로

Table 6. 갑상선역형성암의 병기

Stage IVA	T4a	Any N	M0
Stage IVB	T4b	Any N	M0
Stage IVC	Any T	Any N	M1

로 갑상선역형성암으로 진단이 되면 전체 환자의 50%가 경부에서 발생한 제어할 수 없는 병변으로 사망하므로 국소 절제의 가능성을 판정해야 한다[260].

- 경부 전산화단층촬영과 흉부 X선 검사를 시행하여 절제가능성이 있는 것으로 보이면 갑상선전절제술 또는 아전절제술을 시행하여야 한다. 완전 절제가 불가능한 종양을 가진 환자의 경우에는 예방적 기관절개술을 포함하여 기도를 보호하는 것이 우선이다. 권고수준 2
- 수술의 시행여부와 상관없이 모든 환자는 복합치료를 받아야 한다. 비록 항암제와 병용하여 시행한 과다분할방사선치료가 일부 효과를 보였지만 심각한 독성이 관찰되었으며 지속적인 관해를 이루기도 어렵다. 현재까지 특정 치료가 효과적이라는 근거가 없으므로 특정한 항암제 사용은 권고를 보류한다. 따라서 방사선 치료나 화학 치료 외에 임상시험 단계의 다른 치료방법도 고려의 대상이 된다. 권고수준 2

참고문헌

1. Kim WB, Kim TY, Kwon HS, Moon WJ, Lee JB, Choi YS, Kim SK, Kim SW, Chung KW, Baek JH, Kim BI, Park DJ, Na DG, Choe JH, Chung JH, Jung HS, Kim JH, Nam KH, Chang HS, Chung WY, Hong SW, Hong SJ, Lee JH, Yi KH, Jo YS, Kang HC, Shong M, Park JW, Yoon JH, Kang SJ, Lee KW: Management guidelines for patients with thyroid nodules and thyroid cancer. *J Korean Endocr Soc* 22:157-187, 2007
2. Cooper DS, Doherty GM, Haugen BR, Kloos RT, Lee SL, Mandel SJ, Mazzaferri EL, McIver B, Sherman SI, Tuttle RM: American Thyroid Association Guidelines Taskforce: Management guidelines for patients with thyroid nodules and differentiated thyroid cancer. *Thyroid* 16:109-142, 2006
3. American Thyroid Association (ATA) Guidelines Taskforce on Thyroid Nodules and Differentiated Thyroid Cancer. Cooper DS, Doherty GM, Haugen BR, Kloos RT, Lee SL, Mandel SJ, Mazzaferri EL, McIver B, Pacini F, Schlumberger M, Sherman SI, Steward DL, Tuttle RM: Revised American Thyroid Association management guidelines for patients with thyroid nodules and differentiated thyroid cancer. *Thyroid* 19:1167-1214, 2009
4. Gharib H, Papini E, Paschke R, Duick DS, Valcavi R, Hegedus L, Vitti P: American Association of Clinical Endocrinologists, Associazione Medici Endocrinologi, and European Thyroid Association Medical Guidelines for Clinical Practice for the Diagnosis and Management of Thyroid Nodules. *Endocr Pract* 16 Suppl 1:1-43, 2010
5. Ali SZ, Cibas ES: The Bethesda system for reporting thyroid cytopathology. New York: Springer, 2010
6. Marqusee E, Benson CB, Frates MC, Doubilet PM, Larsen PR, Cibas ES, Mandel SJ: Usefulness of ultrasonography in the management of nodular thyroid disease. *Ann Intern Med* 133:696-700, 2000
7. Hagag P, Strauss S, Weiss M: Role of ultrasound-guided fine-needle aspiration biopsy in evaluation of nonpalpable thyroid nodules. *Thyroid* 8: 989-995, 1998
8. Moon WJ, Jung SL, Lee JH, Na DG, Baek JH, Lee YH, Kim J, Kim HS, Byun JS, Lee DH; Thyroid Study Group, Korean Society of Neuro-and Head and Neck Radiology: Benign and malignant thyroid nodules: US differentiation--multicenter retrospective study. *Radiology* 247:762-770, 2008
9. Bonavita JA, Mayo J, Babb J, Bennett G, Oweity T, Macari M, Yee J: Pattern recognition of benign nodules at ultrasound of the thyroid: which nodules can be left alone? *AJR Am J Roentgenol* 193:207-213, 2009
10. Moon WJ, Kwag HJ, Na DG: Are there any specific ultrasound findings of nodular hyperplasia ("leave me alone" lesion) to differentiate it from follicular adenoma? *Acta Radiol* 50:383-388, 2009
11. Frates MC, Benson CB, Charboneau JW, Cibas ES, Clark OH, Coleman BG, Cronan JJ, Doubilet PM, Evans DB, Goellner JR, Hay ID, Hertzberg BS, Intenzo CM, Jeffrey RB, Langer JE, Larsen PR, Mandel SJ, Middleton WD, Reading CC, Sherman SI, Tessler FN; Society of Radiologists in Ultrasound: Management of thyroid nodules detected at US: Society of Radiologists in Ultrasound consensus conference statement. *Radiology* 237:794-800, 2005
12. Papini E, Guglielmi R, Bianchini A, Crescenzi A, Taccogna S, Nardi F, Panunzi C, Rinaldi R, Toscano V, Pacella CM: Risk of malignancy in nonpalpable thyroid nodules: predictive value of ultrasound and color-Doppler features. *J Clin Endocrinol Metab* 87:1941-1946, 2002
13. Wienke JR, Chong WK, Fielding JR, Zou KH, Mittelstaedt CA: Sonographic features of benign thyroid nodules: interobserver reliability and overlap with malignancy. *J Ultrasound Med* 22:1027-1031, 2003
14. Kim EK, Park CS, Chung WY, Oh KK, Kim DI, Lee JT, Yoo HS: New sonographic criteria for recommending fine-needle aspiration biopsy of nonpalpable solid nodules of the thyroid. *AJR Am J Roentgenol* 178:687-691, 2002
15. Moon WJ, Lee JH, Jung SL, Na DG, Baek JH, Lee YH, Kim J, Kim HJ, Kim YS: Ultrasonographic findings of benign and malignant thyroid nodules: a multicenter retrospective study. *Ultrasound Med Biol* 32;5 Suppl 1:120-121, 2006
16. Camargo R, Corigliano S, Friguglietti C, Gauna A, Harach R, Munizaga E, Niepomnische H, Pitoia F, Pretell E, Vaisman M, Ward LS, Wohllk N, Tomimori E; Latin American thyroid society: Latin American thyroid society recommendations for the management of thyroid nodules. *Arq Bras Endocrinol Metabol* 53:1167-1175, 2009
17. Curtis RE, Rowlings PA, Deeg HJ, Shriner DA, Socie G, Travis LB, Horowitz MM, Witherspoon RP, Hoover RN, Sobocinski KA, Fraumeni JF Jr, Boice JD Jr: Solid cancers after bone marrow transplantation. *N Engl J Med* 336:897-904, 1997
18. Pacini F, Vorontsova T, Demidchik EP, Molinaro E, Agate L, Romei C, Shavrova E, Cherstvoy ED, Ivashkevitch Y, Kuchinskaya E, Schlumberger M, Ronga G, Filesi M, Pinchera A: Post-Chernobyl thyroid carcinoma in Belarus children and adolescents: comparison with naturally occurring thyroid carcinoma in Italy and France. *J Clin Endocrinol Metab* 82:3563-3569, 1997
19. Hall TL, Layfield LJ, Philippe A, Rosenthal DL: Sources of diagnostic error in fine needle aspiration of the thyroid. *Cancer* 63:718-725, 1989
20. Brander A, Viikinkoski P, Tuuhea J, Voutilainen L, Kivisaari L: Clinical versus ultrasound examination of the thyroid gland in common clinical practice. *J Clin Ultrasound* 20:37-42, 1992
21. Tan GH, Gharib H, Reading CC: Solitary thyroid nodule. Comparison

- between palpation and ultrasonography. *Arch Intern Med* 155:2418-2423, 1995
22. Singh B, Shaha AR, Trivedi H, Carew JF, Poluri A, Shah JP: Coexistent Hashimoto's thyroiditis with papillary thyroid carcinoma: impact on presentation, management, and outcome. *Surgery* 126:1070-1076, 1999
 23. Repplinger D, Bargren A, Zhang YW, Adler JT, Haymart M, Chen H: Is Hashimoto's thyroiditis a risk factor for papillary thyroid cancer? *J Surg Res* 150:49-52, 2008
 24. Pacini F, Pinchera A, Giani C, Grasso L, Doveri F, Baschieri L: Serum thyroglobulin in thyroid carcinoma and other thyroid disorders. *J Endocrinol Invest* 3:283-292, 1980
 25. Hahm JR, Lee MS, Min YK, Lee MK, Kim KW, Nam SJ, Yang JH, Chung JH: Routine measurement of serum calcitonin is useful for early detection of medullary thyroid carcinoma in patients with nodular thyroid diseases. *Thyroid* 11:73-80, 2001
 26. Niccoli P, Wion-Barbot N, Caron P, Henry JF, de Micco C, Saint Andre JP, Bigorgne JC, Modigliani E, Conte-Devolx B: Interest of routine measurement of serum calcitonin: study in a large series of thyroidectomized patients. The French Medullary Study Group. *J Clin Endocrinol Metab* 82:338-341, 1997
 27. Elisei R, Bottici V, Luchetti F, Di Coscio G, Romei C, Grasso L, Miccoli P, Iacconi P, Basolo F, Pinchera A, Pacini F: Impact of routine measurement of serum calcitonin on the diagnosis and outcome of medullary thyroid cancer: experience in 10,864 patients with nodular thyroid disorders. *J Clin Endocrinol Metab* 89:163-168, 2004
 28. Gagel RF, Hoff AO, Cote GJ: Medullary thyroid carcinoma. In: Braverman LE, Utiger RD (eds). *Werner and Ingbar's The Thyroid. A fundamental and clinical text*. 9th ed. pp967-988, Philadelphia: Lippincott Williams and Wilkins, 2005
 29. Mandel SJ: A 64-year-old woman with a thyroid nodule. *JAMA* 292:2632-2642, 2004
 30. Braga M, Cavalcanti TC, Collaço LM, Graf H: Efficacy of ultrasound-guided fine-needle aspiration biopsy in the diagnosis of complex thyroid nodules. *J Clin Endocrinol Metab* 86:4089-4091, 2001
 31. de los Santos ET, Keyhani-Rofagha S, Cunningham JJ, Mazzaferri EL: Cystic thyroid nodules. The dilemma of malignant lesions. *Arch Intern Med* 150:1422-1427, 1990
 32. Yeh MW, Demircan O, Ituarte P, Clark OH: False-negative fine-needle aspiration cytology results delay treatment and adversely affect outcome in patients with thyroid carcinoma. *Thyroid* 14:207-215, 2004
 33. Yassa L, Cibas ES, Benson CB, Frates MC, Doubilet PM, Gawande AA, Moore FD Jr, Kim BW, Nosé V, Marqusee E, Larsen PR, Alexander EK: Long-term assessment of a multidisciplinary approach to thyroid nodule diagnostic evaluation. *Cancer* 111:508-516, 2007
 34. Layfield LJ, Abrams J, Cochand-Priollet B, Evans D, Gharib H, Greenspan F, Henry M, LiVolsi V, Merino M, Michael CW, Wang H, Wells SA: Post-thyroid FNA testing and treatment options: a synopsis of the National Cancer Institute Thyroid Fine Needle Aspiration State of the Science Conference. *Diagn Cytopathol* 36:442-448, 2008
 35. Tuttle RM, Lemar H, Burch HB: Clinical features associated with an increased risk of thyroid malignancy in patients with follicular neoplasia by fine-needle aspiration. *Thyroid* 8:377-383, 1998
 36. Kelman AS, Rathan A, Leibowitz J, Burstein DE, Haber RS: Thyroid cytology and the risk of malignancy in thyroid nodules: importance of unclear atypia in indeterminate specimens. *Thyroid* 11:271-277, 2001
 37. Franco C, Martinez V, Allamand JP, Medina F, Glasinovic A, Osorio M, Schachter D: Molecular markers in thyroid fine-needle aspiration biopsy: a prospective study. *Appl Immunohistochem Mol Morphol* 17:211-215, 2009
 38. Bartolazzi A, Orlandi F, Saggiorato E, Volante M, Arecco F, Rossetto R, Palestini N, Ghigo E, Papotti M, Bussolati G, Martegani MP, Pantellini F, Carpi A, Giovagnoli MR, Monti S, Toscano V, Sciacchitano S, Pennelli GM, Mian C, Pelizzo MR, Ruggie M, Troncone G, Palombini L, Chiappetta G, Botti G, Vecchione A, Bellocchio R; Italian Thyroid Cancer Study Group (ITCSG): Galectin-3-expression analysis in the surgical selection of follicular thyroid nodules with indeterminate fine-needle aspiration cytology: a prospective multicentre study. *Lancet Oncol* 9:543-549, 2008
 39. Nikiforov YE, Steward DL, Robinson-Smith TM, Haugen BR, Klopper JP, Zhu Z, Fagin JA, Falciglia M, Weber K, Nikiforova MN: Molecular testing for mutations in improving the fine-needle aspiration diagnosis of thyroid nodules. *J Clin Endocrinol Metab* 94:2092-2098, 2009
 40. Tyler DS, Winchester DJ, Caraway NP, Hickey RC, Evans DB: Indeterminate fine-needle aspiration biopsy of the thyroid: identification of subgroups at high risk for invasive carcinoma. *Surgery* 116:1054-1060, 1994
 41. Gharib H, Goellner JR, Johnson DA: Fine-needle aspiration cytology of the thyroid. A 12-year experience with 11,000 biopsies. *Clin Lab Med* 13:699-709, 1993
 42. Leenhardt L, Hejblum G, Franc B, Fediaevsky LD, Delbot T, Le Guillouic D, Ménégau F, Guillausseau C, Hoang C, Turpin G, Aurengo A: Indications and limits of ultrasound-guided cytology in the management of nonpalpable thyroid nodules. *J Clin Endocrinol Metab* 84:24-28, 1999
 43. Carmeci C, Jeffrey RB, McDougall IR, Nowels KW, Weigel RJ: Ultrasound-guided fine-needle aspiration biopsy of thyroid masses. *Thyroid* 8:283-289, 1998
 44. Ylagan LR, Farkas T, Dehner LP: Fine needle aspiration of the thyroid: a cytohistologic correlation and study of discrepant cases. *Thyroid* 14:35-41, 2004
 45. Alexander EK, Hurwitz S, Heering JP, Benson CB, Frates MC, Doubilet PM, Cibas ES, Larsen PR, Marqusee E: Natural history of benign solid and cystic thyroid nodules. *Ann Intern Med* 138:315-318, 2003
 46. Danese D, Sciacchitano S, Farsetti A, Andreoli M, Pontecorvi A: Diagnostic accuracy of conventional versus sonography-guided fine-needle aspiration biopsy of thyroid nodules. *Thyroid* 8:15-21, 1998
 47. Erdoğan ME, Kamel N, Aras D, Akdoğan A, Baskal N, Erdoğan G: Value of re-aspirations in benign nodular thyroid disease. *Thyroid* 8:1087-1090, 1998
 48. Orlandi A, Puscar A, Capriata E, Fideleff H: Repeated fine-needle aspiration of the thyroid in benign nodular thyroid disease: critical evaluation of long-term follow-up. *Thyroid* 15:274-278, 2005
 49. Papini E, Petrucci L, Guglielmi R, Panunzi C, Rinaldi R, Bacci V, Crescenzi A, Nardi F, Fabbri R, Pacella CM: Long-term changes in nodular goiter: a 5-year prospective randomized trial of levothyroxine suppressive therapy for benign cold thyroid nodules. *J Clin Endocrinol Metab* 83:780-783, 1998
 50. Brander AE, Viikinkoski VP, Nickels JJ, Kivisaari LM: Importance of thyroid abnormalities detected at US screening: a 5-year follow-up. *Radiology* 215:801-806, 2000
 51. Zelmanovitz F, Genro S, Gross JL: Suppressive therapy with levothyrox-

- ine for solitary thyroid nodules: a double-blind controlled clinical study and cumulative meta-analyses. *J Clin Endocrinol Metab* 83:3881-3885, 1998
52. Castro MR, Caraballo PJ, Morris JC: Effectiveness of thyroid hormone suppressive therapy in benign solitary thyroid nodules: a meta-analysis. *J Clin Endocrinol Metab* 87:4154-4159, 2002
 53. Wémeau JL, Caron P, Schwartz C, Schlienger JL, Orgiazzi J, Cousty C, Vlaeminck-Guillem V: Effects of thyroid-stimulating hormone suppression with levothyroxine in reducing the volume of solitary thyroid nodules and improving extranodular nonpalpable changes: a randomized, double-blind, placebo-controlled trial by the French Thyroid Research Group. *J Clin Endocrinol Metab* 87:4928-4934, 2002
 54. Rallison ML, Dobyns BM, Keating FR Jr, Rall JE, Tyler FH: Thyroid nodularity in children. *JAMA* 233:1069-1072, 1975
 55. Hung W: Solitary thyroid nodules in 93 children and adolescents. a 35-years experience. *Horm Res* 52:15-18, 1999
 56. Raab SS, Silverman JF, Elsheikh TM, Thomas PA, Wakely PE: Pediatric thyroid nodules: disease demographics and clinical management as determined by fine needle aspiration biopsy. *Pediatrics* 95:46-49, 1995
 57. Corrias A, Einaudi S, Chiorboli E, Weber G, Crinò A, Andreo M, Cesaretti G, de Sanctis L, Messina MF, Segni M, Cicchetti M, Vigone M, Pasquino AM, Spera S, de Luca F, Mussa GC, Bona G: Accuracy of fine needle aspiration biopsy of thyroid nodules in detecting malignancy in childhood: comparison with conventional clinical, laboratory, and imaging approaches. *J Clin Endocrinol Metab* 86:4644-4648, 2001
 58. Gharib H, Zimmerman D, Goellner JR, Bridley SM, LeBlanc SM: Fine-needle aspiration biopsy: use in diagnosis and management of pediatric thyroid diseases. *Endocr Pract* 1:9-13, 1995
 59. Arda IS, Yildirim S, Demirhan B, Firat S: Fine needle aspiration biopsy of thyroid nodules. *Arch Dis Child* 85:313-317, 2001
 60. Tan GH, Gharib H, Goellner JR, van Heerden JA, Bahn RS: Management of thyroid nodules in pregnancy. *Arch Intern Med* 156:2317-2320, 1996
 61. Mestman JH, Goodwin TM, Montoro MM: Thyroid disorders of pregnancy. *Endocrinol Metab Clin North Am* 24:41-71, 1995
 62. Herzon FS, Morris DM, Segal MN, Rauch G, Parnell T: Coexistent thyroid cancer and pregnancy. *Arch Otolaryngol Head Neck Surg* 120:1191-1193, 1994
 63. Moosa M, Mazzaferri EL: Outcome of differentiated thyroid cancer diagnosed in pregnant women. *J Clin Endocrinol Metab* 82:2862-2866, 1997
 64. Mazzaferri EL, Jhiang SM: Long-term impact of initial surgical and medical therapy on papillary and follicular thyroid cancer. *Am J Med* 97:418-428, 1994
 65. Hay ID, Bergstralh EJ, Goellner JR, Ebersold JR, Grant CS: Predicting outcome in papillary thyroid carcinoma: development of a reliable prognostic scoring system in a cohort of 1779 patients surgically treated at one institution during 1940 through 1989. *Surgery* 114:1050-1057, 1993
 66. Shah MD, Hall FT, Eski SJ, Witterick IJ, Walfish PG, Freeman JL: Clinical course of thyroid carcinoma after neck dissection. *Laryngoscope* 113: 2102-2107, 2003
 67. Wang TS, Dubner S, Szynter LA, Heller KS: Incidence of metastatic well-differentiated thyroid cancer in cervical lymph nodes. *Arch Otolaryngol Head Neck Surg* 130:110-113, 2004
 68. Sosa JA, Bowman HM, Tielsch JM, Powe NR, Gordon TA, Udelsman R: The importance of surgeon experience for clinical and economic outcomes from thyroidectomy. *Ann Surg* 228:320-330, 1998
 69. Friedman M, Pacella BL Jr: Total versus subtotal thyroidectomy. Arguments, approaches, and recommendations. *Otolaryngol Clin North Am* 23:413-427, 1990
 70. Brierley JD, Panzarella T, Tsang RW, Gospodarowicz MK, O'Sullivan B: A comparison of different staging systems predictability of patient outcome. Thyroid carcinoma as an example. *Cancer* 79:2414-2423, 1997
 71. Hay ID, Thompson GB, Grant CS, Bergstralh EJ, Dvorak CE, Gorman CA, Maurer MS, McIver B, Mullan BP, Oberg AL, Powell CC, van Heerden JA, Goellner JR: Papillary thyroid carcinoma managed at the Mayo Clinic during six decades (1940-1999): temporal trends in initial therapy and long-term outcome in 2444 consecutively treated patients. *World J Surg* 26:879-885, 2002
 72. Lin JD, Chao TC, Huang MJ, Weng HF, Tzen KY: Use of radioactive iodine for thyroid remnant ablation in well-differentiated thyroid carcinoma to replace thyroid reoperation. *Am J Clin Oncol* 21:77-81, 1998
 73. Mazzaferri EL: An overview of the management of papillary and follicular thyroid carcinoma. *Thyroid* 9:421-427, 1999
 74. Mazzaferri EL: Long-term outcome of patients with differentiated thyroid carcinoma: effect of therapy. *Endocr Pract* 6:469-476, 2000
 75. Cooper DS, Specker B, Ho M, Sperling M, Ladenson PW, Ross DS, Ain KB, Bigos ST, Brierley JD, Haugen BR, Klein I, Robbins J, Sherman SI, Taylor T, Maxon HR 3rd: Thyrotropin suppression and disease progression in patients with differentiated thyroid cancer: results from the National Thyroid Cancer Treatment Cooperative Registry. *Thyroid* 8:737-744, 1998
 76. Kim TH, Yang DS, Jung KY, Kim CY, Choi MS: Value of external irradiation for locally advanced papillary thyroid cancer. *Int J Radiat Oncol Biol Phys* 55:1006-1012, 2003
 77. Grebe SK, Hay ID: Thyroid cancer nodal metastases: biologic significance and therapeutic considerations. *Surg Oncol Clin N Am* 5:43-63, 1996
 78. Scheumann GF, Gimm O, Wegener G, Hundeshagen H, Dralle H: Prognostic significance and surgical management of locoregional lymph node metastases in papillary thyroid cancer. *World J Surg* 18:559-567, 1994
 79. Ito Y, Uruno T, Nakano K, Takamura Y, Miya A, Kobayashi K, Yokoza-wa T, Matsuzuka F, Kuma S, Kuma K, Miyauchi A: An observation trial without surgical treatment in patients with papillary microcarcinoma of the thyroid. *Thyroid* 13:381-387, 2003
 80. Chow SM, Law SC, Chan JK, Au SK, Yau S, Lau WH: Papillary microcarcinoma of the thyroid-Prognostic significance of lymph node metastasis and multifocality. *Cancer* 98:31-40, 2003
 81. Nam-Goong IS, Kim HY, Gong G, Lee HK, Hong SJ, Kim WB, Shong YK: Ultrasonography-guided fine-needle aspiration of thyroid incidentaloma: correlation with pathological findings. *Clin Endocrinol (Oxf)* 60: 21-28, 2004
 82. Solorzano CC, Carneiro DM, Ramirez M, Lee TM, Irvin GL 3rd: Surgeon-performed ultrasound in the management of thyroid malignancy. *Am Surg* 70:576-580, 2004
 83. Shimamoto K, Satake H, Sawaki A, Ishigaki T, Funahashi H, Imai T: Pre-operative staging of thyroid papillary carcinoma with ultrasonography. *Eur J Radiol* 29:4-10, 1998
 84. Kresnik E, Gallowitsch HJ, Mikosch P, Stettner H, Igerc I, Gomez I, Kumnig G, Lind P: Fluorine-18-fluorodeoxyglucose positron emission

- tomography in the preoperative assessment of thyroid nodules in an endemic goiter area. *Surgery* 133:294-299, 2003
85. Zbären P, Becker M, Läng H: Pretherapeutic staging of hypopharyngeal carcinoma. Clinical findings, computed tomography, and magnetic resonance imaging compared with histopathologic evaluation. *Arch Otolaryngol Head Neck Surg* 123:908-913, 1997
 86. Goldstein RE, Nettekville JL, Burkey B, Johnson JE: Implications of follicular neoplasms, atypia, and lesions suspicious for malignancy diagnosed by fine-needle aspiration of thyroid nodules. *Ann Surg* 235:656-662, 2002
 87. Schlinkert RT, van Heerden JA, Goellner JR, Gharib H, Smith SL, Rosales RF, Weaver AL: Factors that predict malignant thyroid lesions when fine-needle aspiration is "suspicious for follicular neoplasm". *Mayo Clin Proc* 72:913-916, 1997
 88. Bilimoria KY, Bentrem DJ, Ko CY, Stewart AK, Winchester DP, Talamonti MS, Sturgeon C: Extent of surgery affects survival for papillary thyroid cancer. *Ann Surg* 246:375-381, 2007
 89. Hay ID, Thompson GB, Grant CS, Bergstralh EJ, Dvorak CE, Gorman CA, Maurer MS, McIver B, Mullan BP, Oberg AL, Powell CC, van Heerden JA, Goellner JR: Papillary thyroid carcinoma managed at the Mayo Clinic during six decades (1940-1999): temporal trends in initial therapy and long-term outcome in 2444 consecutively treated patients. *World J Surg* 26:879-885, 2002
 90. Saha AR, Shah JP, Loree TR: Differentiated thyroid cancer presenting initially with distant metastasis. *Am J Surg* 174:474-476, 1997
 91. Sanders LE, Cady B: Differentiated thyroid cancer: reexamination of risk groups and outcome of treatment. *Arch Surg* 133:419-425, 1998
 92. Rouxel A, Hejblum G, Bernier MO, Boëlle PY, Ménégaux F, Mansour G, Hoang C, Aurengo A, Leenhardt L: Prognostic factors associated with the survival of patients developing loco-regional recurrences of differentiated thyroid carcinomas. *J Clin Endocrinol Metab* 89:5362-5368, 2004
 93. van Heerden JA, Hay ID, Goellner JR, Salomao D, Ebersold JR, Bergstralh EJ, Grant CS: Follicular thyroid carcinoma with capsular invasion alone: a nonthreatening malignancy. *Surgery* 112:1130-1136, 1992
 94. Tisell LE, Nilsson B, Mölne J, Hansson G, Fjälling M, Jansson S, Wingren U: Improved survival of patients with papillary thyroid cancer after surgical microdissection. *World J Surg* 20:854-859, 1996
 95. Kouvaraki MA, Shapiro SE, Fornage BD, Edeiken-Monro BS, Sherman SI, Vassilopoulou-Sellin R, Lee JE, Evans DB: Role of preoperative ultrasonography in the surgical management of patients with thyroid cancer. *Surgery* 134:946-954, 2003
 96. Olson JA Jr, DeBenedetti MK, Baumann DS, Wells SA Jr: Parathyroid autotransplantation during thyroidectomy. Results of long-term follow-up. *Ann Surg* 223:472-478, 1996
 97. Gimm O, Rath FW, Dralle H: Pattern of lymph node metastases in papillary thyroid carcinoma. *Br J Surg* 85:252-254, 1998
 98. Henry JF, Gramatica L, Denizot A, Kvachenyuk A, Puccini M, Defechereux T: Morbidity of prophylactic lymph node dissection in the central neck area in patients with papillary thyroid carcinoma. *Langenbecks Arch Surg* 383:167-169, 1998
 99. Cheah WK, Arici C, Iuarte PH, Siperstein AE, Duh QY, Clark OH: Complications of neck dissection for thyroid cancer. *World J Surg* 26:1013-1016, 2002
 100. Machens A, Hinze R, Thomusch O, Dralle H: Pattern of nodal metastasis for primary and reoperative thyroid cancer. *World J Surg* 26:22-28, 2002
 101. Gemsenjäger E, Perren A, Seifert B, Schüler G, Schweizer I, Heitz PU: Lymph node surgery in papillary thyroid carcinoma. *J Am Coll Surg* 197:182-190, 2003
 102. Ito Y, Tomoda C, Urano T, Takamura Y, Miya A, Kobayashi K, Matsuzuka F, Kuma K, Miyauchi A: Preoperative ultrasonographic examination for lymph node metastasis: usefulness when designing lymph node dissection for papillary microcarcinoma of the thyroid. *World J Surg* 28:498-501, 2004
 103. Kupferman ME, Patterson DM, Mandel SJ, LiVolsi V, Weber RS: Safety of modified radical neck dissection for differentiated thyroid carcinoma. *Laryngoscope* 114:403-406, 2004
 104. Kupferman ME, Patterson M, Mandel SJ, LiVolsi V, Weber RS: Patterns of lateral neck metastasis in papillary thyroid carcinoma. *Arch Otolaryngol Head Neck Surg* 130:857-860, 2004
 105. Goropoulos A, Karamoshos K, Christodoulou A, Ntitsias T, Paulou K, Samaras A, Xirou P, Efstratiou I: Value of the cervical compartments in the surgical treatment of papillary thyroid carcinoma. *World J Surg* 28:1275-1281, 2004
 106. Pacini F, Elisei R, Capezzone M, Miccoli P, Molinaro E, Basolo F, Agate L, Bottici V, Raffaelli M, Pinchera A: Contralateral papillary thyroid cancer is frequent at completion thyroidectomy with no difference in low- and high-risk patients. *Thyroid* 11:877-881, 2001
 107. Pasiaka JL, Thompson NW, McLeod MK, Burney RE, Macha M: The incidence of bilateral well-differentiated thyroid cancer found at completion thyroidectomy. *World J Surg* 16:711-716, 1992
 108. Kim ES, Kim TY, Koh JM, Kim YI, Hong SJ, Kim WB, Shong YK: Completion thyroidectomy in patients with thyroid cancer who initially underwent unilateral operation. *Clin Endocrinol (Oxf)* 61:145-148, 2004
 109. Erdem E, Gulcelik MA, Kuru B, Alagöl H: Comparison of completion thyroidectomy and primary surgery for differentiated thyroid carcinoma. *Eur J Surg Oncol* 29:747-749, 2003
 110. Saha AR, Jaffe BM: Completion thyroidectomy: a critical appraisal. *Surgery* 112:1148-1152, 1992
 111. Randolph GW, Daniels GH: Radioactive iodine lobe ablation as an alternative to completion thyroidectomy for follicular carcinoma of the thyroid. *Thyroid* 12:989-996, 2002
 112. Loh KC, Greenspan FS, Gee L, Miller TR, Yeo PP: Pathological tumor-node-metastasis (pTNM) staging for papillary and follicular thyroid carcinomas: a retrospective analysis of 700 patients. *J Clin Endocrinol Metab* 82:3553-3562, 1997
 113. DeGroot LJ, Kaplan EL, McCormick M, Straus FH: Natural history, treatment, and course of papillary thyroid carcinoma. *J Clin Endocrinol Metab* 71:414-424, 1990
 114. Byar DP, Green SB, Dor P, Williams ED, Colon J, van Gilse HA, Mayer M, Sylvester RJ, van Glabbeke M: A prognostic index for thyroid carcinoma. A study of the E.O.R.T.C. Thyroid Cancer Cooperative Group. *Eur J Cancer* 15:1033-1041, 1979
 115. Saha AR, Loree TR, Shah JP: Prognostic factors and risk group analysis in follicular carcinoma of the thyroid. *Surgery* 118:1131-1136, 1995
 116. Sherman SI, Brierley JD, Sperling M, Ain KB, Bigos ST, Cooper DS, Haugen BR, Ho M, Klein I, Ladenson PW, Robbins J, Ross DS, Specker B, Taylor T, Maxon HR 3rd: Prospective multicenter study of thyroid carcinoma treatment: initial analysis of staging and outcome. National Thyroid Cancer Treatment Cooperative Study Registry Group. *Cancer*

- 83:1012-1021, 1998
117. Cady B, Rossi R: An expanded view of risk-group definition in differentiated thyroid carcinoma. *Surgery* 104:947-953, 1988
 118. Schlumberger M, Berg G, Cohen O, Duntas L, Jamar F, Jarzab B, Limbert E, Lind P, Pacini F, Reinert C, Sánchez Franco F, Toft A, Wiersinga WM: Follow-up of low-risk patients with differentiated thyroid carcinoma: a European perspective. *Eur J Endocrinol* 150:105-112, 2004
 119. Toubeau M, Touzery C, Arveux P, Chaplain G, Vaillant G, Berriolo A, Riedinger JM, Boichot C, Cochet A, Brunotte F: Predictive value for disease progression of serum thyroglobulin levels measured in the postoperative period and after (131)I ablation therapy in patients with differentiated thyroid cancer. *J Nucl Med* 45:988-994, 2004
 120. Wenig BM, Thompson LD, Adair CF, Shmookler B, Heffess CS: Thyroid papillary carcinoma of columnar cell type: a clinicopathologic study of 16 cases. *Cancer* 82:740-753, 1998
 121. Prendiville S, Burman KD, Ringel MD, Shmookler BM, Deeb ZE, Wolfe K, Azumi N, Wartofsky L, Sessions RB: Tall cell variant: an aggressive form of papillary thyroid carcinoma. *Otolaryngol Head Neck Surg* 122:352-357, 2000
 122. Akslen LA, LiVolsi VA: Prognostic significance of histologic grading compared with subclassification of papillary thyroid carcinoma. *Cancer* 88:1902-1908, 2000
 123. Cailleux AF, Baudin E, Travagli JP, Ricard M, Schlumberger M: Is diagnostic iodine-131 scanning useful after total thyroid ablation for differentiated thyroid cancer? *J Clin Endocrinol Metab* 85:175-178, 2000
 124. Bachelot A, Cailleux AF, Klain M, Baudin E, Ricard M, Bellon N, Cailou B, Travagli JP, Schlumberger M: Relationship between tumor burden and serum thyroglobulin level in patients with papillary and follicular thyroid carcinoma. *Thyroid* 12:707-711, 2002
 125. Sanders LE, Cady B: Differentiated thyroid cancer: reexamination of risk groups and outcome of treatment. *Arch Surg* 133:419-425, 1998
 126. Sawka AM, Thephamongkhon K, Brouwers M, Thabane L, Browman G, Gerstein HC: Clinical review 170: A systematic review and metaanalysis of the effectiveness of radioactive iodine remnant ablation for well-differentiated thyroid cancer. *J Clin Endocrinol Metab* 89:3668-3776, 2004
 127. Kim S, Wei JP, Braverman JM, Brams DM: Predicting outcome and directing therapy for papillary thyroid carcinoma. *Arch Surg* 139:390-394, 2004
 128. Sugitani I, Fujimoto Y: Symptomatic versus asymptomatic papillary thyroid microcarcinoma: a retrospective analysis of surgical outcome and prognostic factors. *Endocr J* 46:209-216, 1999
 129. Hundahl SA, Fleming ID, Fremgen AM, Menck HR: A National Cancer Data Base report on 53,856 cases of thyroid carcinoma treated in the U.S., 1985-1995 [see comments]. *Cancer* 83:2638-2648, 1998
 130. Jung TS, Kim TY, Kim KW, Oh YL, Park do J, Cho BY, Shong YK, Kim WB, Park YJ, Jung JH, Chung JH: Clinical features and prognostic factors for survival in patients with poorly differentiated thyroid carcinoma and comparison to the patients with the aggressive variants of papillary thyroid carcinoma. *Endocr J* 54:265-274, 2007
 131. Edmonds CJ, Hayes S, Kermode JC, Thompson BD: Measurement of serum TSH and thyroid hormones in the management of treatment of thyroid carcinoma with radioiodine. *Br J Radiol* 50:799-807, 1977
 132. Torres MS, Ramirez L, Simkin PH, Braverman LE, Emerson CH: Effect of various doses of recombinant human thyrotropin on the thyroid radioactive iodine uptake and serum levels of thyroid hormones and thyroglobulin in normal subjects. *J Clin Endocrinol Metab* 86:1660-1664, 2001
 133. Hershman JM, Edwards CL: Serum thyrotropin (TSH) levels after thyroid ablation compared with TSH levels after exogenous bovine TSH: implications for 131-I treatment of thyroid carcinoma. *J Clin Endocrinol Metab* 34:814-818, 1972
 134. Hiltz SV, Hellman D, Anderson J, Woolfenden J, Van Antwerp J, Patton D: Serial TSH determination after T3 withdrawal or thyroidectomy in the therapy of thyroid carcinoma. *J Nucl Med* 20:928-932, 1979
 135. Martin ND: Endogenous serum TSH levels and metastatic survey scans in thyroid cancer patients using triiodothyronine withdrawal. *Clin Nucl Med* 3:401-403, 1978
 136. Goldman JM, Line BR, Aamodt RL, Robbins J: Influence of triiodothyronine withdrawal time on 131I uptake postthyroidectomy for thyroid cancer. *J Clin Endocrinol Metab* 50:734-739, 1980
 137. Schneider AB, Line BR, Goldman JM, Robbins J: Sequential serum thyroglobulin determinations, 131I scans, and 131I uptakes after triiodothyronine withdrawal in patients with thyroid cancer. *J Clin Endocrinol Metab* 53:1199-1206, 1981
 138. Maxon HR, Thomas SR, Hertzberg VS, Kereiakes JG, Chen IW, Sperling MI, Saenger EL: Relation between effective radiation dose and outcome of radioiodine therapy for thyroid cancer. *N Engl J Med* 309:937-941, 1983
 139. Liel Y: Preparation for radioactive iodine administration in differentiated thyroid cancer patients. *Clin Endocrinol (Oxf)* 57:523-527, 2002
 140. Sánchez R, Espinosa-de-los-Monteros AL, Mendoza V, Brea E, Hernandez I, Sosa E, Mercado M: Adequate thyroid-stimulating hormone levels after levothyroxine discontinuation in the follow-up of patients with well-differentiated thyroid carcinoma. *Arch Med Res* 33:478-481, 2002
 141. Grigsby PW, Siegel BA, Bekker S, Clutter WE, Moley JF: Preparation of patients with thyroid cancer for 131I scintigraphy or therapy by 1-3 weeks of thyroxine discontinuation. *J Nucl Med* 45:567-570, 2004
 142. Serhal DI, Nasrallah MP, Arafah BM: Rapid rise in serum thyrotropin concentrations after thyroidectomy or withdrawal of suppressive thyroxine therapy in preparation for radioactive iodine administration to patients with differentiated thyroid cancer. *J Clin Endocrinol Metab* 89:3285-3289, 2004
 143. Carril JM, Quirce R, Serrano J, Banzo I, Jiménez-Bonilla JF, Tabuenca O, Barquin RG: Total-body scintigraphy with thallium-201 and iodine-131 in the follow-up of differentiated thyroid cancer. *J Nucl Med* 38:686-692, 1997
 144. Muratet JP, Giraud P, Daver A, Minier JF, Gamelin E, Larra F: Predicting the efficacy of first iodine-131 treatment in differentiated thyroid carcinoma. *J Nucl Med* 38:1362-1368, 1997
 145. Anderson GS, Fish S, Nakhoda K, Zhuang H, Alavi A, Mandel SJ: Comparison of I-123 and I-131 for whole-body imaging after stimulation by recombinant human thyrotropin: a preliminary report. *Clin Nucl Med* 28:93-96, 2003
 146. Gerard SK, Cavalieri RR: I-123 diagnostic thyroid tumor whole-body scanning with imaging at 6, 24, and 48 hours. *Clin Nucl Med* 27:1-8, 2002
 147. Rosário PW, Reis JS, Barroso AL, Rezende LL, Padrão EL, Fagundes TA: Efficacy of low and high 131I doses for thyroid remnant ablation in patients with differentiated thyroid carcinoma based on post-operative cervical uptake. *Nucl Med Commun* 25:1077-1081, 2004

148. Bal C, Padhy AK, Jana S, Pant GS, Basu AK: Prospective randomized clinical trial to evaluate the optimal dose of ¹³¹I for remnant ablation in patients with differentiated thyroid carcinoma. *Cancer* 77:2574-2580, 1996
149. Creutzig H: High or low dose radioiodine ablation of thyroid remnants? *Eur J Nucl Med* 12:500-502, 1987
150. Johansen K, Woodhouse NJ, Odugbesan O: Comparison of 1073 MBq and 3700 MBq iodine-131 in postoperative ablation of residual thyroid tissue in patients with differentiated thyroid cancer. *J Nucl Med* 32:252-254, 1991
151. Robbins RJ, Larson SM, Sinha N, Shaha A, Divgi C, Pentlow KS, Ghossein R, Tuttle RM: A retrospective review of the effectiveness of recombinant human TSH as a preparation for radioiodine thyroid remnant ablation. *J Nucl Med* 43:1482-1488, 2002
152. Pacini F, Molinaro E, Castagna MG, Lippi F, Ceccarelli C, Agate L, Elisei R, Pinchera A: Ablation of thyroid residues with 30 mCi (¹³¹I): a comparison in thyroid cancer patients prepared with recombinant human TSH or thyroid hormone withdrawal. *J Clin Endocrinol Metab* 87:4063-4068, 2002
153. Pacini F, Ladenson PW, Schlumberger M, Driedger A, Luster M, Kloos RT, Sherman S, Haugen B, Corone C, Molinaro E, Elisei R, Ceccarelli C, Pinchera A, Wahl RL, Leboulleux S, Ricard M, Yoo J, Busaidy NL, Delpassand E, Hanscheid H, Felbinger R, Lassmann M, Reiners C: Radioiodine ablation of thyroid remnants after preparation with recombinant human thyrotropin in differentiated thyroid carcinoma: results of an international, randomized, controlled study. *J Clin Endocrinol Metab* 91:926-932, 2006
154. Pilli T, Brianzoni E, Capocetti F, Castagna MG, Fattori S, Poggiu A, Rossi G, Ferretti F, Guarino E, Burrioni L, Vattimo A, Cipri C, Pacini F: A comparison of 1850 (50 mCi) and 3700 MBq (100 mCi) ¹³¹I-iodine administered doses for recombinant thyrotropin-stimulated postoperative thyroid remnant ablation in differentiated thyroid cancer. *J Clin Endocrinol Metab* 92:3542-3546, 2007
155. Chianelli M, Todino V, Graziano FM, Panunzi C, Pace D, Guglielmi R, Signore A, Papini E: Low-activity (2.0 GBq; 54 mCi) radioiodine post-surgical remnant ablation in thyroid cancer: comparison between hormone withdrawal and use of rhTSH in low-risk patients. *Eur J Endocrinol* 160:431-436, 2009
156. Tuttle RM, Brokhin M, Omry G, Martorella AJ, Larson SM, Grewal RK, Fleisher M, Robbins RJ: Recombinant human TSH-assisted radioactive iodine remnant ablation achieves short-term clinical recurrence rates similar to those of traditional thyroid hormone withdrawal. *J Nucl Med* 49:764-770, 2008
157. Maxon HR, Thomas SR, Boehringer A, Drilling J, Sperling MI, Sparks JC, Chen IW: Low iodine diet in I-131 ablation of thyroid remnants. *Clin Nucl Med* 8:123-126, 1983
158. Goslings BM: Proceedings: Effect of a low iodine diet on ¹³¹I therapy in follicular thyroid carcinomata. *J Endocrinol* 64:30P, 1975
159. Pluijmen MJ, Eustatia-Rutten C, Goslings BM, Stokkel MP, Arias AM, Diamant M, Romijn JA, Smit JW: Effects of low-iodide diet on postsurgical radioiodide ablation therapy in patients with differentiated thyroid carcinoma. *Clin Endocrinol (Oxf)* 58:428-435, 2003
160. Park JT 2nd, Hennessey JV: Two-week low iodine diet is necessary for adequate outpatient preparation for radioiodine rhTSH scanning in patients taking levothyroxine. *Thyroid* 14:57-63, 2004
161. Tomoda C, Uruno T, Takamura Y, Ito Y, Miya A, Kobayashi K, Matsuzuka F, Amino N, Kuma K, Miyauchi A: Reevaluation of stringent low iodine diet in outpatient preparation for radioiodine examination and therapy. *Endocr J* 52:237-240, 2005
162. Morris LF, Wilder MS, Waxman AD, Braunstein GD: Reevaluation of the impact of a stringent low-iodine diet on ablation rates in radioiodine treatment of thyroid carcinoma. *Thyroid* 11:749-755, 2001
163. Fatourech V, Hay ID, Mullan BP, Wiseman GA, Eghbali-Fatourech GZ, Thorson LM, Gorman CA: Are posttherapy radioiodine scans informative and do they influence subsequent therapy of patients with differentiated thyroid cancer? *Thyroid* 10:573-577, 2000
164. Sherman SI, Tielens ET, Sostre S, Wharam MD Jr, Ladenson PW: Clinical utility of posttreatment radioiodine scans in the management of patients with thyroid carcinoma. *J Clin Endocrinol Metab* 78:629-634, 1994
165. Souza Rosário PW, Barroso AL, Rezende LL, Padrao EL, Fagundes TA, Penna GC, Purisch S: Post I-131 therapy scanning in patients with thyroid carcinoma metastases: an unnecessary cost or a relevant contribution? *Clin Nucl Med* 29:795-798, 2004
166. McGriff NJ, Csako G, Gourgiotis L, Lori C G, Pucino F, Sarlis NJ: Effects of thyroid hormone suppression therapy on adverse clinical outcomes in thyroid cancer. *Ann Med* 34:554-564, 2002
167. Pujol P, Daures JP, Nsakala N, Baldet L, Bringer J, Jaffiol C: Degree of thyrotropin suppression as a prognostic determinant in differentiated thyroid cancer. *J Clin Endocrinol Metab* 81:4318-4323, 1996
168. Toft AD: Clinical practice. Subclinical hyperthyroidism. *N Engl J Med* 345:512-516, 2001
169. Wilson PC, Millar BM, Brierley JD: The management of advanced thyroid cancer. *Clin Oncol (R Coll Radiol)* 16:561-568, 2004
170. Eustatia-Rutten CE, Smit JW, Romijn JA, van der Kleij-Corssmit EP, Pereira AM, Stokkel MP, Kievit J: Diagnostic value of serum thyroglobulin measurements in the follow-up of differentiated thyroid carcinoma, a structured meta-analysis. *Clin Endocrinol (Oxf)* 61:61-74, 2004
171. Bachelot A, Leboulleux S, Baudin E, Hartl DM, Caillou B, Travagli JP, Schlumberger M: Neck recurrence from thyroid carcinoma: serum thyroglobulin and high-dose total body scan are not reliable criteria for cure after radioiodine treatment. *Clin Endocrinol (Oxf)* 62:376-379, 2005
172. Brierley JD, Tsang RW: External-beam radiation therapy in the treatment of differentiated thyroid cancer. *Semin Surg Oncol* 16:42-49, 1999
173. Ronga G, Filesi M, Montesano T, Di Nicola AD, Pace C, Travascio L, Ventroni G, Antonaci A, Vestri AR: Lung metastases from differentiated thyroid carcinoma. A 40 years' experience. *Q J Nucl Med Mol Imaging* 48:12-19, 2004
174. Schlumberger M, Challeton C, De Vathaire F, Travagli JP, Gardet P, Lumbroso JD, Francese C, Fontaine F, Ricard M, Parmentier C: Radioactive iodine treatment and external radiotherapy for lung and bone metastases from thyroid carcinoma. *J Nucl Med* 37:598-605, 1996
175. Ilgan S, Karacalioglu AO, Pabuscu Y, Atac GK, Arslan N, Ozturk E, Gunalp B, Ozguven MA: Iodine-131 treatment and high-resolution CT: results in patients with lung metastases from differentiated thyroid carcinoma. *Eur J Nucl Med Mol Imaging* 31:825-830, 2004
176. Bernier MO, Leenhardt L, Hoang C, Aurengo A, Mary JY, Menegaux F, Enkaoua E, Turpin G, Chiras J, Saillant G, Hejblum G: Survival and therapeutic modalities in patients with bone metastases of differentiated

- thyroid carcinomas. *J Clin Endocrinol Metab* 86:1568-1573, 2001
177. Zetinig G, Fueger BJ, Passler C, Kaserer K, Pirich C, Dudczak R, Niederle B: Long-term follow-up of patients with bone metastases from differentiated thyroid carcinoma -- surgery or conventional therapy? *Clin Endocrinol (Oxf)* 56:377-382, 2002
 178. Spencer CA, Bergoglio LM, Kazarosyan M, Fatemi S, LoPresti JS: Clinical impact of thyroglobulin (Tg) and Tg autoantibody method differences on the management of patients with differentiated thyroid carcinomas. *J Clin Endocrinol Metab* 90:5566-5575, 2005
 179. Spencer CA, LoPresti JS, Fatemi S, Nicoloff JT: Detection of residual and recurrent differentiated thyroid carcinoma by serum thyroglobulin measurement. *Thyroid* 9:435-441, 1999
 180. Hollowell JG, Staehling NW, Flanders WD, Hannon WH, Gunter EW, Spencer CA, Braverman LE: Serum TSH, T4, and thyroid antibodies in the United States population (1988 to 1994): National Health and Nutrition Examination Survey (NHANES III). *J Clin Endocrinol Metab* 87:489-499, 2002
 181. Spencer CA: Challenges of serum thyroglobulin (Tg) measurement in the presence of Tg autoantibodies. *J Clin Endocrinol Metab* 89:3702-3704, 2004
 182. David A, Blotta A, Rossi R, Zatelli MC, Bondanelli M, Roti E, Braverman LE, Busutti L, degli Uberti EC: Clinical value of different responses of serum thyroglobulin to recombinant human thyrotropin in the follow-up of patients with differentiated thyroid carcinoma. *Thyroid* 15:267-273, 2005
 183. Baudin E, Do Cao C, Cailleux AF, Leboulleux S, Travagli JP, Schlumberger M: Positive predictive value of serum thyroglobulin levels, measured during the first year of follow-up after thyroid hormone withdrawal, in thyroid cancer patients. *J Clin Endocrinol Metab* 88:1107-1111, 2003
 184. Schaap J, Eustatia-Rutten CF, Stokkel M, Links TP, Diamant M, van der Velde EA, Romijn JA, Smit JW: Does radioiodine therapy have disadvantageous effects in non-iodine accumulating differentiated thyroid carcinoma? *Clin Endocrinol (Oxf)* 57:117-124, 2002
 185. Pacini F, Capezzone M, Elisei R, Ceccarelli C, Taddei D, Pinchera A: Diagnostic 131-iodine whole-body scan may be avoided in thyroid cancer patients who have undetectable stimulated serum Tg levels after initial treatment. *J Clin Endocrinol Metab* 87:1499-1501, 2002
 186. Mazzaferri EL, Kloos RT: Clinical review 128: Current approaches to primary therapy for papillary and follicular thyroid cancer. *J Clin Endocrinol Metab* 86:1447-1463, 2001
 187. Koh JM, Kim ES, Ryu JS, Hong SJ, Kim WB, Shong YK: Effects of therapeutic doses of 131I in thyroid papillary carcinoma patients with elevated thyroglobulin level and negative 131I whole-body scan: comparative study. *Clin Endocrinol (Oxf)* 58:421-427, 2003
 188. Schlumberger M, Mancusi F, Baudin E, Pacini F: 131I therapy for elevated thyroglobulin levels. *Thyroid* 7:273-276, 1997
 189. Pacini F, Molinaro E, Castagna MG, Agate L, Elisei R, Ceccarelli C, Lippi F, Taddei D, Grasso L, Pinchera A: Recombinant human thyrotropin-stimulated serum thyroglobulin combined with neck ultrasonography has the highest sensitivity in monitoring differentiated thyroid carcinoma. *J Clin Endocrinol Metab* 88:3668-3673, 2003
 190. Snozek CL, Chambers EP, Reading CC, Sebo TJ, Sistrunk JW, Singh RJ, Grebe SK: Serum thyroglobulin, high-resolution ultrasound, and lymph node thyroglobulin in diagnosis of differentiated thyroid carcinoma nodal metastases. *J Clin Endocrinol Metab* 92:4278-4281, 2007
 191. Larson SM, Robbins R: Positron emission tomography in thyroid cancer management. *Semin Roentgenol* 37:169-174, 2002
 192. Leboulleux S, Schroeder PR, Busaidy NL, Auperin A, Corone C, Jacene HA, Ewertz ME, Bournaud C, Wahl RL, Sherman SI, Ladenson PW, Schlumberger M: Assessment of the incremental value of recombinant thyrotropin stimulation before 2-[18F]-Fluoro-2-deoxy-D-glucose positron emission tomography/computed tomography imaging to localize residual differentiated thyroid cancer. *J Clin Endocrinol Metab* 94:1310-1316, 2009
 193. Wang PW, Wang ST, Liu RT, Chien WY, Tung SC, Lu YC, Chen HY, Lee CH: Levothyroxine suppression of thyroglobulin in patients with differentiated thyroid carcinoma. *J Clin Endocrinol Metab* 84:4549-4553, 1999
 194. Dupuy DE, Monchik JM, Decrea C, Pisharodi L: Radiofrequency ablation of regional recurrence from well-differentiated thyroid malignancy. *Surgery* 130:971-977, 2001
 195. Lewis BD, Hay ID, Charboneau JW, McIver B, Reading CC, Goellner JR: Percutaneous ethanol injection for treatment of cervical lymph node metastases in patients with papillary thyroid carcinoma. *AJR Am J Roentgenol* 178:699-704, 2002
 196. Eustatia-Rutten CF, Romijn JA, Guijt MJ, Vielvoye GJ, van den Berg R, Corssmit EP, Pereira AM, Smit JW: Outcome of palliative embolization of bone metastases in differentiated thyroid carcinoma. *J Clin Endocrinol Metab* 88:3184-3189, 2003
 197. Kloos RT, Mazzaferri EL: A single recombinant human thyrotropin-stimulated serum thyroglobulin measurement predicts differentiated thyroid carcinoma metastases three to five years later. *J Clin Endocrinol Metab* 90:5047-5057, 2005
 198. Noguchi S, Yamashita H, Murakami N, Nakayama I, Toda M, Kawamoto H: Small carcinomas of the thyroid. A long-term follow-up of 867 patients. *Arch Surg* 131:187-191, 1996
 199. Marchesi M, Biffoni M, Biancari F, Berni A, Campana FP: Predictors of outcome for patients with differentiated and aggressive thyroid carcinoma. *Eur J Surg Suppl* 588:46-50, 2003
 200. Ge JH, Zhao RL, Hu JL, Zhou WA: Surgical treatment of advanced thyroid carcinoma with aero-digestive invasion. *Zhonghua Er Bi Yan Hou Ke Za Zhi* 39:237-240, 2004
 201. Avenia N, Ragusa M, Monacelli M, Calzolari F, Daddi N, Di Carlo L, Semeraro A, Puma F: Locally advanced thyroid cancer: therapeutic options. *Chir Ital* 56:501-508, 2004
 202. McCaffrey JC: Evaluation and treatment of aerodigestive tract invasion by well-differentiated thyroid carcinoma. *Cancer Control* 7:246-252, 2000
 203. Musholt TJ, Musholt PB, Behrend M, Raab R, Scheumann GF, Klempnauer J: Invasive differentiated thyroid carcinoma: tracheal resection and reconstruction procedures in the hands of the endocrine surgeon. *Surgery* 126:1078-1087, 1999
 204. Czaja JM, McCaffrey TV: The surgical management of laryngotracheal invasion by well-differentiated papillary thyroid carcinoma. *Arch Otolaryngol Head Neck Surg* 123:484-490, 1997
 205. Van Nostrand D, Atkins F, Yeganeh F, Acio E, Bursaw R, Wartofsky L: Dosimetrically determined doses of radioiodine for the treatment of metastatic thyroid carcinoma. *Thyroid* 12:121-134, 2002
 206. Kulkarni K, Van Nostrand D, Atkins F, Aiken M, Burman K, Wartofsky

- L: The relative frequency in which empiric dosages of radioiodine would potentially overtreat or undertreat patients who have metastatic well-differentiated thyroid cancer. *Thyroid* 16:1019-1023, 2006
207. Luster M, Lippi F, Jarzab B, Perros P, Lassmann M, Reiners C, Pacini F: rhTSH-aided radioiodine ablation and treatment of differentiated thyroid carcinoma: a comprehensive review. *Endocr Relat Cancer* 12:49-64, 2005
 208. Van Tol KM, Hew JM, Jager PL, Vermeij A, Dullaart RP, Links TP: Embolization in combination with radioiodine therapy for bone metastases from differentiated thyroid carcinoma. *Clin Endocrinol (Oxf)* 52:653-659, 2000
 209. Posteraro AF, Dupuy DE, Mayo-Smith WW: Radiofrequency ablation of bony metastatic disease. *Clin Radiol* 59:803-811, 2004
 210. Vitale G, Fonderico F, Martignetti A, Caraglia M, Ciccarelli A, Nuzzo V, Abbruzzese A, Lupoli G: Pamidronate improves the quality of life and induces clinical remission of bone metastases in patients with thyroid cancer. *Br J Cancer* 84:1586-1590, 2001
 211. Masala S, Fiori R, Massari F, Simonetti G: Vertebroplasty and kyphoplasty: new equipment for malignant vertebral fractures treatment. *J Exp Clin Cancer Res* 22:75-79, 2003
 212. Chiu AC, Delpassand ES, Sherman SI: Prognosis and treatment of brain metastases in thyroid carcinoma. *J Clin Endocrinol Metab* 82:3637-3642, 1997
 213. Kloos RT, Duvuuri V, Jhiang SM, Cahill KV, Foster JA, Burns JA: Nasolacrimal drainage system obstruction from radioactive iodine therapy for thyroid carcinoma. *J Clin Endocrinol Metab* 87:5817-5820, 2002
 214. Mandel SJ, Mandel L: Radioactive iodine and the salivary glands. *Thyroid* 13:265-271, 2003
 215. Rubino C, de Vathaire F, Dottorini ME, Hall P, Schwartz C, Couette JE, Dondon MG, Abbas MT, Langlois C, Schlumberger M: Second primary malignancies in thyroid cancer patients. *Br J Cancer* 89:1638-1644, 2003
 216. Chen AY, Levy L, Goepfert H, Brown BW, Spitz MR, Vassilopoulou-Sellin R: The development of breast carcinoma in women with thyroid carcinoma. *Cancer* 92:225-231, 2001
 217. Benua RS, Cicale NR, Sonenberg M, Rawson RW: The relation of radioiodine dosimetry to results and complications in the treatment of metastatic thyroid cancer. *Am J Roentgenol Radium Ther Nucl Med* 87:171-182, 1962
 218. Vini L, Hyer S, Al-Saadi A, Pratt B, Harmer C: Prognosis for fertility and ovarian function after treatment with radioiodine for thyroid cancer. *Postgrad Med J* 78:92-93, 2002
 219. Dottorini ME, Lomuscio G, Mazzucchelli L, Vignati A, Colombo L: Assessment of female fertility and carcinogenesis after iodine-131 therapy for differentiated thyroid carcinoma. *J Nucl Med* 36:21-27, 1995
 220. Schlumberger M, De Vathaire F, Ceccarelli C, Delisle MJ, Francese C, Couette JE, Pinchera A, Parmentier C: Exposure to radioactive iodine-131 for scintigraphy or therapy does not preclude pregnancy in thyroid cancer patients. *J Nucl Med* 37:606-612, 1996
 221. Wichers M, Benz E, Palmedo H, Biersack HJ, Grünwald F, Klingmüller D: Testicular function after radioiodine therapy for thyroid carcinoma. *Eur J Nucl Med* 27:503-507, 2000
 222. Hyer S, Vini L, O'Connell M, Pratt B, Harmer C: Testicular dose and fertility in men following I(131) therapy for thyroid cancer. *Clin Endocrinol (Oxf)* 56:755-758, 2002
 223. Sarkar SD, Beierwaltes WH, Gill SP, Cowley BJ: Subsequent fertility and birth histories of children and adolescents treated with 131I for thyroid cancer. *J Nucl Med* 17:460-464, 1976
 224. Mazzaferri EL: Gonadal damage from 131I therapy for thyroid cancer. *Clin Endocrinol (Oxf)* 57:313-314, 2002
 225. van Tol KM, Jager PL, de Vries EG, Piers DA, Boezen HM, Sluiter WJ, Dullaart RP, Links TP: Outcome in patients with differentiated thyroid cancer with negative diagnostic whole-body scanning and detectable stimulated thyroglobulin. *Eur J Endocrinol* 148:589-596, 2003
 226. Pineda JD, Lee T, Ain K, Reynolds JC, Robbins J: Iodine-131 therapy for thyroid cancer patients with elevated thyroglobulin and negative diagnostic scan. *J Clin Endocrinol Metab* 80:1488-1492, 1995
 227. Pacini F, Agate L, Elisei R, Capezone M, Ceccarelli C, Lippi F, Molinaro E, Pinchera A: Outcome of differentiated thyroid cancer with detectable serum Tg and negative diagnostic (131)I whole body scan: comparison of patients treated with high (131)I activities versus untreated patients. *J Clin Endocrinol Metab* 86:4092-4097, 2001
 228. Wang W, Larson SM, Tuttle RM, Kalaigian H, Kolbert K, Sonenberg M, Robbins RJ: Resistance of [18f]-fluorodeoxyglucose-avid metastatic thyroid cancer lesions to treatment with high-dose radioactive iodine. *Thyroid* 11:1169-1175, 2001
 229. Kabasakal L, Selçuk NA, Shafipour H, Ozmen O, Onsel C, Uslu I: Treatment of iodine-negative thyroglobulin-positive thyroid cancer: differences in outcome in patients with macrometastases and patients with micrometastases. *Eur J Nucl Med Mol Imaging* 31:1500-1504, 2004
 230. Fatourechi V, Hay ID, Javedan H, Wiseman GA, Mullan BP, Gorman CA: Lack of impact of radioiodine therapy in tg-positive, diagnostic whole-body scan-negative patients with follicular cell-derived thyroid cancer. *J Clin Endocrinol Metab* 87:1521-1526, 2002
 231. Wang W, Macapinlac H, Larson SM, Yeh SD, Akhurst T, Finn RD, Rosai J, Robbins RJ: [18F]-2-fluoro-2-deoxy-D-glucose positron emission tomography localizes residual thyroid cancer in patients with negative diagnostic (131)I whole body scans and elevated serum thyroglobulin levels. *J Clin Endocrinol Metab* 84:2291-2302, 1999
 232. Helal BO, Merlet P, Toubert ME, Franc B, Schwartz C, Gauthier-Koelsnikov H, Prigent A, Syrota A: Clinical impact of (18)F-FDG PET in thyroid carcinoma patients with elevated thyroglobulin levels and negative (131)I scanning results after therapy. *J Nucl Med* 42:1464-1469, 2001
 233. Tsang RW, Brierley JD, Simpson WJ, Panzarella T, Gospodarowicz MK, Sutcliffe SB: The effects of surgery, radioiodine, and external radiation therapy on the clinical outcome of patients with differentiated thyroid carcinoma. *Cancer* 82:375-388, 1998
 234. O'Bryan RM, Baker LH, Gottlieb JE, Rivkin SE, Balcerzak SP, Grumet GN, Salmon SE, Moon TE, Hoogstraten B: Dose response evaluation of adriamycin in human neoplasia. *Cancer* 39:1940-1948, 1977
 235. Gottlieb JA, Hill CS Jr, Ibanez ML, Clark RL: Chemotherapy of thyroid cancer. An evaluation of experience with 37 patients. *Cancer* 30:848-853, 1972
 236. Gottlieb JA, Hill CS Jr: Chemotherapy of thyroid cancer with adriamycin. Experience with 30 patients. *N Engl J Med* 290:193-197, 1974
 237. Haugen BR: Management of the patient with progressive radioiodine non-responsive disease. *Semin Surg Oncol* 16:34-41, 1999
 238. Ain KB, Egorin MJ, DeSimone PA: Treatment of anaplastic thyroid carcinoma with paclitaxel: phase 2 trial using ninety-six-hour infusion. Collaborative Anaplastic Thyroid Cancer Health Intervention Trials

- (CATCHIT) Group. *Thyroid* 10:587-594, 2000
239. Santini F, Bottici V, Elisei R, Montanelli L, Mazzeo S, Basolo F, Pinchera A, Pacini F: Cytotoxic effects of carboplatinum and epirubicin in the setting of an elevated serum thyrotropin for advanced poorly differentiated thyroid cancer. *J Clin Endocrinol Metab* 87:4160-4165, 2002
240. Saad MF, Ordonez NG, Rashid RK, Guido JJ, Hill CS Jr, Hickey RC, Samaan NA: Medullary carcinoma of the thyroid. A study of the clinical features and prognostic factors in 161 patients. *Medicine (Baltimore)* 63:319-342, 1984
241. Machens A, Niccoli-Sire P, Hoegel J, Frank-Raue K, van Vroonhoven TJ, Roeher HD, Wahl RA, Lamesch P, Raue F, Conte-Devolx B, Dralle H; European Multiple Endocrine Neoplasia (EUROMEN) Study Group: Early malignant progression of hereditary medullary thyroid cancer. *N Engl J Med* 349:1517-1525, 2003
242. Horvit PK, Gagel RF: The goitrous patient with an elevated serum calcitonin--what to do? *J Clin Endocrinol Metab* 82:335-337, 1997
243. Pacini F, Fontanelli M, Fugazzola L, Elisei R, Romei C, Di Coscio G, Miccoli P, Pinchera A: Routine measurement of serum calcitonin in nodular thyroid diseases allows the preoperative diagnosis of unsuspected sporadic medullary thyroid carcinoma. *J Clin Endocrinol Metab* 78:826-829, 1994
244. Ozgen AG, Hamulu F, Bayraktar F, Yilmaz C, Tüzün M, Yetkin E, Tunçyürek M, Kabalak T: Evaluation of routine basal serum calcitonin measurement for early diagnosis of medullary thyroid carcinoma in seven hundred seventy-three patients with nodular goiter. *Thyroid* 9:579-582, 1999
245. Rieu M, Lame MC, Richard A, Lissak B, Sambort B, Vuong-Ngoc P, Berrod JL, Fombour JP: Prevalence of sporadic medullary thyroid carcinoma: the importance of routine measurement of serum calcitonin in the diagnostic evaluation of thyroid nodules. *Clin Endocrinol (Oxf)* 42:453-460, 1995
246. Cohen R, Campos JM, Salaun C, Heshmati HM, Kraimps JL, Proye C, Sarfati E, Henry JF, Niccoli-Sire P, Modigliani E: Preoperative calcitonin levels are predictive of tumor size and postoperative calcitonin normalization in medullary thyroid carcinoma. *Groupe d'Etudes des Tumeurs a Calcitonine (GETC). J Clin Endocrinol Metab* 85:919-922, 2000
247. Greene FL, Sobin LH: The TNM system: our language for cancer care. *J Surg Oncol* 80:119-120, 2002
248. Brandi ML, Gagel RF, Angeli A, Bilezikian JP, Beck-Peccoz P, Bordi C, Conte-Devolx B, Falchetti A, Gheri RG, Libroia A, Lips CJ, Lombardi G, Mannelli M, Pacini F, Ponder BA, Raue F, Skogseid B, Tamburrano G, Thakker RV, Thompson NW, Tomassetti P, Tonelli F, Wells SA Jr, Marx SJ: Guidelines for diagnosis and therapy of MEN type 1 and type 2. *J Clin Endocrinol Metab* 86:5658-5671, 2001
249. Wells SA Jr, Dilley WG, Farndon JA, Leight GS, Baylin SB: Early diagnosis and treatment of medullary thyroid carcinoma. *Arch Intern Med* 145:1248-1252, 1985
250. Gilliland FD, Hunt WC, Morris DM, Key CR: Prognostic factors for thyroid carcinoma. A population-based study of 15,698 cases from the Surveillance, Epidemiology and End Results (SEER) program 1973-1991. *Cancer* 79:564-573, 1997
251. Moretti F, Farsetti A, Soddu S, Misiti S, Crescenzi M, Filetti S, Andreoli M, Sacchi A, Pontecorvi A: p53 re-expression inhibits proliferation and restores differentiation of human thyroid anaplastic carcinoma cells. *Oncogene* 14:729-740, 1997
252. Quiros RM, Ding HG, Gattuso P, Prinz RA, Xu X: Evidence that one subset of anaplastic thyroid carcinomas are derived from papillary carcinomas due to BRAF and p53 mutations. *Cancer* 103:2261-2268, 2005
253. Sherman SI: Anaplastic carcinoma: clinical aspects. *Thyroid cancer: a comprehensive guide to clinical management*. Totowa: Humana Press, 1999
254. O'Neill JP, O'Neill B, Condrón C, Walsh M, Bouchier-Hayes D: Anaplastic (undifferentiated) thyroid cancer: improved insight and therapeutic strategy into a highly aggressive disease. *J Laryngol Otol* 119:585-591, 2005
255. Dahl PR, Brodland DG, Goellner JR, Hay ID: Thyroid carcinoma metastatic to the skin: a cutaneous manifestation of a widely disseminated malignancy. *J Am Acad Dermatol* 36:531-537, 1997
256. Takashima S, Morimoto S, Ikezoe J, Takai S, Kobayashi T, Koyama H, Nishiyama K, Kozuka T: CT evaluation of anaplastic thyroid carcinoma. *AJR Am J Roentgenol* 154:1079-1085, 1990
257. Venkatesh YS, Ordonez NG, Schultz PN, Hickey RC, Goepfert H, Samaan NA: Anaplastic carcinoma of the thyroid. A clinicopathologic study of 121 cases. *Cancer* 66:321-330, 1990
258. Sugitani I, Kasai N, Fujimoto Y, Yanagisawa A: Prognostic factors and therapeutic strategy for anaplastic carcinoma of the thyroid. *World J Surg* 25:617-622, 2001
259. Junor EJ, Paul J, Reed NS: Anaplastic thyroid carcinoma: 91 patients treated by surgery and radiotherapy. *Eur J Surg Oncol* 18:83-88, 1992
260. Kihara M, Miyauchi A, Yamauchi A, Yokomise H: Prognostic factors of anaplastic thyroid carcinoma. *Surg Today* 34:394-398, 2004
261. Heron DE, Karimpour S, Grigsby PW: Anaplastic thyroid carcinoma: comparison of conventional radiotherapy and hyperfractionation chemoradiotherapy in two groups. *Am J Clin Oncol* 25:442-446, 2002
262. Ain KB: Anaplastic thyroid carcinoma: behavior, biology, and therapeutic approaches. *Thyroid* 8:715-726, 1998