



Développement du pancréas humain embryonnaire ex vivo / in vivo : La greffe musculaire : un nouveau modèle d'étude longitudinale et dynamique

Carmen Capito

► To cite this version:

Carmen Capito. Développement du pancréas humain embryonnaire ex vivo / in vivo : La greffe musculaire : un nouveau modèle d'étude longitudinale et dynamique. Human health and pathology. Université René Descartes - Paris V, 2013. French. <NNT : 2013PA05T015>. <tel-00862466>

HAL Id: tel-00862466

<https://tel.archives-ouvertes.fr/tel-00862466>

Submitted on 16 Sep 2013

HAL is a multi-disciplinary open access archive for the deposit and dissemination of scientific research documents, whether they are published or not. The documents may come from teaching and research institutions in France or abroad, or from public or private research centers.

L'archive ouverte pluridisciplinaire **HAL**, est destinée au dépôt et à la diffusion de documents scientifiques de niveau recherche, publiés ou non, émanant des établissements d'enseignement et de recherche français ou étrangers, des laboratoires publics ou privés.

Université Paris Descartes

Ecole doctorale Gc2iD
Equipe de recherche Inserm U845

Développement du pancréas humain embryonnaire ex vivo/in vivo

***La greffe musculaire : un nouveau modèle d'étude longitudinale et
dynamique***

Carmen CAPITO

Thèse de doctorat de Sciences de la Vie et de la Santé

Discipline : Physiologie-Développement

Dirigée par Raphael Scharfmann

Présentée et soutenue publiquement le 26 juin 2013

Devant un jury composé de :

Pr. Yves Aigrain, PU-PH :
Dr. Christian Pinset, DR :
Dr. Dominique Berrebi, MCU-PH :
Dr. Roberto Mallone, DR :
Pr. Anne lise Delezoïde, PU-PH :
Dr. Raphael Scharfmann, DR :

Président du jury
Rapporteur
Rapporteur
Examineur
Examineur
Directeur de thèse

Résumé:

Au-delà de l'intérêt cognitif de la démarche, la compréhension des mécanismes qui régissent le développement pancréatique humain reste la clé pour décrypter les acteurs physiopathologiques des maladies du pancréas et pour développer des approches thérapeutiques innovantes. En outre, alors que la cellule bêta de rongeurs et la cellule bêta humaine partagent un grand nombre de similitudes, certaines données indiquent également des différences marquées entre les espèces. L'absence de systèmes expérimentaux robustes, à partir de matériel humain, n'a pas permis un examen détaillé du développement pancréatique humain jusqu'à présent. Dans le laboratoire, il a été précédemment validé un modèle de xénogreffe de pancréas immature humain sous la capsule rénale de souris immuno-incompétentes SCID. Il a été démontré que celui-ci permettait de récapituler l'ensemble des étapes du développement endocrine humain. Néanmoins le site de greffe limitait les possibilités de modifier ce développement, notamment par infection virale.

Dans ce travail, nous avons développé et validé un nouveau site de greffe dans le muscle squelettique, plus simple et plus superficiel. En outre, nous démontrons qu'il est possible de créer un pancréas humain partiellement transgénique *in vivo* en réalisant du transfert de gènes médié par des lentivirus, après injection directe de la solution virale dans le greffon. Ce modèle de greffe dans le muscle est une nouvelle approche permettant d'envisager des études longitudinales, dans lesquelles il serait possible d'étudier la régulation de certains gènes ou le devenir de certaines lignées marquées par des gènes rapporteurs apportés par le virus à différents stades de développement

Title: Human embryonic pancreas development in a ex vivo/in vivo model

Abstract :

Whilst sporadic human genetic studies have permitted some comparisons between rodent and human pancreatic development, the lack of a robust experimental system has not permitted detailed examination of human pancreatic development. We previously developed a xenograft model of immature human fetal pancreas grafted under the kidney capsule of immune-incompetent mice, which allowed the development of human pancreatic beta cells. Here, we compared the development of human and murine fetal pancreatic grafts either under skeletal muscle epimysium or under the renal capsule. We demonstrated that human pancreatic beta cell development occurs both by differentiation of pancreatic progenitors and by proliferation of developing beta cells. The superficial location of the skeletal muscle graft and its easier access permitted *in vivo* lentivirus-mediated gene transfer which targeted specific cells. This model of engraftment under the skeletal muscle epimysium is a new approach for longitudinal studies, which allows localized manipulation to determine the regulation of human pancreatic development.

Mots clés :

Pancréas, Développement, Transgénése, Xénogreffe,

Keywords :

Pancreas, Development, Transgenesis, Xenograft

REMERCIEMENTS

A mon jury de thèse :

*Je tiens en premier lieu à remercier **Raphael Scharfmann**, mon directeur de thèse : tu m'as accueillie dans ton laboratoire il y a un peu plus de 4 ans. Après deux ans à plein temps, j'ai dû reprendre mes activités cliniques. Concilier le clinicat et la thèse n'a pas été chose facile mais tu as fait preuve de patience à mon égard et surtout tu as su trouver les bonnes personnes pour m'aider à achever ce travail. J'ai beaucoup appris à ton contact, notamment une certaine rigueur de raisonnement que j'espère pouvoir retranscrire dans mon activité clinique mais aussi dans mon activité de recherche à venir qui, je l'espère, passera par la poursuite d'une collaboration avec ton équipe.*

*Au moment d'achever la première étape de mon parcours académique scientifique, je tiens à remercier **Monsieur Yves Aigrain**, de m'avoir donné l'opportunité de réaliser cette thèse, en me présentant à Raphael mais aussi en me libérant, autant que possible, de mes activités cliniques ces deux dernières années. Je vous remercie aussi d'avoir accepté de présider cette thèse. J'espère poursuivre cette activité de recherche au sein de votre équipe médicale.*

*Je vous remercie **Christian Pinset** d'avoir pris sur votre temps pour rapporter cette thèse et je suis fière de vous compter parmi les membres de mon jury.*

*Je tiens à remercier **Dominique Berrebi** d'avoir accepté de rapporter cette thèse : chère Dominique, pendant mon passage à Robert Debré, j'ai eu la joie de travailler avec toi au quotidien et de me rendre compte de la grande chance qu'avaient les équipes chirurgicales de cet hôpital de te compter à leur côté.*

*Je tiens à remercier **Roberto Mallone** d'avoir accepté d'examiner ce travail. Vos travaux sur l'immunopathologie du diabète et sa génétique me rendent fière de vous compter dans mon jury de thèse.*

***Madame Delezoïde**, vous ne vous souvenez certainement pas mais, encore jeune étudiante de médecine, j'attendais vos cours d'embryologie avec impatience et, en y assistant, découvrait la « magie » de cette spécialité. Si certains enseignants sont capables de transmettre leur passion pour leur spécialité, vous comptez certainement parmi ceux là et, pour moi, aux toutes premières places. J'ai découvert et pris goût à l'embryologie avec vous et je vous redis encore la fierté que j'ai de vous compter dans les membres de mon jury.*

Aux collègues du laboratoire :

*Je tiens en premier à remercier **Marie Thérèse Gage Soufflot** : chère MT, si ce surnom d'agent secret que je t'ai donnée te va si bien (en tout cas je trouve !!!) c'est que tu es capable, en un temps record, d'extraire des données majeures d'un fouillis de manip générées par une thésarde dans le rush tous les lundi..... Je me dois d'une idée initiale et le reste je te le dois. Je tiens vraiment à t'exprimer ici toute ma reconnaissance (éternelle....) pour l'aide apportée pour l'analyse de ce nouveau modèle.*

***Virginie Aiello Lorenzo** : tu m'as fait faire mes premiers pas à l'animalerie des SCID, tu m'as appris que même si ce n'était que des souris il fallait respecter certaines règles, tu m'as montré comment greffer sous la capsule rénale (si fine !!!!) les pancréas fœtaux. Tu m'as accompagnée ensuite pour les greffes musculaires, tu m'as montré comment disséquer des E12 de souris (si petits pancréas !!!!), nous avons tâtonné ensemble sur les moyens de greffer et surtout retrouver... ces E12 dans le quadriceps des souris. Ce projet a démarré avec toi et je te dois beaucoup beaucoup beaucoup.... De plus, tu as toujours été une oreille attentive à mes excès d'enthousiasme scientifique en sachant les modérer par ton expérience et les pousser quand j'en avais besoin. Raphael a de la chance de te compter dans son équipe et j'ai de la chance de te compter parmi mes amies.....*

Séverine Pechberty, ma voisine puis mon amie de paillasse, un puits de connaissance tant théorique que pratique. Je ne pensais pas qu'il était nécessaire de comprendre en détail les moindres étapes d'une manip avant de t'entendre m'expliquer les choses. Tu as écouté mes angoisses, mes craintes pendant 4 ans. Tu as aussi partagé mes joies au labo, en France et ailleurs... Raphael a de la chance de te compter dans son équipe, même si ces derniers temps nous ne sommes plus sur le même site...Miss you...

*Je tiens aussi à remercier les autres membres du laboratoire avec lesquels j'ai toujours eu beaucoup de plaisir à me retrouver et qui m'ont, chacun à leur niveau, apporté beaucoup, et particulièrement **Latif**, scientifique passionné et à qui je souhaite toute la réussite qu'il mérite ; **Olivier**, ta connaissance scientifique n'a d'égal que ta qualité d'enseignant et j'espère vraiment avoir la possibilité un jour de collaborer avec toi sur toutes ces molécules fluorescentes et tous ces virus aux noms quelquefois obscurs que tu maîtrises si bien ; **Bertrand**, ton flegme apparent est inversement proportionnel à tes qualités scientifiques ; **Estelle**, nous avons beaucoup échangé sur l'Hôpital et les difficultés de concilier la Recherche et la Clinique, je te souhaite beaucoup de joies dans tes nouvelles fonctions nantaises ; **Fanny**, l'année a été difficile pour toutes les deux, plus que quelques semaines avant que « i wish you nothing but the best... » ; **Olivia, Mylène, Kanetee, Djalee, Vikash, Ghislaine, Samia, Masaya, Andrea, Kathleen, Elodie, Aurore.***

Aux collègues hospitaliers :

***Monsieur Alaa Elghoneimi**, merci de m'avoir donné l'opportunité de poursuivre ce travail pendant mon clinicat dans votre service et merci encore à vous et à votre brillante équipe pour votre enseignement.*

***Madame Sabine Sarnacki**, j'ai réalisé mon master 2 sous votre direction il y a maintenant quelques années, sur un sujet fort intéressant et qui, je l'espère, profitera à de nombreuses petites patientes. Je vous remercie de votre confiance d'alors et j'espère que nous continuerons à échanger à l'interface de la Science et de la Clinique.*

Monsieur Christophe Chardot, ces presque deux années à tes côtés au « theater » comme disent les anglais m'ont permis d'avancer tant sur le plan clinique que scientifique. Cette exigence dont tu fais preuve vis-à-vis de toi et des patients est une qualité qui m'a certainement servi à structurer ce travail au moment où il en avait besoin.

*A mes cochefs pendant ces trois dernières années : **Béné, Elodie et Audrey** pour m'avoir aidée pour l'organisation de mon temps scientifique. **Audrey** tu as été particulièrement précieuse en ces derniers instants. Je suis ton obligée jusqu'à la fin de mes jours.*

*A mes internes, sans la compétence desquels je n'aurais pas pu arriver au bout de ce travail. Je pense particulièrement à **Liza, Benoit, Jérôme, Sara, Aias aka « et voilà ! », Erik aka young Padawan, Maddalena aka fireball, Lara aka Lara Kroft.***

A mes rencontres scientifiques :

*Au moment où j'achève l'écriture de cette thèse je ne peux m'empêcher de penser à vous Mesdames **Nadine Binart et Luisa Dandolo**. Si j'ai un jour décidé de poursuivre une aventure scientifique, c'est parce que lors de mon Master 2 j'ai pu bénéficier de votre enseignement. Ce dernier m'a rendu les méandres de la Science moins obscurs mais surtout m'a fait prendre conscience, par la passion que vous mettez à l'enseigner, qu'il n'est finalement de limite que l'imagination dans votre discipline. Je vous dois tant....*

A mes amies de toujours :

***Julie, Pascale, Karine**, je n'ai pas été très disponible pour nous ces dernières années mais vous avez toujours été là pour partager mes doutes mais aussi mes joies..., la vie quoi.... Il faut dire que entre la côte est africaine et la côte est américaine, vous m'avez laissée bien seule dans l'ancien monde.....**Julie**, merci de ton aide pour finaliser ce travail et cela, surtout sous le soleil d'Hawaï, je sais ce que cela t'a coûté... Moi, perso, j'aurais refusé....*

A mes parents :

Sans vous, vos conseils, vos encouragements incessants, votre parcours qui est un exemple à mes yeux, je ne serais jamais allée aussi loin..... Akewani Maman, sans ton aide précieuse pendant les congés de maternité et en ces derniers instants je n'aurai certainement pas pu finir ce travail.

A Baptiste dont je suis si fière. Cela a certes été difficile ces dernières années mais, nous avançons, pour sûr, et nous construisons. Le meilleur reste à venir...

A Mister Z et Mister H, nos raisons de vivre

*« La science a-t-elle promis le bonheur ? Je ne le crois pas. Elle a promis la vérité,
et la question est de savoir si l'on fera jamais du bonheur avec de la vérité. »*

Emile Zola

« ▯ // ● ● ▯ ▯ ☾ // • ▯ ▼ ● ▯ // // • ● ▲ ▯ ▯ • ▯ ▯ ▯ ▯ ▲ ▯ ▼ ● ▯ ☾ ▯
◆ • ▯ × ▯ ▯ ▲ ▯ ☾ ▯ ? // ▼ ☾ ▯ ◆ ▯ × ✓ • ▯ ☾ ✓ ▯ ▯ ▯ × × ▯ »

Archimède

LISTE DES ABBREVIATIONS	- 12 -
Introduction	- 13 -
Chronologie du développement du pancréas.....	- 14 -
Embryologie pancréatique humaine	- 14 -
Embryologie pancréatique murine (la souris).....	- 23 -
Embryogenèse moléculaire endocrine : les données murines comparativement aux données humaines	- 25 -
Les facteurs de transcription clés de la morphogenèse pancréatique précoce	- 26 -
Les facteurs de transcription clés de la différenciation du lignage endocrine	- 33 -
Les facteurs solubles.....	- 36 -
Les modèles d'étude du développement pancréatique humain	- 39 -
Rationnel du travail de thèse.....	- 44 -
Résultats.....	- 47 -
Article : Le muscle représente un site de greffe permissif pour le développement du pancréas immature humain	- 48 -
1. Stratégie et méthode.....	- 48 -
2. Résumé des résultats	- 50 -
Discussion et Perspectives	79
Le choix du site musculaire	80
Les potentielles applications cliniques de la greffe intramusculaire	81
Discussion des résultats obtenus et des questions soulevées par ces résultats	83
Le transfert de gènes et les applications potentielles pour l'étude du développement pancréatique	85
Références bibliographiques	89
Annexes	99

LISTE DES ABBREVIATIONS

ADN : Acide DésoxyriboNucléique
ADP : Adénosine DiPhosphate
ARN : Acide RiboNucléique
ARX : Aristaless-Related homeoboX
ATP: Adénosine TriPhosphate
bHLH : Basic Helix Loop Helix
BMP: Bone Morphogenic Protein
CPA: CarboxyPeptidase A
EGF: Epidermal Growth factor
ELISA: Enzyme Linked ImmunoSorbent Assay
FGF: Fibroblast Growth factor
GDH: Glutamate DésHydrogénase
GFP: Green Fluorescent Protein
GK: GlucoKinase
GLUT: GLUcose Transporter
HES1: Hairy and Enhancer of Split 1
HLXB9: Homeobox gene 9
HNF: Hepatocyte Nuclear Factor
IHH: Indian HedgeHog
INS1: Insulinoma 1
IPS: Induced Pluripotent Stemcells
KO: Knock Out
MODY: Maturity Onset Diabetes in the Young
NGN3: Neurogénine 3
NKX: NK-related homeoboX
PAX: PAired boX
PCR: Polymerase Chain Reaction
PDX1: Pancreatic Duodenal homeoboX factor 1
PP: Polypeptide Pancréatique
PTF1A : Pancreatic Transcription Factor 1 A
Prox 1: Prospero homeobox protein 1
RT: Reverse Transcription
SCID: severe combined immuno deficiency
SD : semaine de developpement
SOX9 : SRY (sex determining region Y)-box 9
SHH: Sonic HedgeHog
Tg: Transgénique

***I**ntroduction*

Au-delà de l'intérêt cognitif de la démarche, la compréhension des mécanismes qui régissent le développement pancréatique humain reste la clé pour décrypter les acteurs physiopathologiques des maladies du pancréas et pour développer des approches thérapeutiques innovantes. En outre, alors que la cellule β de rongeur et celle humaine partagent un grand nombre de similitudes, un certain nombre de données indiquent également des différences marquées entre les espèces. Il convient donc de continuer de développer les outils nécessaires à ces études. Nous allons, dans cette introduction, apporter des données de chronologie du développement pancréatique humain puis murin. Nous aborderons aussi l'embryogenèse sur un versant moléculaire. Nous discuterons ensuite des outils d'étude actuels du développement pancréatique humain et enfin nous finirons par exposer le rationnel de ce travail.

Chronologie du développement du pancréas

Embryologie pancréatique humaine

A la fin de la 3^{ème} semaine de développement (SD), les trois feuillets embryonnaires (entoblaste, ectoblaste, mesoblaste) sont définis, la chorde est mise en place à partir du nœud de Hensen, l'embryon va commencer sa délimitation. Celle-ci sera achevée au cours de la 4^{ème} SD et permet la mise en place de l'intestin primitif (antérieur, moyen, et postérieur) par tubularisation de l'entoblaste et à ce stade apparaissent les premières ébauches de nombreux organes. Ainsi, dès la fin de la 4^{ème} SD démarre l'embryogenèse pancréatique à partir d'une première évagination endodermique apparaissant dans une région prédéfinie à la partie caudale de l'intestin primitif antérieur, à l'opposé du diverticule hépatique: le bourgeon pancréatique dorsal (Figure 1). Très rapidement après, va apparaître une deuxième évagination en situation ventrale cette fois et légèrement plus caudale, juste en dessous de la vésicule biliaire et dans l'angle formé entre le canal cholédoque (voie de drainage des sucs biliaires en provenance du foie) et le duodénum: le bourgeon pancréatique ventral. Ces bourgeons épithéliaux vont proliférer au sein du mésenchyme environnant (respectivement mésenchyme dorsal et ventral).

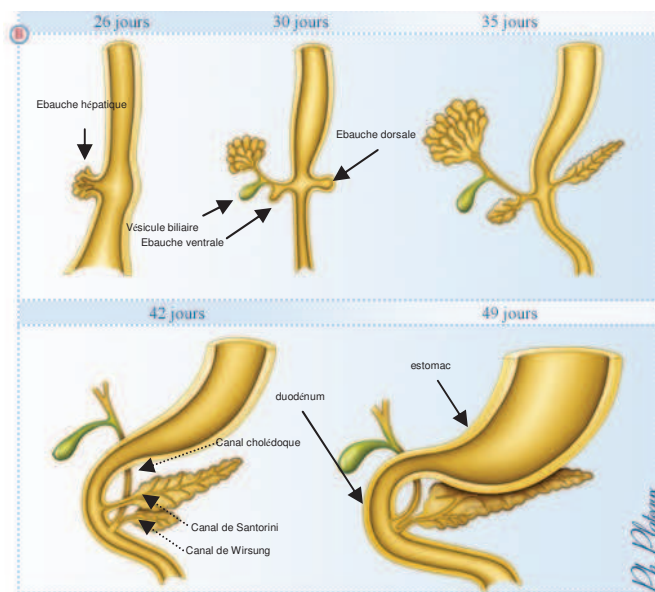


Figure 1: Chronologie et schématisation du développement pancréatique humain

(D'après Didier Rabineau, Jean Michel Dupont, Philippe Plateaux, Université Paris V)

Au cours de la 6^{ème} SD et à la faveur d'une croissance différentielle des différents segments intestinaux, des mouvements de rotation vont amener le bourgeon ventral 180° en arrière du duodénum au contact et en dessous du bourgeon dorsal. La fusion de ces deux bourgeons va constituer la glande pancréatique définitive, enchâssée dans le cadre duodénal et entourée d'un tissu mésenchymateux dense. L'ébauche dorsale, la plus large, donnera la partie principale de la glande (tête, corps et queue) et l'ébauche ventrale, quant à elle, le processus uncinatus ou crochet du pancréas. Cette fusion aboutit aussi à la réunion des voies excrétrices du pancréas dorsal (canal de Santorini) et du pancréas ventral (canal de Wirsung) (Figure 2). Dans 90% des cas, le canal de Santorini régresse sur sa partie distale par rapport au flux alors que sa partie proximale fusionne avec le canal pancréatique ventral. Ce dernier est dès sa formation en continuité avec le canal cholédoque et constitue, une fois reçu le drainage du bourgeon dorsal, le canal pancréatique principal. Uni au cholédoque, ils se jettent dans le duodénum au niveau de l'ampoule hépato-pancréatique de Vater.

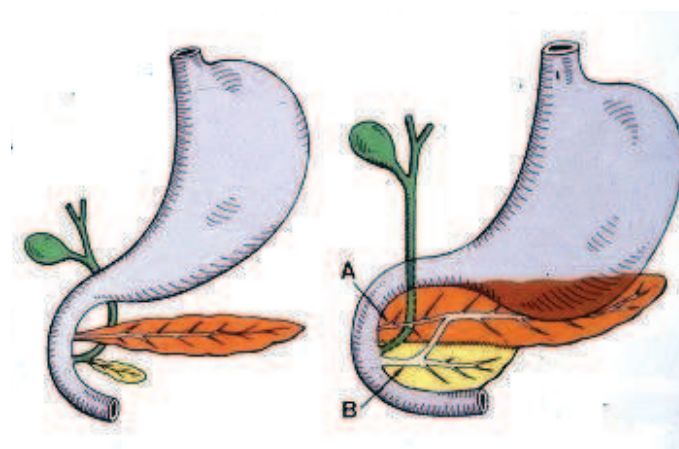


Figure 2 : Fusion des canaux pancréatiques

A: canal accessoire de Santorini

B: Canal principal de Wirsung

Le canal de Santorini peut persister dans sa partie distale comme schématisé ici.

De la 6^{ème} à la 9^{ème} SD, l'embryogenèse pancréatique est marquée par une prolifération épithéliale au sein du mésenchyme avec augmentation du pool des progéniteurs pancréatiques. Ces cellules multipotentes s'organisent en structures pseudo-canaliaires au sein du mésenchyme et vont ensuite se différencier en deux lignées : la lignée exocrine (canaux excréteurs et acini, 99% de la glande), et la lignée endocrine (îlots de Langerhans, 1% de la glande (**Castaing M. et coll., 2001, Diabetologia; Castaing M. et coll., 2005, Dev.Dyn.**)).

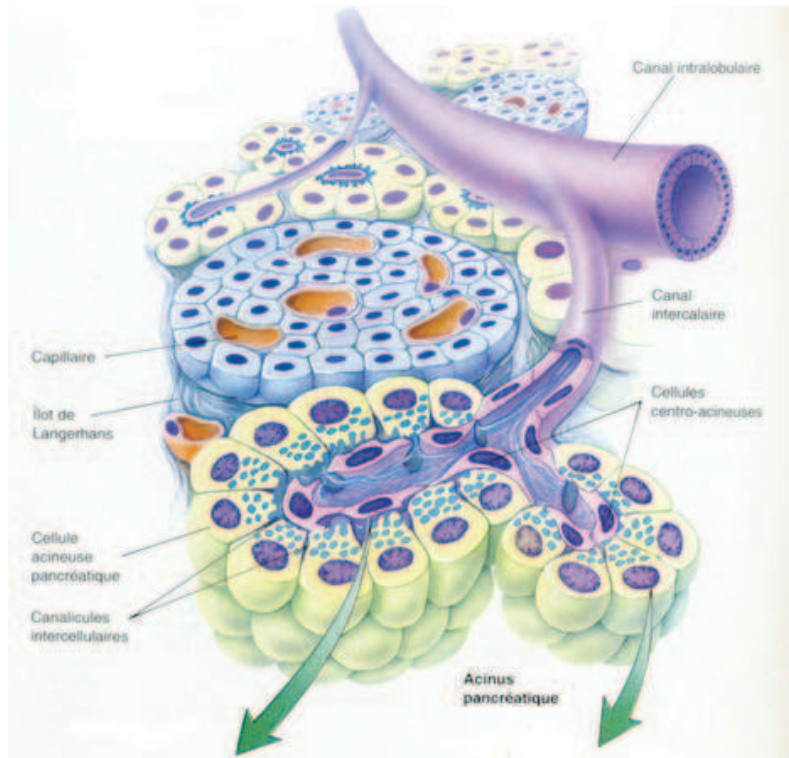


Figure 3: Un lobule pancréatique

(Poirier J., Ribadeau D. et coll. Histologie moléculaire, 5ème édition, Masson 1997)

Après cette phase d'embryogenèse d'environ 8 semaines, on entre dans une phase de croissance et de maturation organique dont les processus vont se poursuivre pendant toute la durée de la vie fœtale.

Sur le plan exocrine, dès que les canaux pancréatiques principaux sont branchés, va démarrer la maturation acinaire et la lobulation pancréatique. L'acinus est constitué de 2 types cellulaires (90% de la glande pancréatique) : les cellules acineuses et les cellules centro-acineuses (Figure 3). Si l'origine et le rôle de ces dernières restent non élucidés chez le murin, ils le sont encore moins chez l'Homme. Il est à noter néanmoins qu'une certaine littérature postule qu'elles pourraient correspondre à des cellules progénitrices au sein du pancréas adulte (Cleveland M. H. et coll., 2012, *Semin.Cell Dev.Biol.*). Ceci est soutenu, entre autre, par deux observations : le taux de prolifération de ces cellules est très élevé après pancréatectomie ou destruction médicamenteuse du pancréas chez le murin et certaines de ces cellules, dans le pancréas adulte, gardent une expression de marqueurs embryonnaires tel que SOX9. Les cellules acineuses quant à elles ont pour rôle principal de sécréter un certain nombre d'enzymes ou de pro enzymes (appelées aussi zymogènes) digestives. On en distingue quatre catégories : les peptidases (endopeptidases : trypsinogène,

proelastase, proprotéase E, kallicréine et kallicréinogène ; exopeptidases : proaminopeptidases et procarboxypeptidases A et B), l'α-amylase, les enzymes nucleolytiques (ribonuclease A et desoxyribonuclease I), et les enzymes lipolytiques (prophospholipase A2, lipase-colipase dépendante, carboxyl ester lipase). L'autre compartiment exocrine est représenté par l'arbre ductal. Celui correspond à la réunion de l'ensemble des canaux permettant le drainage des différents lobules acinaires. Ces canaux pancréatiques sont généralement classés par taille et par la position au sein de l'arbre épithélial canalaire : les conduits les plus terminaux au contact des acini sont appelés conduits intercalaires, ces derniers se drainant dans les conduits intralobulaires suivi des conduits interlobulaires et enfin du canal pancréatique principal ou canal de Wirsung, qui se jette dans l'intestin. Ainsi les cellules canalaire (ou ductales) ont deux principales fonctions : la sécrétion de fluide riche en ions bicarbonate qui permet de diluer et tamponner les enzymes digestives d'origine acinaire, et le transport de ce suc pancréatique jusqu'au duodénum.

Sur le plan endocrine, il a été montré que dès 8SD apparaissent les premières cellules endocrines, rares, isolées ou regroupées en petits amas au contact des canaux primordiaux (**Polak M. et coll., 2000, Diabetes**). Ces premières cellules, vouées à disparaître sont principalement des cellules α qui peuvent co-exprimer différentes hormones et notamment l'insuline et la somatostatine. Dès la 9eme SD, on ne dénombre plus que 10% de ces cellules « mixtes » ; la majorité des cellules endocrines néoformées n'exprimant plus qu'une hormone : on entre dans une phase d'expansion endocrine rapide et de maturation (**Castaing M. et coll., 2001, Diabetologia**). Par ailleurs, la répartition de ces cellules endocrines initiales au sein du tissu pancréatique est remarquable. En effet, la néogénèse endocrine démarre au centre de la glande, à distance du mésenchyme dense qui entoure le pancréas. L'explication à cela sera revue plus bas. Ces cellules se regroupent en îlots de Langerhans, unité fonctionnelle du pancréas endocrine. En effet, il a été démontré que les cellules constituant un îlot provenaient de progéniteurs multiples et non de la division d'un « progéniteur commun » (**Scharfmann R. et coll., 2008, PLoS.One.**). Par ailleurs, le faible taux de prolifération des cellules endocrines à ce stade (prolifération β : 3-5%, respectivement à 8 et 11SD, marquage Ki67 ; 3% entre 17 et 32 SD ; et 1% en période néonatale (**Polak M. et coll., 2000, Diabetes; Kassem S. A. et coll., 2000, Diabetes**) est en faveur d'une

expansion du pool endocrine grâce à une prolifération importante des progéniteurs et non par division de cellules endocrines matures (Figure 4).

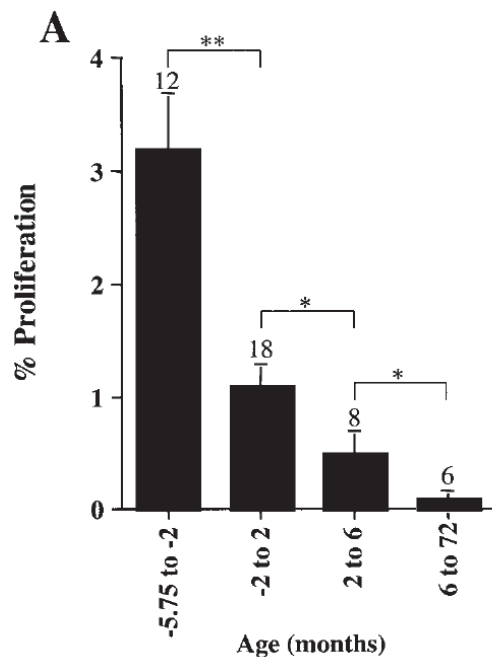


Figure 4: Prolifération des cellules β humaines en pre et postnatal
le nombre de sujets par groupe est spécifié au dessus de chaque colonne

(Kassem SA et coll. Diabetes, 2000)

L'îlot ainsi formé est constitué de 5 types cellulaires distincts dont les proportions respectives vont varier en fonction du temps : les cellules β (secrétant l'insuline et représentant 50-80% des cellules endocrines), les cellules α (secrétant le glucagon, les premières à apparaître lors du développement, 15-30% des cellules endocrines), les cellules δ (secrétant la somatostatine, 2-12% des cellules endocrines), les cellules PP (secrétant le polypeptide pancréatique, 2-5% des cellules endocrines) et les rares cellules ϵ (secrétant la ghreline, pouvant coexprimer le glucagon, à l'âge adulte (Raghu K. et coll., 2013, *Cell Tissue Res.*). La proportion des cellules β et α sera majoritairement en faveur des premières pendant la vie fœtale alors que ce rapport tend vers l'équilibre à l'âge adulte (Cabrera O. et coll., 2006, *Proc.Natl.Acad.Sci.U.S.A*). En outre, la localisation de ces différents types cellulaires dans l'îlot varie selon les espèces mais aussi semble-t-il avec le temps. Ainsi au sein de l'îlot humain fœtal les cellules sont organisées comme suit : un centre large de cellules β entouré des autres types cellulaires endocrines. Cette architecture de l'îlot va se modifier à l'âge adulte puisque la régionalisation initiale disparaît et l'îlot correspond plus à un enchevêtrement des différents types cellulaires (Figure 5).

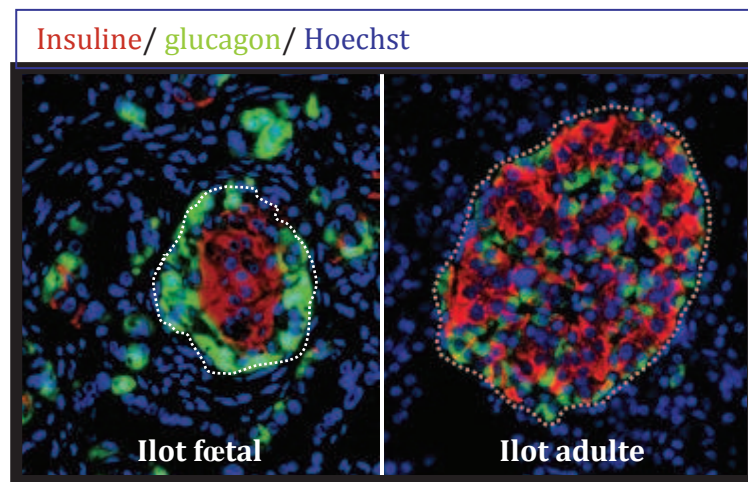


Figure 5: Architecture de l'îlot de Langerhans chez le fœtus de 22 semaines d'aménorrhée et chez l'adulte Immunofluorescence Insuline (rouge), Glucagon (vert)

(Donnees personnelles et Scharfmann R et coll., 2008, Plos One)

La signification physiologique de ces variations de régionalisation n'est pas encore bien connue.

Sur le plan quantitatif, de la naissance à l'âge adulte, la masse cellulaire endocrine augmente progressivement et notamment la masse β . Cette dernière est celle qui a été le plus étudiée chez l'Homme. Ainsi, les îlots néonataux sont majoritairement de petite taille et vont progressivement s'étoffer par répllication β (Figure 6).

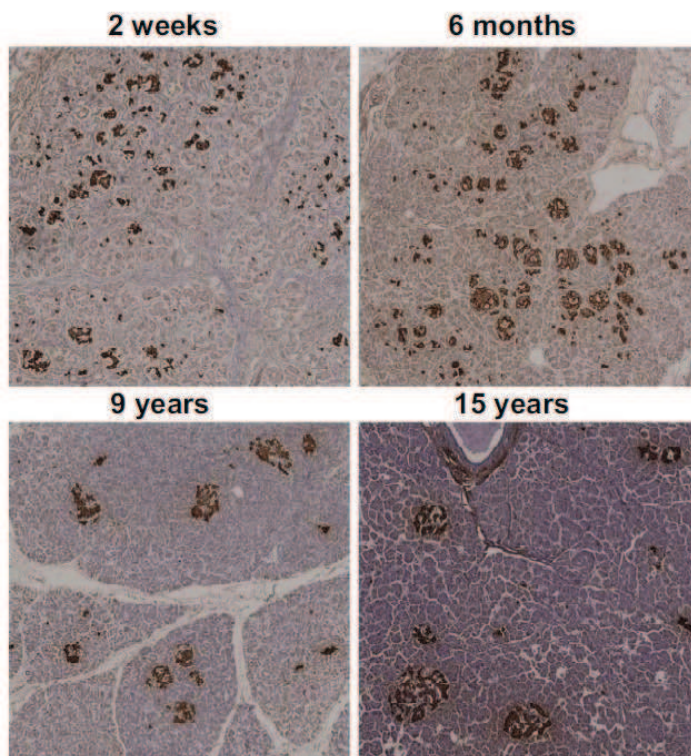


Figure 6: Aspect et taille des îlots de Langerhans de la période néonatale à l'âge adulte

Immunohistochimie insuline (marron) et hematoxyline

(Meier JJ et coll, 2008, Diabetes)

Ceci est confirmé par l'absence d'augmentation du nombre d'îlots avec l'âge alors que s'y associe une augmentation de la masse cellulaire β (Meier J. J. et coll., 2008, *Diabetes*) (Figure 7).

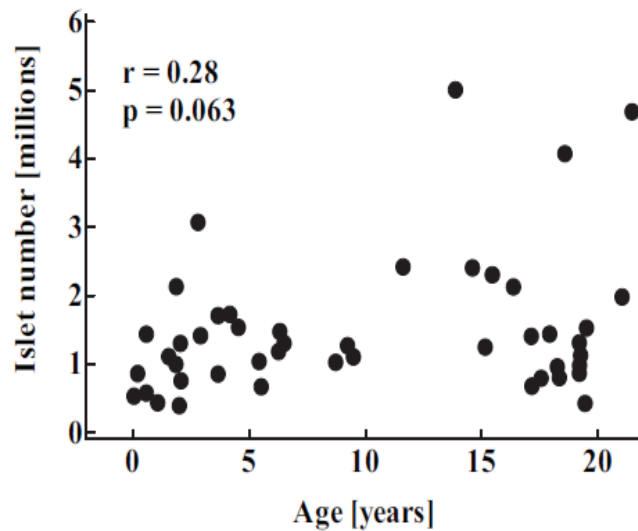
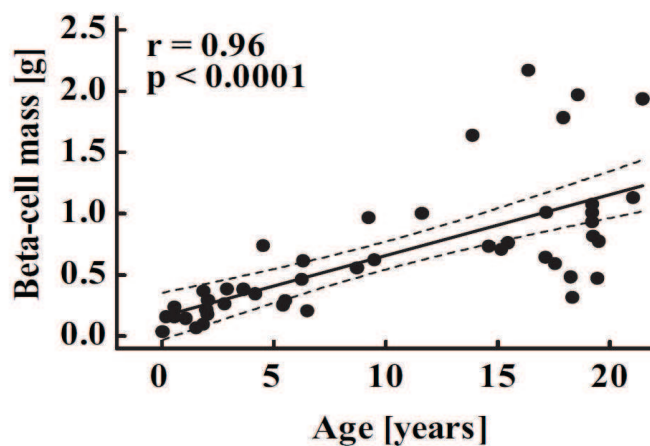


Figure 7 : Evolution du nombre absolu d'îlots de Langerhans et de la masse cellulaire β de la période néonatale à l'âge adulte

(Meier JJ et coll, 2008, *Diabetes*)



Cette augmentation est importante au cours des 3 premières années de vie puis va progressivement diminuer jusqu' à un niveau basal autour de 15-18 ans (Figure 8). Ceci est corrélé au niveau de réplication des cellules β après la naissance (Kassem S. A. et coll., 2000, *Diabetes*; Meier J. J. et coll., 2008, *Diabetes*; Kulkarni R. N. et coll., 2012, *Diabetes*).

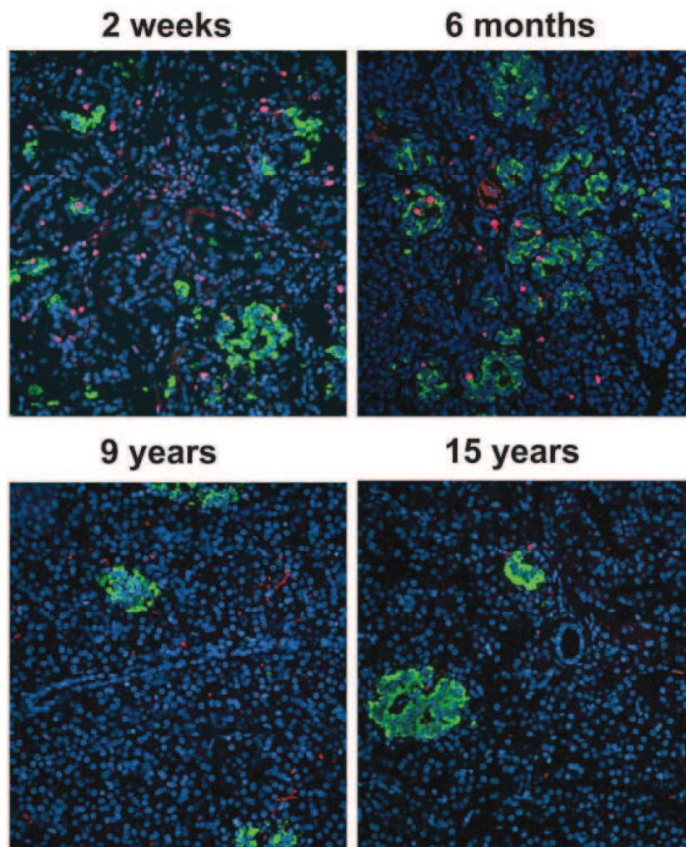
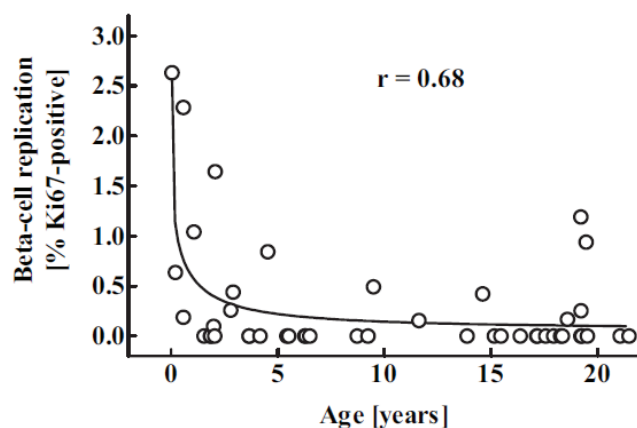


Figure 8 : Prolifération des cellules β de la période néonatale à l'âge adulte
Immunofluorescence insuline (vert) et Ki67 (rouge, marqueur de prolifération)

(D'après Meier JJ et coll, 2008, Diabetes)



Finalement, le pancréas adulte comportera environ 1-2 millions d'îlots constitués de 1000 à 3000 cellules, d'une taille variant de 100 à 900 μ m, répartis au sein du tissu pancréatique exocrine et irrigués par un réseau capillaire riche. L'insuline (hormone hypoglycémiante), le glucagon (hormone hyperglycémiante), la somatostatine (hormone inhibitrice de la sécrétion d'insuline et glucagon, de la contraction du muscle lisse, de la sécrétion acide gastrique) et la ghreline (hormone régulatrice de la sécrétion d'insuline, et action orexigène (Yada T. et coll., 2008, *Curr.Diabetes Rev.*)) jouent un rôle central dans la régulation du métabolisme énergétique et principalement celui du glucose. Le polypeptide pancréatique quant à lui joue un rôle

d'inhibition de la sécrétion pancréatique exocrine, de stimulation de la vidange de la vésicule biliaire, de stimulation de la motricité intestinale et a une action anorexigène.

Embryologie pancréatique murine (la souris)

Comme chez l'Homme, le pancréas se développe à partir d'une région prédéfinie de l'intestin primitif antérieur, à sa partie la plus caudale. Les premiers éléments en faveur de ce développement sont visibles au jour embryonnaire 9 (E9), au niveau de l'intestin primitif antérieur, avec l'émergence d'une première évagination dorsale puis à E9.5 de l'évagination ventrale au sein du mésenchyme environnant. Le développement à partir de ce stade peut être séparé en deux étapes appelées : la première transition (E9.5-E12.5) et la deuxième transition (E13.5-E16.5) (**Pictet R. L. et coll., 1972, *Dev.Biol.***). La première transition va correspondre à une période d'intense prolifération des progéniteurs pancréatiques qui s'organisent en cordons puis en canaux interconnectés (l'arbre pancréatique) à partir desquels vont émerger les différents types cellulaires pancréatiques .

A ce stade, il existe quelques cellules endocrines éparses visibles, essentiellement de type α , correspondant à des cellules immatures, qui peuvent co-exprimer l'insuline ou la ghreline et qui sont vouées à disparaître lors des stades ultérieurs (**Herrera P. L., 2000, *Development***). Il reste néanmoins que leur rôle n'est pas clair. A E11.5, la rotation de l'estomac et du duodénum permet d'amener les deux bourgeons épithéliaux au contact à la face dorsale puis interne du duodénum. Ces derniers finiront de fusionner vers E18. Dans le même temps, sur le plan exocrine, les premières cellules acinaires sont visibles avec l'expression importante de CPA à E12.5 puis d'amylase dès E13.5. Les cellules endocrines matures, quant à elles, vont apparaître lors de la deuxième transition à partir d'E13.5, période qui correspond à la spécification des progéniteurs vers les différents lignages pancréatiques. Entre E13.5 et E15.5 augmente le pool de cellules α et β différenciées; à E15.5 les premières cellules δ et ϵ apparaissent. Entre E14 et E18, les cellules endocrines se regroupent en îlot de Langerhans. Enfin, juste avant la naissance à E18, les cellules sécrétant le polypeptide pancréatique apparaissent. Il est à noter que ces cellules PP semblent dériver pour majorité des cellules ϵ comme l'ont suggéré les travaux d'Arnes et coll. par du suivi de lignage (**Arnes L. et coll., 2012, *PLoS.One.***). A l'âge adulte, la proportion des différentes cellules composant l'îlot est la suivante : β (70-80%), α (15-18%), δ

(<10%), rares cellules PP et ϵ (Cabrera O. et coll., 2006, *Proc.Natl.Acad.Sci.U.S.A*). Ce dernier est organisé avec un noyau central de cellules β et en périphérie une couronne des autres types cellulaires (Figure 9).

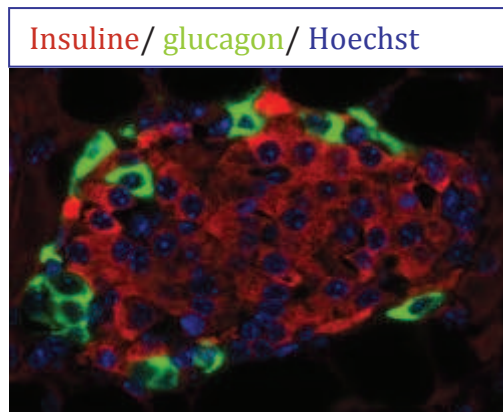


Figure 9: Architecture de l'îlot de Langerhans murin adulte. Immunofluorescence Insuline (rouge), Glucagon (vert)

Le pancréas adulte murin comportera 1000 à 2000 îlots et, comme chez l'Homme, ces derniers vont s'étoffer après la naissance par prolifération β avec un pic à 4 semaines de vie (Inada A. et coll., 2008, *Proc.Natl.Acad.Sci.U.S.A*). S'agissant du compartiment exocrine, en dehors du timing qui diffère, les étapes sont identiques.

Embryogenèse moléculaire endocrine : les données murines comparativement aux données humaines

Chez le rongeur un grand nombre d'informations sont disponibles. En effet, les expériences de disruption génique (perte et gain de fonction), les études de lignage et les études des phénotypes de certains modèles génétiques ont permis de déduire le réseau de régulation transcriptionnelle (facteurs de transcription) et paracrine (facteurs solubles) qui contrôle la détermination de l'endoderme pancréatique, la spécification endocrine et enfin la différenciation et la maturation des différents types cellulaires constituant l'îlot. Nous allons dans ce chapitre exposer les données de développement connu chez la souris et, quand elles existent, exposer celles chez l'Homme (Figure 10).

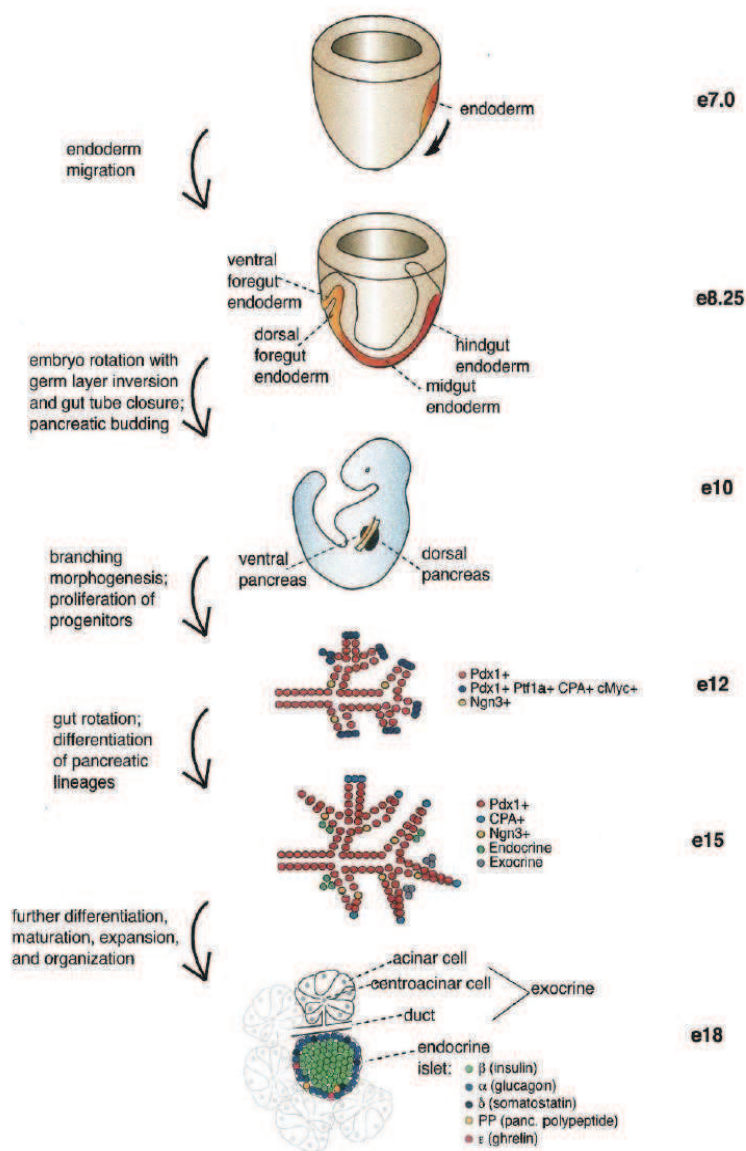


Figure 10: Développement pancréatique chez la souris

(Oliver Krasinski JM et coll., 2008, Genes Dev)

Les facteurs de transcription clés de la morphogenèse pancréatique précoce

Comme dit précédemment, l'apparition des deux bourgeons pancréatiques primordiaux correspond à la prolifération, en une région prédéfinie de l'intestin antérieur, de cellules endodermiques. C'est sous le contrôle paracrine de facteurs solubles sécrétés par les tissus environnants (notochorde, cellules endothéliales, mésenchyme), que cette région endodermique va prendre une destinée pancréatique. Ceci se fait par l'activation de l'expression d'une cascade de facteurs de transcription. (Figure 11) Une signature moléculaire va donc définir ces cellules progénitrices pancréatiques multipotentes et celle-ci se modifiera dans le temps plus ces cellules se spécifient pour les différents lignages pancréatiques..

La revue qui suit ne sera pas exhaustive mais présentera un certain nombre de facteurs de transcription majeurs au développement pancréatique global puis plus spécifiquement, au développement β . Ainsi, les progéniteurs initiaux du pancréas se définissent par l'expression de 4 facteurs de transcription clé: Pdx1 (Pancreatic Duodenal homeoboX factor 1), Hlxb9 (Homeobox gene 9) , Ptf1a/P48 (Pancreas specific transcription Factor 1, α subunit) et les facteurs Gata 4 et 6. Ces progéniteurs pancréatiques exprimeront encore d'autres facteurs de transcription permettant progressivement l'orientation vers le lignage endocrine ou exocrine. Parmi ceux-ci, Nkx6.1 (NK-related homeobox 6.1), Nkx2.2 (-related homeobox 2.2) et Sox9 (SRY (sex determining region Y-box 9)). Ces derniers sont exprimés dans des cellules qui gardent encore un caractère multipotent.

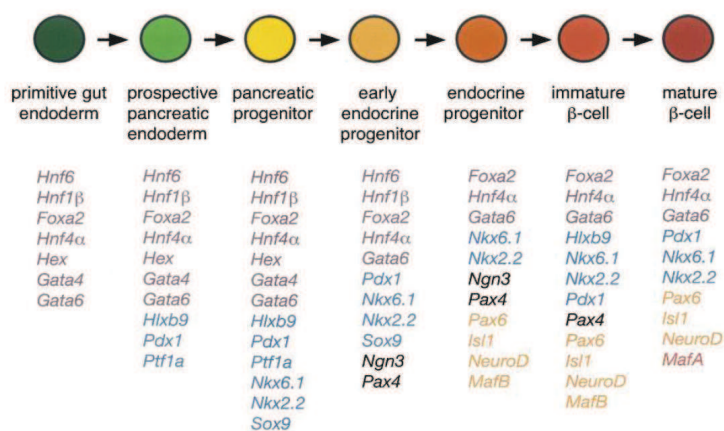


Figure 11 : Facteurs de transcription présidant à la détermination pancréatique puis à la différenciation β

code couleur des facteurs de transcription:
pourpre (endoderme de l'intestin primitif)
bleu (endoderme pancréatique)
noir (progeniteurs endocrines précoces)
orange (progeniteurs endocrines)
rouge (cellules β)

(Oliver Krasinski JM et coll., 2008, Genes Dev)

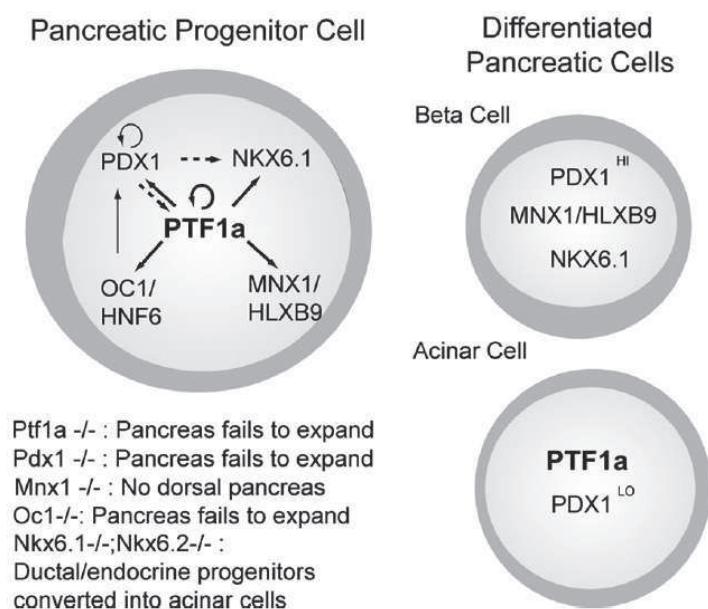
Pdx1 est un facteur de transcription à homéodomaine dont l'importance dans le développement pancréatique (Leonard J. et coll., 1993, *Mol.Endocrinol.*; Miller C. P. et coll., 1994, *EMBO J.*) tant chez l'Homme que chez la souris, a été démontrée par l'analyse des mutations homozygotes de ce gène dans les deux espèces. En effet, le KO murin conduit à une agénésie du pancréas (Jonsson J. et coll., 1994, *Nature*). Les bourgeons pancréatiques se forment mais restent à un stade rudimentaire, et seulement quelques cellules endocrines immatures sécrétant du glucagon ou de l'insuline sont observées. Ces données suggèrent d'ailleurs que les premières cellules endocrines observées pendant l'embryogenèse pancréatique (cf supra, transition primaire chez la souris) n'ont probablement pas la même origine que les cellules endocrines matures apparaissant plus tard dans le développement. Chez l'Homme, La mutation à l'état homozygote conduit à un diabète néonatal par agénésie pancréatique (Stoffers D. A. et coll., 1997, *Nat.Genet.*) alors que, à l'état hétérozygote, elle conduit à un diabète MODY4 (Stoffers D. A. et coll., 1997a, *Nat.Genet.*) Pdx1 est exprimé dès E8.5 dans les régions présomptives pancréatiques de l'endoderme. Herrera, en 2000 (Herrera P. L., 2000, *Development*), a démontré par des expériences de suivi de lignage que l'ensemble des cellules pancréatiques dérivait de progeniteurs Pdx1+. Plus

tard, l'expression de ce facteur sera restreint aux cellules β dans lesquelles il jouera un rôle d'activateur transcriptionnel du gène de l'insuline (**Ohlsson H. et coll., 1993, EMBO J.**), et à quelques cellules δ (**Miller C. P. et coll., 1994, EMBO J.**). Dans ces cellules, l'expression quantitative de Pdx1 sera plus élevée que dans les cellules progénitrices, caractéristique qui sera visible lors du marquage immunohistochimique des tissus fœtaux. Pdx1 est donc un acteur majeur du développement pancréatique à partir des ébauches endodermiques et joue aussi un rôle prépondérant dans la différenciation et la maturation des cellules β . *Il est à noter que dans le pancréas humain adulte il persiste une expression forte de PDX1 au niveau des cellules ductales* (**Heimberg H. et coll., 2000, Diabetes; Castaing M. et coll., 2005, Dev.Dyn.**). *Le rôle de cette expression persistante est encore inconnu.*

HlxB9 (ou Mnx1), facteur de transcription de type bHLH (Basic Helix Loop Helix), est détecté avant Pdx1 dès E8 au niveau de la notochorde, de l'ébauche dorsale puis dans l'ébauche ventrale (**Li H. et coll., 1999, Nat.Genet.**). A E12.5 son expression décline et devient restreinte aux cellules β . Une perte de fonction du gène induit chez la souris une agénésie du pancréas dorsal alors que le pancréas ventral se développe mais avec un nombre réduit de cellules β et des îlots d'architecture modifiée. La fenêtre d'expression de Hlxb9 est aussi extrêmement importante puisque son expression prolongée perturbe le développement exocrine et endocrine, et s'accompagne d'une différenciation des cellules de l'épithélium pancréatique en cellules intestinales. Ce facteur a donc un rôle majeur dans la spécification de l'endoderme dorsal vers une destinée pancréatique et, plus tard, dans le développement et la différenciation des cellules β . Il faut noter que l'expression de ce facteur étant assez large dans la sous région d'intérêt, il est très peu utilisé en histochimie comme marqueur précoce du développement pancréatique. *Il est aussi à noter que des mutations de ce gène sont décrites chez l'Homme et sont à l'origine d'un syndrome associant une agénésie sacrée partielle, un dysraphisme et une sténose anorectale : le syndrome de Currarino* (**Cretolle C. et coll., 2006, J.Pediatr.Surg.; Cretolle C. et coll., 2008, Hum.Mutat.**). A notre connaissance, ces patients ne présentent pas de diabète mais les études de cohorte à long terme sont encore rares. En revanche récemment, Bonnefond et coll. (**Bonnefond A. et coll., 2013, Diabetes Metab**) ont rapporté le cas d'un patient porteur d'une mutation homozygote de

ce gène possiblement responsable d'un diabète néonatal sans anomalie morphologique du pancréas en imagerie.

Ptf1a/P48, un autre facteur de transcription de type bHLH, est entre autre requis pour le développement du cervelet et du pancréas. Il fonctionne dans le cadre d'un complexe hétérotrimérique : Ptf1. Dans le pancréas il est exprimé dès E9, avec Pdx1, tout d'abord dans l'ébauche dorsale puis l'ébauche ventrale puis dans les cellules progénitrices pancréatiques (**Kawaguchi Y. et coll., 2002, Nat.Genet.**). Plus tard, vers E125, son expression augmentera mais celle-ci sera restreinte à la partie terminale des branches de l'arbre pancréatique puis ensuite aux cellules acinaires, dans lesquelles il contrôlera l'expression des gènes des enzymes digestives (**Liu Y. et coll., 2001, J.Biol.Chem.**). Récemment, il a été démontré que HlxB9 était une des cibles de ce gène, avec Pdx1 et Nkx6.1 (Figure 12), et cette action permettrait de stabiliser la population des progéniteurs et donc la croissance de ce pool, élément indispensable à l'obtention d'une population endocrine suffisante (**Thompson N. et coll., 2012, Mol.Cell Biol.**).



Les souris knock out pour ce gène présentent une hypoplasie pancréatique avec une absence complète de cellules exocrines alors que quelques cellules endocrines persistent. Au total, ce facteur est important dans la spécification et le maintien des

progéniteurs pancréatiques, et dans la différenciation du lignage exocrine. Il ne semble pas indispensable à l'expression des progéniteurs endocrines puisque dans le KO il persiste quelques cellules endocrines. *Chez l'Homme des mutations homozygotes de PTF1A aboutissent à un diabète néonatal associé à des anomalies neurologiques (Sellick G. S. et coll., 2004, Nat.Genet.).*

Gata 4 et 6 appartiennent à une famille de facteurs de transcription à doigt de zinc capable de se lier à l'ADN sur une séquence consensus comportant le motif G-A-T-A. On en dénombre 6 membres. Gata4 est exprimé dans l'endoderme primitif et un certain nombre d'organes en formation tel que le cœur, le foie, l'intestin grêle et le pancréas. Les souris Gata4-KO meurent entre E7.5 et E9.5 (**Kuo C. T. et coll., 1997, Genes Dev.**). Gata 6, quant à lui, est exprimé dans la gonade primitive, l'allantoïde, l'intestin, le muscle, le cœur, et le poumon (**Keijzer R. et coll., 2001, Development**). Les souris Gata6-KO meurent aussi très précocement entre E5.5 et E7.5. L'expression de ces deux facteurs est retrouvée dans les ébauches pancréatiques dorsale et ventrale et co-localisent avec Pdx1 et Ptf1a à E9.5. Cette expression se maintient pendant toute la transition primaire puis va se restreindre progressivement. Ainsi, à E16.5, Gata4 n'est retrouvé qu'aux extrémités de l'arbre pancréatique dans le territoire acinaire. A E18.5, quelques cellules acinaires continuent encore à exprimer Gata4. A l'âge adulte, étrangement, les cellules acinaires n'expriment plus ce facteur mais en revanche il est retrouvé dans quelques cellules α et β . S'agissant de Gata6, à E12.5, son expression est retrouvée dans les cellules exprimant Nkx2.2 et Ngn3 mais aussi dans les cellules ductales en développement alors qu'il devient exclu des cellules acinaires en développement. Par ailleurs, il a été démontré, grâce à des KO conditionnels de ces deux gènes à partir d'un système Cre-lox sous le contrôle du promoteur Pdx1, que le Ko pancréatique précoce de l'un ou l'autre de ces gènes ne conduisait qu'à de légères anomalies du pancréas à l'âge adulte. En revanche le double KO conditionnel aboutit à une agénésie pancréatique par absence d'expansion du pool des progéniteurs Pdx1+ (**Xuan S. et coll., 2012, J.Clin.Invest**). *Chez l'Homme, Lango Allen et coll. (Lango Allen H. et coll., 2012, Nat.Genet.) ont mis en évidence chez 15 patients présentant un diabète néonatal avec agénésie pancréatique et pour certains des cardiopathies associées, des mutations hétérozygotes de GATA6.* Ainsi l'haplo insuffisance de l'un ou l'autre des facteurs GATA conduit à un phénotype pancréatique sévère chez l'Homme,

alors que chez la souris ceci n'est pas le cas. En effet il est nécessaire d'avoir un double Ko de Gata4 et 6 pour obtenir une agénésie pancréatique complète. L'ensemble de ces données sont en faveur d'un rôle important de cette famille de facteurs de transcription dans la prolifération du pool de progéniteurs et ensuite la différenciation endocrine et exocrine avec une fonction différentielle probablement entre les deux espèces.

Nkx2.2 est un autre facteur de transcription à homéodomaine dont l'expression est détectée dès E9.5 dans les bourgeons pancréatiques au sein des progéniteurs Pdx1 +. Ensuite, après E11.5, il est uniquement maintenu dans les progéniteurs endocrines à des niveaux d'expression plus élevées qu'initialement (**Stoffers D. A. et coll., 1997, Nat.Genet.**; **Schwitzgebel V. M. et coll., 2000, Development**; **Oliver-Krasinski J. M. et coll., 2008, Genes Dev.**) et, plus tard devient limité à toutes les cellules endocrines à l'exception des cellules delta (**Sussel L. et coll., 1998, Development**). Dans le pancréas adulte, Nkx2.2 joue un rôle majeur dans le maintien de l'identité des cellules β (**Papizan J. B. et coll., 2011, Genes Dev.**). Le Ko murin présente une absence de cellules β différenciées, une diminution du nombre de cellules α et PP et une augmentation des cellules ε (**Prado C. L. et coll., 2004, Proc.Natl.Acad.Sci.U.S.A**), suggérant d'ailleurs que les cellules ε et β pourraient dériver d'un précurseur commun. Les cellules δ ne sont pas affectées dans ce modèle.

Ce facteur a donc un rôle majeur dans la spécification et la maturation du lignage β et certainement aussi dans la genèse des cellules α et PP. *Aucune mutation de ce gène n'a été retrouvée en pathologie pancréatique humaine à notre connaissance.*

Nkx6.1 est un facteur de transcription à homéodomaine dont l'expression est transitoirement détectée à E8.75 dans la région présomptive ventrale de l'intestin primitif, dans le domaine Pdx1. Il est par ailleurs exprimé au niveau de la région ventrale du tube neural et dans le mésenchyme péri-œsophagien et pré gastrique. A E9, quelques cellules du bourgeon dorsal commencent à l'exprimer alors que l'expression s'éteint en ventral. Vers E10.5, l'expression ventrale réapparaît et à ce stade il partage les aires d'expression de Ptf1a et Pdx1. Un jour plus tard, il devient limité à la partie centrale de l'épithélium quand Ptf1a est retrouvé à la périphérie de l'épithélium, au niveau des extrémités de l'arbre pancréatique. Vers E13.5-14.5, certaines cellules

centrales expriment des niveaux plus élevés de la protéine et correspondent aux précurseurs des cellules β . Dans l'îlot mature, l'expression de Nkx6.1 est restreinte aux cellules β . Ce gène y est régulé entre autre par Nkx2.2 et Pdx1 (**Watada H. et coll., 2000, J.Biol.Chem.**). Son rôle est capital dans la différenciation β lors de la transition secondaire puisque le KO murin du gène présente une absence d'expansion du pool endocrine β lors de la transition secondaire. Ne persiste dans le pancréas que quelques rares cellules β . L'effet incomplet de la mutation sur le lignage β s'explique par le fait qu'un autre facteur de cette famille, dont la fonction semble être très redondante de celle de 6.1, est exprimé dans les mêmes délais dans le pancréas : **Nkx6.2**. Si le KO de Nkx6.2 n'a que peu d'effet sur le pancréas adulte, une co-déplétion a un effet plus important sur la réduction du pool β (**Henseleit K. D. et coll., 2005, Development**) par rapport au Ko Nkx6.1 seul. De plus il a été récemment démontré que le gain de fonction du gène Nkx6.1 dans la population pré-endocrine était suffisant pour orienter l'ensemble des précurseurs vers un lignage β (**Schaffer A. E. et coll., 2013, PLoS.Genet.**). *Il n'y a pas de mutations humaines responsables de diabète décrites à ce jour, à notre connaissance.*

Sox9 est un membre de la superfamille des facteurs de transcription à HMG-box. En dehors de son rôle dans l'embryogenèse pancréatique, il joue aussi un rôle majeur dans la chondrogenèse et dans la détermination sexuelle dans le sens male. De nombreux membres de la famille Sox sont exprimés dans le pancréas en développement mais ce dernier semble avoir une place plus importante que les autres. Il est exprimé entre E9 et E12.5 dans le domaine de Pdx1 (**Seymour P. A. et coll., 2007, Proc.Natl.Acad.Sci.U.S.A.**). Il marque donc les cellules progénitrices pancréatiques. Son rôle dans celles-ci est de maintenir l'identité des progéniteurs multipotents afin de permettre leur expansion lors de la transition primaire. Ceci a été démontré en étudiant le phénotype de pancréas embryonnaires dont l'expression de Sox9 avait été spécifiquement abolie dans le domaine Pdx1. Ces pancréas présentent une augmentation de l'apoptose et une diminution de la prolifération des progéniteurs Pdx1+. Ceci est associé à une hypoplasie pancréatique et une augmentation des cellules α aux stades précoces suggérant une différenciation prématurée de ces progéniteurs (**Oliver-Krasinski J. M. et coll., 2008, Genes Dev.**). Ce dernier point, comme nous le verrons plus tard, suggère que Sox9 joue un rôle, aux stades précoces, dans le maintien

de la voie Notch active dans les progéniteurs pancréatiques. Un peu plus tard, Sox9 est exprimé dans les cellules Ngn3+, gène majeur du développement endocrine. Il régule positivement l'expression de ce dernier en se fixant à son promoteur (**Lynn F. C. et coll., 2007, Proc.Natl.Acad.Sci.U.S.A**), suggérant que Sox9 a aussi un rôle régulateur du développement endocrine. Dans la pathologie humaine, l'inactivation du gène conduit à une dysplasie campomélique et une réversion sexuelle complète ou partielle chez les patients 46XY. *Dans les séries de la littérature, il n'est pas décrit, dans la limite de nos connaissances, d'association avec un diabète. Il faut noter néanmoins que l'espérance de vie de ces enfants ne dépassant pas la période néonatale dans 90-95% des cas et l'incidence étant de 1/300000 naissance, les séries de survivants sont rares et courtes.*

Les facteurs de transcription clés de la différenciation du lignage endocrine

La spécification endocrine est initiée par l'expression transitoire d'un facteur clef de type hélice boucle hélice, **neurogenin3 (Ngn3)**. Ce gène marque la population des progéniteurs à destinée endocrine (**Gu G. et coll., 2002, Development**). Il est détecté dès E8.5 dans quelques cellules de l'épithélium pancréatique présomptif dorsal Pdx1+ mais aussi, à ce stade, dans des cellules Pdx1-, suggérant que quelques cellules endocrines précoces se différencient indépendamment de Pdx1. Elles correspondent probablement aux cellules endocrines immatures, ou mixtes, décrites plus haut. Par ailleurs ceci explique aussi pourquoi dans le KO murin Pdx1 on peut observer quelques cellules endocrines immatures. A E9.5 quelques cellules de l'ébauche ventrale expriment Ngn3. Vers E11.5, son expression se limite essentiellement dans la partie centrale de l'épithélium pancréatique, en même temps que Nkx2.2 ou 6.1 à expression élevée. Ngn3 présente un pic d'expression à E15.5 puis son expression décline progressivement jusqu'à devenir nulle à la naissance. La régulation de ce gène est mal connue mais semble faire intervenir des gènes très ubiquitaires tel que HNF1 β (gène du diabète MODY1), Hes1 (effecteur de la voie Notch dont nous discuterons plus bas) et Sox9, entre autres. (Figure 13)

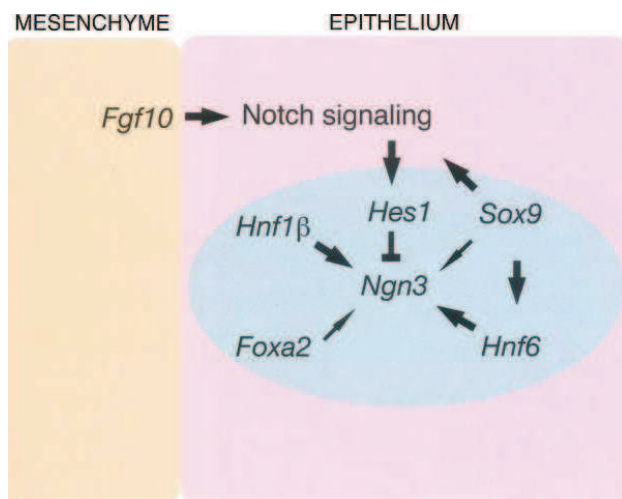


Figure 13 : Réseau des facteurs de transcription contrôlant l'expression de Ngn3

(Oliver Krasinski JM et coll., 2008, Genes Dev)

Par ailleurs, ce gène est exprimé dans les cellules progénitrices enteroendocrines et dans quelques progéniteurs neuronaux au sein du tube neural. Le KO murin aboutit à des souris dont le pancréas ne contient pas d'îlots de Langerhans et aucune cellule endocrine (Gradwohl G. et coll., 2000, *Proc.Natl.Acad.Sci.U.S.A*). Chez l'Homme, une mutation biallelique inactivant le gène conduit à un diabète néonatal avec malabsorption digestive (Rubio-Cabezas O. et coll., 2011, *Diabetes*; Pinney S. E. et coll., 2011, *J.Clin.Endocrinol.Metab*). Par ailleurs il a été montré que les cellules exprimant Ngn3 représentent des précurseurs endocrines unipotents (Desgraz R. et coll., 2009, *Development*) capables de se différencier en un des quatre principaux types cellulaires endocrines (α , β , δ et PP) alors que le lignage des cellules ϵ n'est pas encore clairement élucidé. Les signaux qui influencent la différenciation des cellules Ngn3 vers l'une ou l'autre des lignées endocrines restent encore flous. Néanmoins, des expériences de réexpression à différents moments du développement de Ngn3 dans des pancréas Ngn3-KO ont permis de mettre en avant le rôle probable du timing d'expression dans l'orientation préférentielle vers l'une ou l'autre des lignées endocrines. En effet, dans ce modèle, la réexpression précoce de Ngn3 (E8.7) conduit majoritairement à un développement α alors que la réexpression après E11.5 conduit essentiellement à la formation de cellules β et PP, et encore plus tard (>E14.5) à des cellules δ (Johansson K. A. et coll., 2007, *Dev.Cell*).

Rfx6 (regulatory factor X-box binding)

La découverte de ce facteur par Aftab S et coll. (Aftab S. et coll., 2008, *BMC.Evol.Biol.*) est récente. Dès E7.5, il est largement exprimé dans l'ensemble de l'endoderme. À partir d'E9, son expression se restreint progressivement. Ainsi à E10, on retrouve son expression protéique dans quelques cellules des bourgeons pancréatiques dorsaux et ventraux et de l'intestin. A ce stade les cellules Rfx6+ ne co-expriment pas Pdx1 mais co-expriment Nkx2.2 et Ngn3. Elles correspondent aux cellules endocrines immatures dont nous avons déjà discuté précédemment. À partir d'E15.5, durant le pic de différenciation endocrine (pic de Ngn3+), Rfx6 co-localise avec Ngn3+ dans une partie des progéniteurs endocrines et l'expression se chevauche avec Nkx2.2, Nkx6.1 et Pdx1. A E18.5, Rfx6 est exprimé dans toutes les cellules endocrines et cette expression est maintenue à l'âge adulte. Le Ko murin du gène présente un pancréas dépourvu de cellules endocrines matures excepté les cellules PP. De plus les souriceaux présentent une atrésie digestive responsable de leur décès précoce. *Chez l'Homme, le même phénotype complété d'une hypoplasie de la vésicule biliaire et une diarrhée de malabsorption a été retrouvé associé à des mutations de RFX6 (Smith S. B. et coll., 2010, Nature).*

En aval de Ngn3 et Rfx6, plusieurs combinaisons de facteurs de transcription vont présider à la différenciation spécifique des lignées endocrines et à leur stabilité (Stoffers D. A. et coll., 1997, *Nat.Genet.*; Ben Othman N. et coll., 2013, *Diabetes Res.Clin.Pract.*). Les facteurs les plus étudiés sont : les gènes **Pax4** (paired box gene 4) et **ARX** (aristaless related homeobox gene) qui vont orienter dans un premier temps les cellules Ngn3+ soit vers un lignage β/δ ou vers un lignage α /PP puis la séquence d'expression des gènes **Pax6**, **Nkx** (2.2 et 6.1, cf supra), **NeuroD1** (Neurogenic differentiation factor 1), **Irx1 et 2** (Iroquois-type homeobox proteins), **Isl1** (Insulin gene enhancer protein 1) et **Maf** (musculoaponeurotic fibrosarcoma oncogene homolog genes A et B) qui vont permettre la différenciation terminale et la maturation de l'îlot. La figure ci-dessous (Figure 14) récapitule les données actuelles de la hiérarchie d'expression de ces différents facteurs de transcription.

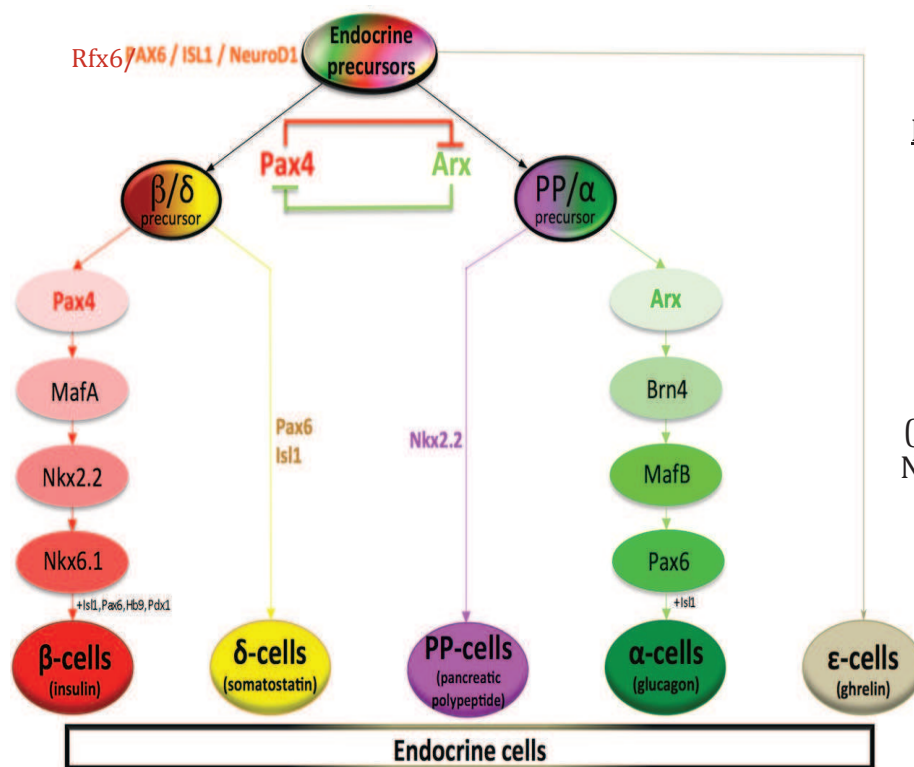


Figure 14 : Cascade des facteurs de transcription contrôlant la différenciation des différents lignages endocrines

(d'après Ben Othman N, 2013, Diabetes Res clinic Pract)

Les facteurs solubles

De nombreux facteurs issus du mésoderme et de l'ectoderme adjacents sont nécessaires à différentes étapes du développement pancréatique chez la souris. Leur action se fait sur un mode paracrine et aboutit à la régulation des différents facteurs de transcription vus précédemment.

- La première étape correspond à la spécification du domaine pancréatique. Elle nécessite l'extinction de la voie Hedgehog dans cette région de l'endoderme, l'action de facteurs de croissance de type Fgf et TGFβ et enfin l'action de facteurs endothéliaux.
- La deuxième étape est la croissance du pool de progéniteurs, qui est, quant à elle, sous le contrôle des voies Fgf, Notch, Wnt, EGF et TGFβ.
- Et enfin la dernière étape correspond à la spécification du lignage et à la maturation qui sont sous le contrôle des voies TGFβ et EGF (**Oliver-Krasinski J. M. et coll., 2008, Genes Dev.**).

Nous allons détailler ci-dessous quelques unes de ces voies. Dans ce chapitre, les données chez l'Homme sont rares et sont essentiellement issues de cultures de pancréas fœtaux.

La voie Hedgehog

Il a été démontré que la notochorde, premier rapport de l'endoderme dorsal dans la région présomptive pancréatique dorsale (Figure 15), inhibait la signalisation Hedgehog (inhibition de l'un de ses effecteurs : sonic hedgehog) dans cette région par le biais d'au moins deux facteurs : l'activine βB (famille TGF β) et Fgf2 (Kim S. K. et coll., 1998, *Proc.Natl.Acad.Sci.U.S.A*; Hebrok M. et coll., 1998, *Genes Dev.*). Cette inhibition de Hedgehog permet l'activation de l'expression de Pdx1 dans l'ébauche pancréatique dorsale et ainsi le démarrage de la morphogenèse pancréatique. L'ébauche ventrale, quant à elle, doit aussi sa morphogenèse à l'inhibition de la voie Hedgehog. Celle-ci est le fait de la croissance du diverticule hépatique qui va permettre d'éloigner l'endoderme présomptif pancréatique ventral de la région du mésoderme cardiaque riche en facteurs Fgf pro Hedgehog (Deutsch G. et coll., 2001, *Development*). Plus tard dans le développement pancréatique, cette voie Hedgehog est reexprimée dans le pancréas autour d'E13.5 (Hebrok M. et coll., 1998, *Genes Dev.*). A ce stade le niveau d'expression de deux de ses effecteurs (Indian Hedgehog et Patched1) joue un rôle de régulation du pool de progéniteurs Pdx1+ en stimulant l'expression notamment de Fgf10 par le mésenchyme péri pancréatique.

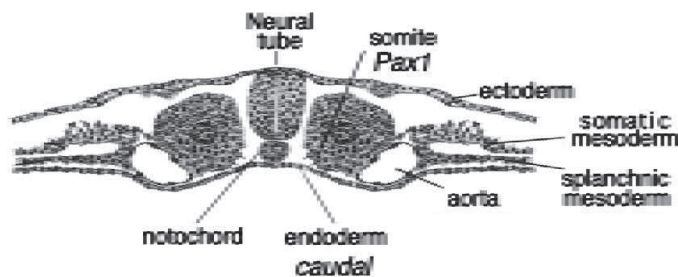


Figure 15 : Les rapports de l'endoderme et de la notochorde avant la délimitation

(Hebrok M. et coll., 1998, *Genes Dev*)

Les signaux endothéliaux

Vers E9, une fois l'expression dorsale de Pdx1 induite par la notochorde, celle-ci s'éloigne de l'endoderme pancréatique sous l'effet de la fusion des 2 aortes dorsales.

Les cellules endothéliales induisent alors l'expression de Ptf1a et maintiennent celle de Pdx1 (**Lammert E. et coll., 2001, Science**).

La signalisation par les Fgf et la voie Notch

On a déjà vu plus haut que l'un des membres de cette famille (Fgf2) jouait un rôle dans la spécification de la région pancréatique. Plus tard, l'expansion du pool des progéniteurs pancréatiques pendant la transition primaire est sous le contrôle entre autre de Fgf10 (fibroblast growth factor 10). Ce facteur de croissance, sécrété par le mésenchyme péripancréatique, présente une action spécifique sur la prolifération de cellules progénitrices épithéliales exprimant Pdx1 (**Miralles F. et coll., 1999, Proc.Natl.Acad.Sci.U.S.A; Bhushan A. et coll., 2001, Development**). Le laboratoire d'accueil a pu montrer qu'en cultivant des ébauches pancréatiques embryonnaires de rongeur ou humaines en présence de Fgf10, on pouvait activer la prolifération des progéniteurs pancréatiques, augmenter leur nombre, et en cascade, augmenter la masse de cellules β qui se développait (**Ye F. et coll., 2005, Diabetologia; Attali M. et coll., 2007, Diabetes**). D'autres études ont démontré qu'une importante partie de cette action de Fgf10 était le fait de l'activation de la voie Notch dans l'épithélium, aboutissant à l'expression de Hes1 (Hairy and enhancer of split 1) qui prévient la différenciation précoce endocrine en inhibant l'expression de Ngn3. Hes1 a aussi une action de prévention de la différenciation exocrine précoce en inhibant Ptf1a. Ces deux éléments permettent ainsi une bonne expansion du bourgeon pancréatique (**Murtaugh L. C. et coll., 2003, Proc.Natl.Acad.Sci.U.S.A; Esni F. et coll., 2004, Development; Miralles F. et coll., 2006, Int.J.Dev.Biol.**)> Il est important de noter que l'effet de cette voie de signalisation est maximal sur les cellules Pdx1+ au contact du mésenchyme péripancréatique et sera moins importante dans le centre de l'épithélium, à distance du mésenchyme. Ceci explique pourquoi la différenciation endocrine démarre au centre de la glande, comme vu précédemment.

Les modèles d'étude du développement pancréatique humain

Au cours des dernières années, des progrès majeurs ont été accomplis dans la description des étapes qui régissent l'ontogenèse pancréatique murine. Ceci est le fait du développement d'approches de plus en plus pertinentes et sophistiquées, notamment les études de lignage à partir de souris transgéniques avec gain ou perte de fonctions stables ou inductibles grâce aux systèmes utilisant la recombinaise Cre ou l'induction d'expression par des toxines et la possibilité d'interrompre et d'observer les effets de ces modifications à des stades précis du développement. En outre, les méthodes d'étude in vitro ne sont pas en reste puisque le timing de développement chez le rongeur permet d'observer, en culture, les effets de facteurs solubles sur ce développement. Ces techniques murines n'ont de limite que l'imagination humaine et les progrès technologiques. En revanche, les données sur le développement du pancréas humain restent rares. Une limitation majeure à cette connaissance est l'incapacité de suivre longitudinalement ou de modifier in vivo les différentes étapes développementales avec les modèles développés jusqu'à présent. Une deuxième limitation reste la difficulté d'accès aux tissus embryonnaires ou fœtaux correspondant à des stades spécifiques du développement en quantité et en qualité suffisantes.

Les travaux initiaux d'embryologie descriptive humaine ont permis de mettre en place les différentes étapes de la gastrulation et le devenir des différents feuillets primordiaux (endoblaste, ectoblaste, mésoblaste). Ils ont aussi permis de définir la chronologie de ce développement. Il reste néanmoins que cela représente une étude morphologique très statique qui ne peut permettre de décrypter précisément les acteurs moléculaires et leurs rôles dans ces processus. De plus, l'obtention de tissus de bonne qualité aux différents stades de développement et ne comportant aucun biais possible d'analyse est finalement assez difficile. En effet l'accès aux tissus embryonnaires ou fœtaux est évidemment chose peu aisée et dans le cadre des laboratoires de fœtopathologie par définition les fœtus analysés sont issus d'interruptions thérapeutiques de grossesse pour malformation. Il reste néanmoins que les informations obtenues ont jeté les bases de l'étude des mécanismes de spécification et régionalisation d'organe et enfin de différenciation et maturation.

Dans le même ordre d'idée, l'étude des phénotypes associés à des mutations de certains gènes en pratique clinique permet de confirmer ou d'infirmer les données issues de la recherche chez le Rongeur. Cette approche a permis notamment de mettre en évidence des différences significatives entre les deux espèces dont nous discuterons plus loin. De plus les conséquences fines de ces mutations sur le pancréas ne peuvent être explorées que par des tests biologiques sanguins puisque l'accès aux tissus mutés, pour des raisons évidentes, n'est pas toujours possible.

Pour dépasser ces limitations, le laboratoire d'accueil s'est attaché depuis le départ à développer des modèles d'étude du développement et de la différenciation pancréatique endocrine à partir de tissus embryonnaires ou fœtaux murins ou humains (**Miralles F. et coll., 1998, *J.Cell Biol.*; Miralles F. et coll., 1999, *Proc.Natl.Acad.Sci.U.S.A*; Bhushan A. et coll., 2001, *Development*; Castaing M. et coll., 2001, *Diabetologia*; Elghazi L. et coll., 2002, *Proc.Natl.Acad.Sci.U.S.A*; Castaing M. et coll., 2005, *Dev.Dyn.*). Les pancréas humains immatures sont obtenus, après autorisation administrative et consentement des patientes, par dissection sous loupe binoculaire du matériel embryonnaire ou fœtal issu d'interruption volontaire de grossesse (IVG). Cette méthode donne accès à des pancréas dont les stades peuvent se situer entre 6SD et 12SD, date limite de l'IVG en France. A partir de ces pancréas le laboratoire utilise deux types d'approches : une approche in vitro et une approche développementale « ex vivo/in vivo ». Les méthodes in vitro sont basées sur la mise en culture de fragments de ces pancréas sur des supports de type filtre flottant à l'interface air-liquide ou en matrice solide type collagène ou matrigel. L'avantage théorique de cette approche est de pouvoir imaginer des expériences permettant de tester l'effet de certains facteurs solubles sur le développement endocrine. Malheureusement, contrairement au modèle murin où le timing de développement court permet l'obtention d'informations dans des délais rapides, le développement humain s'étalant sur plusieurs semaines, il n'est pas possible de maintenir en culture ces fragments pancréatiques immatures au delà de 20 jours dans notre expérience (Figure 16). Les données pouvant être obtenues sont de fait limitées.**

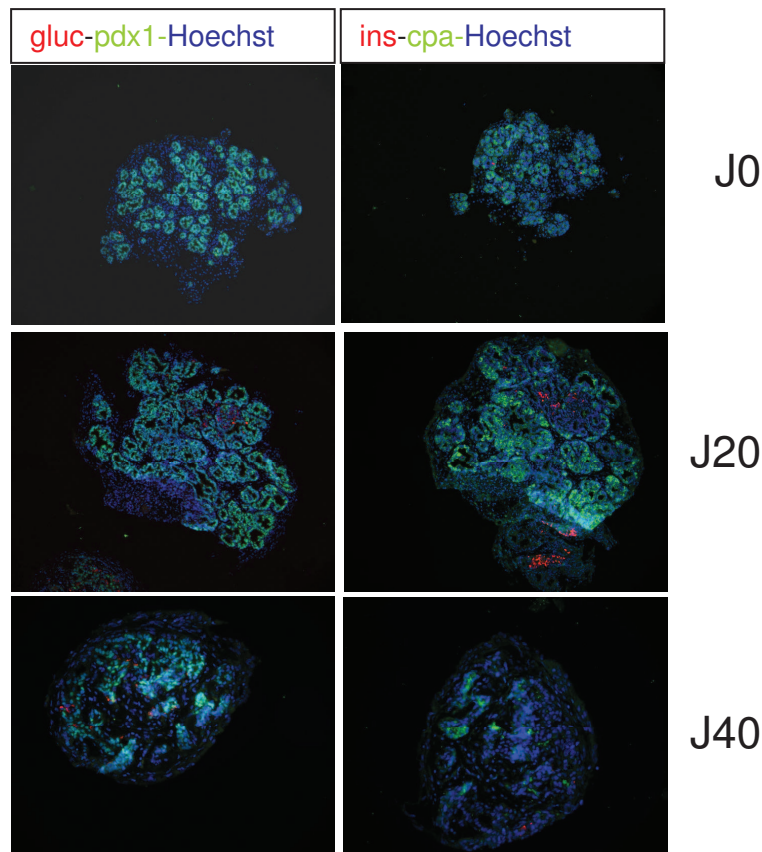


Figure 16: Pancréas humain de 10 SD, culture sur filtre flottant
Immunofluorescence glucagon (gluc), insuline (ins), cpa (carboxypeptidase A, marqueur acinaire) et Pdx1.
Au delà de J20, la densité cellulaire Pdx1 + décroît drastiquement et on observe aucune cellule

La deuxième approche d'étude de ces pancréas humains est une approche dite « ex vivo/in vivo ». Au début des années 80, Bernard E. Tuch (**Tuch B. E. et coll., 1984, Diabetes**; **Tuch B. E. et coll., 1985, Transplant.Proc.**; **Tuch B. E. et coll., 1988, Transplantation**) avait mis au point un modèle de greffe de fragments de pancréas fœtaux en sous cutanés chez la souris immuno-déficiente nude. Il utilisait des pancréas entre 14 et 28SD et observait une augmentation de la masse β mais en quantité insuffisante par rapport au niveau attendu. Selon l'auteur la vascularisation au niveau sous cutané était trop faible pour soutenir un développement pancréatique complet. Cette équipe décida donc de modifier le site de greffe en testant différentes alternatives tel que : la capsule rénale, le foie et la rate et démontrèrent que la capsule rénale était un site plus permissif au développement endocrine. L'une des grandes critiques de ces travaux était l'utilisation de pancréas à des stades très tardifs du développement avec l'impossibilité donc de conclure quant à la possibilité d'obtenir un développement endocrine à partir de progéniteurs pancréatiques. Ce site de greffe avait été aussi précédemment utilisée, dans d'autres équipes, pour greffer des îlots matures humains ou murins et des pancréas fœtaux murins (**Montana E. et coll., 1993, J.Clin.Invest**; **Davalli A. M. et coll., 1995, Transplantation**). Cette technique a été reprise dans le

laboratoire d'accueil à partir de 2001, par Castaing et coll. avec pour principales modifications : i) l'utilisation de pancréas immatures embryonnaires ou fœtaux (entre 7 et 12SD) précoces par rapport aux travaux initiaux de B.E. Tuch ii) l'utilisation de souris immuno-incompétente SCID (**Castaing M. et coll., 2001, *Diabetologia***). Le choix du site tenait à l'importance de la vascularisation rénale et le caractère circonscrit de cet espace entre le parenchyme et la capsule. Castaing et coll. ont démontré que ce modèle de souris « humanisée » récapitulait l'ensemble des étapes du développement endocrine et exocrine et que ces greffons étaient capables de réguler efficacement la glycémie de souris après déplétion du pool β natif. Ce modèle a ainsi permis d'accumuler un certain nombre de données d'observation sur les différents stades de développement du pancréas humain (**Castaing M. et coll., 2001, *Diabetologia***; **Castaing M. et coll., 2005, *Dev.Dyn.***; **Castaing M. et coll., 2005, *Diabetologia***). Plus tard, il a aussi permis au laboratoire de créer un modèle de pancréas transgénique partiel par transduction virale de gènes d'intérêt dans le pancréas dissocié avant la greffe (**Scharfmann R. et coll., 2008, *PLoS.One.***). La méthode consiste en une dissociation mécanique préalable du pancréas, puis une incubation de 2h avec une solution de lentivirus intégrant un gène rapporteur sous le contrôle d'un promoteur d'intérêt.

A ce jour, et à notre connaissance, ce modèle représente l'unique modèle de suivi du développement endocrine du pancréas humain du stade embryonnaire au stade fœtal terminal. Toutefois, la greffe sous la capsule rénale reste techniquement difficile, chronophage et s'est avérée être un modèle difficile à manipuler par les contraintes inhérentes aux perturbations hémodynamiques induites par le développement de ces gros greffons au contact du rein et de la surrénale (Figure 17).

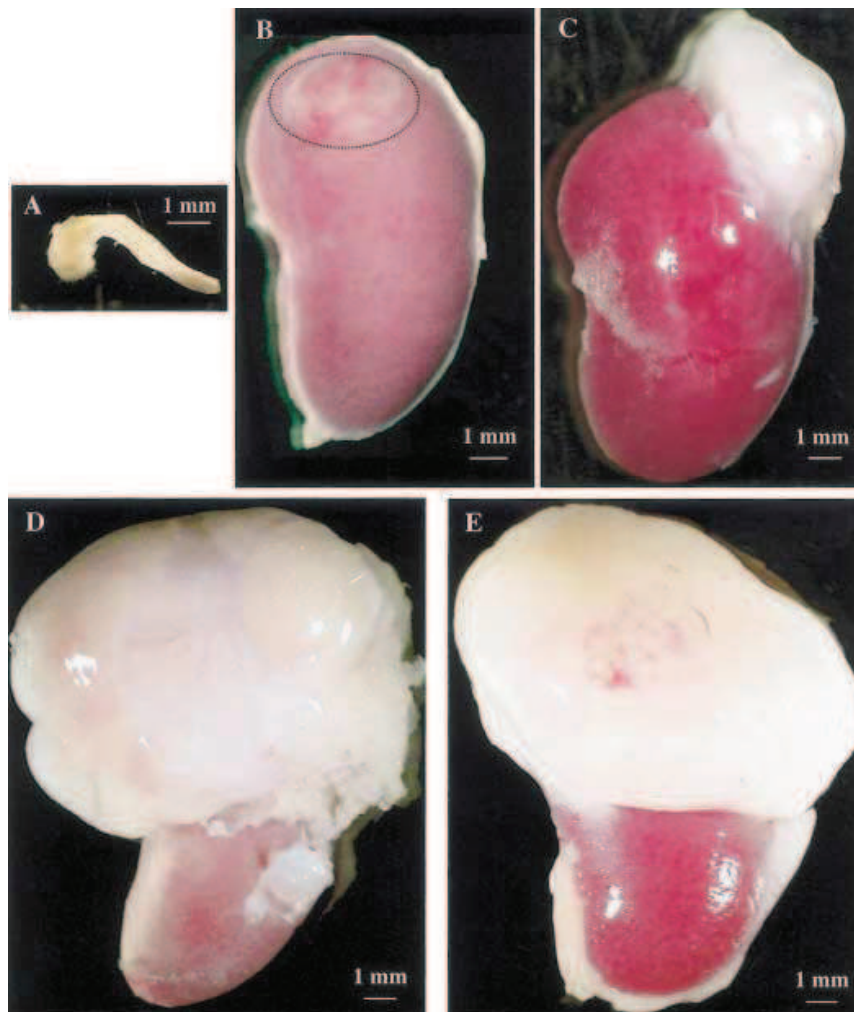


Figure 17: Greffe de pancréas humain sous la capsule rénale

A: pancréas embryonnaire de 8SD
 B: 7 jours après greffe
 C: 2 mois après greffe
 D: 6 mois après greffe
 E: 9 mois après greffe

(Castaing M et coll., 2001, Diabetologia)

Rationnel du travail de thèse

Bien que les modèles murins ont largement contribué à notre compréhension des processus génétiques et moléculaires qui président à la destinée pancréatique, le réseau et le timing d'expression des facteurs de transcription et des facteurs solubles contrôlant le développement humain sont peu connus et étudiés. De nombreux aspects semblent néanmoins conservés entre les rongeurs et les humains, du moins aux premiers stades de développement du pancréas. Par exemple, différents arguments provenant de l'étude des diabètes néonataux ou des diabètes du sujet jeune (MODY) confirment que PDX1, PTF1A et NGN3 jouent des rôles similaires au cours du développement pancréatique dans les deux espèces. Mais d'autres données apportent des éléments en faveur de différences majeurs sur le rôle de certains facteurs de transcription qui agiraient précocement dans le développement pancréatique ou dans la différenciation des différents lignages endocrines. Dorrel et coll. (**Dorrell C. et coll., 2011, *Diabetologia***), dans une étude de transcriptome des différents types cellulaires pancréatiques humains adultes, ont mis en évidence une expression différentielle de MAFB dans les cellules α et β murines et humaines (cf figure). Ce facteur était jusqu'à présent défini comme un marqueur de la différenciation de la cellule α chez la souris (**Artner I. et coll., 2006, *Diabetes***) et absent de la cellule β . Chez l'Homme, les auteurs ont mis en évidence une expression de MAFB dans les cellules β à un niveau équivalent à celui observé dans les cellules α , suggérant ainsi un rôle de ce dernier dans la différenciation β . Un autre exemple est apporté par le travail clinique de Lango Allen et coll. (**Lango Allen H. et coll., 2012, *Nat.Genet.***) discuté plus haut, qui, chez des patients présentant un diabète néonatal avec agénésie pancréatique, ont mis en évidence des mutations hétérozygotes inactivatrices de GATA6 alors que ces mêmes mutations chez la souris n'aboutissent pas au même phénotype. En effet, le KO murin de GATA6 est précocement létal et l'inactivation spécifique du gène par un système Cre-lox, dans les cellules Pdx1 n'induit pas un phénotype pancréatique aussi drastique. Ces deux exemples apportent des arguments forts pour penser que l'embryogenèse pancréatique humaine ne suit pas complètement le patron jusqu'à présent décrit chez la souris. D'autres différences existent encore entre les deux espèces. Dans cette liste non exhaustive, on peut rajouter les différences d'architecture de l'îlot dans le pancréas

humain et le pancréas murin (cf figure), la persistance de l'expression de PDX1 dans le pancréas exocrine humain adulte alors que celle-ci disparaît chez la souris adulte, la proportion des cellules constituant l'îlot adulte, et le taux de prolifération des cellules β matures plus élevé chez la souris par rapport à l'Homme. Toutes ces données sont pourtant d'une importance capitale à l'heure où l'on s'oriente vers la thérapie cellulaire dans le traitement du diabète. En effet, pour pallier cette insuffisance pancréatique endocrine, les thérapeutiques développées actuellement font appel à une stratégie de substitution certes très efficace mais qui demeure astreignante et par définition imparfaite puisqu'il s'agit d'atteindre une homéostasie en se substituant aux mécanismes de régulation extrêmement précis et continus de cette glande. Les complications à long terme sont d'ailleurs rapidement redoutables chez les patients non compliants. De ce fait, de nouvelles stratégies thérapeutiques basées sur la thérapie cellulaire ont été développées ces 30 dernières années. Najarian et coll. décrivent, en 1977, la première allogreffe d'îlots de Langerhans (**Najarian J. S. et coll., 1977, *Transplant.Proc.***). Cette technique est maintenant utilisée de manière reproductible chez certains patients diabétiques (**Keymeulen B. et coll., 1998, *Diabetologia***; **Shapiro A. M. et coll., 2000, *Diabetes Technol.Ther.***; **Shapiro A. M. et coll., 2000, *N.Engl.J.Med.***) mais comporte néanmoins des contraintes qui sont essentiellement de trois ordres : le traitement immunosuppresseur, la durée de vie limitée des greffons et le faible nombre de donneurs comparé aux nombreux receveurs potentiels (**Rother K. I. et coll., 2004, *J.Clin.Invest***; **Shapiro A. M. et coll., 2006, *N.Engl.J.Med.***). Il existe théoriquement plusieurs stratégies pour amplifier la masse de cellules β fonctionnelles: i) activer la prolifération des cellules β préexistantes (**Dor Y. et coll., 2004, *Nature***) ii) générer de nouvelles cellules β fonctionnelles à partir de cellules souches embryonnaires totipotentes (**D'Amour K. A. et coll., 2005, *Nat.Biotechnol.***; **D'Amour K. A. et coll., 2006, *Nat.Biotechnol.***; **Kroon E. et coll., 2008, *Nat.Biotechnol.***); iii) induire la régénération de progéniteurs présents dans le pancréas adulte en cellules β (**Xu X. et coll., 2008, *Cell***). La mise en œuvre de ces nouvelles approches thérapeutiques passe par des études approfondies des mécanismes de régulation du développement du pancréas humain et la compréhension des mécanismes de régulation de la masse des cellules β en période pré et postnatale. Afin de permettre d'avancer sur la compréhension de ces mécanismes, il est important de se doter d'outils aussi performants que ceux utilisés chez le rongeur. C'est dans cette

optique que nous avons réfléchi à l'idée de rendre plus dynamique le modèle de greffe de pancréas humain utilisé par le laboratoire.

Résultats

Dans ce travail, nous avons développé et validé un nouvel outil d'étude du développement pancréatique humain à partir de greffes de pancréas immatures. En outre, nous avons démontré qu'il est possible de créer un pancréas humain partiellement transgénique in vivo en réalisant du transfert de gènes médié par lentivirus. Nous présentons ici ces résultats sous forme d'un résumé et nous joignons l'article récapitulant l'ensemble de ces travaux.

Article : Le muscle représente un site de greffe permissif pour le développement du pancréas immature humain

1. Stratégie et méthode

Partant de l'expérience du laboratoire d'accueil sur la greffe de pancréas embryonnaires humains et murins sous la capsule rénale, nous avons développé et validé un site alternatif de greffe des pancréas embryonnaires de ces deux espèces sous l'épimysium des muscles squelettiques de la cuisse. Utilisant ce modèle nous avons observé les étapes de la différenciation endocrine et analysé l'expression de facteurs de transcription clés qui président à ce développement. Pour finir, nous avons démontré la faisabilité du transfert de gène « in vivo » par l'intermédiaire de lentivirus portant des gènes rapporteurs sous le contrôle de promoteurs spécifiques.

Les pancréas utilisés étaient isolés soit à partir de souris gestantes à E12.5 soit à partir du matériel embryonnaire issu d'interruption volontaire de grossesse entre 7 et 9 semaines de développement, en conformité avec la législation française en vigueur et aux directives de notre institution.

Les animaux receveurs étaient des souris immuno-incompétentes SCID de 6 à 8 semaines de vie maintenues dans des conditions d'élevage stériles. Pour la greffe, les souris étaient anesthésiées avec un mélange kétamine / xylazine. (5mg/ml kétamine et 0.5mg/ml xylazine, injection intrapéritoneale). Les pancréas étaient ensuite implantés (1 par greffe), sous microscope, soit sous la capsule rénale comme décrit précédemment (Castaing M. et coll., 2001, *Diabetologia*) soit sous l'épimysium musculaire du biceps fémoral ou du grand fessier (Figure 18).

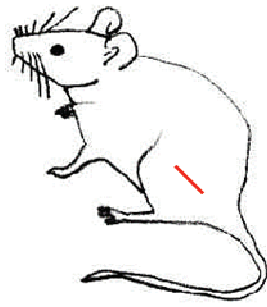
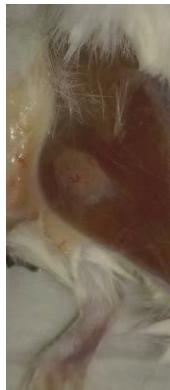
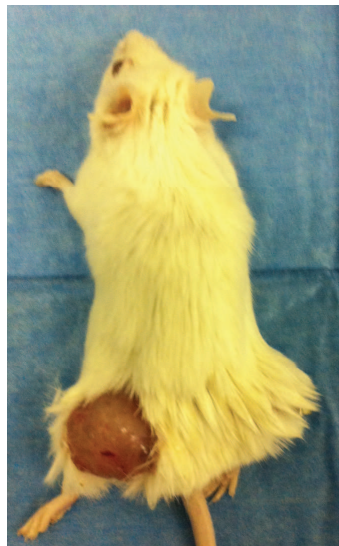

Figure 18: Greffe de pancréas humain immature dans le muscle

3 mois
post greffe



6 mois
post greffe



À différents temps, les greffons étaient prélevés et analysés par immunohistochimie ou microscopie électronique. Certains animaux furent soumis à des tests fonctionnels (test d'hyperglycémie provoquée intra péritonéale et test de destruction du pancréas

de l'animal receveur par alloxane) afin d'évaluer la qualité du développement du greffon. Enfin, d'autres animaux furent utilisés pour développer la méthode de transfert de gène.

2. Résumé des résultats

Validation du modèle de greffe intramusculaire

1. Dans un premier temps nous avons démontré que la greffe dans le muscle de pancréas murins à E12.5 de développement aboutissait à un développement équivalent à la greffe sous la capsule rénale. Les souris étaient sacrifiées à J15 et les greffons prélevés pour analyse (figure 1). Les cellules endocrines s'étaient bien développées après cette période de greffe, en atteste leur marquage par l'insuline et le glucagon et leur organisation en îlot avec un centre β et un manteau constitué des autres cellules endocrines, comme dans le pancréas murin adulte (cf. introduction).
2. Nous avons ensuite réalisé cette comparaison avec des pancréas embryonnaires humains à 7SD greffés pendant 3 mois et avons abouti à la même conclusion (figure 2). Les îlots étaient constitués des différents types cellulaires attendus, avec une architecture encore fœtale à 13 semaines puis évoluant progressivement vers l'architecture adulte (Figure S2).
3. La question suivante était de savoir si ces greffons humains étaient capables de réguler la glycémie des souris grâce à la sécrétion d'insuline humaine. Pour ce faire, nous avons réalisé deux types d'expériences : une première qui consistait à détruire le pancréas endogène de la souris par l'alloxane qui est un composé oxydant ayant une toxicité spécifique sur les cellules β de rongeur et sans effet sur les cellules β humaines. Ce composé est utilisé pour induire un diabète chez le rongeur. Par cette approche nous avons démontré que, quelques jours après l'injection d'alloxane, les souris dont le greffon avait un développement satisfaisant arrivaient à réguler leur glycémie (figure S1). La deuxième expérience d'évaluation de la qualité du greffon a consisté en un test d'hyperglycémie provoquée par voie intra péritonéale. Les souris avec un développement insuffisant du greffon avaient un profil glycémique

« normal » à savoir une forte augmentation de la glycémie 30 minutes après l'injection sans augmentation de l'insulinémie humaine. En revanche, les souris présentant un développement harmonieux du greffon étaient dans un état d'hyperinsulinisme comme en atteste l'absence de variations glycémiques après charge en glucose. Ceci était corrélé à des sécrétions d'insuline humaine importantes 5 minutes après la charge en glucose. (figure non publiée, présentée en temps que figure S4).

4. L'analyse en microscopie électronique des cellules endocrines après 8 mois de développement confirmait la qualité de développement puisque la structure des granules α et β était celle de cellules matures (figure 3).

Analyse du développement endocrine

Nous nous sommes ensuite intéressés à l'expression de 3 facteurs de transcription clés : PDX1, NGN3 et NKX2.2. Ainsi nous avons établi pour ces 3 facteurs un pattern d'expression dans le pancréas en développement.

1. En mesurant la prolifération des cellules PDX1+ à différents stades après la greffe de pancréas humain (16% Ki67+/Pdx1+ après 2 semaines de développement, 8,3% après 13 semaines et 3.6% après 60 semaines), nous avons confirmé les données embryologiques de transition primaire (prolifération du pool Pdx1+) et de transition secondaire (diminution progressive de cette prolifération pour rentrer dans une phase de différenciation cellulaire) (Figure 4). Il est à noter néanmoins que les chiffres de prolifération des cellules PDX1 à 60 semaines sont très supérieurs à ceux des cellules β au même stade (0.67%, figure 7B). Il semble donc que l'ensemble du marquage PDX1 observé n'est pas restreint à la cellule β . Ceci confirme indirectement la notion que PDX1 garde, chez l'Humain, une expression dans le tissu ductal pancréatique. Nous n'avons pas quantifié la prolifération ductale mais il est probable que la somme des chiffres de prolifération de ces 2 contingents expliquent les niveaux élevés encore observés en fin de développement.

2. L'analyse du pattern d'expression des facteurs de transcription de différenciation endocrine permet de conclure que Ngn3 est exprimé au moins dès 9SD (7+2) et jusque 26 (19+7) SD (Figure 5). De la même manière, NKX2.2 est exprimé dans les premières cellules endocrines en développement, ainsi que dans de nombreuses cellules encore indifférenciées (figure 6) et cela jusque 26SD au moins.

Induction de transgénèse par injection lentivirale dans le greffon pancréatique

Nous nous sommes finalement demandés s'il était possible de cibler spécifiquement les cellules β et les cellules acinaires dans le modèle de greffe développé. Nous avons injecté directement dans le greffon des préparations lentivirales portant un transgène associant le gène de la GFP sous le contrôle du promoteur insuline (ciblage β) ou du promoteur elastase (ciblage acinaire). A partir de 7 jours post injection, nous avons observé une expression de GFP spécifique des types cellulaires ciblés (Figure 8 et S3).

The mouse muscle as an ectopic permissive site for human pancreatic development

Carmen Capito¹, Marie-Thérèse Simon¹, Virginie Aiello¹, Anne Clark², Yves Aigrain³ Philippe Ravassard⁴, Raphael Scharfmann¹

1 INSERM U845, Research Center Growth and Signalling, Université Paris Descartes, Faculté de Médecine Cochin, Paris, France

2 Diabetes Research Laboratories, Oxford Centre for Diabetes, Endocrinology and Metabolism, Churchill Hospital, Oxford UK

3 Necker Enfants Malades University hospital, Université Paris Descartes, Paris, France

4 Université Pierre et Marie Curie-Paris 6, Biotechnology and Biotherapy Team, Centre de Recherche de l'Institut du Cerveau et de la Moelle épinière (CRICM), UMRS 975, CNRS, UMR 7225, INSERM, U975, Paris, France.

En cours de revue au journal : Diabetes

Abstract

Whilst sporadic human genetic studies have permitted some comparisons between rodent and human pancreatic development, the lack of a robust experimental system has not permitted detailed examination of human pancreatic development. We previously developed a xenograft model of human fetal pancreas grafted under the kidney capsule of immune-incompetent mice, which allowed the development of human pancreatic beta cells. Here, we compared development of human fetal pancreatic grafts at a less complicated and efficient alternative site under skeletal muscle epimysium with renal capsule grafts and with murine muscle or renal capsule grafts. We demonstrated that human pancreatic beta cell development occurs more slowly (weeks) than murine pancreas (days) both by differentiation of pancreatic progenitors and by proliferation of developing beta cells. The superficial location of the skeletal muscle graft and its easier access permitted in vivo lentivirus-mediated gene transfer with a GFP labeled construct under control of the insulin or elastase gene promoter which targeted beta cells and non-endocrine cells respectively. This model of engraftment under the

skeletal muscle epimysium is a new approach for longitudinal studies, which allows localized manipulation to determine the regulation of human pancreatic development.

Introduction

Understanding the mechanisms that control human pancreatic islet development remains a target for deciphering the pathophysiological mechanisms of disease and for developing innovative therapeutic approaches. In rodents, genomic gene disruption experiments have enabled inference of the transcriptional regulatory network and paracrine soluble factors that control pancreas specification and later endocrine and exocrine fate determinations. In humans, rare genetic deficiencies are currently the way that regulatory factors for pancreatic islet development are determined.

In rodents, the pancreas-committed endodermal region of the foregut first expresses the transcription factor pancreatic and duodenal homeobox 1 (PDX1); mice and humans deficient in PDX1 lack a pancreatic gland (1,2). PDX1

later becomes restricted to mature pancreatic delta cells and beta cells where it activates insulin gene expression (3). These undifferentiated PDX1+ pancreatic progenitors proliferate through the mesenchymal effector FGF10 (4) and differentiate into endocrine, ductal and acinar cells. The endocrine specification rests upon the transient expression of the basic helix loop helix factor, neurogenin3 (NGN3), and NGN3-deficient mice lack pancreatic endocrine cells (5). NGN3-expressing cells are unipotent endocrine precursors (6) and differentiate into the four pancreatic endocrine cell types (alpha, beta, delta and PP cells, producing respectively glucagon, insulin, somatostatin and pancreatic polypeptide). Subsequently, combinations of additional transcription factors will determine the specific fate and stability of each pancreatic endocrine cell type (7). As an example, NKX2.2 is first expressed in early mouse pancreatic PDX1+ progenitors. Afterwards it is maintained in early endocrine progenitors along with NGN3 (7,8) and later becomes restricted to endocrine cells (except delta cells) as islets develop (9). In rodent pancreas, NKX2.2 plays a major role in maintaining beta cell identity (10).

Less is known on pancreatic development in human. This is at least in part due to the difficulty in accessing properly staged human fetal pancreatic tissues and to the frequently poor quality of such tissues. This paucity of information is also due to the absence of dynamic assays to follow human beta cell development from pancreatic progenitors, and to the lack of assays to genetically modify pancreatic cells at different stage of their development. Many aspects seem conserved between rodent and human pancreatic development. For example, different arguments derived from human genetic studies strongly suggest that PDX1 and NGN3 play similar roles during rodent and human pancreatic development (2,11,12). But differences seem to exist on

the pancreatic role of other transcription factors such as for example MAFB or GATA family members (13,14). This is not unexpected since, while rodent and human adult pancreatic beta cells share a large number of similarities, a number of data also indicate marked differences between species (15,16).

We previously developed and validated a model of xenograft of human fetal pancreas under the kidney capsule of immune-incompetent SCID mice. We demonstrated that this grafting model was permissive for proper development of the fetal tissue into a functional human endocrine pancreas (17). However, grafting under the kidney capsule is time-consuming, limiting the number of SCID mice to be grafted and the amount of data to be produced. Moreover, due to its deep anatomical localization, in close contact to the kidney parenchyma following grafting, the growing pancreas is difficult to genetically modify to examine lineage tracing or longitudinal transcription factor expression.

In this context, we have developed an alternative site by grafting human fetal pancreas under the epimysium of the thigh muscle. Using this model we have examined in detail the major steps and transcription factor expression that take place during human pancreatic development. Finally, we have demonstrated the feasibility of cell-type, specific virus-mediated gene transfer to allow lineage tracing to observe islet and non-endocrine cell development in human fetal pancreas.

Research Design and Methods

Mouse and human pancreases

Pregnant Swiss mice were purchased from the Janvier breeding center (Janvier, Le Genest, France). At 12.5 days of gestation (E12.5), mice were killed by CO₂ asphyxiation, according to the guidelines of the French Animal Care Committee and

the embryos were harvested. The dorsal pancreas was isolated and preserved in Hank's balanced salt solution until use.

Human fetal pancreases were extracted from tissue fragments (18) that were obtained immediately after elective termination of pregnancy between 7 and 9 weeks of gestation, in compliance with the French bioethics legislation. Approval was obtained from the Agence de Biomedecine, the French competent authority along with maternal written consent.

Animals and grafting into SCID mice

Severe combined immunodeficiency (SCID) mice (Charles River, L'arbresle, France) were kept in isolators supplied with sterile-filtered, temperature-controlled air. Cages, bedding and drinking water were autoclaved. Food was sterilized by X-ray irradiation. The French animal ethics committee approved these studies. For grafting, 6- to 8-week-old SCID mice were anesthetized with a ketamine/xylazine mix. Fetal pancreases were implanted (1 pancreas per graft), using a dissecting microscope, either under the kidney capsule as previously described (17) or under the muscle epimysium of either the biceps femoris or the gluteus superficialis. At different time points following grafting, grafts were removed, fixed in formalin 3.7% and embedded in paraffin.

Immunolabelling and quantification

Graft sections (4-5 µm-thick) were prepared and processed as previously described (19). The following primary antibodies were used for immunostaining: mouse anti-BrdU (Amersham, Courtaboeuf, France); rabbit anti-carboxypeptidase A (Biogenesis Ltd, Poole, UK, 1/600); rabbit anti-GFP (Abcam, Paris, France, 1/1,000); mouse anti-glucagon (Sigma, St Louis, MO, USA, 1/2,000); mouse anti-insulin (Sigma, 1/1000); mouse anti-Ki67 (BD, Franklin Lakes, NJ, USA 1/20); sheep anti-human NGN3 (R&D systems, Lille, France, 1/400); mouse anti-mouse NGN3 (BCBC,

1/1,000); mouse anti-NKX2.2 (Developmental Studies Hybridoma Bank, 1/50); rabbit anti-pan-cytokeratin (Dako, Trappes, France 1/500); rabbit anti-PDX1 (1/1,000) (20); mouse anti-somatostatin (BCBC, 1/500). The secondary antibodies were: dyelight or FITC conjugated anti-rabbit antibodies (Beckman Coulter, Villepinte, France, 1/200); texas red or FITC anti-mouse antibodies (Beckman Coulter, 1/200); alexa fluor anti-rabbit antibodies (Biogenex, Fremont, CA, USA, 1/400). For NGN3, revelation was performed using the Vectastain ABC kit (Vector, Malakoff, France).

Cell proliferation

For cell proliferation analyses, mice were injected with bromodeoxyuridine (BrdU, 50 mg/kg) 4 h before being killed. To measure the proliferation of PDX1+ pancreatic progenitors, we counted the frequency of BrdU+ nuclei among PDX1+ cells. To measure the proliferation of beta cells, we counted the frequency of BrdU+ nuclei among insulin+ cells. At least 1,000 cells per graft were counted in each condition. The same tissues were also stained with Ki67 antibody and quantification performed as described above, as a second readout for cell proliferation.

Electron microscopy

For standard electron microscopy, human pancreatic grafts were removed, cut into 1mm cubes and fixed overnight in 2.5% glutaraldehyde in 0.1M phosphate buffer pH 7.2. For gold immunolabelling the fixative solution was 2.5% paraformaldehyde plus 0.5% glutaraldehyde in 0.1M phosphate buffer pH 7.2. All fixed specimens were stored at 4°C until processed into resin; Spurr's resin (Elektron Technology UK, Stansted UK), was used for structural observations and London Resin Gold (LRG) (Elektron Technology UK) was used for immunolabelling. Ultrathin (70nm) section were cut onto nickel grids, contrasted with

uranyl acetate and lead citrate and viewed with a Joel 1010 electron microscope. LRG sections were immunogold labeled for insulin using guinea-pig anti-insulin (Sigma, UK) and protein A gold (British Biocell International, Cardiff UK)

Induction of diabetes with alloxan

To determine the capacity of the human graft to regulate the glycaemia of the mouse, grafted (3 months grafts) and non-grafted (control mice) SCID mice were injected intravenously with alloxan (Sigma-Aldrich, 90 mg/kg body weight), which is known to destroy rodent, but not human, beta cells (21). Glucose concentrations were measured on blood collected from the tail vein, once a week during 4 weeks, using a portable glucose meter (OneTouch Vita, Lifescan France, Issy les Moulineaux, France). To confirm the contribution of the graft to the normalization of blood glucose values in the host, grafts were removed 30 days after the injection of alloxan and blood glucose concentrations were measured during one more week. Circulating insulin concentrations were measured at day 0 after alloxan injection by Elisa method (Mercodia insulin Elisa, Human, Mercodia AB, Uppsala, Sweden).

Lentivirus-mediated gene transfer

The lentiviral construct pTRIP deltaU3.RIP405-GFP has been previously described (22). The lentiviral construct pTRIP deltaU3.ElastaseP-GFP was derived from the pTRIP deltaU3.RIP405-GFP. Briefly, the insulin promoter was removed by MluI and BamHI digestion and replaced by a 500 bp fragment of the Elastase promoter flanked with the same MluI and BamHI restriction sites. The Elastase PCR fragment was amplified using phusion high fidelity polymerase (Finnzyme) from Elastase GFP pcDNA3 plasmid kindly provided by David Tosh (University of Bath, UK) using forward primer 5' ACGCGTCAGATCAGCTTATCGTATG AA 3' and reverse primer 5'

GGATCCCGAGACCACTGCCCCTTGC 3'. Lentiviral vectors were prepared and titrated as described (22). Grafted (3-month grafts) SCID mice were anesthetized. Hundred micro liters of the lentiviral vector solutions (10^5 transduction units) were injected using 32 gauge needles into multiple sites of the developing human pancreas. Pancreases were harvested at 7, 14 and 30 days following injections and used for immunofluorescence analyses.

Results

Development of mouse and human fetal pancreas upon grafting under the muscle epimysium or under the kidney capsule

The renal capsule has been widely used as a grafting site for mature rodent and human islets and for fetal pancreas (17,23,24). We first compared the development of mouse fetal pancreas grafted either under the kidney capsule (renal graft) or at the level of the muscle epimysium (muscular graft). We found that undifferentiated E12.5 pancreases developed efficiently and in a similar fashion at both sites. Two weeks following grafting, insulin- and glucagon-expressing cells were present, forming islet-like structures with insulin-positive clusters surrounded by glucagon-expressing cells (Fig. 1A, D). Insulin-positive cells expressed PDX1 (Fig. 1B, E). Duct-like structures also developed similarly at both sites (Fig. 1A-F). Interestingly, acinar cells, visualized either following carboxypeptidase-A staining (Fig. 1C, F) or following amylase staining (data not shown), developed at none of the grafting sites.

We next compared human fetal pancreas development following grafting under the muscle epimysium or the kidney capsule. Three months following grafting, insulin-, glucagon- and somatostatin-expressing cells were observed on both sites (Fig. 2A, B, D, E). Beta cells stained positive for

PDX1 (Fig. 2C, F) and were never found positive for glucagon (Fig. 2A, D), supporting the differentiated status of such newly formed beta cells (25,26). Ductular structures that stained positive for pan-cytokeratin were observed on both sites (Fig. 2G, J). Acinar cells that stained positive for carboxypeptidase-A developed from human fetal pancreas grafted on either site (Fig. 2G, H, J, K). This contrasts with the findings with grafted mouse pancreas (Fig. 1C, F).

We then characterized in more detail beta cells that developed from human fetal pancreases grafted under the muscle epimysium. For functional analysis, three months following grafting, we destroyed endogenous mouse beta cells with alloxan (21), which gave rise to increased glycaemia in non-grafted mice (Fig. S1). Among five grafted mice, one did not regulate its glycaemia, had low circulating human insulin levels and poor beta cell differentiation (Fig. S1). In four mice, glycaemia was efficiently regulated with circulating human insulin levels reaching 0.6ng/ml and efficient beta cell differentiation (Fig. S1). Of note, all four mice became hyperglycemic upon after removal of the grafts.

For morphological analysis, electron microscopy of the human fetal graft was performed 8 months after grafting. It indicated the presence of well-granulated alpha and beta cells and a developed capillary network (Fig. 3A). Immunogold-electron microscopy indicated the presence of insulin within structurally mature beta-cell granules (Fig. 3B,C).

These data demonstrated that pancreatic development of mouse or human pancreas was similar upon grafting under the muscle or the kidney capsule. Since grafting at the muscle site was technically easier, faster and could potentially allow perturbation experiments, we thus performed muscular grafting in the remaining part of this study.

PDX1+ pancreatic progenitors following grafting

We analyzed the presence of PDX1+ pancreatic progenitors following grafting. In engrafted mouse fetal pancreas, all PDX1+ cells stained positive for insulin two weeks following grafting (Fig. 1E). This indicated that within two weeks, the pool of PDX1+/endocrine- negative, pancreatic progenitors had been depleted. In contrast, many PDX1+/INS- negative cells were observed 3 months following grafting of human fetal pancreas (Fig. 2F). We next measured the proliferation of PDX1+ pancreatic progenitors at different time points following grafting of human fetal pancreas. Two weeks after grafting, 16% of PDX1+ cells stained positive for Ki67 and 12% of PDX+ cells stained positive for BrdU following a 4h pulse (Fig. 4). These proportions decreased by nearly two fold 13 weeks following grafting, and further decreased 60 weeks following grafting (Fig. 4).

Endocrine progenitors following grafting

We analyzed the expression of NGN3, a transient marker of endocrine progenitors (5) following grafting. Two weeks following grafting of mouse fetal pancreas, NGN3+ endocrine progenitors were not observed (Fig. 5A). In grafted human pancreas, NGN3 was detected at weeks 2, 8, 13 and 19 post-grafting, its expression being undetectable at weeks 37 and 60 following grafting (Fig. 5B). Thus, NGN3 is expressed during at least 19 weeks in the grafted human fetal pancreas.

During mouse pancreatic development, NKX2.2 is expressed in early pancreatic progenitors and later becomes restricted to endocrine cells (except delta cells) as islets develop (9). In grafted human fetal pancreas, two weeks following grafting, NKX2.2 was expressed in the first developing endocrine cells, and also in many endocrine-negative cells (Fig. 6). Many NKX2.2+/endocrine- cells remained present till at least week 19 following grafting. At later post-grafting time points, the number of differentiated endocrine

cells increased and such cells stained positive for NKX2.2. In parallel, the number of NKX2.2+/endocrine-cells decreased (Fig. 6).

Taken together, such results indicated that in mouse, the pool of pancreatic and endocrine progenitors was depleted within a two week period whereas in human pancreas, pancreatic and endocrine progenitors remained present for at least four months following grafting, creating a pool of cells giving rise to endocrine cells.

Beta cell proliferation in grafted pancreases

Two weeks following grafting, 8.9% beta cells that developed from mouse fetal pancreas incorporated BrdU after a 4h BrdU pulse and 16.15% beta cells stained positive for Ki67 (Fig. 7A). In grafted human fetal pancreas, beta cell development increased during a 60-week time period with the development of larger islet-like structures (Fig. S2). Thirteen weeks following grafting, 2% beta cells incorporated BrdU following a 4h pulse and 3.5% beta cells stained positive for Ki67 (Fig. 7B). These proportions measured in grafted human fetal pancreases were lower than the ones measured in grafted mouse pancreas and further decreased by more than 5 fold 60 weeks following grafting (Fig. 7B).

Virus-mediated gene transfer into the developing human pancreatic cells

We finally asked whether it was feasible to specifically target human pancreatic cell types in the above-described model of human fetal pancreas that has developed under the muscle epimysium. Three months following grafting of human fetal pancreases under the muscle epimysium, we injected within the developing tissue lentiviral vectors that expressed GFP under the control of either the insulin promoter or the elastase promoter. Grafts were removed and analyzed 7-30 days later. When GFP was under the control of the insulin promoter, we labeled insulin+ cells

with this approach (Fig. 8), while endocrine-negative cells that could represent nascent acinar cells were labeled when GFP was under the control of the elastase promoter (Fig. S3).

Discussion

During the past years, major progress has been made on understanding factor controlling mouse pancreatic islet-cell development. This is at least in part due to the development of a large number of innovative approaches, for example transgenic mice for gain- and loss-of-function experiments or in vitro assays to screen for signals that modulate pancreatic development (27). On the other hand, information on human pancreatic islet development remained scarce. A first major limitation to efficient progress on human pancreas development is the inability to longitudinally track or impact on human pancreas development with models developed so far. A second limitation is the difficult access to human fetal pancreases corresponding to specific stages of development in large-enough quantity and quality.

In this work, we developed and validated a new grafting model for study of human pancreatic islet development. Moreover, this model permitted to perform virus-mediated gene transfer in specific human pancreatic cell types.

We previously developed a model of xenograft of human fetal pancreas under the kidney capsule of SCID mice. This model was permissive for pancreatic development and gave rise to functional human beta cells (17). However, grafting under the kidney capsule is technically challenging when performing a large number of grafts, and time-consuming. Moreover, our attempts to perform virus-mediated gene transfer into the developing human pancreas grafted under the kidney capsule failed due to difficulties to access

the graft and hemodynamic drastic variations when trying to mobilize the kidney (data not shown). In this context, we modified our initial model and used the muscular site as an alternative. The muscular site has been used in the past to graft mature islets. For example the forearm muscle was used with success in humans for islet auto-transplantation after total pancreatectomy for severe hereditary pancreatitis (28). In addition, a murine model of islets grafted within the cremaster muscle was developed and showed an efficient intra-islet blood supply after two weeks of engraftment (29). Moreover, islet injections into biceps femoralis in the rat or into gracilis muscle in minipig induced a sustained reversal of diabetes (30,31). Finally, human islets grafted into the muscle of the forearm could be imaged, demonstrating their survival 1 year after following implantation (32). On the other hand and to the best of our knowledge, the muscle has not been used as a grafting site for undifferentiated fetal pancreas and it was unknown whether this site was permissive for proper pancreatic cell differentiation. Here, we have demonstrated that rodent and human fetal pancreas properly develop upon grafting under the muscle epimysium. This site could thus represent a new site for grafting of human pancreatic progenitors. Indeed, protocols are now available to generate PDX1+ pancreatic progenitors from hESCs (33). These progenitors need to be grafted into mice to differentiate into functional pancreatic endocrine cells (34). There is however a recurrent discussion on the best site for grafting of either mature islets or pancreatic progenitors that would develop into functional beta cells (35). In this context, the muscular epimysium represents an interesting site as: i) functional beta cells develop from human fetal pancreatic progenitors; ii) the developing graft can be easily removed if necessary for oncological reasons; iii) it should be possible to image the developing beta cells, using approaches similar to the

ones used for imaging beta cells grafted in muscle forearm (32).

In this model of muscular grafting, within two weeks following transplantation of a E12.5 mouse pancreas, differentiated cells developed, while the pool of PDX1+ pancreatic progenitors was depleted, and all PDX1+ cells expressed insulin. This result perfectly fits with rodent data obtained either in vivo or in vitro (19,36). In contrast, three months following grafting of human fetal pancreas, many PDX1+/Insulin- cells were still observed. They were efficiently proliferating, based on both Ki67 staining and BrdU incorporation. These proliferation indices decreased at later time points post-grafting. Taken together, such results suggest that pancreatic cell differentiation remains active during a long period in humans. It is however important to keep into account that in humans, the presence of PDX1+/Insulin-negative cells represents an indirect sign of active differentiation as PDX1 remains expressed within pancreatic duct cells during adult life (37). But more direct arguments indicate that endocrine cell differentiation takes place during a long period following grafting of human fetal pancreas. Two weeks following grafting of mouse E12.5 pancreas, endocrine progenitors that expressed the transient NGN3 marker could not be observed as is the case in vivo and in in vitro rodent models (5,19,36). On the other hand, NGN3-positive cells could be observed within the grafted human fetal pancreas up to at least 19 weeks following engraftment. NGN3 expression was undetectable 37 and 60 weeks following grafting. This suggests that the process of endocrine differentiation occurs over periods of weeks and is probably finished at the end of pregnancy in humans. Similar results were obtained by looking at the expression of NKX2.2. In rodents, NKX2.2 is expressed in early pancreatic progenitors. Its expression is later maintained in mature endocrine cells (9).

In the grafted human fetal pancreas, cells positive for NKX2.2 but negative for endocrine markers could be detected for at least 19 weeks following grafting.

Based on this longitudinal study of PDX1, NGN3 and NKX2.2 expression patterns in the grafted human fetal pancreas, we propose that endocrine cell differentiation takes place during a long time window during development. This long time-frame in humans should be useful to attempt to capture and amplify in vitro human pancreatic progenitors as performed in the case of neural progenitors (38). Moreover, as previously suggested (14) such long lasting developmental windows of human pancreatic development could explain why haploinsufficiency of a number of transcription factors such as GATA6, HNF1A, HNF1B, and HNF4 cause diabetes in humans and not in rodents.

Beta cell proliferation in this grafting model reproduced beta cell proliferation observed in vivo both for rodent and human pancreas. This is the case for mouse E12.5 pancreases engrafted during two weeks, where 8.9% of beta cells incorporated BrdU as reported for newborn mouse pancreas (4). This is also the case for human fetal pancreases where 2% beta cells incorporated BrdU 3 months following grafting with 3.5% beta cells positive for Ki67. Such levels decreased one year following grafting with 0.2% beta cells that incorporated BrdU and 0.7% that stained positive for Ki67. These data obtained with Ki67 antibodies are in accordance to those reported in fetal and neonatal pancreases at the same developmental stages (39,40). Of note, the above-described dynamic model of human pancreatic development permitted to further support data obtained with Ki67 antibodies with data obtained following BrdU injections. To our knowledge, such a type of experiments on human PDX1+ progenitors or human fetal beta cells entering the S-phase using BrdU incorporation had not been described in the

past due to the lack of proper experimental system. Such a dynamic model of beta cell proliferation should thus be useful to better dissect the mechanisms that regulate human beta cell proliferation during the perinatal period (41).

Overall, our results demonstrated the efficiency of the muscular fetal pancreatic graft model to recapitulate pancreatic development. The difference observed between mouse and human pancreatic islet development after grafting further emphasizes the specificity of each species regarding cell differentiation, maturation and proliferation. The fact that we successfully performed cell type specific in vivo lentiviral-mediated gene transfer in human pancreas grafted under the muscle epimysium represents a first step to the use of this model in a dynamic manner for gain- and loss-of-function experiments.

Author contribution

R.S. is guarantor and takes full responsibility for the manuscript and its originality. C.C. conceived experiments, researched data, contributed to the discussion, and wrote the manuscript. M.-T.S, V.A. and researched data. A.C performed the electron microscopy. P.R. contributed tools. R.S. conceived experiments, contributed to the discussion and also wrote the manuscript.

Acknowledgments

C.C. was supported by the Fondation pour la Recherche Médicale and by the Association des Jeunes Diabétiques. This work was supported by grants to RS from the Beta Cell Biology Consortium (grant 1U01DK089571-01), from the 7th Framework Program of the European Union under grant agreements n° 241883, from the Innovative Medicine Initiative under grant agreement n° 115005, from the bilateral program Bundesministerium für Bildung und Forschung (BMBF) ANR, convention number 2009 GENO10502 and

from the Laboratoire d'Excellence
consortium Revive

Figure 1

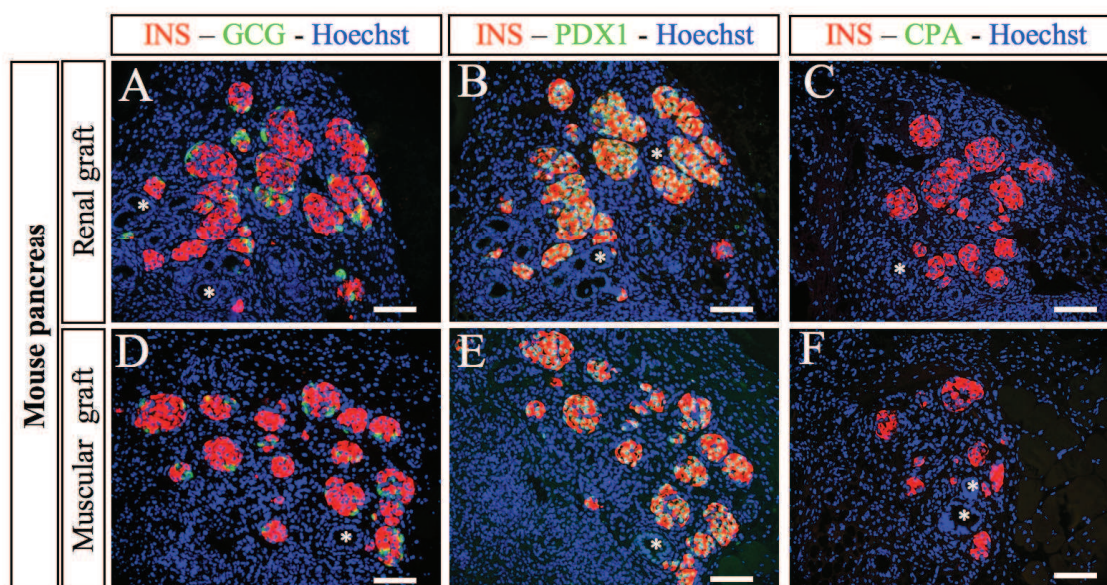


Figure 1: Development of E12.5 mouse pancreases following grafting

Mouse E12.5 pancreases were grafted either under the kidney capsule (A-C) or under the muscle epimysium (D-F). Two weeks later, the grafts were removed, sectioned and stained with anti-insulin, -glucagon, -PDX1 and -CPA antibodies. * indicates ducts. Scale bars: 100µm

Figure 2

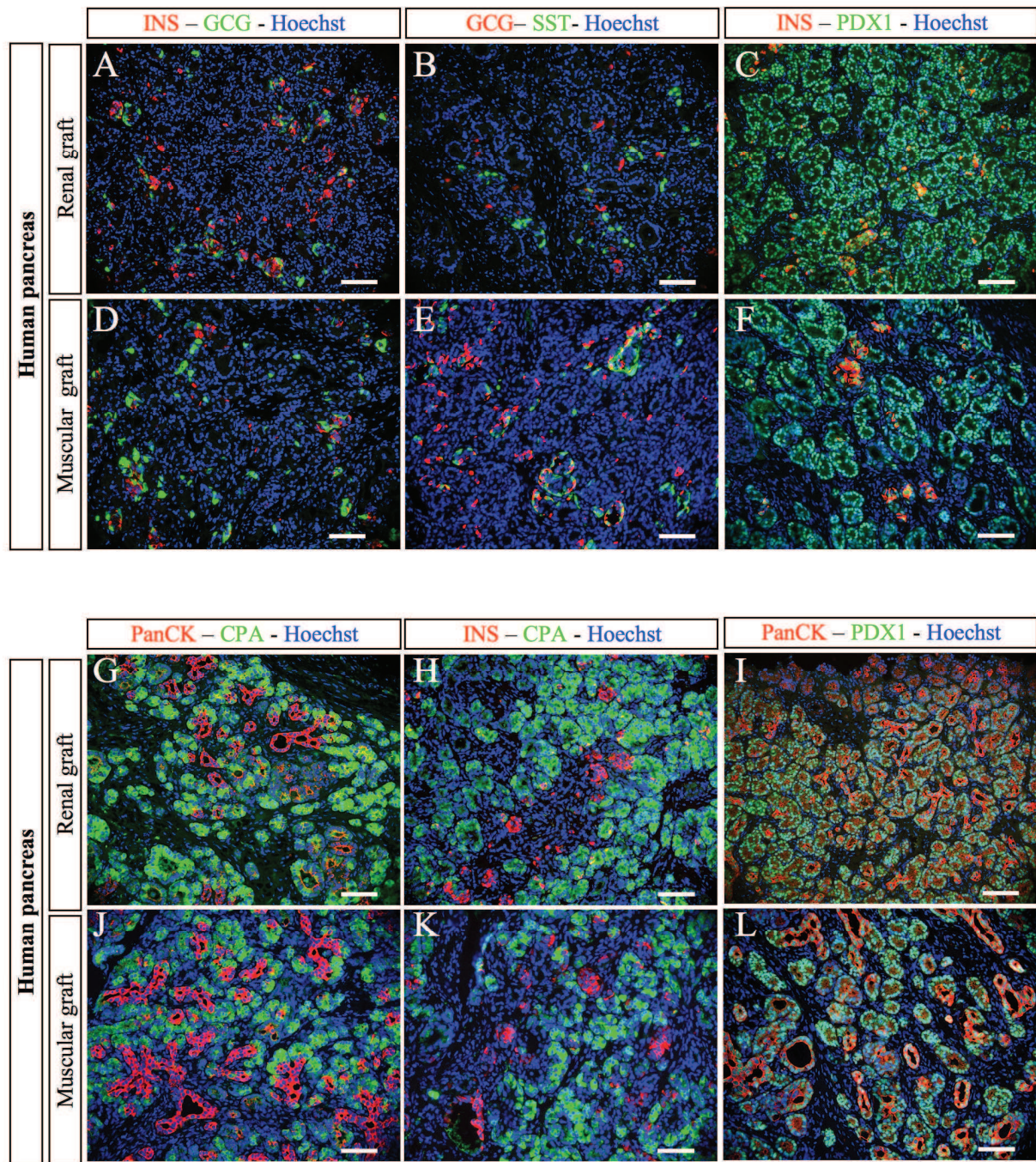


Figure 2: Development of human fetal pancreases following grafting

Human fetal pancreases were grafted either under the kidney capsule (A-C, G-I) or under the muscle epimysium (D-F, J-L). Three months later, the grafts were removed, sectioned and stained with anti-insulin, -glucagon, -somatostatin, -PDX1, -CPA and -PanCK antibodies. Scale bars: 100µm

Figure 3

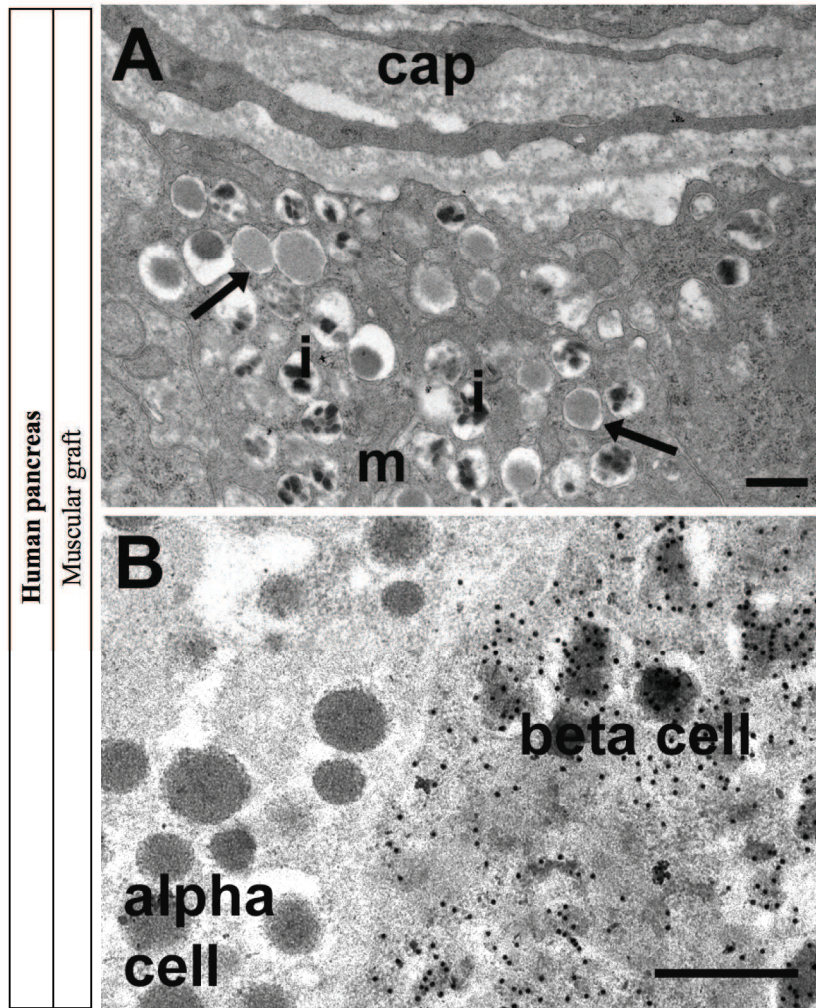


Figure 3: Electron microscopy and gold immunolabelling for insulin in human pancreas 8 months post-grafting in skeletal muscle

A.: The graft was well vascularised with capillaries (cap) adjacent to beta cells. Beta cells were well granulated and contained mitochondria (m), mature secretory granules with characteristic crystalline cores of human adult pancreas (i) and some immature granules (arrows). **B.** Gold immunolabelling for insulin was present over the secretory granules in beta cells but absent from adjacent alpha cells. Scale bars 500nm.

Figure 4

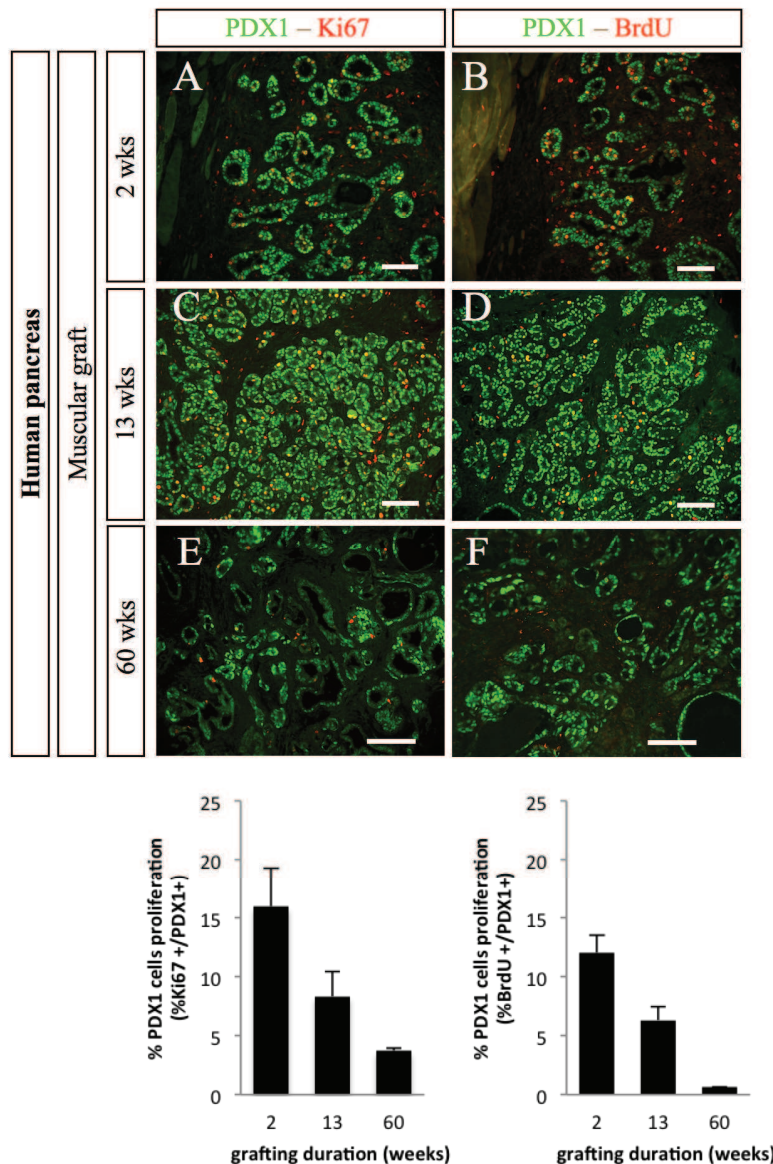


Figure 4: Proliferation of PDX1+ cells following grafting of human fetal pancreases under the muscle epimysium.

Human fetal pancreases were grafted under the muscle epimysium. At different time points (2, 13 and 60 weeks), mice were injected with BrdU and sacrificed 4 hours later. The grafts were removed, sectioned and stained with anti-PDX1, -KI67 and -BrdU antibodies. **Top panel:** representative staining at three time points. Scale bars: 100μm. **Lower panel:** Quantification of the proportions of PDX1-positive cells that were also labelled for either Ki67 or BrdU. n= 4 grafts per group except for 60 weeks where n=2.

Figure 5

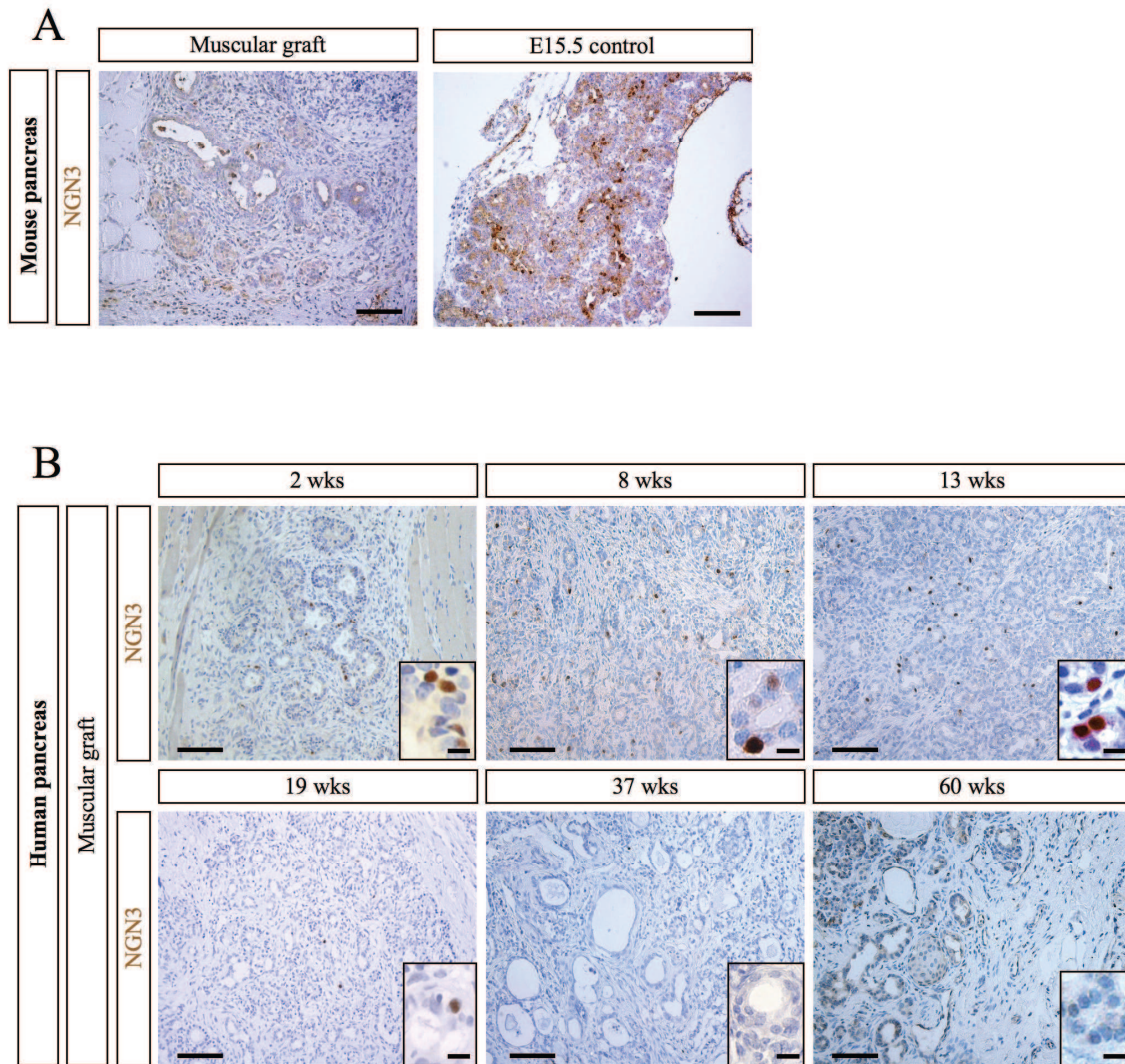


Figure 5: NGN3 expression in mouse and human muscular grafts

A. Mouse E12.5 pancreases were grafted under the muscle epimysium. Two weeks later, the grafts were removed, sectioned and stained with anti-NGN3 antibodies. Un-grafted E15.5 mouse pancreas was used as a positive control. Scale bars: 100µm

B. Human fetal pancreases were grafted under the muscle epimysium. At different time points (2, 8, 13, 19, 37 and 60 weeks), the grafts were removed, sectioned and stained with anti-NGN3 antibodies. Bars: 100µm and 25µm in the insets

Figure 6

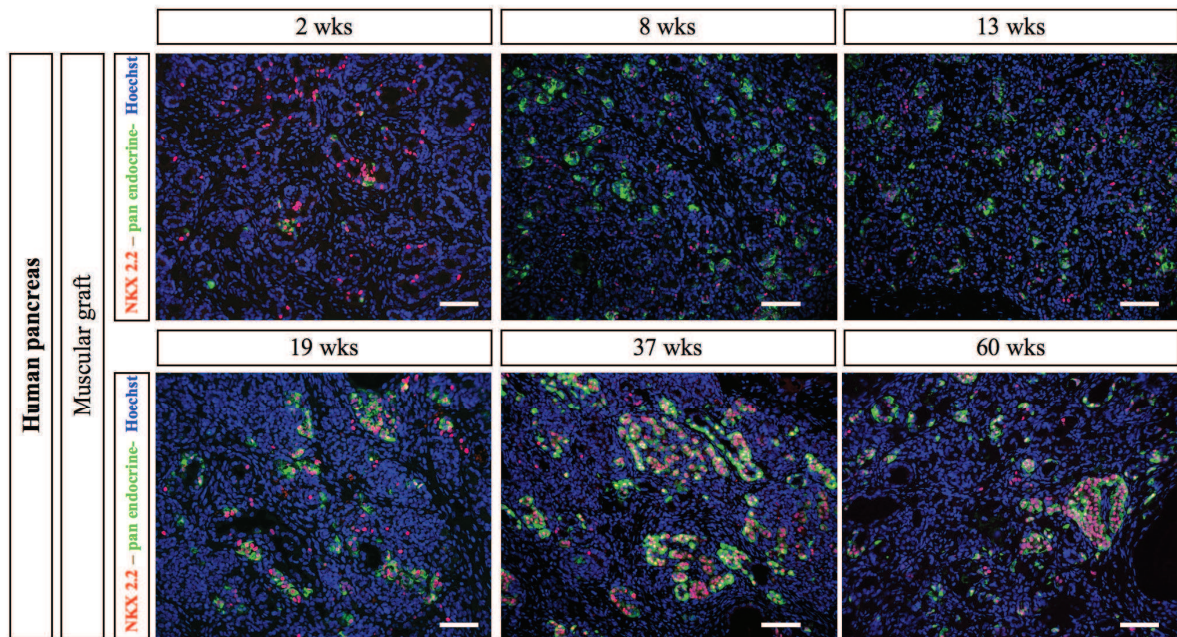


Figure 6: NKX2.2 expression in human muscular grafts

Human fetal pancreases were grafted under the muscle epimysium. At different time points (2, 8, 13, 19, 37 and 60 weeks), the grafts were removed, sectioned and stained with a cocktail of anti-insulin, glucagon, somatostatin and pancreatic polypeptide antibodies revealed in green and anti-NKX2.2 antibodies revealed in red. Scalebars: 100µm.

Figure 7

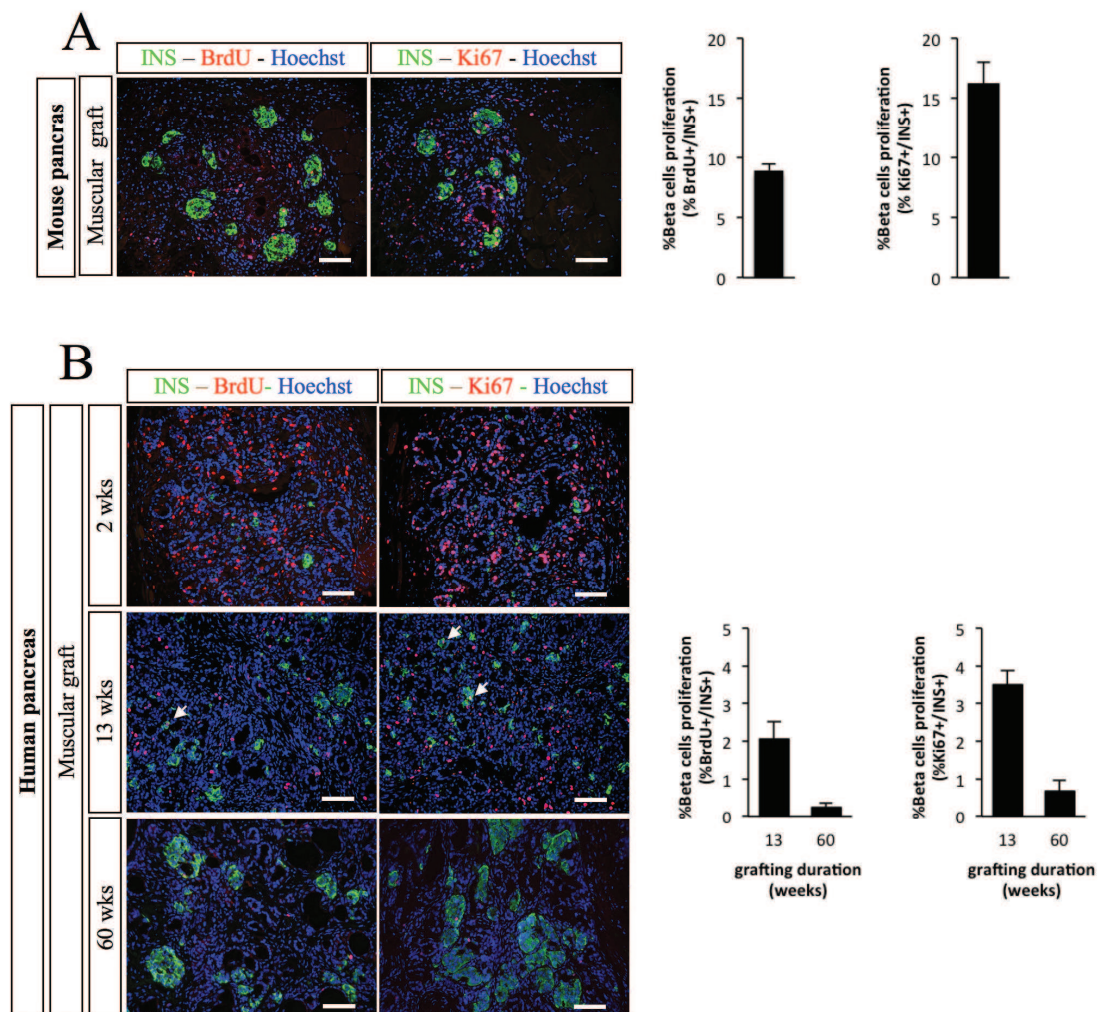


Figure 7: Proliferation of insulin+ cells following grafting of fetal pancreases under the muscle epimysium.

Mouse E12.5 **(A)** and human fetal pancreases **(B)** were grafted under the muscle epimysium. At different time points, mice were injected with BrdU and sacrificed 4 hours later. The grafts were removed, sectioned and stained with anti-insulin, -KI67 and -BrdU antibodies. Representative sections are presented. Arrows point on double-stained cells. Scale bars: 100µm. Quantification of the proportion of insulin-positive cells that stained positive for either Ki67 or BrdU are also shown. Quantification was performed on 3 grafts for mouse pancreas, 4 grafts for human pancreas at week 13 and 2 grafts for human pancreas at week 60.

Figure 8

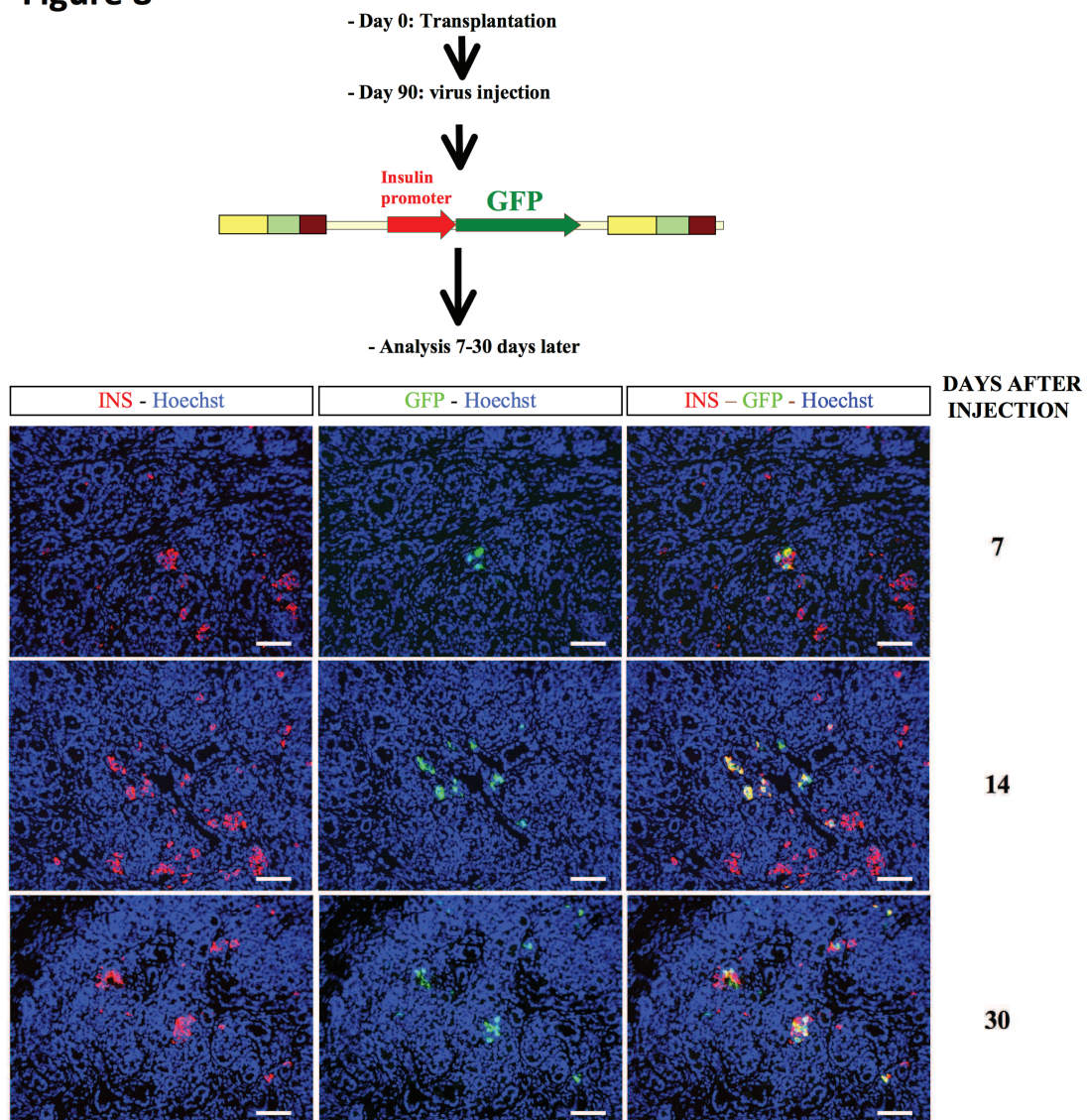


Figure 8: Lentivirus-mediated gene transfer into the developing human pancreatic cells for beta cell-specific gene expression

Human fetal pancreases were grafted under the muscle epimysium. Three months later, lentival vectors expressing GFP under the control of the insulin promoter were injected into the developing grafts. Grafts were harvested 7, 14 and 30 days post injection and stained with anti-insulin and anti-GFP antibodies. Scale bars: 100µm

Figure S1

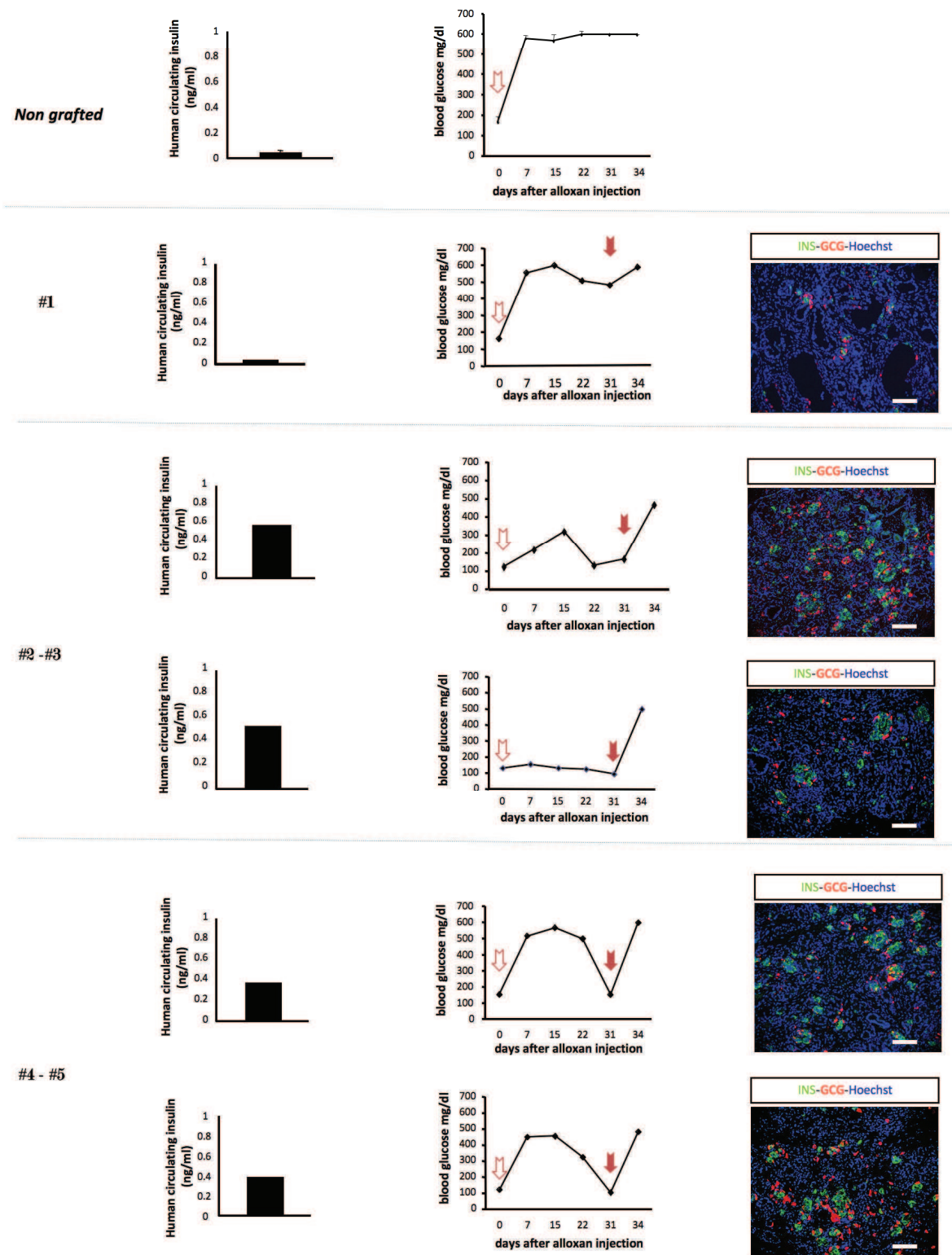


Figure S1: Functional development of human pancreatic pancreases grafted under the muscle epimysium.

SCID mice were either non grafted or grafted under the muscle epimysium with human fetal pancreases. Three months later, mice were injected with alloxan (open arrows). Glycaemia was measured once a week. At day 0, plasma human insulin was measured in non grafted and grafted mice. Graft removal, at day 31 (filled arrows) induced a rapid increase in the glycaemia of grafted mice. The removed grafts were sectioned and stained using anti-insulin and anti-glucagon antibodies. Scale bars = 100 μ m.

Figure S2

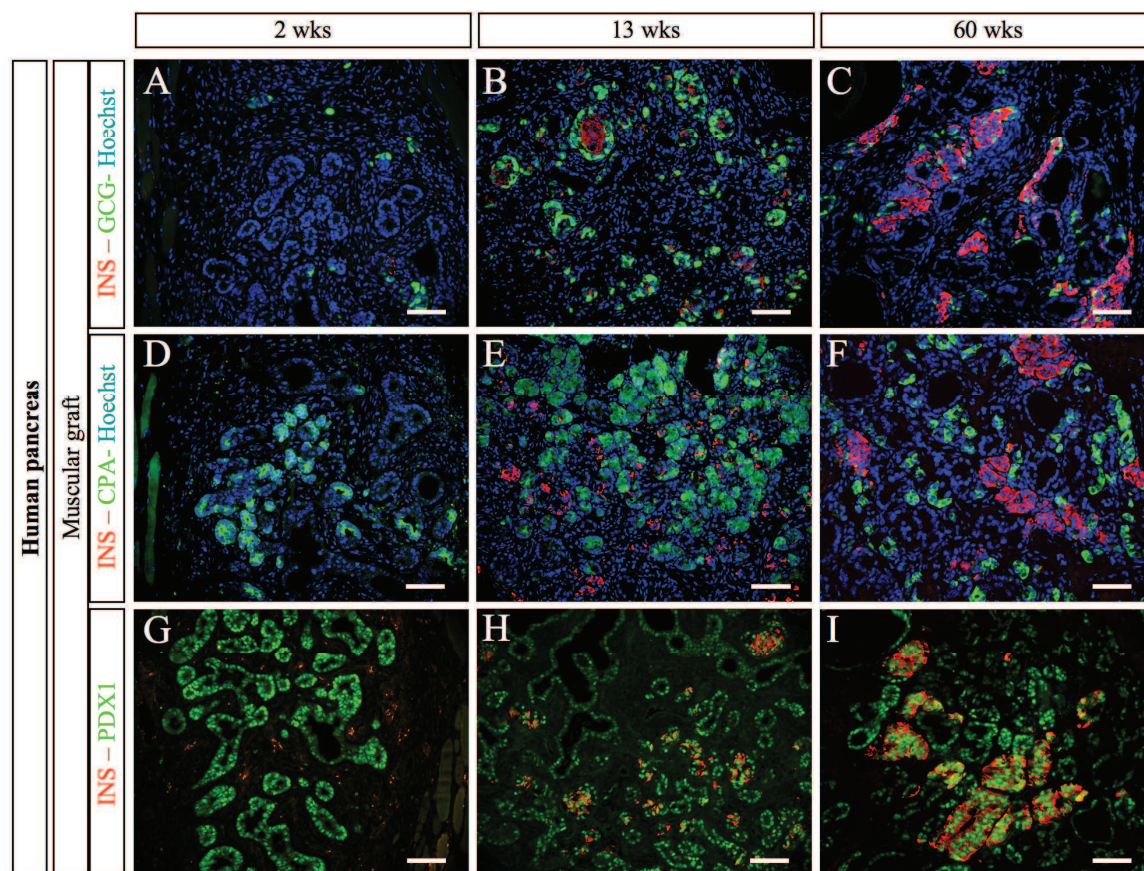


Figure S2: Human pancreatic development following grafting under the muscle epimysium.

Human fetal pancreases were grafted under the muscle epimysium. At different time points (2, 13, and 60 weeks), the grafts were removed, sectioned and stained with anti-insulin, -glucagon, -CPA and PDX1 antibodies. Scale bars: 100 μ m

Figure S3

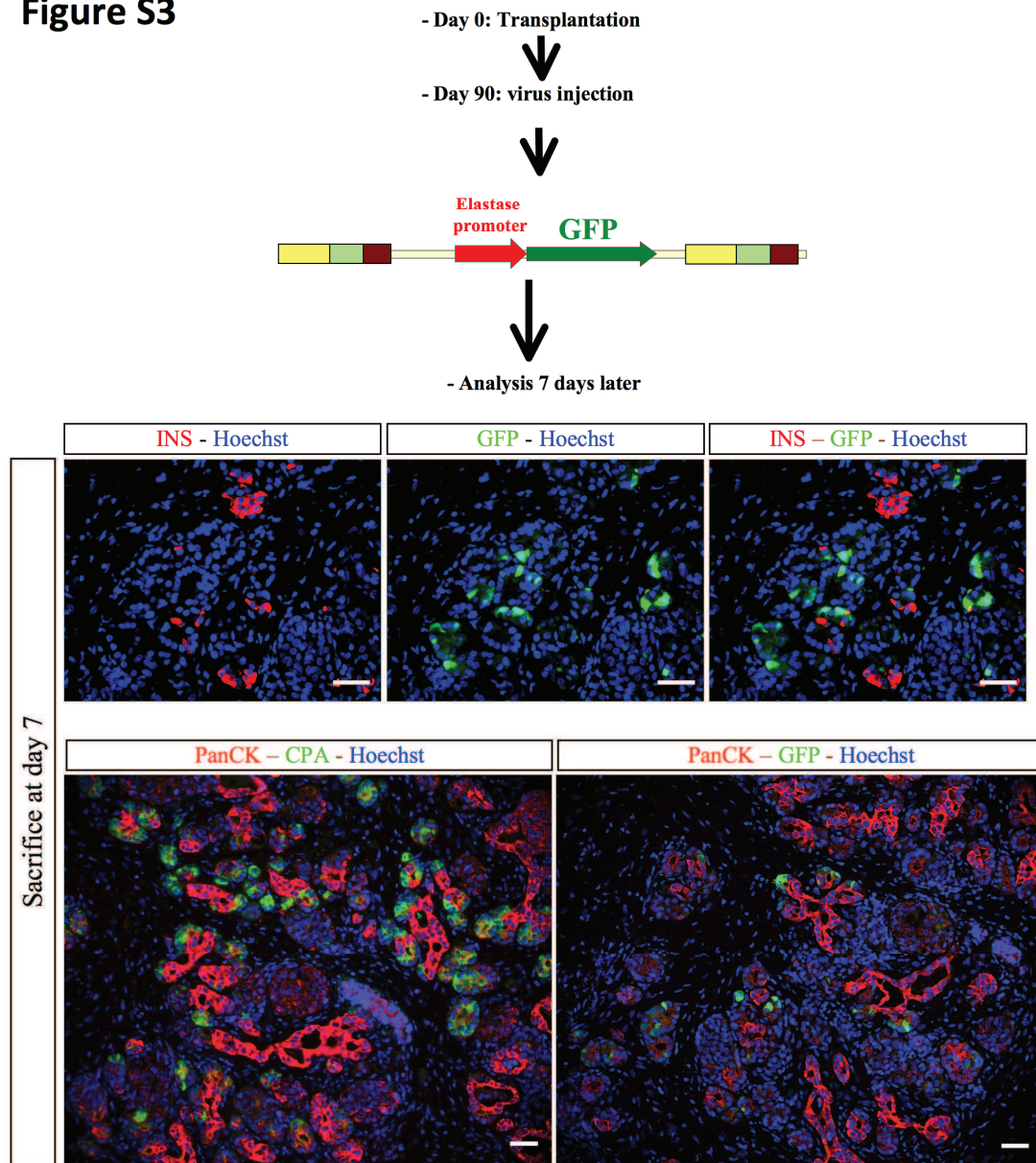


Figure S3: Lentivirus-mediated gene transfer into the developing human pancreatic cells with GFP under the control of the elastase promoter

Human fetal pancreases were grafted under the muscle epimysium. Three months later, lentival vectors expressing GFP under the control of the elastase promoter were injected into the developing grafts. Grafts were harvested 7 days post injection and stained with anti-insulin, -GFP, PanCK and CPA antibodies. Scale bars: 50µm

Figure S4

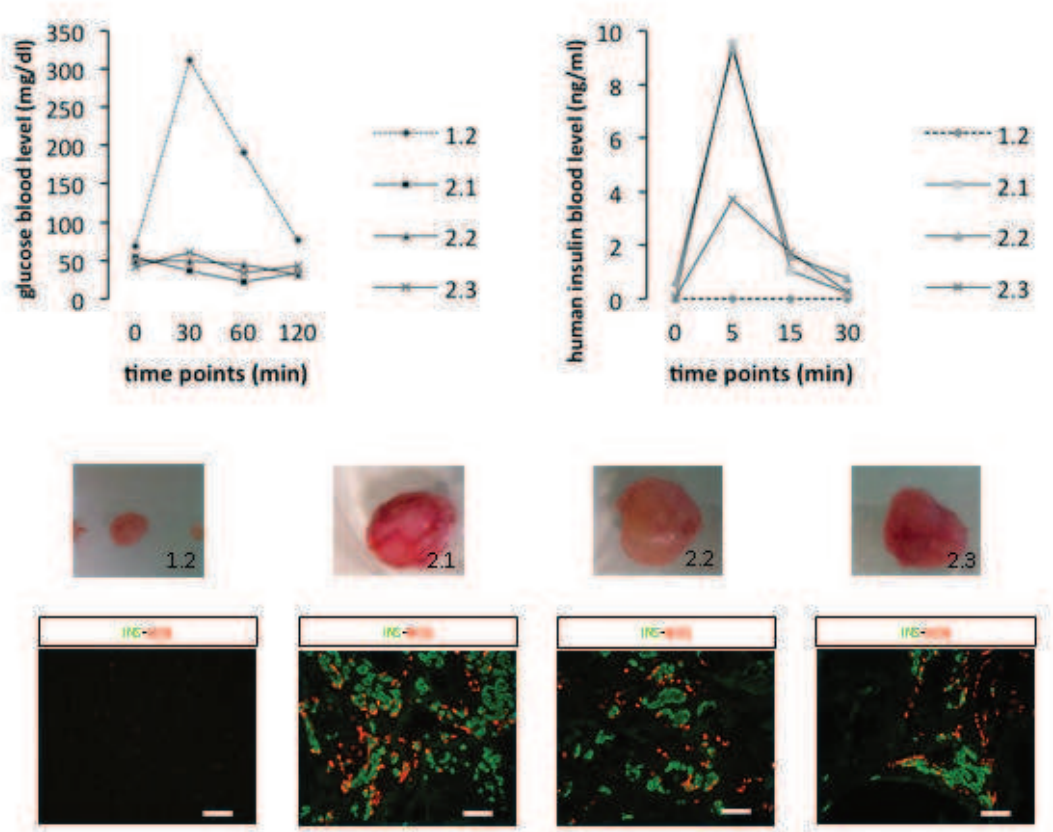


Figure S4: Following a 16-hour fast, baseline blood glucose levels were measured in samples taken from the tail vein. Glucose in sterile PBS was injected intraperitoneally using a portable glucose metre (Onetouch vita, Lifescan France). For measurement of Insulin was measured by Elisa method (human insulin elisa, Mercodia AB). Four grafted mice were analyzed (1.2; 2.1; 2.2; 2.3). In order to further test the ability of the graft to respond to acute hyperglycemia, we performed a glucose tolerance test following a 16-hour fast. Four mice grafted with human fetal pancreas developed during 8 months were submitted to a high dose of glucose by intraperitoneal injection (2 mg/g body weight) and blood glucose measured 30, 60, and 120 minutes after the injection. Human insulin secretion was also measured from blood samples collected at 5 and 15 minutes after glucose injection. One mouse (1.2) was hyperglycemic (up to 300ng/dl) 30 minutes after injection and this correlated with undetectable human insulin secretion and poor beta cell differentiation. In three mice, glycemia was regulated thanks to an efficient human insulin secretion (from 4 to 10ng/ml) five minutes after glucose injection

.References

1. Jonsson,J, Carlsson,L, Edlund,T, Edlund,H: Insulin-promoter-factor 1 is required for pancreas development in mice. *Nature* 371:606-609, 1994
2. Stoffers,DA, Zinkin,NT, Stanojevic,V, Clarke,WL, Habener,JF: Pancreatic agenesis attributable to a single nucleotide deletion in the human IPF1 gene coding sequence. *Nat.Genet.* 15:106-110, 1997
3. Ohlsson,H, Karlsson,K, Edlund,T: IPF1, a homeodomain-containing transactivator of the insulin gene. *EMBO J.* 12:4251-4259, 1993
4. Bhushan,A, Itoh,N, Kato,S, Thiery,JP, Czernichow,P, Bellusci,S, Scharfmann,R: Fgf10 is essential for maintaining the proliferative capacity of epithelial progenitor cells during early pancreatic organogenesis. *Development* 128:5109-5117, 2001
5. Gradwohl,G, Dierich,A, LeMeur,M, Guillemot,F: neurogenin3 is required for the development of the four endocrine cell lineages of the pancreas. *Proc.Natl.Acad.Sci.U.S.A* 97:1607-1611, 2000
6. Desgraz,R, Herrera,PL: Pancreatic neurogenin 3-expressing cells are unipotent islet precursors. *Development* 136:3567-3574, 2009
7. Oliver-Krasinski,JM, Stoffers,DA: On the origin of the beta cell. *Genes Dev.* 22:1998-2021, 2008
8. Schwitzgebel,VM, Scheel,DW, Connors,JR, Kalamaras,J, Lee,JE, Anderson,DJ, Sussel,L, Johnson,JD, German,MS: Expression of neurogenin3 reveals an islet cell precursor population in the pancreas. *Development* 127:3533-3542, 2000
9. Sussel,L, Kalamaras,J, Hartigan-O'Connor,DJ, Meneses,JJ, Pedersen,RA, Rubenstein,JL, German,MS: Mice lacking the homeodomain transcription factor Nkx2.2 have diabetes due to arrested differentiation of pancreatic beta cells. *Development* 125:2213-2221, 1998
10. Papizan,JB, Singer,RA, Tschen,SI, Dhawan,S, Friel,JM, Hipkens,SB, Magnuson,MA, Bhushan,A, Sussel,L: Nkx2.2 repressor complex regulates islet beta-cell specification and prevents beta-to-alpha-cell reprogramming. *Genes Dev.* 25:2291-2305, 2011
11. Pinney,SE, Oliver-Krasinski,J, Ernst,L, Hughes,N, Patel,P, Stoffers,DA, Russo,P, De Leon,DD: Neonatal diabetes and congenital malabsorptive diarrhea attributable to a novel mutation in the human neurogenin-3 gene coding sequence. *J.Clin.Endocrinol.Metab* 96:1960-1965, 2011
12. Rubio-Cabezas,O, Jensen,JN, Hodgson,MI, Codner,E, Ellard,S, Serup,P, Hattersley,AT: Permanent Neonatal Diabetes and Enteric Anendocrinosis Associated With Biallelic Mutations in NEUROG3. *Diabetes* 60:1349-1353, 2011
13. Dorrell,C, Schug,J, Lin,CF, Canaday,PS, Fox,AJ, Smirnova,O, Bonnah,R, Streeter,PR, Stoeckert,CJ, Jr., Kaestner,KH, Grompe,M: Transcriptomes of the major human pancreatic cell types. *Diabetologia* 54:2832-2844, 2011
14. Rodriguez-Segui,S, Akerman,I, Ferrer,J: GATA believe it: new essential regulators of pancreas development. *J.Clin.Invest* 122:3469-3471, 2012
15. Rorsman,P, Braun,M: Regulation of insulin secretion in human pancreatic islets. *Annu.Rev.Physiol* 75:155-179, 2013
16. Scharfmann,R, Rachdi,L, Ravassard,P: Concise review: in search of unlimited sources of functional human pancreatic beta cells. *Stem Cells Transl.Med.* 2:61-67, 2013
17. Castaing,M, Peault,B, Basmaciogullari,A, Casal,I, Czernichow,P, Scharfmann,R: Blood glucose normalization upon transplantation of human embryonic pancreas into beta-cell-deficient SCID mice. *Diabetologia* 44:2066-2076, 2001

18. Polak,M, Bouchareb-Banaei,L, Scharfmann,R, Czernichow,P: Early pattern of differentiation in the human pancreas. *Diabetes* 49:225-232, 2000
19. Attali,M, Stetsyuk,V, Basmaciogullari,A, Aiello,V, Zanta-Boussif,MA, Duvillie,B, Scharfmann,R: Control of beta-cell differentiation by the pancreatic mesenchyme. *Diabetes* 56:1248-1258, 2007
20. Duvillie,B, Attali,M, Bounacer,A, Ravassard,P, Basmaciogullari,A, Scharfmann,R: The mesenchyme controls the timing of pancreatic beta-cell differentiation. *Diabetes* 55:582-589, 2006
21. Eizirik,DL, Pipeleers,DG, Ling,Z, Welsh,N, Hellerstrom,C, Andersson,A: Major species differences between humans and rodents in the susceptibility to pancreatic beta-cell injury. *Proc.Natl.Acad.Sci.U.S.A* 91:9253-9256, 1994
22. Castaing,M, Guerri,A, Mallet,J, Czernichow,P, Ravassard,P, Scharfmann,R: Efficient restricted gene expression in beta cells by lentivirus-mediated gene transfer into pancreatic stem/progenitor cells. *Diabetologia* 48:709-719, 2005
23. Davalli,AM, Ogawa,Y, Ricordi,C, Scharp,DW, Bonner-Weir,S, Weir,GC: A selective decrease in the beta cell mass of human islets transplanted into diabetic nude mice. *Transplantation* 59:817-820, 1995
24. Montana,E, Bonner-Weir,S, Weir,GC: Beta cell mass and growth after syngeneic islet cell transplantation in normal and streptozocin diabetic C57BL/6 mice. *J.Clin.Invest* 91:780-787, 1993
25. De Krijger,RR, Aanstoot,HJ, Kranenburg,G, Reinhard,M, Visser,WJ, Bruining,GJ: The midgestational human fetal pancreas contains cells coexpressing islet hormones. *Dev.Biol.* 153:368-375, 1992
26. Riedel,MJ, Asadi,A, Wang,R, Ao,Z, Warnock,GL, Kieffer,TJ: Immunohistochemical characterisation of cells co-producing insulin and glucagon in the developing human pancreas. *Diabetologia* 55:372-381, 2012
27. Gittes,GK: Developmental biology of the pancreas: a comprehensive review. *Dev.Biol.* 326:4-35, 2009
28. Rafael,E, Tibell,A, Ryden,M, Lundgren,T, Savendahl,L, Borgstrom,B, Arnelo,U, Isaksson,B, Nilsson,B, Korsgren,O, Permert,J: Intramuscular autotransplantation of pancreatic islets in a 7-year-old child: a 2-year follow-up. *Am.J.Transplant.* 8:458-462, 2008
29. Christoffersson,G, Henriksnas,J, Johansson,L, Rolny,C, Ahlstrom,H, Caballero-Corbalan,J, Segersvard,R, Permert,J, Korsgren,O, Carlsson,PO, Phillipson,M: Clinical and experimental pancreatic islet transplantation to striated muscle: establishment of a vascular system similar to that in native islets. *Diabetes* 59:2569-2578, 2010
30. Lund,T, Korsgren,O, Aursnes,IA, Scholz,H, Foss,A: Sustained reversal of diabetes following islet transplantation to striated musculature in the rat. *J.Surg.Res.* 160:145-154, 2010
31. Sterkers,A, Hubert,T, Gmyr,V, Torres,F, Baud,G, Delalleau,N, Vantyghem,MC, Kerr-Conte,J, Caiazzo,R, Pattou,F: Islet Survival and Function Following Intramuscular Autotransplantation in the Minipig. *Am.J.Transplant.* 2013
32. Pattou,F, Kerr-Conte,J, Wild,D: GLP-1-receptor scanning for imaging of human beta cells transplanted in muscle. *N.Engl.J.Med.* 363:1289-1290, 2010
33. D'Amour,KA, Bang,AG, Eliazer,S, Kelly,OG, Agulnick,AD, Smart,NG, Moorman,MA, Kroon,E, Carpenter,MK, Baetge,EE: Production of pancreatic hormone-expressing endocrine cells from human embryonic stem cells. *Nat.Biotechnol.* 24:1392-1401, 2006
34. Kroon,E, Martinson,LA, Kadoya,K, Bang,AG, Kelly,OG, Eliazer,S, Young,H, Richardson,M, Smart,NG, Cunningham,J, Agulnick,AD, D'Amour,KA,

- Carpenter,MK, Baetge,EE: Pancreatic endoderm derived from human embryonic stem cells generates glucose-responsive insulin-secreting cells in vivo. *Nat.Biotechnol.* 26:443-452, 2008
35. Jacobs-Tulleneers-Thevissen,D, Bartholomeus,K, Suenens,K, Vermeulen,I, Ling,Z, Hellemans,KH, In't,VP, Pipeleers-Marichal,M, Pipeleers,D: Human islet cell implants in a nude rat model of diabetes survive better in omentum than in liver with a positive influence of beta cell number and purity. *Diabetologia* 53:1690-1699, 2010
 36. Jensen,J, Heller,RS, Funder-Nielsen,T, Pedersen,EE, Lindsell,C, Weinmaster,G, Madsen,OD, Serup,P: Independent development of pancreatic alpha- and beta-cells from neurogenin3-expressing precursors: a role for the notch pathway in repression of premature differentiation. *Diabetes* 49:163-176, 2000
 37. Heimberg,H, Bouwens,L, Heremans,Y, Van De,CM, Lefebvre,V, Pipeleers,D: Adult human pancreatic duct and islet cells exhibit similarities in expression and differences in phosphorylation and complex formation of the homeodomain protein Ipf-1. *Diabetes* 49:571-579, 2000
 38. Sun,Y, Pollard,S, Conti,L, Toselli,M, Biella,G, Parkin,G, Willatt,L, Falk,A, Cattaneo,E, Smith,A: Long-term tripotent differentiation capacity of human neural stem (NS) cells in adherent culture. *Mol.Cell Neurosci.* 38:245-258, 2008
 39. Kassem,SA, Ariel,I, Thornton,PS, Scheimberg,I, Glaser,B: Beta-cell proliferation and apoptosis in the developing normal human pancreas and in hyperinsulinism of infancy. *Diabetes* 49:1325-1333, 2000
 40. Meier,JJ, Butler,AE, Saisho,Y, Monchamp,T, Galasso,R, Bhushan,A, Rizza,RA, Butler,PC: Beta-cell replication is the primary mechanism subserving the postnatal expansion of beta-cell mass in humans. *Diabetes* 57:1584-1594, 2008
 41. Chen,H, Gu,X, Liu,Y, Wang,J, Wirt,SE, Bottino,R, Schorle,H, Sage,J, Kim,SK: PDGF signalling controls age-dependent proliferation in pancreatic beta-cells. *Nature* 478:349-355, 2011

***D**iscussion **et** **P**erspectives*

Ce modèle de développement pancréatique humain associant la greffe de tissus et la transgénèse in vivo est une nouvelle approche permettant d'envisager d'étudier la régulation de certains gènes par des expériences de gain ou de perte de fonction in vivo. Il permet aussi de suivre le devenir de certaines cellules marquées par des gènes rapporteurs à différents stades de développement. Enfin, il offre la possibilité théorique de trier efficacement les cellules progénitrices grâce au transgène et de poursuivre leur étude in vitro.

Le choix du site musculaire

Le laboratoire a utilisé pendant de nombreuses années un modèle de xénogreffe de pancréas embryonnaire humain sous la capsule rénale de souris SCID. Il a été démontré que ce modèle récapitulait l'ensemble du développement endocrine tel qu'observé *in utero* (**Castaing M. et coll., 2001, Diabetologia**). Cependant, sa principale limitation réside dans les difficultés à modifier génétiquement les pancréas greffés en raison de la situation anatomique du greffon, au contact du rein. Mes tentatives pour effectuer du transfert de gènes dans ce modèle par injections directes dans l'artère rénale, après clampage, ont échoué à cause des contraintes hémodynamiques induites par la mobilisation, la dissection et le contrôle du pédicule rénal. Nous voulions donc trouver une alternative plus « facile » chez le petit animal. Des travaux préliminaires de greffe musculaire que j'ai réalisés à partir de lignées cellulaires β issus d'insulinomes de souris (lignée Min6) et de rat (lignée ins1) (1 million de cellules Min6 ou ins1 greffées dans le muscle dans un enrobage de matrigel) m'avaient permis de penser que le muscle pouvait être un site accepteur de bonne qualité puisque, au bout de 15 jours, j'obtenais un insulinome vascularisé induisant une hypoglycémie létale chez la souris. De plus, en clinique humaine, il avait été montré qu'une autogreffe intramusculaire d'îlots pancréatiques chez une enfant de 7 ans avait permis de réduire les besoins en insuline de celle-ci après pancréatectomie totale pour pancréatite héréditaire sévère (**Rafael E. et coll., 2008, Am.J.Transplant.**). L'équipe avait extrait les îlots de Langerhans de la patiente à partir de la pièce de pancréatectomie et les lui avait greffés dans le muscle brachioradialis de l'avant-bras, 72 heures plus tard. Après deux ans de suivi, le niveau basal et stimulé de peptide C, marqueur indirect de la sécrétion d'insuline, restèrent stables et ils observèrent une diminution progressive de ses besoins en insuline exogène. Plus tard, une autre équipe démontrait, chez un patient de 48 ans, la survie des îlots 1 an après autogreffe intramusculaire (**Pattou F. et coll., 2010, N.Engl.J.Med.**). Ces deux études suggéraient fortement que le muscle pouvait être un site accepteur efficient pour la greffe. Il restait à savoir si l'on pouvait obtenir un développement endocrine complet à partir de ce type de greffe. Ce travail a permis de confirmer cette hypothèse initiale.

Les potentielles applications cliniques de la greffe intramusculaire

Les résultats que nous avons obtenus ainsi que les travaux de Rafael et coll. et Pattou et coll. (Rafael E. et coll., 2008, *Am.J.Transplant.*; Pattou F. et coll., 2010, *N.Engl.J.Med.*) suggèrent que ce site musculaire peut représenter une alternative intéressante, car moins invasive, à la greffe d'îlots dans le système veineux Porte (veine principale irriguant le foie et qui naît de la réunion des veines de drainage du tube digestif et de la rate). Cette recherche de sites extra-hépatiques de greffe dans la thérapie cellulaire du diabète est une question d'actualité puisque les résultats à long terme des cohortes de patients ayant bénéficié d'une allogreffe d'îlots dans le système Porte sont moins prometteurs qu'attendu (Shapiro A. M. et coll., 2006, *N.Engl.J.Med.*). Ceci tient à plusieurs points : i) la destruction précoce de ces îlots injectés par les cellules inflammatoires circulantes (Moberg L. et coll., 2002, *Lancet*; Korsgren O. et coll., 2008, *Diabetologia*), ii) l'insuffisance de revascularisation efficace et précoce de ces derniers (Mattsson G. et coll., 2002, *Diabetes*; Christoffersson G. et coll., 2010, *Diabetes*) et, plus inquiétant, iii) une potentielle toxicité intra hépatique directe de ces îlots (Bhargava R. et coll., 2004, *Diabetes*) et un risque tumoral dans le foie receveur (Dombrowski F. et coll., 2006, *Cancer Res.*). La question de la revascularisation a été traitée par l'équipe de Rafael et coll. (Christoffersson G. et coll., 2010, *Diabetes*). Ils ont démontré, à partir de l'étude de la revascularisation des îlots xénogreffés dans le muscle ou dans le foie chez la souris et d'îlots autogreffés dans le muscle chez l'Homme, que la densité capillaire obtenue 15 jours après greffe musculaire était identique à celle des îlots in situ, ce qui n'est pas le cas après greffe hépatique. Ce résultat représente encore un argument fort pour penser que le site musculaire pourrait être une alternative valide dans ce type de thérapie cellulaire. Il reste néanmoins à déterminer, dans le cadre d'allogreffes chez l'Homme, si les mécanismes immunitaires mis en jeu dans le muscle n'entraînent pas une destruction plus rapide des îlots comparé au site hépatique.

En outre, si l'allogreffe d'îlots est proposée à certains patients diabétiques de type 1, il reste qu'il n'y a pas suffisamment de donneurs par rapports aux potentiels receveurs. Un objectif de la communauté scientifique est donc de développer des sources alternatives de cellules β . Dans ce contexte, les cellules souches embryonnaires humaines (hESC)

représentent une source potentielle et des protocoles existent maintenant pour générer des progéniteurs pancréatiques PDX1+ à partir de hESC (**D'Amour K. A. et coll., 2005, *Nat.Biotechnol.***; **D'Amour K. A. et coll., 2006, *Nat.Biotechnol.***). Jusqu'à là il n'a pas été possible d'induire, in vitro, une différenciation de ces progéniteurs en cellules β matures fonctionnelles mais, il a été démontré qu'ils pouvaient se différencier en cellules β matures après greffe sous la capsule rénale de souris immuno-incompétentes (**Kroon E. et coll., 2008, *Nat.Biotechnol.***). Il y a donc toute une discussion sur le site de greffe idéal dans la perspective, peut être pas si lointaine, de protocoles de thérapie cellulaire à partir de ces progéniteurs. Une des principales problématiques soulevées par cette approche est le risque carcinologique potentiel de tels protocoles puisque : i) il s'agirait de greffer des cellules pluripotentes PDX1+ aux patients et ii) il peut persister des hES non transformées en progéniteurs PDX1+ dans les préparations cellulaires par sensibilité incomplète des méthodes de tri cellulaire. D'ailleurs Kroon E et coll., dans leur étude in vivo ont mis en évidence 2,2% de tératomes immatures développés dans le greffon et 13,2% de tératomes matures. En prenant en compte ce risque, le foie ou le rein semblent dangereux car le retrait du greffon, pour des raisons oncologiques, serait complexe. De plus un envahissement tumoral de ces deux organes pourrait avoir des conséquences très péjoratives pour ces patients. Comme les résultats obtenus dans notre travail démontrent qu'il est possible d'obtenir une différenciation identique des progéniteurs pancréatiques, à partir de pancréas embryonnaires, tant sous la capsule rénale que dans le muscle, ce dernier devient un candidat intéressant, dans cette optique, puisque facile à surveiller (en clinique ou en imagerie). Sur le plan clinique, en outre, le développement tumoral primitif (tumeur maligne primitive) ou secondaire (métastases) dans le muscle est exceptionnel à l'âge adulte contrairement au foie (site de métastase fréquent). Cela représente encore un argument en faveur de ce site alternatif. Enfin, une chirurgie d'exérèse à ce niveau serait moins difficile et moins risquée par rapport aux autres sites étudiés jusqu'à présent.

Discussion des résultats obtenus et des questions soulevées par ces résultats

Dans l'ensemble, nos résultats ont confirmé l'efficacité de ce modèle de greffe intramusculaire de pancréas pour récapituler le développement endocrine normal. Les différences observées après greffe entre le développement du pancréas murin et celui du pancréas humain soulignent en outre la spécificité de chaque espèce sur la différenciation cellulaire, la maturation et la prolifération des différentes lignées pancréatiques.

Il est intéressant de noter, par exemple, que la lignée exocrine s'est pleinement développée dans les greffes de tissus humains comparativement aux greffes de tissus de souris, dans lesquelles aucune cellule amylase positive n'a été retrouvée à la fin de la période de greffe. La raison de cette différence n'est pas claire. Les données sur le développement du pancréas exocrine étant encore rares dans la littérature, les hypothèses sont nombreuses. On pourrait se demander si cette différence n'est pas seulement due à la différence de timing de développement entre les deux espèces par rapport aux stades observés. En effet, puisque le développement du pancréas de souris prend place en 10 jours et la connexion du système ductal au duodénum ne se produit pas dans notre modèle, peut être que ces cellules acineuses se sont développées mais que ce contingent cellulaire aurait subi une apoptose secondaire à une autodigestion pancréatique devant l'impossibilité d'excréter leurs enzymes dans un circuit perméable. Cette absence de connexion du système ductal se manifeste, dans notre modèle par une dysplasie kystique ductale tant dans les greffons murins que ceux humains. Il existe un modèle murin de dysplasie ductale précoce avec développement kystique canalaire par mutation inactivatrice intra pancréatique d'un facteur de transcription à homéo domaine : Prox-1 (Prospero homeobox protein 1) Cette étude démontre, entre autre, que la dysplasie kystique induit une raréfaction des cellules acinaires avec le temps (**Westmoreland J. J. et coll., 2012, Gastroenterology**). De plus, le fait que dans la greffe de pancréas humains les cellules acineuses sont présentes jusqu'à un stade tardif (60 semaines de développement du greffon), mais semble t'il en moindre quantité avec le temps (cf. figure S2, article), est peut être en faveur de la première hypothèse. Il est possible que sur le long terme on n'observerait plus de cellules acinaires dans les greffons humains et que chez la souris ce timing est très court. Malheureusement un

suivi plus long des greffons humains est peu envisageable chez le petit animal à cause de la croissance déjà importante du greffon humain après 1 an, de son taux de sécrétion d'insuline humaine induisant un état hypoglycémique progressif chez la souris receveuse, et enfin de la survie naturelle de la souris de laboratoire n'excédant que rarement 1 an à 1 an1/2. Une autre hypothèse serait que l'absence de connexion initiale de l'arbre pancréatique est à l'origine d'une dysgénésie ductale induisant ensuite une agénésie acinaire. Une dernière hypothèse serait enfin que les mécanismes du développement exocrine différent entre les deux espèces et que notre modèle de greffe ne soit pas permissif pour le développement acinaire à partir de pancréas immatures murins.

Pour avancer sur cette question, il convient de commencer par examiner le développement exocrine à des points intermédiaires entre J0 et J15 après greffe de pancréas murins. Ces points feront l'objet de travaux dans les suites de ce travail.

Un autre point intéressant concerne les différences d'expression de PDX1 observées dans notre étude. Alors que dans les greffes de pancréas murins, deux semaines après la greffe, toutes les cellules PDX1 + co-expriment l'insuline comme dans le pancréas de souris adulte, les greffes de pancréas humains ont permis de confirmer la persistance de l'expression de PDX1 en dehors du domaine endocrine (**Heimberg H. et coll., 2000, *Diabetes*; Castaing M. et coll., 2005, *Diabetologia***). Ce point représente une différence majeure entre les 2 espèces au cours du développement, et le rôle de PDX1 dans ces cellules ductales reste à déterminer. En effet on peut se demander si, par cette expression persistante, les cellules ductales ne conservent pas des caractères embryonnaires chez l'Homme.

Pour avancer sur ce point, Il faudrait dans un premier temps déterminer, à différents stades (précoces et tardifs), les facteurs de transcription co-exprimés avec PDX1 dans les cellules non endocrines. Il faudrait notamment étudier l'expression de PTF1A, GATA4, GATA6 et PROX1. Ces deux derniers facteurs semblent partager les mêmes territoires que PDX1 chez la souris. En effet, après une étape d'expression ubiquiste dans l'ébauche pancréatique, celle ci se restreint aux cellules ductales et aux progéniteurs endocrines (cf. introduction). Une deuxième étape serait d'appliquer la technique de transfert de gène avec cette fois un transgène GFP sous le contrôle du promoteur PDX1 et suivre, à des stades différents, le devenir de ces progéniteurs

initiaux. On pourrait aussi envisager de transduire deux gènes rapporteurs codant pour deux protéines de fluorescence différente sous le contrôle de deux promoteurs différents (PDX1 et GATA6 par exemple) afin de pouvoir suivre conjointement l'expression de 2 gènes d'intérêt.

Un dernier point d'intérêt serait de poursuivre la caractérisation des patrons d'expression de NGN3 et NKX2.2. Dans ce travail, comme PDX1 représentait un marqueur moins pertinent des cellules progénitrices à des stades tardifs du développement, nous avons suivi la cinétique de NGN3 et NKX2.2. Après 37 semaines, aucune cellule NGN3+ n'est observée et leur nombre semble déjà fortement diminué après 19 semaines de greffe. Ceci suggère que le processus de différenciation endocrine est probablement terminé avant la fin du troisième trimestre de gestation puisque NGN3 en est le facteur de transcription initiateur.

Pour obtenir des données plus précises, il convient de réaliser des comptages des cellules NGN3 aux différents stades. L'une des limitations majeures à cela pour le moment est la difficulté de réaliser de l'immunofluorescence de qualité avec l'anticorps anti NGN3 que nous utilisons. Les co-marquages sont de fait difficiles à réaliser pour l'instant. Il serait d'ailleurs aussi intéressant de déterminer le potentiel de prolifération de ces cellules. Pour pallier ces difficultés techniques conjoncturelles, on pourrait réaliser ce travail avec NKX2.2, facteur directement en aval de NGN3 dans la lignée β . Enfin il faudrait aussi s'attacher à confirmer le pattern d'expression des autres marqueurs endocrines (RFX6, ARX, entre autres) mais aussi des facteurs de transcription précoces (SOX9, MNX1, GATA6).

Le transfert de gènes et les applications potentielles pour l'étude du développement pancréatique

Nous avons réalisé avec succès le transfert de gènes in vivo, à 3 mois post greffe, par injections lentivirales directes dans le greffon. Au préalable nous avons essayé de réaliser, dans ce modèle musculaire, des injections intraveineuses à partir de la veine iliaque externe et en maintenant les vaisseaux iliaques clampés pendant 10 minutes. Les résultats en matière de transduction n'étaient guère meilleurs que ceux obtenus par

injection directe dans le greffon. Ce point est difficile à expliquer. Au total le taux de transduction est encore faible dans les conditions utilisées dans ce travail. Il convient donc d'essayer d'améliorer ce point : i) en optimisant les conditions expérimentales (augmenter la concentration virale, clampage le plus long possible en cas d'injection intraveineuse, choisir des souris receveuses dont l'immuno-incompétence diffère en fonction du type de vecteur utilisé) ii) en choisissant le vecteur viral le mieux adapté au type de questions posées.

Parmi les vecteurs intégratifs, le choix d'un vecteur de type lentiviral tenait au fait que nous souhaitions initialement infecter stablement des cellules β dont la propriété est d'être faiblement proliférantes. Ces vecteurs lentiviraux peuvent infecter tant les cellules quiescentes que les cellules en division alors que les autres vecteurs rétroviraux permettent une intégration stable au génome de l'hôte mais ne peuvent infecter que les cellules en division. Dans le but de cibler des cellules endocrines avec un faible taux de prolifération, ces derniers n'étaient pas appropriés. En revanche, étant d'utilisation plus facile que les lentivirus, il garde toute leur place quand nous voudrions infecter des progéniteurs pancréatiques, à fort taux de prolifération.

Un autre type de vecteur auquel nous avons réfléchi sont les AAV (adeno-associated virus). Ces derniers ont la particularité d'être de petits virus, non intégratifs mais stables et transmissibles à la descendance, peu pathogènes pour l'Homme et enfin pouvant infecter très efficacement des cellules en cycle ou quiescentes. De plus il existe, selon le sous-type, une certaine spécificité tissulaire. Il a été démontré, par exemple, que les AAV6, AAV8 et AAV9 permettaient une infection efficace et stable des cellules exocrines et endocrines pancréatiques (**Wang A. Y. et coll., 2004, Hum.Gene Ther.; Jimenez V. et coll., 2011, Diabetologia**). En outre les AAV6 semblent, dans le compartiment exocrine, pouvoir infecter spécifiquement les cellules ductales sans infection acinaire (**Jimenez V. et coll., 2011, Diabetologia**). Pour les approches de suivi de lignée que nous souhaitons développer toutes ces caractéristiques font de ces vecteurs des candidats très intéressants car d'utilisation plus facile et plus sécurisée, et d'expression stable sans le biais potentiellement induits par l'intégration virale comme c'est le cas avec les rétrovirus. La seule restriction néanmoins reste la taille maximale du transgène porté, qui est deux fois inférieure à celle des rétrovirus.

Dans la catégorie des vecteurs non intégratifs, il y a aussi les adénovirus. Ces derniers permettent de transduire très efficacement les cellules et indépendamment du cycle cellulaire. En outre, les taux de production très élevés permettent d'obtenir facilement des concentrations très importantes de vecteur. Et enfin ils peuvent intégrer des transgènes de très grande taille, rendant l'expression synchrone de plusieurs transgènes faisables. En revanche, ces virus ne sont pas intégratifs et ne permettent qu'une expression transitoire dans la cellule, non transmissible aux cellules filles. Ce type d'approche pourrait, dans notre modèle, à des stades précis du développement, permettre l'expression dans la cellule cible d'un facteur protéique perturbateur ou d'un ARN interférant afin d'en analyser les conséquences sur le développement. Ce type de virus peut aussi être utilisé pour isoler des cellules spécifiques, à un stade précis de leur développement *in vivo*, par cytométrie de flux (FACS). Ceci serait intéressant notamment pour certains facteurs tels que les facteurs précoces de développement endocrine. On peut par exemple mettre en place un protocole d'injections, dans différents greffons à des stades précis, d'adénovirus portant un transgène GFP sous le contrôle du promoteur NGN3. Après 24h, la dissociation du pancréas et le passage au FACS de la solution monocellulaire devrait permettre d'isoler les cellules GFP+/NGN3+. Ce type d'approche permettrait d'isoler ces cellules à différents stades de développement et d'étudier par exemple l'évolution de leur transcriptome par rapport à la chronologie développementale. Etant donné qu'il a été montré chez la souris que ces cellules étaient des progéniteurs unipotents prédestinés (Desgraz R. et coll., 2009, *Development*), par des mécanismes encore inconnus, à donner une seule cellule endocrine, ce type d'approche pourrait permettre d'avancer dans ce domaine chez l'Homme en déterminant quels sont les facteurs qui induisent le choix du lignage endocrine. Une autre utilisation possible des adénovirus serait d'essayer de réaliser de la transdifférenciation cellulaire *in vivo* dans les greffons humains. En effet, Zhou et collègues (Zhou Q. et coll., 2008, *Nature*) ont démontré la possibilité de transdifférencier des cellules acinaires en cellules β par injections d'un cocktail adénoviral apportant les facteurs de transcription Ngn3, Pdx1 et Mafa, *in vivo*, dans le pancréas de souris adultes. Dans ce travail, les auteurs obtiennent, à partir de cellules acinaires matures, des cellules β exprimant des protéines de maturité de ce type cellulaire et produisant notamment de l'insuline à des niveaux identiques à celui des β des îlots. Cette expérience suggère que la réexpression de gènes embryonnaires dans le

pancréas peut permettre de reprogrammer des cellules différenciées. Chez l'Homme, ce type de démarche serait une approche très innovante et nous souhaiterions essayer de démontrer si ce type d'expérience est reproductible dans des greffons humains *in vivo*.

En conclusion, nous espérons avoir apporté les arguments nécessaires pour juger de l'intérêt de ce nouveau modèle pour l'étude du développement pancréatique et de ses potentielles applications cliniques dans la thérapie cellulaire du diabète. Nous souhaitons poursuivre ce travail en approfondissant les différentes perspectives exposées et espérons ainsi continuer d'augmenter la Connaissance des mécanismes présidant à la destinée des différents lignages pancréatiques.

« La formation d'un homme à partir d'un œuf représente une merveille de rigueur et de précision... »
François Jacob

Références bibliographiques

- Aftab,S., Semenec,L., Chu,J.S., and Chen,N. (2008). Identification and characterization of novel human tissue-specific RFX transcription factors. *BMC. Evol. Biol.* 8, 226.
- Arnes,L., Hill,J.T., Gross,S., Magnuson,M.A., and Sussel,L. (2012). Ghrelin expression in the mouse pancreas defines a unique multipotent progenitor population. *PLoS. One.* 7, e52026.
- Artner,I., Le Lay,J., Hang,Y., Elghazi,L., Schisler,J.C., Henderson,E., Sosa-Pineda,B., and Stein,R. (2006). MafB: an activator of the glucagon gene expressed in developing islet alpha- and beta-cells. *Diabetes* 55, 297-304.
- Attali,M., Stetsyuk,V., Basmaciogullari,A., Aiello,V., Zanta-Boussif,M.A., Duvillie,B., and Scharfmann,R. (2007). Control of beta-cell differentiation by the pancreatic mesenchyme. *Diabetes* 56, 1248-1258.
- Ben Othman,N., Courtney,M., Vieira,A., Pfeifer,A., Druelle,N., Gjernes,E., Faurite,B., Avolio,F., and Collombat,P. (2013). From pancreatic islet formation to beta-cell regeneration. *Diabetes Res. Clin. Pract.*
- Bhargava,R., Senior,P.A., Ackerman,T.E., Ryan,E.A., Paty,B.W., Lakey,J.R., and Shapiro,A.M. (2004). Prevalence of hepatic steatosis after islet transplantation and its relation to graft function. *Diabetes* 53, 1311-1317.
- Bhushan,A., Itoh,N., Kato,S., Thiery,J.P., Czernichow,P., Bellusci,S., and Scharfmann,R. (2001). Fgf10 is essential for maintaining the proliferative capacity of epithelial progenitor cells during early pancreatic organogenesis. *Development* 128, 5109-5117.
- Bonnefond,A., Vaillant,E., Philippe,J., Skrobek,B., Lobbens,S., Yengo,L., Huyvaert,M., Cave,H., Busiah,K., Scharfmann,R., Polak,M., Abdul-Rasoul,M., Froguel,P., and Vaxillaire,M. (2013). Transcription factor gene MNX1 is a novel cause of permanent neonatal diabetes in a consanguineous family. *Diabetes Metab.*
- Cabrera,O., Berman,D.M., Kenyon,N.S., Ricordi,C., Berggren,P.O., and Caicedo,A. (2006). The unique cytoarchitecture of human pancreatic islets has implications for islet cell function. *Proc. Natl. Acad. Sci. U. S. A* 103, 2334-2339.
- Castaing,M., Duvillie,B., Quemeneur,E., Basmaciogullari,A., and Scharfmann,R. (2005). Ex vivo analysis of acinar and endocrine cell development in the human embryonic pancreas. *Dev. Dyn.* 234, 339-345.
- Castaing,M., Guerci,A., Mallet,J., Czernichow,P., Ravassard,P., and Scharfmann,R. (2005). Efficient restricted gene expression in beta cells by lentivirus-mediated gene transfer into pancreatic stem/progenitor cells. *Diabetologia* 48, 709-719.
- Castaing,M., Peault,B., Basmaciogullari,A., Casal,I., Czernichow,P., and Scharfmann,R. (2001). Blood glucose normalization upon transplantation of human embryonic pancreas into beta-cell-deficient SCID mice. *Diabetologia* 44, 2066-2076.

- Christoffersson,G., Henriksnas,J., Johansson,L., Rolny,C., Ahlstrom,H., Caballero-Corbalan,J., Segersvard,R., Permert,J., Korsgren,O., Carlsson,P.O., and Phillipson,M. (2010). Clinical and experimental pancreatic islet transplantation to striated muscle: establishment of a vascular system similar to that in native islets. *Diabetes* 59, 2569-2578.
- Cleveland,M.H., Sawyer,J.M., Afelik,S., Jensen,J., and Leach,S.D. (2012). Exocrine ontogenies: on the development of pancreatic acinar, ductal and centroacinar cells. *Semin. Cell Dev. Biol.* 23, 711-719.
- Cretolle,C., Pelet,A., Sanlaville,D., Zerah,M., Amiel,J., Jaubert,F., Revillon,Y., Baala,L., Munnich,A., Nihoul-Fekete,C., and Lyonnet,S. (2008). Spectrum of HLXB9 gene mutations in Currarino syndrome and genotype-phenotype correlation. *Hum. Mutat.* 29, 903-910.
- Cretolle,C., Zerah,M., Jaubert,F., Sarnacki,S., Revillon,Y., Lyonnet,S., and Nihoul-Fekete,C. (2006). New clinical and therapeutic perspectives in Currarino syndrome (study of 29 cases). *J. Pediatr. Surg.* 41, 126-131.
- D'Amour,K.A., Agulnick,A.D., Eliazer,S., Kelly,O.G., Kroon,E., and Baetge,E.E. (2005). Efficient differentiation of human embryonic stem cells to definitive endoderm. *Nat. Biotechnol.* 23, 1534-1541.
- D'Amour,K.A., Bang,A.G., Eliazer,S., Kelly,O.G., Agulnick,A.D., Smart,N.G., Moorman,M.A., Kroon,E., Carpenter,M.K., and Baetge,E.E. (2006). Production of pancreatic hormone-expressing endocrine cells from human embryonic stem cells. *Nat. Biotechnol.* 24, 1392-1401.
- Davalli,A.M., Ogawa,Y., Ricordi,C., Scharp,D.W., Bonner-Weir,S., and Weir,G.C. (1995). A selective decrease in the beta cell mass of human islets transplanted into diabetic nude mice. *Transplantation* 59, 817-820.
- Desgraz,R. and Herrera,P.L. (2009). Pancreatic neurogenin 3-expressing cells are unipotent islet precursors. *Development* 136, 3567-3574.
- Deutsch,G., Jung,J., Zheng,M., Lora,J., and Zaret,K.S. (2001). A bipotential precursor population for pancreas and liver within the embryonic endoderm. *Development* 128, 871-881.
- Dombrowski,F., Mathieu,C., and Evert,M. (2006). Hepatocellular neoplasms induced by low-number pancreatic islet transplants in autoimmune diabetic BB/Pfd rats. *Cancer Res.* 66, 1833-1843.
- Dor,Y., Brown,J., Martinez,O.I., and Melton,D.A. (2004). Adult pancreatic beta-cells are formed by self-duplication rather than stem-cell differentiation. *Nature* 429, 41-46.

Dorrell,C., Schug,J., Lin,C.F., Canaday,P.S., Fox,A.J., Smirnova,O., Bonnah,R., Streeter,P.R., Stoeckert,C.J., Jr., Kaestner,K.H., and Grompe,M. (2011). Transcriptomes of the major human pancreatic cell types. *Diabetologia* 54, 2832-2844.

Elghazi,L., Cras-Meneur,C., Czernichow,P., and Scharfmann,R. (2002). Role for FGFR2IIb-mediated signals in controlling pancreatic endocrine progenitor cell proliferation. *Proc. Natl. Acad. Sci. U. S. A* 99, 3884-3889.

Esni,F., Ghosh,B., Biankin,A.V., Lin,J.W., Albert,M.A., Yu,X., MacDonald,R.J., Civin,C.I., Real,F.X., Pack,M.A., Ball,D.W., and Leach,S.D. (2004). Notch inhibits Ptf1 function and acinar cell differentiation in developing mouse and zebrafish pancreas. *Development* 131, 4213-4224.

Gradwohl,G., Dierich,A., LeMeur,M., and Guillemot,F. (2000). neurogenin3 is required for the development of the four endocrine cell lineages of the pancreas. *Proc. Natl. Acad. Sci. U. S. A* 97, 1607-1611.

Gu,G., Dubauskaite,J., and Melton,D.A. (2002). Direct evidence for the pancreatic lineage: NGN3+ cells are islet progenitors and are distinct from duct progenitors. *Development* 129, 2447-2457.

Hebrok,M., Kim,S.K., and Melton,D.A. (1998). Notochord repression of endodermal Sonic hedgehog permits pancreas development. *Genes Dev.* 12, 1705-1713.

Heimberg,H., Bouwens,L., Heremans,Y., Van De,C.M., Lefebvre,V., and Pipeleers,D. (2000). Adult human pancreatic duct and islet cells exhibit similarities in expression and differences in phosphorylation and complex formation of the homeodomain protein Ipf-1. *Diabetes* 49, 571-579.

Henseleit,K.D., Nelson,S.B., Kuhlbrodt,K., Hennings,J.C., Ericson,J., and Sander,M. (2005). NKX6 transcription factor activity is required for alpha- and beta-cell development in the pancreas. *Development* 132, 3139-3149.

Herrera,P.L. (2000). Adult insulin- and glucagon-producing cells differentiate from two independent cell lineages. *Development* 127, 2317-2322.

Inada,A., Nienaber,C., Katsuta,H., Fujitani,Y., Levine,J., Morita,R., Sharma,A., and Bonner-Weir,S. (2008). Carbonic anhydrase II-positive pancreatic cells are progenitors for both endocrine and exocrine pancreas after birth. *Proc. Natl. Acad. Sci. U. S. A* 105, 19915-19919.

Jimenez,V., Ayuso,E., Mallol,C., Agudo,J., Casellas,A., Obach,M., Munoz,S., Salavert,A., and Bosch,F. (2011a). In vivo genetic engineering of murine pancreatic beta cells mediated by single-stranded adeno-associated viral vectors of serotypes 6, 8 and 9. *Diabetologia* 54, 1075-1086.

- Johansson,K.A., Dursun,U., Jordan,N., Gu,G., Beermann,F., Gradwohl,G., and Grapin-Botton,A. (2007). Temporal control of neurogenin3 activity in pancreas progenitors reveals competence windows for the generation of different endocrine cell types. *Dev. Cell* 12, 457-465.
- Jonsson,J., Carlsson,L., Edlund,T., and Edlund,H. (1994). Insulin-promoter-factor 1 is required for pancreas development in mice. *Nature* 371, 606-609.
- Kassem,S.A., Ariel,I., Thornton,P.S., Scheimberg,I., and Glaser,B. (2000). Beta-cell proliferation and apoptosis in the developing normal human pancreas and in hyperinsulinism of infancy. *Diabetes* 49, 1325-1333.
- Kawaguchi,Y., Cooper,B., Gannon,M., Ray,M., MacDonald,R.J., and Wright,C.V. (2002). The role of the transcriptional regulator Ptf1a in converting intestinal to pancreatic progenitors. *Nat. Genet.* 32, 128-134.
- Keijzer,R., van Tuyl,M., Meijers,C., Post,M., Tibboel,D., Grosveld,F., and Koutsourakis,M. (2001). The transcription factor GATA6 is essential for branching morphogenesis and epithelial cell differentiation during fetal pulmonary development. *Development* 128, 503-511.
- Keymeulen,B., Ling,Z., Gorus,F.K., Delvaux,G., Bouwens,L., Gruppig,A., Hendrieckx,C., Pipeleers-Marichal,M., Van Schravendijk,C., Salmela,K., and Pipeleers,D.G. (1998). Implantation of standardized beta-cell grafts in a liver segment of IDDM patients: graft and recipients characteristics in two cases of insulin-independence under maintenance immunosuppression for prior kidney graft. *Diabetologia* 41, 452-459.
- Kim,S.K. and Melton,D.A. (1998). Pancreas development is promoted by cyclopamine, a hedgehog signaling inhibitor. *Proc. Natl. Acad. Sci. U. S. A* 95, 13036-13041.
- Korsgren,O., Lundgren,T., Felldin,M., Foss,A., Isaksson,B., Permert,J., Persson,N.H., Rafael,E., Ryden,M., Salmela,K., Tibell,A., Tufveson,G., and Nilsson,B. (2008). Optimising islet engraftment is critical for successful clinical islet transplantation. *Diabetologia* 51, 227-232.
- Kroon,E., Martinson,L.A., Kadoya,K., Bang,A.G., Kelly,O.G., Eliazar,S., Young,H., Richardson,M., Smart,N.G., Cunningham,J., Agulnick,A.D., D'Amour,K.A., Carpenter,M.K., and Baetge,E.E. (2008). Pancreatic endoderm derived from human embryonic stem cells generates glucose-responsive insulin-secreting cells in vivo. *Nat. Biotechnol.* 26, 443-452.
- Kulkarni,R.N., Mizrachi,E.B., Ocana,A.G., and Stewart,A.F. (2012). Human beta-cell proliferation and intracellular signaling: driving in the dark without a road map. *Diabetes* 61, 2205-2213.

Kuo,C.T., Morrissey,E.E., Anandappa,R., Sigrist,K., Lu,M.M., Parmacek,M.S., Soudais,C., and Leiden,J.M. (1997). GATA4 transcription factor is required for ventral morphogenesis and heart tube formation. *Genes Dev.* 11, 1048-1060.

Lammert,E., Cleaver,O., and Melton,D. (2001). Induction of pancreatic differentiation by signals from blood vessels. *Science* 294, 564-567.

Lango,A.H., Flanagan,S.E., Shaw-Smith,C., De Franco,E., Akerman,I., Caswell,R., Ferrer,J., Hattersley,A.T., and Ellard,S. (2012). GATA6 haploinsufficiency causes pancreatic agenesis in humans. *Nat. Genet.* 44, 20-22.

Leonard,J., Peers,B., Johnson,T., Ferreri,K., Lee,S., and Montminy,M.R. (1993). Characterization of somatostatin transactivating factor-1, a novel homeobox factor that stimulates somatostatin expression in pancreatic islet cells. *Mol. Endocrinol.* 7, 1275-1283.

Li,H., Arber,S., Jessell,T.M., and Edlund,H. (1999). Selective agenesis of the dorsal pancreas in mice lacking homeobox gene Hlxb9. *Nat. Genet.* 23, 67-70.

Liu,Y., MacDonald,R.J., and Swift,G.H. (2001). DNA binding and transcriptional activation by a PDX1.PBX1b.MEIS2b trimer and cooperation with a pancreas-specific basic helix-loop-helix complex. *J. Biol. Chem.* 276, 17985-17993.

Lynn,F.C., Smith,S.B., Wilson,M.E., Yang,K.Y., Nekrep,N., and German,M.S. (2007). Sox9 coordinates a transcriptional network in pancreatic progenitor cells. *Proc. Natl. Acad. Sci. U. S. A* 104, 10500-10505.

Mattsson,G., Jansson,L., and Carlsson,P.O. (2002). Decreased vascular density in mouse pancreatic islets after transplantation. *Diabetes* 51, 1362-1366.

Meier,J.J., Butler,A.E., Saisho,Y., Monchamp,T., Galasso,R., Bhushan,A., Rizza,R.A., and Butler,P.C. (2008). Beta-cell replication is the primary mechanism subserving the postnatal expansion of beta-cell mass in humans. *Diabetes* 57, 1584-1594.

Miller,C.P., McGehee,R.E., Jr., and Habener,J.F. (1994). IDX-1: a new homeodomain transcription factor expressed in rat pancreatic islets and duodenum that transactivates the somatostatin gene. *EMBO J.* 13, 1145-1156.

Miralles,F., Battelino,T., Czernichow,P., and Scharfmann,R. (1998). TGF-beta plays a key role in morphogenesis of the pancreatic islets of Langerhans by controlling the activity of the matrix metalloproteinase MMP-2. *J. Cell Biol.* 143, 827-836.

Miralles,F., Czernichow,P., Ozaki,K., Itoh,N., and Scharfmann,R. (1999a). Signaling through fibroblast growth factor receptor 2b plays a key role in the development of the exocrine pancreas. *Proc. Natl. Acad. Sci. U. S. A* 96, 6267-6272.

- Miralles,F., Lamotte,L., Couton,D., and Joshi,R.L. (2006). Interplay between FGF10 and Notch signalling is required for the self-renewal of pancreatic progenitors. *Int. J. Dev. Biol.* 50, 17-26.
- Moberg,L., Johansson,H., Lukinius,A., Berne,C., Foss,A., Kallen,R., Ostraat,O., Salmela,K., Tibell,A., Tufveson,G., Elgue,G., Nilsson,E.K., Korsgren,O., and Nilsson,B. (2002). Production of tissue factor by pancreatic islet cells as a trigger of detrimental thrombotic reactions in clinical islet transplantation. *Lancet* 360, 2039-2045.
- Montana,E., Bonner-Weir,S., and Weir,G.C. (1993). Beta cell mass and growth after syngeneic islet cell transplantation in normal and streptozocin diabetic C57BL/6 mice. *J. Clin. Invest* 91, 780-787.
- Murtaugh,L.C., Stanger,B.Z., Kwan,K.M., and Melton,D.A. (2003). Notch signaling controls multiple steps of pancreatic differentiation. *Proc. Natl. Acad. Sci. U. S. A* 100, 14920-14925.
- Najarian,J.S., Sutherland,D.E., Matas,A.J., Steffes,M.W., Simmons,R.L., and Goetz,F.C. (1977). Human islet transplantation: a preliminary report. *Transplant. Proc.* 9, 233-236.
- Ohlsson,H., Karlsson,K., and Edlund,T. (1993). IPF1, a homeodomain-containing transactivator of the insulin gene. *EMBO J.* 12, 4251-4259.
- Oliver-Krasinski,J.M. and Stoffers,D.A. (2008). On the origin of the beta cell. *Genes Dev.* 22, 1998-2021.
- Papizan,J.B., Singer,R.A., Tschen,S.I., Dhawan,S., Friel,J.M., Hipkens,S.B., Magnuson,M.A., Bhushan,A., and Sussel,L. (2011). Nkx2.2 repressor complex regulates islet beta-cell specification and prevents beta-to-alpha-cell reprogramming. *Genes Dev.* 25, 2291-2305.
- Pattou,F., Kerr-Conte,J., and Wild,D. (2010). GLP-1-receptor scanning for imaging of human beta cells transplanted in muscle. *N. Engl. J. Med.* 363, 1289-1290.
- Pictet,R.L., Clark,W.R., Williams,R.H., and Rutter,W.J. (1972). An ultrastructural analysis of the developing embryonic pancreas. *Dev. Biol.* 29, 436-467.
- Pinney,S.E., Oliver-Krasinski,J., Ernst,L., Hughes,N., Patel,P., Stoffers,D.A., Russo,P., and De Leon,D.D. (2011). Neonatal diabetes and congenital malabsorptive diarrhea attributable to a novel mutation in the human neurogenin-3 gene coding sequence. *J. Clin. Endocrinol. Metab* 96, 1960-1965.
- Polak,M., Bouchareb-Banaei,L., Scharfmann,R., and Czernichow,P. (2000b). Early pattern of differentiation in the human pancreas. *Diabetes* 49, 225-232.

Prado,C.L., Pugh-Bernard,A.E., Elghazi,L., Sosa-Pineda,B., and Sussel,L. (2004). Ghrelin cells replace insulin-producing beta cells in two mouse models of pancreas development. *Proc. Natl. Acad. Sci. U. S. A* *101*, 2924-2929.

Rafael,E., Tibell,A., Ryden,M., Lundgren,T., Savendahl,L., Borgstrom,B., Arnelo,U., Isaksson,B., Nilsson,B., Korsgren,O., and Permert,J. (2008). Intramuscular autotransplantation of pancreatic islets in a 7-year-old child: a 2-year follow-up. *Am. J. Transplant.* *8*, 458-462.

Raghuay,K., Gallego,R., Scoazec,J.Y., Garcia-Caballero,T., and Morel,G. (2013). Different ghrelin localisation in adult human and rat endocrine pancreas. *Cell Tissue Res.*

Rother,K.I. and Harlan,D.M. (2004). Challenges facing islet transplantation for the treatment of type 1 diabetes mellitus. *J. Clin. Invest* *114*, 877-883.

Rubio-Cabezas,O., Jensen,J.N., Hodgson,M.I., Codner,E., Ellard,S., Serup,P., and Hattersley,A.T. (2011). Permanent Neonatal Diabetes and Enteric Anendocrinosis Associated With Biallelic Mutations in *NEUROG3*. *Diabetes* *60*, 1349-1353.

Schaffer,A.E., Taylor,B.L., Benthuyssen,J.R., Liu,J., Thorel,F., Yuan,W., Jiao,Y., Kaestner,K.H., Herrera,P.L., Magnuson,M.A., May,C.L., and Sander,M. (2013). *Nkx6.1* controls a gene regulatory network required for establishing and maintaining pancreatic Beta cell identity. *PLoS. Genet.* *9*, e1003274.

Scharfmann,R., Xiao,X., Heimberg,H., Mallet,J., and Ravassard,P. (2008). Beta cells within single human islets originate from multiple progenitors. *PLoS. One.* *3*, e3559.

Schwitzgebel,V.M., Scheel,D.W., Conners,J.R., Kalamaras,J., Lee,J.E., Anderson,D.J., Sussel,L., Johnson,J.D., and German,M.S. (2000). Expression of neurogenin3 reveals an islet cell precursor population in the pancreas. *Development* *127*, 3533-3542.

Sellick,G.S., Barker,K.T., Stolte-Dijkstra,I., Fleischmann,C., Coleman,R.J., Garrett,C., Gloyn,A.L., Edghill,E.L., Hattersley,A.T., Wellauer,P.K., Goodwin,G., and Houlston,R.S. (2004). Mutations in *PTF1A* cause pancreatic and cerebellar agenesis. *Nat. Genet.* *36*, 1301-1305.

Seymour,P.A., Freude,K.K., Tran,M.N., Mayes,E.E., Jensen,J., Kist,R., Scherer,G., and Sander,M. (2007). *SOX9* is required for maintenance of the pancreatic progenitor cell pool. *Proc. Natl. Acad. Sci. U. S. A* *104*, 1865-1870.

Shapiro,A.M. and Lakey,J.R. (2000). Future trends in islet cell transplantation. *Diabetes Technol. Ther.* *2*, 449-452.

Shapiro,A.M., Lakey,J.R., Ryan,E.A., Korbitt,G.S., Toth,E., Warnock,G.L., Kneteman,N.M., and Rajotte,R.V. (2000). Islet transplantation in seven patients with type 1 diabetes

mellitus using a glucocorticoid-free immunosuppressive regimen. *N. Engl. J. Med.* 343, 230-238.

Shapiro,A.M., Ricordi,C., Hering,B.J., Auchincloss,H., Lindblad,R., Robertson,R.P., Secchi,A., Brendel,M.D., Berney,T., Brennan,D.C., Cagliero,E., Alejandro,R., Ryan,E.A., DiMercurio,B., Morel,P., Polonsky,K.S., Reems,J.A., Bretzel,R.G., Bertuzzi,F., Froud,T., Kandaswamy,R., Sutherland,D.E., Eisenbarth,G., Segal,M., Preiksaitis,J., Korbitt,G.S., Barton,F.B., Viviano,L., Seyfert-Margolis,V., Bluestone,J., and Lakey,J.R. (2006). International trial of the Edmonton protocol for islet transplantation. *N. Engl. J. Med.* 355, 1318-1330.

Smith,S.B., Qu,H.Q., Taleb,N., Kishimoto,N.Y., Scheel,D.W., Lu,Y., Patch,A.M., Grabs,R., Wang,J., Lynn,F.C., Miyatsuka,T., Mitchell,J., Seerke,R., Desir,J., Vanden Eijnden,S., Abramowicz,M., Kacet,N., Weill,J., Renard,M.E., Gentile,M., Hansen,I., Dewar,K., Hattersley,A.T., Wang,R., Wilson,M.E., Johnson,J.D., Polychronakos,C., and German,M.S. (2010). Rfx6 directs islet formation and insulin production in mice and humans. *Nature* 463, 775-780.

Stoffers,D.A., Ferrer,J., Clarke,W.L., and Habener,J.F. (1997). Early-onset type-II diabetes mellitus (MODY4) linked to IPF1. *Nat. Genet.* 17, 138-139.

Stoffers,D.A., Zinkin,N.T., Stanojevic,V., Clarke,W.L., and Habener,J.F. (1997b). Pancreatic agenesis attributable to a single nucleotide deletion in the human IPF1 gene coding sequence. *Nat. Genet.* 15, 106-110.

Sussel,L., Kalamaras,J., Hartigan-O'Connor,D.J., Meneses,J.J., Pedersen,R.A., Rubenstein,J.L., and German,M.S. (1998). Mice lacking the homeodomain transcription factor Nkx2.2 have diabetes due to arrested differentiation of pancreatic beta cells. *Development* 125, 2213-2221.

Thompson,N., Gesina,E., Scheinert,P., Bucher,P., and Grapin-Botton,A. (2012). RNA profiling and chromatin immunoprecipitation-sequencing reveal that PTF1a stabilizes pancreas progenitor identity via the control of MNX1/HLXB9 and a network of other transcription factors. *Mol. Cell Biol.* 32, 1189-1199.

Tuch,B.E., Ng,A.B., Jones,A., and Turtle,J.R. (1984). Histologic differentiation of human fetal pancreatic explants transplanted into nude mice. *Diabetes* 33, 1180-1187.

Tuch,B.E., Osgerby,K.J., and Turtle,J.R. (1988). Normalization of blood glucose levels in nondiabetic nude mice by human fetal pancreas after induction of diabetes. *Transplantation* 46, 608-611.

Tuch,B.E. and Turtle,J.R. (1985). Human fetal pancreatic explants: their histologic development after transplantation into nude mice. *Transplant. Proc.* 17, 1734-1738.

Wang,A.Y., Peng,P.D., Ehrhardt,A., Storm,T.A., and Kay,M.A. (2004). Comparison of adenoviral and adeno-associated viral vectors for pancreatic gene delivery in vivo. *Hum. Gene Ther.* 15, 405-413.

Watada,H., Mirmira,R.G., Leung,J., and German,M.S. (2000). Transcriptional and translational regulation of beta-cell differentiation factor Nkx6.1. *J. Biol. Chem.* 275, 34224-34230.

Westmoreland,J.J., Kilic,G., Sartain,C., Sirma,S., Blain,J., Rehg,J., Harvey,N., and Sosa-Pineda,B. (2012). Pancreas-specific deletion of Prox1 affects development and disrupts homeostasis of the exocrine pancreas. *Gastroenterology* 142, 999-1009.

Xu,X., D'Hoker,J., Stange,G., Bonne,S., De Leu,N., Xiao,X., Van De,C.M., Mellitzer,G., Ling,Z., Pipeleers,D., Bouwens,L., Scharfmann,R., Gradwohl,G., and Heimberg,H. (2008). Beta cells can be generated from endogenous progenitors in injured adult mouse pancreas. *Cell* 132, 197-207.

Xuan,S., Borok,M.J., Decker,K.J., Battle,M.A., Duncan,S.A., Hale,M.A., MacDonald,R.J., and Sussel,L. (2012). Pancreas-specific deletion of mouse Gata4 and Gata6 causes pancreatic agenesis. *J. Clin. Invest* 122, 3516-3528.

Yada,T., Dezaki,K., Sone,H., Koizumi,M., Damdindorj,B., Nakata,M., and Kakei,M. (2008). Ghrelin regulates insulin release and glycemia: physiological role and therapeutic potential. *Curr. Diabetes Rev.* 4, 18-23.

Ye,F., Duvillie,B., and Scharfmann,R. (2005). Fibroblast growth factors 7 and 10 are expressed in the human embryonic pancreatic mesenchyme and promote the proliferation of embryonic pancreatic epithelial cells. *Diabetologia* 48, 277-281.

Zhou,Q., Brown,J., Kanarek,A., Rajagopal,J., and Melton,D.A. (2008). In vivo reprogramming of adult pancreatic exocrine cells to beta-cells. *Nature* 455, 627-632.

Annexes

Dans cette partie sont regroupés les différents articles cliniques publiés au cours de la thèse. Tous sont en rapport avec l'hyperinsulinisme congénital, pathologie particulière du nouveau né et pour laquelle la prise en charge chirurgicale peut devenir nécessaire. Mon travail clinique, dans ce domaine, va largement bénéficier de cette thèse et nous avons initié un projet au laboratoire, encre préliminaire, sur la création d'un modèle d'hyperinsulinisme, à partir des pancréas fœtaux.

Value of ^{18}F -fluoro-L-dopa PET in the Preoperative Localization of Focal Lesions in Congenital Hyperinsulinism¹

Carmen Capito, MD
 Naziha Khen-Dunlop, MD
 Maria-João Ribeiro, MD, PhD
 Francis Brunelle, MD
 Yves Aigrain, MD
 Célia Crétolle, MD, PhD
 Francis Jaubert, MD
 Pascale De Lonlay, MD, PhD
 Claire Nihoul-Fékété, MD

Purpose:

To retrospectively compare fluorine 18 (^{18}F) fluoro-L-dopa positron emission tomography (PET) and pancreatic venous sampling (PVS) in the preoperative differentiation of diffuse from focal congenital hyperinsulinism (CHI) and localization of focal lesions.

Materials and Methods:

This study was approved by the institutional ethical committee, and informed consent for the research study was obtained from the parents of all subjects. Fifty-one patients evaluated for focal CHI between January 1, 1995, and January 31, 2008, were included. Thirty five underwent PVS evaluation alone, and 16 underwent a PET evaluation alone. The sensitivity values of each technique for the diagnosis and localization of focal lesions were compared in regard to results of surgery and pathologic analyses. In each patient, perioperative treatment was reviewed, and the presence of postoperative hypoglycemia was assessed as evidence of incomplete resection. Comparisons of the sensitivity values and recurrence rates were performed by using the Fisher exact test in regard to the number of patients. Comparisons of median age, weight, or number of biopsies were performed with a two-tailed unpaired Mann-Whitney *U* test. A difference with *P* < .05 was considered significant.

Results:

For PVS and PET groups, there was no error in differentiating focal from diffuse forms. PVS was not completed in four of 35 patients. In 27 (87%) of 31 patients in whom PVS was completed and 13 (81%) of 16 patients in whom PET was completed, preoperative localization of the focal lesion was in accordance with the surgical findings (*P* = .7). Although not significant, the number of biopsies performed before discovering the focal lesion was higher in the PET group compared with the PVS group (*P* = .06). Inadequate localization occurred in two (6%) patients in the PVS group and five (31%) patients in the PET group at initial preoperative imaging study; these patients underwent repeat surgery for residual CHI (*P* = .03).

Conclusion:

^{18}F -fluoro-L-dopa PET is equivalent to PVS in the characterization of CHI but does not provide localization of the lesion as precisely as does PVS.

© RSNA, 2009

¹ From the Departments of Pediatric Surgery (C. Capito, N.K., Y.A., C. Crétolle, C.N.), Radiology (F.B.), Pathology (F.J.), and Pediatrics (P.D.L.), Necker-Enfants Malades Hospital, AP-HP, 149 rue de Sèvres 75015 Paris, France; and Biomedical Imaging Institute, Life Sciences Division CEA, Frédéric Joliot Hospital, Orsay, France (M.J.R.). Received August 18, 2008; revision requested October 25; final revision received February 26, 2009; accepted March 17; final version accepted June 1. Address correspondence to C. Capito (e-mail: carmendoc@hotmail.com).

Congenital hyperinsulinism (CHI) is the major cause of pediatric postnatal persistent hypoglycemia and occurs with an estimated incidence of one in 30 000 to one in 50 000 live births in northern countries (Europe, Canada, United States) (1). This abnormality is characterized by inappropriate insulin release, and early diagnosis and treatment are required to prevent severe neurologic damage (2). Histopathologically, two major forms have been described: diffuse and focal (3,4). The diffuse form is characterized by dysregulation of insulin secretion that involves all the pancreatic β cells. Treatment is generally medical, but in rare cases when this treatment fails, near-total pancreatectomy is required (5). Pancreatectomy, the only procedure that can prevent hypoglycemia, results in iatrogenic diabetes mellitus as a consequence of the procedure (6). In the focal form, insulin secretion dysregulation is localized to one region of the pancreas (7,8), and children with the focal form can be cured by using complete resection of the focal lesion (9,10). In cases of residual disease, postoperative recurrence of hypoglycemia will occur.

The clinical presentations of the two forms are indistinguishable. Consequently, after correction of hypoglycemia and maintenance of normal glucose levels, the major challenges in the treatment of children with this abnormality are to characterize the histopathologic form and, in children with the focal form, to localize the lesion prior to surgery. Until 2002, pancreatic venous sampling (PVS) by using catheterization of the portal system was the method of choice for the diagnosis of the focal form. By producing a detailed vascular pancreatic map of the insulin concentration in each region of the pancreas,

this imaging study allows accurate diagnosis and precise anatomic localization of focal lesions (11). However, it is invasive and technically difficult to perform (12). Positron emission tomography (PET) with fluorine 18 (^{18}F) fluoro-L-dopa was introduced in Necker-Enfants Malades Hospital (Paris, France) in 2002. This functional imaging study requires only peripheral venous access and does not require the patient to be hypoglycemic at the time of the study. The study is based on the capability of neuroendocrine cells to take up L-DOPA and convert it to dopamine by decarboxylation (13). Researchers reported that ^{18}F -fluoro-L-dopa PET has been shown to aid in the accurate differentiation of focal from diffuse forms (14,15), but the precision of the anatomic localization is limited by the spatial resolution of the nuclear technique itself (16,17). The purpose of our study was to retrospectively compare ^{18}F -fluoro-L-dopa PET and PVS for the preoperative differentiation of diffuse from focal CHI and for localization of focal lesions.

Materials and Methods

Patients

The institutional ethics committee of Necker-Enfants Malades Hospital approved this retrospective study, and informed consent was obtained from the parents for clinical and research studies.

Implications for Patient Care

- Children with focal forms of hyperinsulinism can be cured with complete resection of the focal lesion.
- The limitations of ^{18}F -fluoro-L-dopa PET examination must be considered when planning surgery to avoid unnecessary extended pancreatic resections and to prevent long-term pancreatic insufficiency.
- Improvements in spatial resolution of the PET signal and the use of hybrid machines, such as PET/CT, may be helpful in obtaining better anatomic localization, permitting organ-sparing surgery.

We retrospectively reviewed the surgical and pathologic results in 51 patients who were suspected of having and were treated for focal CHI between January 1, 1995, and January 31, 2008. These patients were suspected of having a preoperative diagnosis of focal CHI, in view of the resistance to medical treatment and the findings at PVS or PET, which suggested a focal lesion. In all patients, surgical and pathologic results served as the reference standard for the diagnosis of either the diffuse or the focal form and for determination of the exact location of the lesion. Thirty-five patients underwent PVS evaluation between January 1, 1995, and March 31, 2002, and 16 children underwent an ^{18}F -fluoro-L-dopa PET evaluation between November 1, 2002, and January 31, 2008. Sixteen male patients and 19 female patients underwent PVS, whereas 13 male patients and three female patients were examined by using PET. These differences in sex were not significant. The median age at diagnosis of CHI was 1 day, with an age range of 1–270 days for the PVS group and an age range of 1–150 days for the PET group, and the difference between the groups was not substantial. Respective median age and weight at the time of radiologic evaluation were 5 months and 6.7 kg in the PVS group and 3 months and 7.1 kg in the PET group. The differences between the groups were not significant (age, $P = .06$; weight, $P = .8$).

Advance in Knowledge

- The results of this study suggest that albeit ^{18}F -fluoro-L-dopa PET is an excellent examination for the characterization of the morphologic type of congenital hyperinsulinism (focal vs diffuse), it fails to allow precise localization of the lesion for the surgeon.

Published online before print
10.1148/radiol.2532081445

Radiology 2009; 253:216–222

Abbreviations:

CHI = congenital hyperinsulinism
PVS = pancreatic venous sampling
ROI = region of interest
SUV = standardized uptake value

Author contributions:

Guarantors of integrity of entire study, C. Capito, N.K., C. Crétolle, P.D.L., C.N.; study concepts/study design or data acquisition or data analysis/interpretation, all authors; manuscript drafting or manuscript revision for important intellectual content, all authors; manuscript final version approval, all authors; literature research, C. Capito, M.J.R., F.B., Y.A., F.J.; clinical studies, all authors; statistical analysis, C. Capito, M.J.R., Y.A.; and manuscript editing, C. Capito, N.K., M.J.R., F.B., Y.A., C.N.

Authors stated no financial relationship to disclose.

PVS Studies

The PVS studies (12) were performed by one author (F.B., with 10 years of experience), who was the initiator of the technique in Necker-Enfants Malades Hospital. All medical treatments were stopped 5 days before the examination. With administration of a general anesthetic, the patients were maintained in a hypoglycemic state, with a venous blood glucose level between 2 and 3 mmol/L, and retrograde transhepatic catheterization of the portal system was performed. At least 10 venous blood samples from throughout the pancreatic venous network were collected for measurements of plasma glucose, insulin, and C-peptide levels. During phlebography, a pancreatic venous map of insulin levels was obtained (Fig 1). This map allowed the localization of the focal lesion by using a simultaneous comparison of the insulin-C-peptide ratios and glucose levels at different anatomic locations. A focal lesion was characterized by an increase in insulin-C-peptide ratios in one or two contiguous locations, when low levels of insulin and C-peptide were obtained in the remaining gland. In diffuse forms, insulin and C-peptide levels were increased throughout the gland. The ratio of C-peptide to insulin was calculated in each sample. Near a focal lesion, this ratio was about 1.0 (meaning that the levels for secretion of C-peptide and insulin by the β cells were the same), and it increased as the distance from the lesion increased.

^{18}F -fluoro-L-dopa PET Studies

The ^{18}F -fluoro-L-dopa PET studies (18) were performed by an author (M.J.R., with 7 years of experience), who was the initiator of the technique in Necker-Enfants Malades Hospital. Intravenous injection of ^{18}F -fluoro-L-dopa (mean dose of radioactivity injected, 4.2 MBq per kilogram of body weight \pm 1.0 [standard deviation]) was performed, and a thoracoabdominal PET scan (three-dimensional acquisition mode) was begun between 45 and 65 minutes after radiotracer injection. Depending on the height of the child, data were acquired in two to four bed positions. The data sets were corrected for scatter by using a model-based correction, allowing simulation of a map of single scatter events. The images were re-

constructed by using an attenuation-weighted ordered subset expectation maximization iterative algorithm, with four iterations and six subsets. The final spatial resolution in reconstructed images was approximately 6 mm. Three regions of interest (ROIs) were identified in the right, middle, and left areas of the pancreas; these areas corresponded to the head (right side of the spine) (Fig 2), body (in front of the spine) (Fig 3), and tail (left side of the spine) (Fig 4), respectively. The sizes of these ROIs varied from one child to another; that is why the spine was the major anatomic landmark for interpreting the location of the lesion. The mean radioactivity concentration in each ROI (in becquerels per milliliter), measured at 60 minutes after injection, was divided by the injected dose of the radiotracer (in becquerels) and was corrected for the radioactive decay between injection and scan start times and body weight (in grams) to calculate standardized uptake values (SUVs). Next, values for the ratio between the SUV of the region

where the lesion is located and the mean pancreatic SUV were calculated. In diffuse forms, the values for the ratio between the SUV of the region where the lesion is located and the mean pancreatic SUV are about 1.0. In contrast, in focal forms, the values for the ratio between the SUV of the region where the lesion is located and the mean pancreatic SUV are between 1.2 and 2.0. We considered that an abnormal focal ^{18}F -fluoro-L-dopa uptake for the pancreatic region should be reflected by a ratio between the SUV of each of the three ROIs and the mean pancreatic SUV to be greater than 1.2. The radiotracer has an early biliary excretion and late urinary elimination (gallbladder, liver, followed by kidneys and bladder, high signals during the examination).

Surgery

In cases of radiologically confirmed focal CHI, partial elective pancreatectomy was recommended. Meticulous inspection of the anterior wall of the pancreas

Figure 1

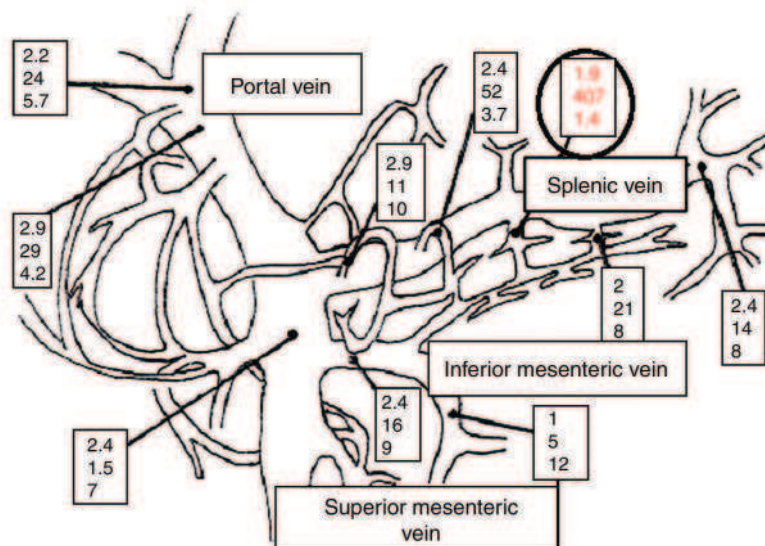


Figure 1: Vascular pancreatic map shows insulin concentrations in 3-month-old male infant with focal CHI. Low levels of insulin were observed in all but one point of splenic vein (circled box with numbers). This location was associated with hypersecretion of insulin (serum insulin level, 407 mIU/L [2827 pmol/L]), simultaneous hypoglycemia (serum glucose level, 1.9 mmol/L), and insulin-C-peptide ratio of 1.4. Results of this examination were highly suggestive of focal lesion in distal body of pancreas. Values in each box represent serum glucose level (in millimoles per liter), serum insulin level (in milli-international units per liter), and insulin-C-peptide ratio, from top to bottom. To convert values for serum insulin level to Système International units (in picomoles per liter), multiply by 6.945.

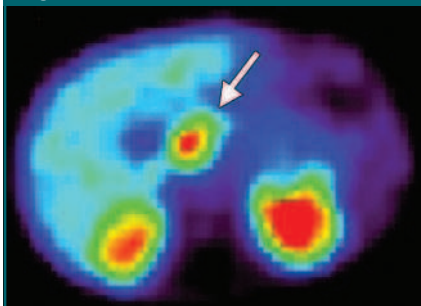
Figure 2

Figure 2: Transverse ^{18}F -fluoro-L-dopa PET image in 6-month-old male infant shows focal lesion (arrow) in head of pancreas. Diagnosis was confirmed at surgery. Focal lesion corresponds to large uptake region localized in front of and on right side of spine. Large posterior regions of increased uptake correspond to kidneys. Despite poor spatial resolution of images, lesion was accurately localized by using PET and was removed completely.

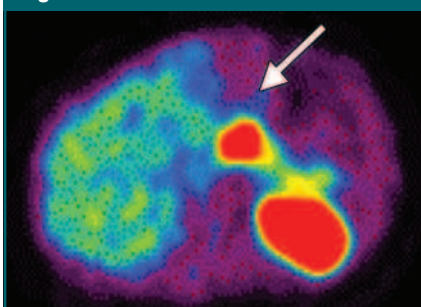
Figure 3

Figure 3: Transverse ^{18}F -fluoro-L-dopa PET image in 4-month-old male infant shows focal lesion (arrow) in body of pancreas, localized in front of spine.

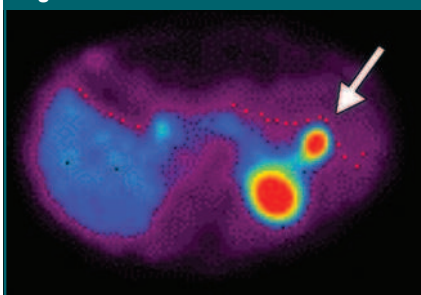
Figure 4

Figure 4: Transverse ^{18}F -fluoro-L-dopa PET image in 5-month-old male infant shows focal lesion (arrow) in tail of pancreas (far from spine, on left side of spine).

was performed, with a search for an obvious lesion in the area suggested by the findings at the preoperative radiologic examination (head, body, or tail). Three biopsy specimens were taken in the three morphologic areas of the pancreas for pathologic confirmation of the focal form of the disease (endocrine cells with abundant cytoplasm and large irregular nuclei in the pathologic zone and resting β cells with small nuclei outside the focal lesion). Analyses were performed by one author (F.J., with 20 years of experience). If no lesion was seen on the anterior wall, the pancreas was mobilized from tail to head and inspected on the posterior wall. If there was still no obvious lesion, multiple biopsies were performed, first in the area suggested by findings at imaging and then, if needed, at different points throughout the gland. For each biopsy, a contemporaneous pathologic examination was performed until the focal lesion was found. After resection of the lesion, specimens were examined from an adequate margin of normal tissue. The surgical procedure was always performed by the same team (C.N. and Y.A., with 20 years of experience in CHI surgery).

Evaluation

The surgical treatment (number of biopsies performed before finding the focal lesion and the size of the pancreas resected during surgery) and postoperative outcomes in the group of patients who underwent preoperative PVS were compared with postoperative outcomes in the group of patients who underwent preoperative PET for evaluation. Pancreatic resections for focal lesions varied from resection of a single well-delineated lesion to resections of one or mul-

tiple pancreatic areas. A resection was judged as complete if there was no postoperative recurrence of hypoglycemia. A resection was judged as incomplete if there was recurrence of hypoglycemia. In cases of incomplete resection, a second radiologic examination (the same as initially performed) was performed to locate the persisting focus.

Statistical Analysis

Quantitative data were expressed with medians and ranges. Diagnostic sensitivity of each examination was defined as the ratio of the number of patients in whom a diagnosis of the focal form was determined by using PVS or PET and in whom the diagnosis was confirmed by using surgery and pathologic analysis to the total number of patients in each group (PVS or PET). Accuracy or sensitivity for localization was defined as the ratio of the number of patients with correct localization of the lesion by using PVS or PET compared with correct surgical localization to the total number of patients in each group (PVS or PET). Comparisons of sensitivity values and recurrence rates were performed by using the Fisher exact test, regarding the number of patients. Comparisons of median age, weight, or number of biopsies were performed with a two-tailed unpaired Mann-Whitney *U* test. A difference with a *P* value of less than .05 was considered significant. The statistical analysis was performed with software (StatView for Windows, version 5.0; SAS Institute, Cary, NC).

Results

Diagnostic Sensitivity: Focal versus Diffuse Form

PVS was successfully performed in 31 patients. In four other patients, the examination was not completed because of difficulties in maintaining the patients in a stable hypoglycemic state during the examination or because of an inability to perform transhepatic pancreatic catheterization. These four patients were, then, excluded from the rest of the analysis. PET examinations were successfully completed in all patients examined, uneventfully.

Thus, as summarized in Table 1, the

Table 1

Diagnostic Sensitivity of PVS and PET for Focal CHI

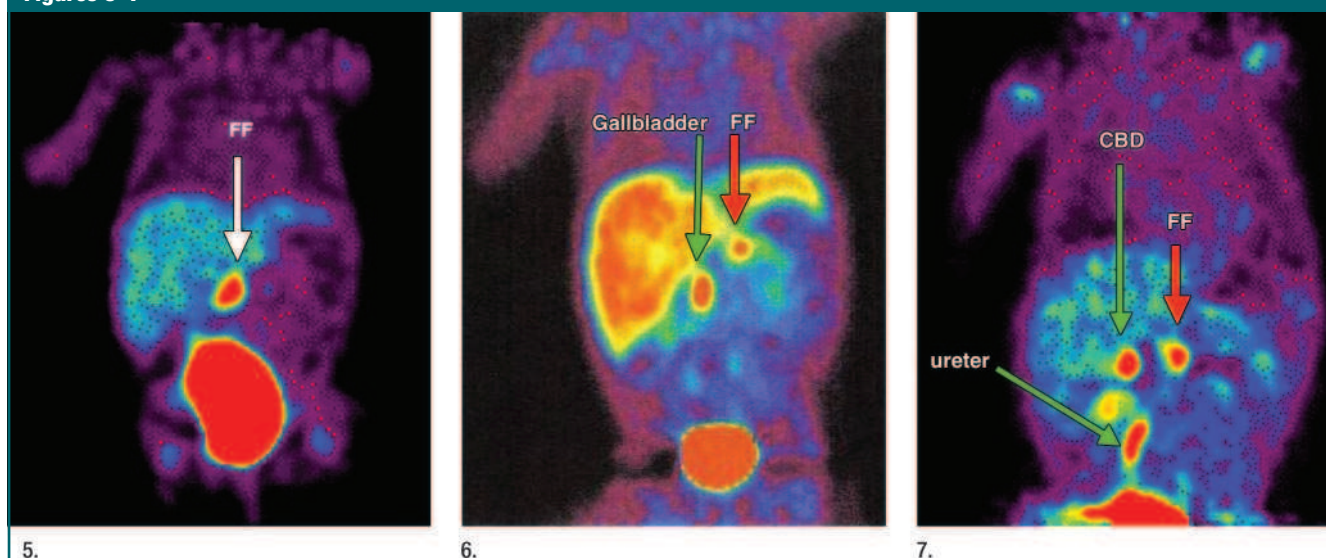
Clinical Data	PVS Group	PET Group
No. of patients	35	16
No. with diagnosis of focal form	31	16
No. with procedure failure	4	0
No. with erroneous diagnosis	0	0

Table 2

Misdiagnoses at PVS

Patient No./Sex/Age (mo)	Pancreatic Location at PVS	Pancreatic Location at Perioperative Localization	Extent of Resection
1/M/5	Head	Body (lesion seen)	Elective resection; patient was cured
2/F/7	Head	Body (lesion seen)	Elective resection; patient was cured
3/F/4	Body	Tail (lesion seen)	Elective resection; patient was cured
4/F/7	Body	Lesion not seen and not found perioperatively; recurrence, with localization in head at postoperative PVS	Resection of body and tail and secondary near-total pancreatectomy; patient was cured

Figures 5–7



Figures 5: Coronal ^{18}F -fluoro-L-dopa PET image shows inaccurate localization of focal lesion in 2-month-old female infant. Results suggested focal form (FF) lesion in body of pancreas (arrow). Perioperative findings indicated bifocal form with one lesion in inferior part of head of pancreas and another in wall of descending duodenum. Repeat surgery was performed because of incomplete resection of this bifocal lesion initially.

Figure 6: Coronal ^{18}F -fluoro-L-dopa PET image shows inaccurate localization of focal form (FF) lesion in 2-month-old male infant. Results suggested focal lesion in body of pancreas (red arrow). Gallbladder signal (green arrow) was well identified. Lesion was not identified during surgical procedure, and body of pancreas was resected, as pointed out by using PET. After persistent hypoglycemia was noted postoperatively, this patient underwent repeat surgery, and focal lesion in head of pancreas was resected.

Figure 7: Coronal ^{18}F -fluoro-L-dopa PET image shows inaccurate localization of focal form (FF) lesion (red arrow) in 5-month-old male infant. Results suggested focal lesion in body of pancreas. Common bile duct (CBD) and right ureter (green arrows) were well identified because they were abnormally dilated. After persistent hypoglycemia was noted postoperatively, this patient underwent repeat surgery, and focal lesion in head of pancreas was resected.

diagnostic sensitivity for distinguishing between the focal and the diffuse forms was excellent (100%) for both PVS and PET groups. There was no error in differentiating the focal form from the diffuse form.

Accuracy of Approximate Localization of Focal Lesions

Because precise localization was not possible with PET imaging alone, the sensitivity values of the preoperative radiologic localization with PVS and PET were compared for the three major pancreatic areas (head, body, tail).

During surgery, macroscopic focal lesions were seen in 24 (77%) of 31 patients in the PVS group and in 11 (69%) of 16 patients in the PET group. In 27 (87%) of 31 patients in the PVS group and in 13 (81%) of 16 patients in the PET group, preoperative localization of the lesion was performed, in accordance with the surgical findings. In 74% (35 of 47) of our patients, the lesion was visualized at surgery, and this factor helped in the performance of the resection, and the use of the findings from pathologic analysis was of further assistance. The radiologic and

surgical features of the four patients in the PVS group in whom misdiagnoses of localization occurred are summarized in Table 2. The three cases of misdiagnosis in the PET group are described in Figures 5–7. There was no significant difference between the two groups in the accuracy of localization of focal lesions ($P = .7$).

The median number of biopsies we performed before we discovered the focal lesion was higher in the PET group (median number, six; range, 1–12) than it was in the PVS group (median number, three; range, 0–12),

although the difference between the groups was not significant ($P = .06$).

In the PVS group, two (6%) patients underwent further surgery for residual CHI, which was diagnosed after recurrence of hypoglycemia. In one case, this recurrence resulted from incomplete resection of the lesion, although findings from an intraoperative pathologic examination suggested free margins; the resection was completed during a second procedure. In the other case, partial resection was performed, without successful preoperative localization of the lesion (patient 4, Table 2); a second procedure was performed successfully.

In the group examined by using PET, five (31%) patients underwent further surgery for residual CHI, which was diagnosed after recurrence of hypoglycemia. In three of these patients, the first resection did not include the entire lesion, although the intraoperative pathologic examination results suggested free margins. The resection was completed with a second procedure. In two other patients, the lesion was not found during the initial surgical procedure, when resection of the region identified by using PET was performed. After early recurrence of hypoglycemia, these two patients underwent a second PET examination, which confirmed the persistence of focal disease. The resection was successfully completed during a second surgical procedure.

Of the 47 children in this study, 40 (85%) were cured after the initial surgical procedure. However the reexploration rate was significantly higher in the PET group ($P = .03$).

Discussion

^{18}F -fluoro-L-dopa PET is now the imaging method of choice for the examination of patients with CHI (13–15). Unlike PVS, PET evaluation can be performed easily, does not require patients to be anesthetized or hypoglycemic during the examination, and does not require suspension of medical treatment prior to examination. Moreover, the radiation dose is lower (1 mSv/kg for PVS vs 0.4 mSv/kg for PET), and there is no associated risk of deep venous thrombosis. The only lim-

itation of this technique is that the radio-tracer is not available in all PET centers.

If one considers the approximate localization of the focal lesion, with the pancreas divided into three main areas, the results of PET and PVS were comparable (81% and 87%, respectively, of lesions correctly identified). This finding confirms that ^{18}F -fluoro-L-dopa PET is not only an accurate noninvasive technique for diagnosing focal forms of CHI but also a good examination for initial localization of the pancreatic focal lesion (17). The aim of surgery is to completely remove the lesion, while sparing as much of the pancreas as possible to prevent long-term pancreatic insufficiency. However, when we compared PET with PVS, we found that the lack of precision in the localization of the lesion by using PET can have adverse consequences for both surgeon and patient: In this study, the repeat surgery rate was five times higher in the PET group.

Preoperative visualization of these focal lesions is difficult because of their small size (mean length, 10 mm) (17). Identification of these focal lesions is also difficult because their texture may be identical to that of the surrounding normal gland and because they occur either superficially or deep within the pancreatic gland and may not be readily visible. In 74% (35 of 47) of our patients, the lesion was visualized at surgery, and this factor helped in the performance of the resection, and the use of the findings from pathologic analysis was of further assistance. For patients in whom the lesion could not be seen macroscopically during surgery, the results of preoperative radiologic studies and intraoperative histologic studies were essential in guiding the resection.

As with all functional imaging, ^{18}F -fluoro-L-dopa PET demonstrates a biological activity, and in this case, it is the activity of hyperactive β cells in the pancreas. The signal seen is proportional to the activity rather than to the size of the lesion (13). Moreover, precise anatomic landmarks, usually used in conventional imaging, are not apparent (19,20). When we compared ^{18}F -fluoro-L-dopa PET with PVS, the major limitation of PET was its limited spatial resolution. Be-

cause PVS can be used to screen the entire pancreatic venous network, it allows precise anatomic localization of the focal lesion. Although the difference in terms of accuracy of approximate localization ($P = .7$) between the two techniques was not significant (probably because of insufficient power, given the small number of patients), we found a difference, although not significant ($P = .06$), in the number of biopsies that had to be performed during surgery. This difference may be the consequence of greater difficulties in precisely locating the lesion with PET, despite the apparent comparable rate of "approximate" localization by using the three pancreatic areas (head, body, and tail). This study had several shortcomings. Because of its retrospective nature and the small number of patients in each group, this study failed to display significant differences between PVS and PET groups concerning the accurate localization of focal lesions. Nevertheless, the repeat surgery rate in the patients in the PET group was significantly higher, suggesting better outcomes in patients treated with PVS. This finding is favorable in regard to the use of hybrid machines, such as PET/computed tomography, which will permit better anatomic localization and more precise delineation of focal CHI (19–22).

In conclusion, ^{18}F -fluoro-L-dopa PET is an excellent way to differentiate focal from diffuse CHI, but this technique fails to give precise localization of the lesion, partly because of the absence of fixed anatomic landmarks (such as the common bile duct, splenic and mesenteric blood vessels, spleen, and duodenum).

References

1. De León DD, Stanley CA. Mechanisms of disease: advances in diagnosis and treatment of hyperinsulinism in neonates. *Nat Clin Pract Endocrinol Metab* 2007;3(1):57–68.
2. Menni F, de Lonlay P, Sevin C, et al. Neurologic outcomes of 90 neonates and infants with persistent hyperinsulinemic hypoglycemia. *Pediatrics* 2001;107(3):476–479.
3. Goossens A, Gepts W, Saudubray JM, et al. Diffuse and focal nesidioblastosis: a clinicopathological study of 24 patients with persis-

- tent neonatal hyperinsulinemic hypoglycemia. *Am J Surg Pathol* 1989;13(9):766–775.
4. Sempoux C, Guiot Y, Jaubert F, Rahier J. Focal and diffuse forms of congenital hyperinsulinism: the keys for differential diagnosis. *Endocr Pathol* 2004;15(3):241–246.
 5. Fékété CN, de Lonlay P, Jaubert F, Rahier J, Brunelle F, Saudubray JM. The surgical management of congenital hyperinsulinemic hypoglycemia in infancy. *J Pediatr Surg* 2004;39(3):267–269.
 6. Cherian MP, Abduljabbar MA. Persistent hyperinsulinemic hypoglycemia of infancy (PHHI): long-term outcome following 95% pancreatectomy. *J Pediatr Endocrinol Metab* 2005;18(12):1441–1448.
 7. Giurgea I, Bellanné-Chantelot C, Ribeiro M, et al. Molecular mechanisms of neonatal hyperinsulinism. *Horm Res* 2006;66(6):289–296.
 8. Sempoux C, Guiot Y, Dahan K, et al. The focal form of persistent hyperinsulinemic hypoglycemia of infancy: morphological and molecular studies show structural and functional differences with insulinoma. *Diabetes* 2003;52(3):784–794.
 9. Adzick NS, Thornton PS, Stanley CA, Kaye RD, Ruchelli E. A multidisciplinary approach to the focal form of congenital hyperinsulinism leads to successful treatment by partial pancreatectomy. *J Pediatr Surg* 2004;39(3):270–275.
 10. Crétolle C, de Lonlay P, Sauvat F, et al. Congenital hyperinsulinism of infancy: surgical treatment in 60 cases of focal form [in French]. *Arch Pediatr* 2005;12(3):258–263.
 11. Dubois J, Brunelle F, Touati G, et al. Hyperinsulinism in children: diagnostic value of pancreatic venous sampling correlated with clinical, pathological and surgical outcome in 25 cases. *Pediatr Radiol* 1995;25(7):512–516.
 12. Brunelle F, Negre V, Barth MO, et al. Pancreatic venous samplings in infants and children with primary hyperinsulinism. *Pediatr Radiol* 1989;19(2):100–103.
 13. Ahlström H, Eriksson B, Bergström M, Bjurling P, Långström B, Oberg K. Pancreatic neuroendocrine tumors: diagnosis with PET. *Radiology* 1995;195(2):333–337.
 14. Hardy OT, Hernandez-Pampaloni M, Saffer JR, et al. Diagnosis and localization of focal congenital hyperinsulinism by ^{18}F -fluoro-dopa PET scan. *J Pediatr* 2007;150(2):140–145.
 15. Ribeiro MJ, De Lonlay P, Delzescaux T, et al. Characterization of hyperinsulinism in infancy assessed with PET and ^{18}F -fluoro-L-DOPA. *J Nucl Med* 2005;46(4):560–566.
 16. Von Schulthess GK, Hany TF. Imaging and PET-PET/CT imaging. *J Radiol* 2008;89(3 pt 2):438–447.
 17. Mohnike K, Blankenstein O, Minn H, Mohnike W, Fuchtnner F, Otonkoski T. ^{18}F -DOPA positron emission tomography for preoperative localization in congenital hyperinsulinism. *Horm Res* 2008;70(2):65–72.
 18. Mohnike K, Blankenstein O, Christesen HT, et al. Proposal for a standardized protocol for ^{18}F -DOPA-PET (PET/CT) in congenital hyperinsulinism. *Horm Res* 2006;66(1):40–42.
 19. Blodgett TM, Meltzer CC, Townsend DW. PET/CT: form and function. *Radiology* 2007;242(2):360–385.
 20. von Schulthess GK, Steinert HC, Hany TF. Integrated PET/CT: current applications and future directions. *Radiology* 2006;238(2):405–422.
 21. Barthlen W, Blankenstein O, Mau H, et al. Evaluation of ^{18}F Fluoro-L-DOPA positron emission tomography-computed tomography for surgery in focal congenital hyperinsulinism. *J Clin Endocrinol Metab* 2008;93(3):869–875.
 22. Subramaniam RM, Karantanis D, Peller PJ. ^{18}F Fluoro-L-dopa PET/CT in congenital hyperinsulinism. *J Comput Assist Tomogr* 2007;31(5):770–772.

Morphological Mosaicism of the Pancreatic Islets: A Novel Anatomopathological Form of Persistent Hyperinsulinemic Hypoglycemia of Infancy

C. Sempoux, C. Capito, C. Bellanné-Chantelot, V. Verkarre, P. de Lonlay, Y. Aigrain, C. Fekete, Y. Guiot, and J. Rahier

Department of Pathology (C.S., Y.G., J.R.), Cliniques Universitaires Saint Luc, 1200 Brussels, Belgium; Departments of Pediatric Surgery (C.C., Y.A., C.F.) and Pathology (V.V.), Unité 845 Institut National de la Santé et de la Recherche Médicale (C.C.), and Reference Center of Metabolic Diseases (P.d.L.) Assistance Publique-Hôpitaux de Paris (AP-HP) Hôpital Necker-Enfants Malades, Université Paris Descartes, Faculté de Médecine, 75743 Paris, France; and Department of Genetics (C.B.-C.), AP-HP Groupe Hospitalier Pitié-Salpêtrière, Université Pierre et Marie Curie, 75651 Paris, France

Background: Morphological studies of the pancreas in persistent hyperinsulinemic hypoglycemia of infancy (PHHI) have focused on the diagnosis of focal vs. diffuse forms, a distinction that determines the optimal surgical management. *ABCC8* or *KCNJ11* genomic mutations are present in most of them.

Aim: Our aim was to report a new form of PHHI with peculiar morphological and clinical characteristics.

Research Design and Methods: Histopathological review of 217 pancreatic PHHI specimens revealed 16 cases morphologically different from diffuse and focal forms. They were analyzed by conventional microscopy, quantitative morphometry, immunohistochemistry, and *in situ* hybridization.

Results: Their morphological peculiarity was the coexistence of two types of islet: large islets with cytoplasm-rich β -cells and occasional enlarged nuclei and shrunken islets with β -cells exhibiting little cytoplasm and small nuclei. In small islets, β -cells had abundant insulin content but limited amount of Golgi proinsulin. Large islets had low insulin storage and high proinsulin production and were mostly confined to a few lobules. No evidence for K_{ATP} channels involvement or 11p15 deletion was found. Genomic mutations for *ABCC8*, *KCNJ11*, and *GCK* were absent. Patients had normal birth weight and late hypoglycemia onset and improved with diazoxide. Ten were cured by limited pancreatectomy. Six recurred after surgery and were medically controlled.

Conclusion: This new form of PHHI is characterized by a morphological mosaicism. Pathologists should recognize this mosaicism on intraoperative frozen sections because it is often curable by partial pancreatectomy. The currently unknown genetic background does not involve the classical genomic mutations responsible for diffuse and focal PHHI. (*J Clin Endocrinol Metab* 96: 0000–0000, 2011)

Persistent hyperinsulinemic hypoglycemia of infancy (PHHI), a syndrome that was first recognized by McQuarrie (1), has been repeatedly attributed to nesidioblastosis, a particular histological feature that is character-

ized by the presence of numerous small clusters of endocrine cells in the vicinity of the pancreatic ducts (2). Nesidioblastosis was considered a permanent β -cell proliferation, leading to an increased β -cell mass that was responsible for

ISSN Print 0021-972X ISSN Online 1945-7197
Printed in U.S.A.

Copyright © 2011 by The Endocrine Society

doi: 10.1210/jc.2010-3032 Received December 27, 2010. Accepted August 25, 2011.

Abbreviations: H&E, Hematoxylin and eosin; ISH, *in situ* hybridization; LOH, loss of heterozygosity; PET, positron emission tomography; PHHI, persistent hyperinsulinemic hypoglycemia of infancy; PVS, pancreatic venous sampling; SUR1, sulfonylurea receptor 1.

hyperinsulinism. However, the proliferation index and the fractional volume of β -cells are not higher in the pancreas of hypoglycemic infants than in controls, and nesidioblastosis is not specific to the disease in that it is also observed in the pancreas of normoglycemic neonates and infants (3, 4).

Since the 1990s, histological retrospective analyses of case series led several groups to characterize two forms of PHHI: the focal and the diffuse forms (3–7). In the first form, a small focal endocrine lesion, often invisible to the naked eye, is responsible for insulin hypersecretion. This lesion is an adenomatous hyperplasia made from the confluence of histologically roughly normal islets with few non- β -cells at the periphery of a β -cell central core. Abnormal, large β -cell nuclei are often observed within the lesion but are not seen outside of the focal lesion where the islets exhibit small nuclei and less cytoplasm, with evidence of low proinsulin synthesis. This focal form is curable by a partial pancreatectomy restricted to the lesion. The second form is diffuse and involves the whole pancreas. Its histological hallmark is the presence of abnormally large β -cell nuclei scattered throughout most islets (3–6). In both forms, infants have a high birth weight, hypoglycemia occurs in the neonatal period, and diazoxide is nearly always ineffective (8, 9). Neither clinical nor biological data can be used to differentiate the focal from the diffuse forms. To distinguish the two forms, portal venous catheterization with selective venous sampling for insulin measurements (10) and more recently noninvasive imaging using positron emission tomography (PET) with [^{18}F]fluoro-L-DOPA (^{18}F -PET) are useful (11, 12). Intraoperative frozen sections are essential, not only to confirm the diagnosis made based on imaging but also to determine whether the suspected area effectively corresponds to a focal lesion and is completely resected (13).

The genetic cause of many cases has been identified. In most diffuse forms, hyperinsulinism is due to inactivating mutations in *ABCC8* or *KCNJ11*, which are located on chromosome 11p15 and code for the sulfonylurea receptor 1 (SUR1) and Kir6.2 proteins, respectively, the two subunits of ATP-sensitive K (K_{ATP}) channels, resulting in abnormal channels (14, 15). In the focal forms, in addition to a paternally inherited inactivating mutation in *ABCC8* or *KCNJ11*, there is a loss of heterozygosity in the 11p15 region, leading to the occurrence of focal adenomatous hyperplasia because of an imbalance between imprinted genes involved in cell proliferation (*H19* and *IGF2*) and a loss of the antiproliferative factor p57 (16–20). Infrequent cases of congenital hyperinsulinism unrelated to K_{ATP} channels have also been reported; most of these cases were sensitive to diazoxide. These cases may be due to dominant activating mutations of the *GLUD1* gene, which codes for glutamate dehydrogenase (21, 22), or due to activating mutations of *GCK*, which codes for glu-

cokinase (23, 24); these are two enzymes that are involved in the metabolic control of insulin secretion. Loss-of-function mutations in the *HADH* gene and mutations in *HNF4 α* can also produce infantile hyperinsulinism (25–29). The rarity of these forms, which are unrelated to defects of the K_{ATP} channels, explains why exhaustive descriptions of their pathological characteristics are limited.

Among the 217 cases of operated PHHI that we collected over 25 yr, 16 cases (7.4%) did not fit with the usual types. They displayed peculiar pancreatic morphologies and had a distinct clinical presentation, with normal birth weight in the majority of the cases, a late onset of hyperinsulinism, and a relative sensitivity to diazoxide. Furthermore, when genetic analyses were performed in these infants ($n = 13$), genomic mutations of *ABCC8*, *KCNJ11*, and *GCK* were ruled out, and no similar peculiar pathologies were found in cases with similar mutations. The aim of the present study is to report the histological characteristics of these patients to permit intraoperative recognition and diagnosis of this particular form of PHHI that can often be cured by a limited pancreatectomy.

Materials and Methods

On the basis of their specific histological features alone, we identified 16 cases of the 217 PHHI pancreases collected during surgery in several European hospitals since 1976. This study was approved by the ethical committee of the Université Catholique de Louvain.

Whenever possible and after obtaining the written informed consent of the parents for the genetic testing of their children, genetic analyses were performed to search for *ABCC8*, *KCNJ11*, or *GCK* genomic mutations. The genetic results of four of these 16 patients have recently been published in a large series of 109 patients (30); this previous publication evaluated the incidence and spectrum of *ABCC8* and *KCNJ11* mutations in this cohort of PHHI.

Diagnoses of PHHI were made according to the clinical criteria previously reported (8). The infants were considered to be or to become nonresponsive to diazoxide therapy when 10 mg/kg \cdot d was insufficient to avoid hypoglycemic events (8).

Preoperative radiological evaluation was performed by pancreatic venous sampling (PVS) (10) in 14 cases, by ^{18}F -PET (12, 13, 31) in one case, and with both in the last case.

All samples of partial pancreatectomies were fixed in 4% formalin to study SUR1, Ki67, and p57 and to perform molecular biology investigations, including *in situ* hybridization (ISH) for proinsulin mRNA and/or in Bouin's solution for conventional microscopy on hematoxylin and eosin (H&E)-stained sections and the immunostaining of insulin, proinsulin, somatostatin, and glucagon.

The anomalies were sometimes very small, being limited to one or a few pancreatic lobules and were not detectable with the naked eye. Moreover, the areas of interest were sometimes fixed only in Bouin's solution. All of the analyses were thus not performed in all of the cases but were performed according to the adequacy of the available material.

The sizes of the β -cell nuclei and the β -cell nuclear crowding (number of β -cell nuclei per 1000 μm^2 of β -cell cytoplasm) were

measured in both types of islet (at least 10 islets in each case) according to the method previously reported (6). The area of these islets was measured and used to evaluate the differences between the types of islet (Axiovision, Zeiss, Germany).

Immunoperoxidase staining was performed to detect insulin, proinsulin, and somatostatin as well as SUR-1, Ki67, and p57. The source of the antibodies and their dilution for use are given in Supplemental Table 1 (published on The Endocrine Society's Journals Online web site at <http://jcem.endojournals.org>).

Quantifications of Golgi proinsulin (diaminobenzidine) and somatostatin cells (Fast Red) were performed on paraffin sections. The total immunostained area of each islet was measured, and the coordinates of each islet were stored by an image analyzer (KS-400 system; Zeiss-Vision, Munich, Germany). On the same slides, insulin was further detected (Fast red), and the total immunostained area was measured again. After removal of the Fast red staining by washing in alcohol, the Golgi proinsulin area was measured, and the areas of somatostatin (δ -cell area) and insulin (β -cell area) immunolabeling were calculated. Then, the Golgi proinsulin-to-cytoplasmic insulin area ratio that reflects the β -cell synthesis function was calculated as previously reported (18) and related to the δ -cell-to- β -cell area ratio. Islet sections (n = 220) from six age-matched normoglycemic controls, born to nondiabetic mothers and dead from a disease not

related to the endocrine pancreas, were compared with 300 islets from six infants with islet mosaicism.

The insulin content of β -cells in both types of islet was quantified on paraffin sections by measuring the specific absorbance (OD) on 10 islets of each type after immunostaining for insulin according to a method of immunodensitometry previously reported (32).

ISH to detect proinsulin mRNA was performed with a fluorescein isothiocyanate-labeled probe (final dilution 1:2; NCL-Proins, Novocastra, UK).

For microsatellite analysis, normal and hyperfunctional islets were microdissected from paraffin sections of three cases (cases 8, 12, and 15; Table 1) using a PALM MicroLaser Systems pulsed laser (337 nm; Bernied, Germany) coupled to an Axiovert 200 microscope (Zeiss, Oberkochen, Germany). Although the morphology was maintained using formalin, every sixth section from the consecutive sections was stained with H&E to confirm the identification of normal and hyperfunctional islet areas. A Picopure DNA extraction kit (Arcturus Bioscience, Mountain View, CA) was used to extract DNA from microdissected tissues following the manufacturer's recommendations. Loss of heterozygosity (LOH) was studied with a selection of markers located in the 11p15 region, from telomere to centromere (NCBI database): D11S4046 (0.8 Mb), D11S2351 (3.9 Mb), D11S902 (16.3 Mb), and D11S4114 (19.5 Mb), as described previously (18). PCR products were ana-

TABLE 1. Clinical data

Case	Sex	Birth weight (percentile)	Age at presentation (months)	Preop Dz treatment (mg/kg · d)	Localization (PVS or ^{18}F -PET)	Surgery	Follow-up
1	F	46	3	6.5	Inconclusive (PVS)	Partial tail	Recurrence controlled by low-dose Dz
2	F	78	6	10	Focal-corpus (PVS)	Partial corpus and tail	Cured
3	M	94	8	10	Focal (PVS)	Partial corpus and tail	Cured
4	F	4	5	12	Diffuse (PVS)	Partial corpus and tail	Cured
5	F	64	6	15	Focal-tail (PVS)	Partial tail	Cured
6	F	69	3	Sensitive to Dz	Focal (PVS)	Partial corpus and tail	Cured
7	M	79	4	Transient sensitivity	Tail (PVS)	Tail	Cured
8	M	48	5	15	Focal-head (PVS)	Partial	Recurrence controlled by low-dose Dz
9	M	7	9	10	Focal tail (PVS)	Partial tail	Cured
10	M	40	5.5	12	Focal tail (PVS)	Partial tail	Recurrence controlled by low-dose Dz
11	F	51	6	6	Focal tail (PVS)	Partial corpus and tail	Cured
12	F	86	NN	Transient sensitivity	Focal corpus (PVS)	Partial corpus and tail	Cured
13	M	48	4	18	Focal corpus and tail (PVS)	Partial corpus and tail	Cured
14	F	90	NN	15	Inconclusive (PVS)	Head corpus and tail	Recurrence controlled by low-dose Dz
15	F	Unknown	6	Sensitive to Dz	Inconclusive (^{18}F -PET)	Partial head and isthmus	Recurrence controlled by low-dose Dz
16	M	45	7	Transient sensitivity	Inconclusive (PVS and ^{18}F -PET)	Corpus and tail	Recurrence controlled by low-dose Dz

Cases 4, 6, and 13 were not tested for *ABCC8*, *KCNJ11*, and *GCK* mutations. Mutations in the *GDH* gene have been ruled out in patients 7, 10, and 14. Dz, Diazoxide; F, female; M, male; Preop, preoperative.

lyzed using ABI Genescan Software. Allelic loss was scored if the area under the allelic peak was reduced by a minimum of 50%. A previously tested focal lesion served as the positive control (case number 7 from Ref. 18).

The statistical evaluation of the results was conducted using the Fisher's exact test for the differences in proportions of infants with high birth weight and by Wilcoxon signed-rank test for all of the other parameters.

Results

Clinical data

The clinical data of the 16 atypical cases retrieved from the patient files are detailed in Table 1. In most of the cases (14 of 16), the hypoglycemic events occurred later in life (median 165 d, range 1–270 d) than those in the classical focal and diffuse forms, which are almost always diagnosed in the neonatal period (8, 9). The birth weights expressed in percentiles were lower than in the forms pre-

viously reported (z score = +0.04 *vs.* +1.36). Only one patient (6%) had a percentile higher than 90% *vs.* 46% in a series of 52 classical PHHI cases reported by de Lonlay-Debeney *et al.* (8); this proportion of infants was significantly lower than that previously reported (8) ($P < 0.001$, Fisher's exact test). At the onset of disease, all of the infants were responsive to diazoxide at least for a short period of treatment. Later, the sensitivity to the drug decreased, and the infants required progressive and continuous increasing of the dose, which, in certain infants, finally exceeded the 10 mg/kg · d that is characterized for diazoxide sensitivity (8). Although they experienced marked improvement upon diazoxide treatment, most infants remained prone to occasional hypoglycemic events. This is strikingly different from the classical focal and diffuse forms that are related to K_{ATP} channelopathies, which are almost always insensitive to diazoxide from birth (8, 9). Insulin levels after PVS or ^{18}F -PET were suggestive of focal lesions in 11 cases, diffuse lesions in one case, and inconclusive or difficult to interpret in four other cases.

For one or several reasons (persistence of hypoglycemic events, progressive loss of diazoxide sensitivity, or major hypertrichosis and/or because PVS was suggestive of a localized form), the patients finally underwent surgery. After partial pancreatectomy, 10 were definitively cured. In the six others, hypoglycemic events reoccurred in the first days or weeks after surgery and were medically treated (Table 1).

Morphology

Conventional microscopy

Macroscopically, the pancreas appeared normal, and no lesions were identified macroscopically by the surgeon during surgery. Several biopsies (from four to 20) were thus taken by the surgeon in the area suspected by PVS or ^{18}F -PET or in different areas of the gland when the preoperative localization techniques were inconclusive, and frozen sections were made. After recognition of the abnormal area, biopsies were taken to ensure that the limits of the resection were healthy. The typical characteristic of the lesions, already recognizable on frozen sections, were confirmed after H&E staining; these typical characteristics were the coexistence of two strik-

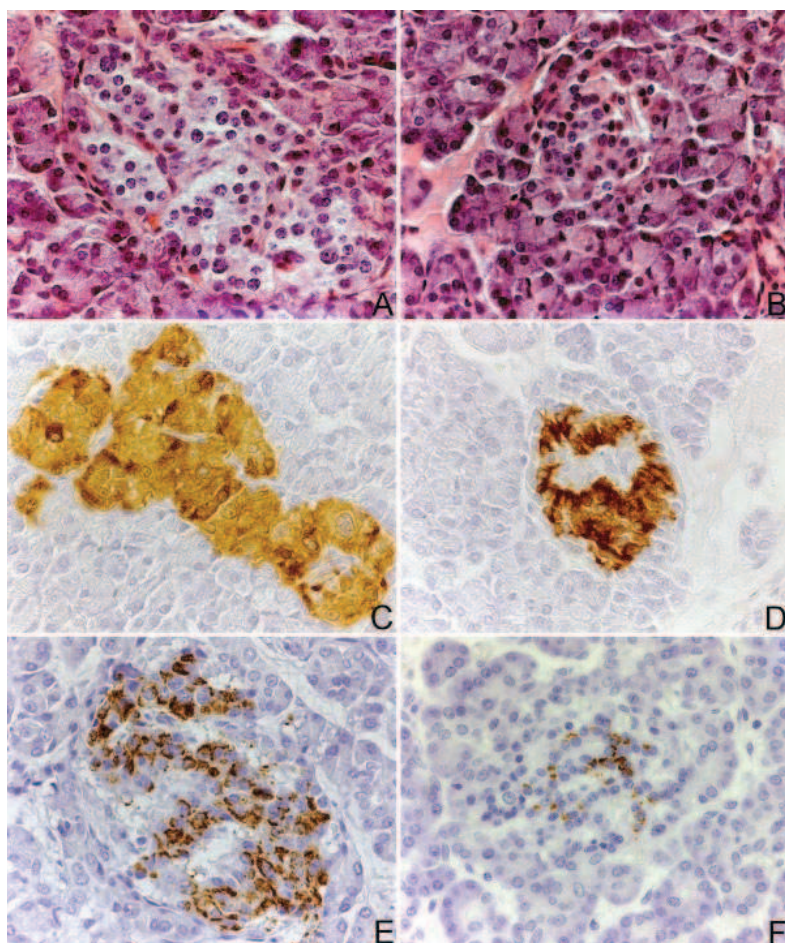


FIG. 1. Islet mosaicism. A and B, On H&E-stained sections, the typical feature of this new form of PHHI was the presence of both large hyperplastic islets with cytoplasm-rich β -cells exhibiting some enlarged nuclei (A) as well as small shrunken islets that are 2-fold smaller (B); C and D, after the immunodetection of insulin, the large islets showed a faint diffuse homogeneous staining (C), whereas the small islets had strong polarized labeling (D); E, the staining for proinsulin was stronger in large islets, suggesting a high level of function; F, this staining was limited to a small dot in the small shrunken islets.

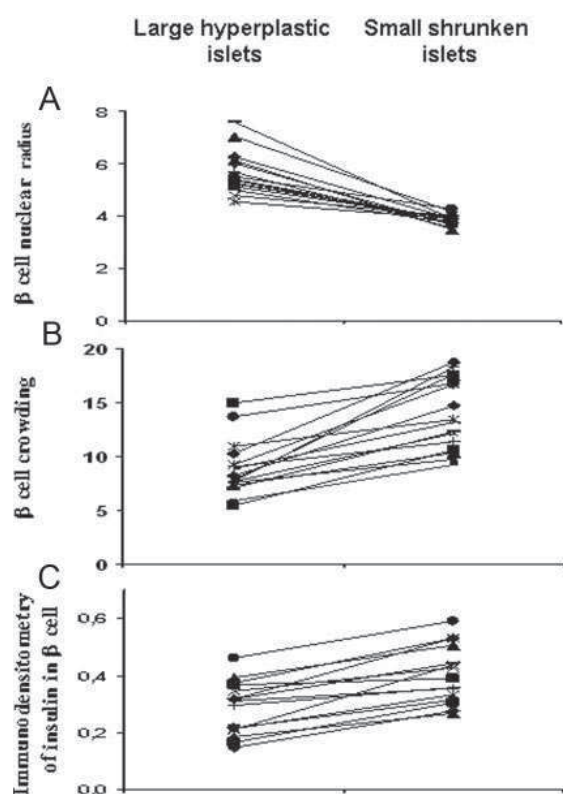


FIG. 2. Nuclear radius, nuclear crowding, and densitometry of insulin. The two symbols linked by a line represent the mean value of the parameter measured in large hyperplastic islets (*left*) and in small shrunken islets (*right*) in the same patient. A, Mean radius of 50 selected β -cell nuclei (micrometers) in large hyperplastic and small shrunken islets; B, β -cell nuclear crowding (number of β -cell nuclei/1000 μm^2 of β -cell cytoplasm); C, specific absorbance (OD) of insulin labeling (immunodensitometry); means of 10 islets in each islet type and patients.

ingly different types of islet, resulting in a mosaic pattern (Fig. 1, A–F).

Morphometry

Profiles from islets of the first type were 2.06-fold larger than the second type of islet, with a mean value of 11,407 μm^2 ($P < 0.01$). They contained numerous β -cells with abundant cytoplasm and sometime large nuclei. However, these nuclei were rarely as large as those in the classical diffuse form of the disease (Fig. 1A). The radius of the β -cell nuclei and the β -cell crowding have been evaluated on both types of islet (Fig. 2). The β -cell nuclear mean radius was constantly larger in the hyperplastic type 1 islets than in the small type 2 islets (5.66 ± 0.83 vs. 3.85 ± 0.21 μm , $P < 0.01$) (Fig. 2A). The β -cell nuclear crowding was higher in small type 2 than in hyperplastic type 1 islets (13.91 ± 3.27 vs. 8.88 ± 2.56) (Fig. 2B). The hyperplastic type 1 islets were not observed throughout the whole pancreas but were confined to one or some adjacent lobules of the pancreas (Fig. 3). Certain lobules contained only this type of islet, but other lobules showed both types of islet. The islets of the second type were small and appeared

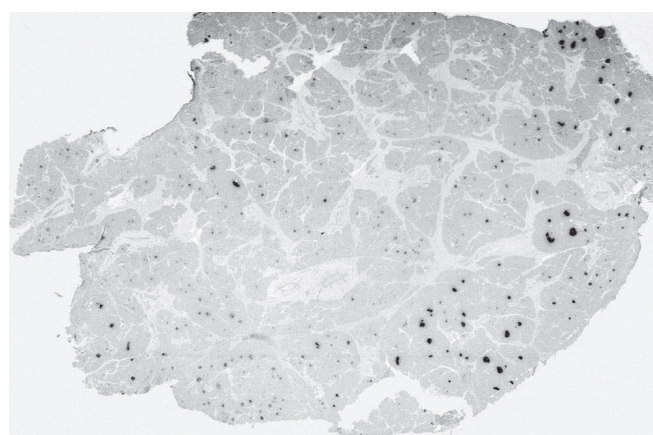


FIG. 3. Lobular distribution of large hyperplastic islets. At low magnification, the lobular topography of hyperplastic-hyperactive islets was already recognizable (proinsulin immunodetection).

hypotrophic. They contained β -cells with scanty cytoplasm and small nuclei and appeared suppressed (Fig. 1B). This second type of islet was distributed throughout the whole pancreas.

Immunocytochemistry, ISH, and microsatellite analysis

Immunocytochemistry also revealed striking differences between both types of islet (Fig. 1, C–F). In the first type (large islets), the outlines of the islets labeled with insulin antibody were very regular, and the cytoplasm of the β -cells was only faintly stained at a very uniform level (Fig. 1C), whereas the proinsulin antibody gave a strong labeling, which marked a large Golgi area (Fig. 1E). The insulin mRNA content, which was demonstrated by ISH, was also abundant, and only a few somatostatin and glucagon cells were present at the periphery of these islets (Fig. 4A). In the second type of islet (small shrunken islets), the staining with the antiinsulin antibody was strong, and the outlines of the islets were irregular (Fig. 1D), but the proinsulin antibody labeled only a small dot corresponding to the Golgi area (Fig. 1F). Insulin mRNA labeling was slightly lower in the islets, and the somatostatin and glucagon cells were much more numerous than in the first type of islet (Fig. 4B).

p57 was present in both types of islet (Fig. 4, C and D), and SUR1 immunolabeling had a similar pattern and intensity of staining in both types of islet, appearing cytoplasmic with a perimembranous reinforcement (Fig. 4, E and D).

The intensity of the insulin immunolabeling was measured in both types of islet by immunodensitometry. The OD of insulin labeling was always higher in small suppressed islets than in hyperplastic-hyperactive islets (0.403 ± 0.101 vs. 0.288 ± 0.093 , $P < 0.01$) (Fig. 2C).

The proinsulin in the Golgi of β -cells, a reflection of β -cell proinsulin synthesis, was measured in the islets from normoglycemic patients ($n = 6$) and from six cases with

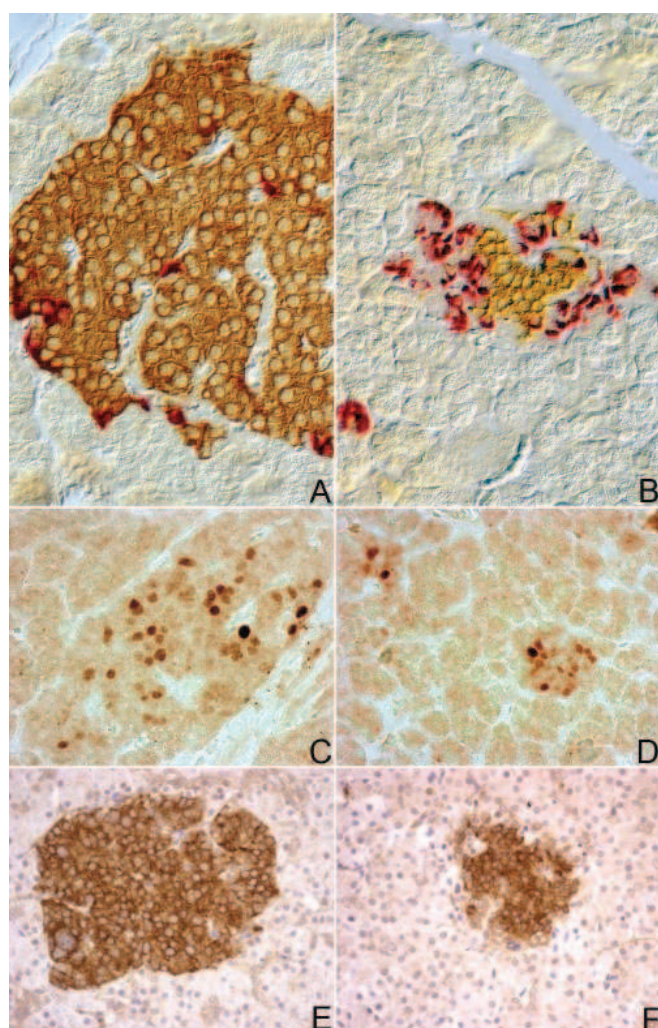


FIG. 4. Insulin mRNA and somatostatin cells, p57, and SUR1. A and B, Insulin mRNA and somatostatin cells in large hyperplastic islets (A) and in small shrunken islets (B). Insulin mRNA labeling was darker in the large hyperplastic islets, whereas δ -cells were less numerous (ISH/immunohistochemistry, differential interference contrast of Nomarski). C and D, p57 immunodetection in large hyperplastic islets (C) and in small shrunken islets (D). There were no differences in the numbers of positive cells or in the intensities of the labeling. E and F, SUR1 immunodetection showed no difference between the large hyperplastic islets (E) and the small shrunken islets (F).

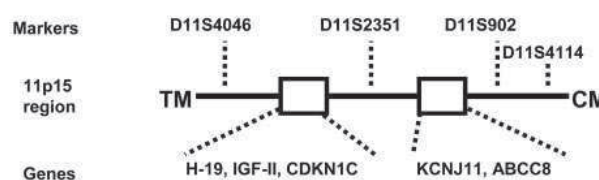
islet mosaicism, and these measurements were compared with the amount of δ -cells in these islets. For this purpose, the δ -cell-to- β -cell area ratio (area percentage) was measured in each individual islet and related to the proinsulin in the Golgi area (expressed as proinsulin-to- β -cell area percentage) in the same islets. In the controls (Supplemental Fig. 1A), the δ -cell-to- β -cell area ratio varied from 2.4–119.0%. The Golgi proinsulin-to-insulin area ratio showed weak variations (0–3.3%). By contrast, in hypoglycemic infants with islet mosaicism (Supplemental Fig. 1B), the δ -cell-to- β -cell area ratio markedly varied within the islets (from 0–250%) as did their Golgi proinsulin to insulin area (from 0–21.6%). In this series of infants, many islets with low δ -cell-to- β -cell area ratios had large

Golgi proinsulin areas, whereas other infants with high δ -cell-to- β -cell area ratios had normal or small Golgi proinsulin areas (the small and shrunken islets).

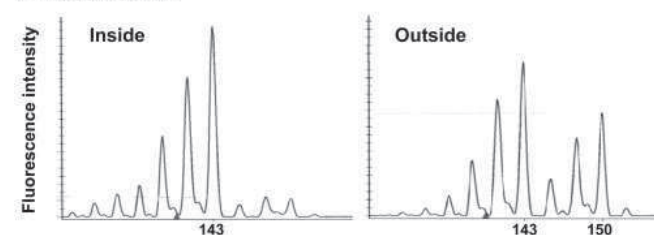
The proliferation index of β -cells was counted in both types of islet and was found to range 1.12–1.18% of β -cells in suppressed and hyperplastic islets (not significant).

Because the purity of the cell population was critical in LOH detections, both types of islet were microdissected from the same histological sections, and microsatellite analysis was performed separately in the three cases (cases 8, 12, and 15). None of these showed an 11p15 LOH involving imprinted genes in 11p15.5 and *ABCC8*, *IGF2* or *H-19*, and *KCNJ11* (Fig. 5). In patient 8, one marker was not informative (D11S902); in patient 12, the four markers were informative; and in patient 15, one marker was not informative (D11S4114). To confirm that the laser microdissection did not reduce the sensitivity for the detection of LOH in small microdissected tissues by microsatellite analysis, a similar procedure was applied in a case of focal adenomatous hyperplasia, and this procedure confirmed the 11p15 deletion that was previously demonstrated (case number 7 from Ref. 18) (Fig. 5).

A Microsatellites



B Focal lesion



C Mosaicism

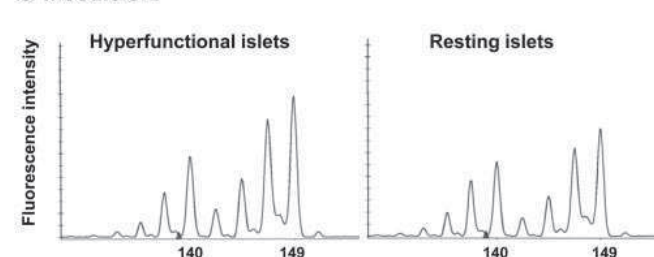


FIG. 5. Microsatellite analysis. A, Markers used and their distribution in the 11p15 region; B and C, tracing corresponding to marker D11S2351. In contrast to a classical K_{ATP} -related focal lesion used as positive control (B), no LOH was observed in patients with histological mosaicism (C, case 8). TM, Telomere; CM, centromere.

Discussion

From our careful review of the series of 217 PHHI patients, we identified 16 cases (7.4%) with a unique pancreatic histology characterized by the coexistence of two different types of islet, a striking mosaic aspect never described in normoglycemic infants or in infants suffering from the diffuse form of PHHI related to *ABCC8* or *KCNJ11* mutations; unlike those with the mosaicism, these pancreases have islets that have the same appearance, with numerous small poorly formed islets and large β -cell nuclei and cytoplasm (3, 5, 6). The novel mosaic pattern differs from that of the focal form because of the absence of adenomatous hyperplasia, but the islets of the second type (with small nuclei and reduced cytoplasm) resemble the normal resting islets located outside the focus of insulin hypersecretion (3, 5, 6, 7, 18).

In the mosaic forms that we analyzed, the hyperactive islets were located in one or some adjacent lobules. This focal distribution explains why many cases were cured by partial pancreatectomy.

The distinct aspects of the two types of islet suggest major functional differences. The islets of the first type contain β -cells with large nuclei and cytoplasm, characteristic of hyperactive β -cells. Their proinsulin antibody-labeled Golgi were large, reflecting a high rate of hormone synthesis, as confirmed by a stronger labeling for insulin mRNA by ISH. By contrast, the faint labeling of the antiinsulin antibody suggested that insulin is not stored for very long but is rapidly released. The islets of the second type showed the opposite characteristics: small nuclei, shrunken cytoplasm, and proinsulin-stained Golgi area restricted to a punctate labeling but strong antiinsulin antibody staining, indicating that these β -cells are resting with a low production of proinsulin but a high storage of insulin. This morphological aspect suggested that persistent hypoglycemia inhibits insulin secretion and synthesis in these β -cells, which implies that they remain normally regulated.

In most cases, hyperactive islets contain only a few δ -cells compared with resting islets. Our quantitative analysis of the mosaic cases indicated that proinsulin synthesis is higher in β -cells from islets with a low δ -cell-to- β -cell area ratio. The absence of δ -cells may have a role in infantile hyperinsulinism (33) but has never been demonstrated in the islets of K_{ATP} hyperinsulinemic infants. The meaning of the decrease in δ -cell number in the hyperactive islets of mosaic cases remains unclear. Suggested previously but not yet demonstrated (34), intra-insular somatostatin secretion may play a role in the control of insulin secretion. Furthermore, because the low δ -to- β ratio also observed in certain islets from normoglycemic controls

was not linked to proinsulin overproduction in these controls, it is unlikely that the hyperproduction of proinsulin observed in hyperactive islets is caused by a relative lack of δ -cells.

A lack of expression of the antiproliferative factor p57 has been implicated in the hyperplasia of classic focal lesions (17). Obvious expression of p57 in hyperfunctional as well as resting islets of the mosaic form clearly indicates that 11p15 LOH is not the cause of the lesion. This observation was confirmed in three cases using microsatellite analysis. This new mosaic form of PHHI is thus distinct and unrelated to the focal form previously described. Large nuclei in the hyperactive islets should not be mistaken for a diffuse pathology (which would lead to aggressive management) because they are restricted to a few lobules and are mixed with small resting islets, a feature never observed in the diffuse form of PHHI.

Interestingly, the clinical characteristics of these patients are also different from those of diffuse or focal PHHI patients. Birth weight, corrected for gestational age and sex, was indeed lower than that of infants suffering from diffuse or focal K_{ATP} channelopathy (8, 9). This could suggest that the disease was not present before birth or did not cause major hyperinsulinism *in utero*. The observation that the first symptoms of hypoglycemia occurred or were recognized only later in life in most cases reinforced this interpretation. This late onset may also result from the small size of the lesion or from transient compensation by physiological adaptive mechanisms.

The patients with mosaic histology shared some clinical characteristics with infants presenting a loss-of-function mutation of the *HADH* gene: a later onset in comparison with K_{ATP} -deficient cases and a certain sensitivity to diazoxide. Although we cannot definitely rule out a role for the *HADH* gene for now, no particular protein sensitivity has been found in our mosaic cases, and the decrease in diazoxide sensitivity with time that we observed has not been reported in *HADH*-mutated patients.

In this series, 10 infants were definitively cured by a partial pancreatectomy, but six were not cured. This could suggest that their lesion was not localized or less localized than expected and incompletely resected. In these six cases, the observation of pancreatic lobules that contain only healthy islets means that the lesion sparing at least some lobules is thus a true localized lesion and does not correspond to a classical diffuse form. It is likely that the extension of the lesion, and then the difficulty of its resection, varies according to the chronology of the somatic mutation occurrence.

When genetic analyses were performed, genomic *ABCC8* or *KCNJ11* mutations were not found, indicating that this mosaic form was also genetically different from

those related to K_{ATP} channel abnormalities. This is in agreement with the persistence of a response (although incomplete) to diazoxide in these cases as well as with the normal and similar SUR1 immunohistochemical expression we found in both types of islet. The observation of this insular mosaicism, together with the lobular distribution of the abnormalities, could be explained by the occurrence of specific somatic mutations during the embryonic development of the endocrine pancreas. These mutations have so far not been identified in this series.

Rare cases of PHHI with histology that did not fit with the classical description of focal or diffuse forms have already been reported (35, 36). Whether the particular histological features could result from a longer evolution of the K_{ATP} channel deficiency in children were operated on later in life is unlikely because the usual K_{ATP} -deficient children who are operated on later in life still present numerous abnormal nuclei disseminated throughout the pancreas and never show a mosaic pattern. The relative sensitivity to diazoxide and the absence of demonstrated genomic *ABCC8* or *KCNJ11* mutations in these patients also do not favor this hypothesis.

Pancreatic β -cell nuclear enlargement that is found only in some sections of the pancreas has been recently reported in a hypoglycemic infant by Hussain *et al.* (37). That case, however, completely differs from ours by its mosaic uniparental paternal disomy, with the interstitial region of the uniparental paternal disomy encompassing the K_{ATP} channel genes and including an *ABCC8* mutation, which was not found in the 13 patients we analyzed for genetic mutations. Furthermore, the patient had a neonatal onset of hypoglycemia and an immediate and total insensitivity to diazoxide.

We have identified a new form of PHHI that is characterized by a morphological mosaicism, with particular histological, immunohistochemical, and clinical characteristics. The abnormal hyperfunctional islets of this form are most often confined to a few adjacent lobules. The genetic background of these cases remains unclear, but the diagnosis of morphological mosaicism should be suspected from the peculiar clinical presentation and can be confirmed during surgery using intraoperative surgical frozen sections, with the knowledge that partial pancreatectomy may often be sufficient to cure the infant.

Acknowledgments

The authors thank Mrs. J. Marchandise, Mr. S. Godecharles, and Mr. S. Lagasse for their skillful technical assistance.

Address all correspondence and requests for reprints to: Prof. Dr. Jacques Rahier, M.D., Ph.D., Department of Pathology, Cli-

niques Universitaires Saint Luc, Avenue Hippocrate 10, 1200 Brussels, Belgium. E-mail: jacques.rahier@uclouvain.be.

This work was supported by Grants 3.4616.05 (to J.R.), 9.4559.04 (to C.S.), and 1.5.216.04 (to C.S.) from the Fonds National de la Recherche Scientifique Médicale (Belgium) and by ARC Grant 05/10-328 (to C.S.) from the General Direction of Scientific Research of the French Community of Belgium.

Disclosure Summary: The authors have nothing to disclose.

References

1. McQuarrie I 1954 Idiopathic spontaneously occurring hypoglycemia in infants: clinical significance of problem and treatment. *Am J Dis Child* 87:399–428
2. Landau H, Perlman M, Meyer S, Isaacsohn M, Krausz M, Mayan H, Lijovetzky G, Schiller M 1982 Persistent neonatal hypoglycemia due to hyperinsulinism: medical aspects. *Pediatrics* 70:440–446
3. Rahier J, Fält K, Müntefering H, Becker K, Gepts W, Falkmer S 1984 The basic structural lesion of persistent neonatal hypoglycaemia with hyperinsulinism: deficiency of pancreatic D cells or hyperactivity of B cells? *Diabetologia* 26:282–289
4. Rahier J, Guiot Y, Sempoux C 2000 Persistent hyperinsulinaemic hypoglycaemia of infancy: a heterogeneous syndrome unrelated to nesidioblastosis. *Arch Dis Child Fetal Neonatal Ed* 82:F108–F112
5. Goossens A, Gepts W, Saudubray JM, Bonnefont JP, Nihoul-Fekete, Heitz PU, Klöppel G 1989 Diffuse and focal nesidioblastosis. A clinicopathological study of 24 patients with persistent neonatal hyperinsulinemic hypoglycemia. *Am J Surg Pathol* 13:766–775
6. Sempoux C, Guiot Y, Lefevre A, Nihoul-Fékété C, Jaubert F, Saudubray JM, Rahier J 1998 Neonatal hyperinsulinemic hypoglycemia: heterogeneity of the syndrome and keys for differential diagnosis. *J Clin Endocrinol Metab* 83:1455–1461
7. Suchi M, MacMullen CM, Thornton PS, Adzick NS, Ganguly A, Ruchelli ED, Stanley CA 2006 Molecular and immunohistochemical analyses of the focal form of congenital hyperinsulinism. *Mod Pathol* 19:122–129
8. de Lonlay-Debeney P, Poggi-Travert F, Fournet JC, Sempoux C, Vici CD, Brunelle F, Touati G, Rahier J, Junien C, Nihoul-Fékété C, Robert JJ, Saudubray JM 1999 Clinical features of 52 neonates with hyperinsulinism. *N Engl J Med* 340:1169–1175
9. de Lonlay P, Fournet JC, Touati G, Groos MS, Martin D, Sevin C, Delagne V, Mayaud C, Chigot V, Sempoux C, Brusset MC, Laborde K, Bellane-Chantelot C, Vassault A, Rahier J, Junien C, Brunelle F, Nihoul-Fékété C, Saudubray JM, Robert JJ 2002 Heterogeneity of persistent hyperinsulinaemic hypoglycaemia. A series of 175 cases. *Eur J Pediatr* 161:37–48
10. Brunelle F, Negre V, Barth MO, Fekete CN, Czernichow P, Saudubray JM, Kuntz F, Tach T, Lallemand D 1989 Pancreatic venous samplings in infants and children with primary hyperinsulinism. *Pediatr Radiol* 19:100–103
11. Otonkoski T, Nääntö-Salonen K, Seppänen M, Veijola R, Huopio H, Hussain K, Tapanainen P, Eskola O, Parkkola R, Ekström K, Guiot Y, Rahier J, Laakso M, Rintala R, Nuutila P, Minn H 2006 Non-invasive diagnosis of focal hyperinsulinism of infancy with [18 F]-DOPA positron emission tomography. *Diabetes* 55:13–18
12. Mohnike K, Blankenstein O, Christesen HT, De Lonlay J, Hussain K, Koopmans KP, Minn H, Mohnike W, Mutair A, Otonkoski T, Rahier J, Ribeiro M, Schoenle E, Fékété CN 2006 Proposal for a standardized protocol for 18 F-DOPA-PET (PET/CT) in congenital hyperinsulinism. *Horm Res* 66:40–42
13. Rahier J, Sempoux C, Fournet JC, Poggi F, Brunelle F, Nihoul-Fekete C, Saudubray JM, Jaubert F 1998 Partial or near-total pancreatectomy for persistent neonatal hyperinsulinaemic hypoglycaemia: the pathologist's role. *Histopathology* 32:15–19
14. Thomas PM, Cote GJ, Wohlk N, Haddad B, Mathew PM, Rabl W,

- Aguilar-Bryan L, Gagel RF, Bryan J 1995 Mutations in the sulfonylurea receptor gene in familial persistent hyperinsulinemic hypoglycemia of infancy. *Science* 268:426–429
15. Ryan F, Devaney D, Joyce C, Nestorowicz A, Permutt MA, Glaser B, Barton DE, Thornton PS 1998 Hyperinsulinism: molecular aetiology of focal disease. *Arch Dis Child* 79:445–447
 16. de Lonlay P, Fournet JC, Rahier J, Gross-Morand MS, Poggi-Travert F, Foussier V, Bonnefont JP, Brusset MC, Brunelle F, Robert JJ, Nihoul-Fékété C, Saudubray JM, Junien C 1997 Somatic deletion of the imprinted 11p15 region in sporadic persistent hyperinsulinemic hypoglycemia of infancy is specific of focal adenomatous hyperplasia and endorses partial pancreatectomy. *J Clin Invest* 100:802–807
 17. Kassem SA, Ariel I, Thornton PS, Hussain K, Smith V, Lindley KJ, Aynsley-Green A, Glaser B 2001 p57(KIP2) expression in normal islet cells and in hyperinsulinism of infancy. *Diabetes* 50:2763–2769
 18. Sempoux C, Guiot Y, Dahan K, Moulin P, Stevens M, Lambot V, de Lonlay P, Fournet JC, Junien C, Jaubert F, Nihoul-Fékété C, Saudubray JM, Rahier J 2003 The focal form of persistent hyperinsulinemic hypoglycemia of infancy: morphological and molecular studies show structural and functional differences with insulinoma. *Diabetes* 52:784–794
 19. Verkarre V, Fournet JC, de Lonlay P, Gross-Morand MS, Devillers M, Rahier J, Brunelle F, Robert JJ, Nihoul-Fékété C, Saudubray JM, Junien C 1998 Paternal mutation of the sulfonylurea receptor (SUR1) gene and maternal loss of 11p15 imprinted genes lead to persistent hyperinsulinism in focal adenomatous hyperplasia. *J Clin Invest* 102:1286–1291
 20. Fournet JC, Mayaud C, de Lonlay P, Gross-Morand MS, Verkarre V, Castanet M, Devillers M, Rahier J, Brunelle F, Robert JJ, Nihoul-Fékété C, Saudubray JM, Junien C 2001 Unbalanced expression of 11p15 imprinted genes in focal form of congenital hyperinsulinism: association with a reduction to homozygosity of a mutation in ABCC8 or KCNJ11. *Am J Pathol* 158:2177–2184
 21. Stanley CA, Fang J, Kutyna K, Hsu BY, Ming JE, Glaser B, Poncz M 2000 Molecular basis and characterization of the hyperinsulinism/hyperammonemia syndrome: predominance of mutations in exons 11 and 12 of the glutamate dehydrogenase gene. HII/HA Contributing Investigators. *Diabetes* 49:667–673
 22. Stanley CA, Lieu YK, Hsu BY, Burlina AB, Greenberg CR, Hopwood NJ, Perlman K, Rich BH, Zammarchi E, Poncz M 1998 Hyperinsulinism and hyperammonemia in infants with regulatory mutations of the glutamate dehydrogenase gene. *N Engl J Med* 338:1352–1357
 23. Cuesta-Muñoz AL, Huopio H, Otonkoski T, Gomez-Zumaquero JM, Nääntö-Salonen K, Rahier J, López-Enriquez S, García-Gimeno MA, Sanz P, Soriguer FC, Laakso M 2004 Severe persistent hyperinsulinemic hypoglycemia due to a de novo glucokinase mutation. *Diabetes* 53:2164–2168
 24. Sayed S, Langdon DR, Odili S, Chen P, Buettger C, Schiffman AB, Suchi M, Taub R, Grimsby J, Matschinsky FM, Stanley CA 2009 Extremes of clinical and enzymatic phenotypes in children with hyperinsulinism caused by glucokinase activating mutations. *Diabetes* 58:1419–1427
 25. Clayton PT, Eaton S, Aynsley-Green A, Edginton M, Hussain K, Krywawych S, Datta V, Malingre HE, Berger R, van den Berg IE 2001 Hyperinsulinism in short-chain L-3-hydroxyacyl-CoA dehydrogenase deficiency reveals the importance of β -oxidation in insulin secretion. *J Clin Invest* 108:457–465
 26. Molven A, Matre GE, Duran M, Wanders RJ, Rishaug U, Njølstad PR, Jellum E, Søvik O 2004 Familial hyperinsulinemic hypoglycemia caused by a defect in the SCHAD enzyme of mitochondrial fatty acid oxidation. *Diabetes* 53:221–227
 27. Li C, Chen P, Palladino A, Narayan S, Russell LK, Sayed S, Xiong G, Chen J, Stokes D, Butt YM, Jones PM, Collins HW, Cohen NA, Cohen AS, Nissim I, Smith TJ, Strauss AW, Matschinsky FM, Bennett MJ, Stanley CA 2010 Mechanism of hyperinsulinism in short-chain 3-hydroxyacyl-CoA dehydrogenase deficiency involves activation of glutamate dehydrogenase. *J Biol Chem* 285:31806–31818
 28. Pearson ER, Boj SF, Steele AM, Barrett T, Stals K, Shield JP, Ellard S, Ferrer J, Hattersley AT 2007 Macrosomia and hyperinsulinaemic hypoglycaemia in patients with heterozygous mutations in the HNF4A gene. *PLoS Med* 4:e118
 29. Fajans SS, Bell GI 2007 Macrosomia and neonatal hypoglycaemia in RW pedigree subjects with a mutation (Q268X) in the gene encoding hepatocyte nuclear factor 4 α (HNF4A). *Diabetologia* 50:2600–2601
 30. Bellanné-Chantelot C, Saint-Martin C, Ribeiro MJ, Vaury C, Verkarre V, Arnoux JB, Valayannopoulos V, Gobrecht S, Sempoux C, Rahier J, Fournet JC, Jaubert F, Aigrain Y, Nihoul-Fékété C, de Lonlay P 2010 ABCC8 and KCNJ11 molecular spectrum of 109 patients with diazoxide-unresponsive congenital hyperinsulinism. *J Med Genet* 47:752–759
 31. Ribeiro MJ, Boddaert N, Bellanné-Chantelot C, Bourgeois S, Valayannopoulos V, Delzescaux T, Jaubert F, Nihoul-Fékété C, Brunelle F, De Lonlay P 2007 The added value of [18 F]fluoro-L-DOPA PET in the diagnosis of hyperinsulinism of infancy: a retrospective study involving 49 children. *Eur J Nucl Med Mol Imaging* 34:2120–2128
 32. Rahier J, Stevens M, de Menten Y, Henquin JC 1989 Determination of antigen concentration in tissue sections by immunodensitometry. *Lab Invest* 61:357–363
 33. Bishop AE, Polak JM, Chesa PG, Timson CM, Bryant MG, Bloom SR 1981 Decrease of pancreatic somatostatin in neonatal nesidioblastosis. *Diabetes* 30:122–126
 34. Orci L, Unger RH 1975 Functional subdivision of islets of Langerhans and possible role of D cells. *Lancet* 2:1243–1244
 35. Sempoux C, Guiot Y, Cosgrove K, Nenquin M, de Lonlay P, Saudubray JM, Fekete C, Robert JJ, Brunelle F, Dunne M, Henquin JC, Rahier J 2002 A new morphological form of persistent hyperinsulinaemic hypoglycaemia of infancy: correlation with clinical and physiological data. *Horm Res* 58(Suppl 2):44 (Abstract P1-146)
 36. Suchi M, Thornton PS, Adzick NS, MacMullen C, Ganguly A, Stanley CA, Ruchelli ED 2004 Congenital hyperinsulinism: intraoperative biopsy interpretation can direct the extent of pancreatectomy. *Am J Surg Pathol* 28:1326–1335
 37. Hussain K, Flanagan SE, Smith VV, Ashworth M, Day M, Pierro A, Ellard S 2008 An ABCC8 gene mutation and mosaic uniparental isodisomy resulting in atypical diffuse congenital hyperinsulinism. *Diabetes* 57:259–263



The surgical management of atypical forms of congenital hyperinsulinism

Carmen Capito, MD,^a Pascale de Lonlay, MD, PhD,^b Virginie Verkarre, MD,^c
Francis Jaubert, MD,^c Jacques Rahier, MD,^d Claire Nihoul-Fékété, MD,^a
Yves Aigrain, MD^a

From the ^aDepartment of Pediatric Surgery, AP-HP Hôpital Necker-Enfants Malades, Université Paris Descartes, Paris, France;

^bReference Center of Metabolic Diseases, AP-HP Hôpital Necker-Enfants Malades, Université Paris Descartes, Paris, France;

^cDepartment of Pathology, AP-HP Hôpital Necker-Enfants Malades, Université Paris Descartes, Paris, France; and the

^dDepartment of Pathology, Cliniques Universitaires, St-Luc, Louvain University, Brussels, Belgium

KEYWORDS

Hyperinsulinism;
Atypical forms;
Surgery

Beyond the 2 classical forms of congenital hyperinsulinism, focal and diffuse, we report our experience on the surgical treatment of atypical forms. We define 2 subtypes among these atypical forms of hyperinsulinism: in case of a giant focal form the surgical strategy is the same as in focal forms. In case of hyperinsulinism caused by a mosaic, our experience suggests the benefit of a limited resection from the tail to the body of the pancreas.

© 2011 Elsevier Inc. All rights reserved.

Therapeutic management of congenital hyperinsulinism (CHI) may be challenging.^{1,2} Some patients (43% in our experience) will require surgical treatment because of the inability to medically control the disease and avoid deleterious hypoglycemic episodes.²⁻⁴ Histologic classification of CHI includes 2 major forms: diffuse forms, which are characterized by hyperfunction of every islet of Langerhans, and focal forms, which correspond to an adenomatous hyperplasia and are smaller than 15 mm with resting islets outside the lesion.^{2,5-7} Diffuse forms, which are uncontrollable by medical treatment, will require a near total pancreatectomy, with unpredictable postoperative results.² Focal forms, as we proposed a few years ago,⁸ can be cured by complete resection of the lesion with pancreatic-sparing surgery when

possible (efficient peroperative pathologic examination on frozen sections for free margins). A third group corresponding to rare case reports in the literature⁹ includes what is generally called atypical forms, which are defined as non-focal and nondiffuse forms on histologic reports. These atypical forms are not homogeneous, and we have been able to identify 2 varieties: segmental mosaic forms and extensive focal forms.

Materials and methods

From 1991 to 2009, 427 children were managed for CHI in our center. They all presented with hypoglycemia less than 3 mmol/L associated with inappropriate plasma insulin levels. Among them, 184 patients were operated on for CHI resistant to medical treatment. Before surgery, a radiologic evaluation was performed by pancreatic venous catheter-

Address reprint requests and correspondence: Yves Aigrain, MD, Service de Chirurgie Pédiatrique, 149 Hôpital Necker Enfants-Malades rue de Sèvres, 75743 Paris Cedex 15 France.
E-mail: Yves.aigrain@nck.aphp.fr.

terization sampling¹⁰ or, after 2002, 18-fluoro-L-Dopa positron-emission tomography scanning.¹¹ These examinations permitted us to diagnose the histologic classical form of CHI and, in case of focal forms, to locate the lesion and guide the surgical procedure.¹² The indications for surgery were assumed in every case of focal CHI, and a partial elective pancreatectomy was performed.^{8,13} Diffuse lesions were operated whenever complete suppression of hypoglycemia was not achieved by a medical treatment compatible with home management. A near-total pancreatectomy was performed, leaving only the pancreatic tissue in the concavity of the duodenum and containing the choledocal duct.¹³ The operative protocol consisted in all cases of an inspection of the anterior wall of the gland searching for an obvious lesion. Three biopsies were taken in the 3 morphologic areas of the pancreas for pathologic confirmation of histologic form of the disease on frozen sections. Focal form is defined as an adenomatous hyperplasia smaller than 15 mm and made by endocrine cells with an abundant cytoplasm and large irregular nuclei in the hyperinsulinic zone and resting β cells with little nuclei outside the focal lesion. Diffuse forms are defined as hyper function of every islet of Langerhans within the pancreas. Those islets include abnormal beta cells with giant nuclei. Atypical forms were described as nonfocal and nondiffuse form. After surgery, specimens were examined from a confirmation of the histologic form and an adequate margin of normal tissue. We will focus on the surgical treatment of patients whose pathologic report was atypical because lesions encountered were not in accordance with the classical definition of focal or diffuse forms.

Results and conclusions

Histopathological results

The review of the pathologic reports allows separating the patients into 2 groups. The first group has pathologic features that were similar to classical focal forms but the size of the lesion was much larger than 15 mm as classically described in typical focal forms. We called this pathologic entity "extensive focal form." In the second group the pancreatic architecture was normal but the coexistence of hyper functional islets with some abnormal giant beta cell nuclei, and resting small and round islets (mosaicism), in a segmental distribution. Because of this segmental distribution and the mixed lesion with parts of diffuse (hyper functional islets) and focal lesion (resting islets) we called this form "segmental mosaic form."

Extensive focal forms

In this group the surgical procedure consists in the resection of the focal lesion. The main difference with the classic

focal forms concern the number of biopsies needed to reach free margins, the length of surgery and the amount of pancreatic tissue removed. Moreover, a redo procedure with further resection due to persistent hypoglycemia is more frequent in this group of patients.

Segmental mosaic forms

Anatomical location of the lesion involved in most cases the tail and body of the pancreas. That is why we strongly advocate a partial resection starting from the left to the portal vein. Even in cases where this limited procedure does not completely cure the hypoglycemia, most patients are improved by the limited resection and few will require a redo procedure.

References

1. Hussain K. Diagnosis and management of hyperinsulinaemic hypoglycaemia of infancy. *Horm Res* 2008;69:2-13.
2. Lonlay-Debeney P, Poggi-Travert F, Fournet JC, et al. Clinical features of 52 neonates with hyperinsulinism. *N Engl J Med* 1999;340:1169-75.
3. Kapoor RR, Flanagan SE, James C, et al. Hyperinsulinaemic hypoglycaemia. *Arch Dis Child* 2009;94:450-7.
4. Menni F, de Lonlay P, Sevin C, et al. Neurologic outcomes of 90 neonates and infants with persistent hyperinsulinemic hypoglycemia. *Pediatrics* 2001;107:476-9.
5. De Leon DD, Stanley CA. Mechanisms of disease: Advances in diagnosis and treatment of hyperinsulinism in neonates. *Nat Clin Pract Endocrinol Metab* 2007;3:57-68.
6. Sempoux C, Guiot Y, Dahan K, et al. The focal form of persistent hyperinsulinemic hypoglycemia of infancy: morphological and molecular studies show structural and functional differences with insulinoma. *Diabetes* 2003;52:784-94.
7. Sempoux C, Guiot Y, Jaubert F, Rahier J. Focal and diffuse forms of congenital hyperinsulinism: the keys for differential diagnosis. *Endocr Pathol* 2004;15:241-46.
8. Cretolle C, Fekete CN, Jan D, et al. Partial elective pancreatectomy is curative in focal form of permanent hyperinsulinemic hypoglycaemia in infancy: A report of 45 cases from 1983 to 2000. *J Pediatr Surg* 2002;37:155-8.
9. Hussain K, Flanagan SE, Smith VV, et al. An ABCC8 gene mutation and mosaic uniparental isodisomy resulting in atypical diffuse congenital hyperinsulinism. *Diabetes* 2008;57:259-63.
10. Brunelle F, Negre V, Barth MO, et al. Pancreatic venous samplings in infants and children with primary hyperinsulinism. *Pediatr Radiol* 1989;19:100-3.
11. Ribeiro MJ, de Lonlay P, Delzescaux T, et al. Characterization of hyperinsulinism in infancy assessed with PET and 18F-fluoro-L-dopa. *J Nucl Med* 2005;46:560-6.
12. Capito C, Khen-Dunlop N, Ribeiro MJ, et al. Value of 18F-fluoro-L-dopa PET in the preoperative localization of focal lesions in congenital hyperinsulinism. *Radiology* 2009;253:216-22.
13. Fekete CN, de Lonlay P, Jaubert F, et al. The surgical management of congenital hyperinsulinemic hypoglycemia in infancy. *J Pediatr Surg* 2004;39:267-9.